ECOLE FRANCAISE D'OSTEOPATHIE ANIMALE

Mémoire de fin d'études en ostéopathie animale

Année universitaire 2020/2021

L'HEMIPLEGIE LARYNGEE GAUCHE ET SON TRAITEMENT PAR LARYNGOPLASTIE CHEZ LE CHEVAL DE CSO : OBSERVATIONS, CONSTATS ET REFLEXION OSTEOPATHIQUE

Présenté par Julie CAZALS

Sous la direction de :

Sandra COLLET, D.O.A.

Valérie SEYNAEVE, éthologue animalier

Soutenu oralement le mercredi 08 septembre 2021 à Bretteville-sur-Odon (14)

Devant un jury composé de :

Madame Christine CHARETON (Présidente de l'E.F.O.A.)

Monsieur David DE GAALON (Expert en Sciences de l'Education)

Madame Claire NEVEUX (Ingénieure de recherche)

Madame Maud Victoire RIALIN (ostéopathe animalière)

Madame Marie ORARD (Ingénieure de recherche)

REMERCIEMENTS

A Mme Christine Chareton ainsi que toute l'équipe enseignante de l'EFOA pour cette formation de qualité riche en apprentissages autant personnels que professionnels.

Et particulièrement à Mme Sandra Collet, pour son humour et son encadrement précieux en tant que maître de mémoire, pour ses conseils et sa positivité sans limites.

Ainsi qu'à Mme Valérie Seynaeve, pour sa chaleur et sa philosophie, soutien inestimable, qui a su m'épauler et m'insuffler du courage et un peu de son infatigable optimisme dans les moments les plus durs.

Merci au Dr Karine Pader, pour la confiance qu'elle a placée en moi et sa collaboration aimable malgré son emploi du temps chargé.

Merci à Lucile, mon binôme depuis maintenant 5 ans, à mes côtés pour chacune des visites indispensables à ce mémoire et qui m'a toujours supporté sans rechigner, jamais avare quant au partage de son infinie sagesse et son sens pratique.

A Alexis, avec qui nous avons traversé des moments de solitude et de doute, mais toujours dans la bonne humeur.

A l'homme de ma vie, qui m'épaule et me soutien au quotidien.

A toute ma famille, rempart bienveillant autour de moi dans les moments les plus durs.

Enfin, merci à tous les animaux et propriétaires qui ont croisé ma route et ont mis leur confiance entre mes mains, même l'espace de quelques instants. Et à tous ceux qui le feront à l'avenir.

SOMMAIRE

INTRODUCTION 1
Partie 1 : anatomie du larynx du cheval domestique 4
I- Généralités : emplacement, rôles et rapports anatomiques 4
II- Les cartilages laryngés 6
1) Le cartilage cricoïde 7
2) Le cartilage thyroïde 7
3) Les cartilages aryténoïdes 8
4) L'épiglotte ou cartilage épiglottique 9
III- Les muscles du larynx 9
1) Les muscles extrinsèques du larynx 9
2) Les muscles intrinsèques superficiels du larynx 11
3) Les muscles intrinsèques profonds du larynx 12
IV- Innervation et appareil circulatoire du larynx 13
1) Drainage lymphatique du larynx 13
2) Drainage sanguin du larynx 14
3) Innervation du larynx 14
a. Innervation parasympathique par le nerf vague 14
b. Trajet nerveux et nerfs laryngés 15
c. Innervations sympathique et extrinsèque du larynx 16
Partie 2 : Physiologie laryngée et description du cornage 17
I- Physiologie laryngée de la respiration 17
II- Description de l'hémiplégie laryngée : plus qu'un syndrome respiratoire, une dégénérescence du nerf le plus long du corps 18
III- Etiologie du cornage : une affection courante mais une étiologie encore floue et hypothétique 20
IV- Prévalence et population affectée : les chevaux de grande taille à risque, une apparition précoce 21
V- Diagnostic de l'hémiplégie laryngée 21
VI- Traitement de l'hémiplégie laryngée 24
VII- Les complications liées à l'opération de laryngoplastie, encore fréquentes 26
Partie 3 : Principes ostéopathiques 27
I- Unité du corps 27
II- Structure et fonction sont en relation mutuelle 27

III- Principe d'autorégulation et auto-guérison 27
IV- Loi de cause à effet 28
V- Importance de la circulation des fluides corporels 28
VI- Fascias et tenségrité 28
VII- La dysfonction somatique ostéopathique (DSO) 29
Partie 4 : Protocole expérimental 30
I- Objectif de l'étude 30
II- Matériel et méthode 31
1) Critères d'inclusion 31
2) Critères d'exclusion 32
3) Recueil de commémoratifs standardisé 33
4) Grades de Havemeyer et de Dixon 34
5) Protocole ostéopathique standardisé 35
6) Calendrier d'intervention 36
7) Limites de l'étude 37
III- Présentation de l'étude de cas 37
1) Déroulé opératoire 38
2) Protocole postopératoire 38
3) Cas n°1 : Quandor 39
4) Cas n°2 : Piccolo Macchiato R.B. 45
Partie 5 : Analyse des résultats 52
I- Constats, évolution et comparaison des schémas corporels 52
1) Cas n°1 : Quandor 53
2) Cas n°2 : Piccolo Macchiato R.B. 55
II- Réflexion ostéopathique 58
1) Les dysfonctions chez le cheval corneur 59
2) Les dysfonctions communes aux deux séances 62
3) Les dysfonctions après laryngoplastie 69
4) Hypothèses de chaines dysfonctionnelles 72
III- Proposition de traitement et discussion 76
CONCLUSION 78
BIBLIOGRAPHIE 80
TABLE DES ILLUSTRATIONS – Figures 83
TABLE DES ILLUSTRATIONS – Tableaux 85
ANNEXES 86

TABLE DES ABREVIATIONS 93
GLOSSAIRE 96
TABLE DES MATIERES 98
RESUME 101
ABSTRACT 102

INTRODUCTION

Pour qu'un cheval soit en mesure d'effectuer un effort intense avec une récupération convenable, il doit être capable, entre autres, d'utiliser l'oxygène inspiré pour alimenter en énergie ses muscles, permettre leur fonctionnement optimal avec le moins de dégât possible sur le court et le long terme par l'évacuation d'une partie des déchets liés à leur contraction. Une conduction efficace de l'air jusqu'aux poumons permet un fonctionnement cardio-respiratoire optimal, et cela permet au cheval d'être performant et volontaire (Loving, 2009).

L'appareil respiratoire est la première interface pour les échanges gazeux entre le milieu extérieur (l'air) et le milieu intérieur (le sang).

Une dysfonction portant atteinte à la forme des « tubes » de conduction de l'air peut grandement limiter le passage de celui-ci. Il faut notamment savoir que les voies respiratoires supérieures (VRS) représentent physiologiquement la zone de plus grande résistance au passage de l'air : entre 60 et 70% de la résistance totale de l'appareil respiratoire au repos, et plus de 80% chez le cheval à l'effort ! (Virilli, 2015). On peut donc aisément se rendre compte que le moindre problème à ce niveau peut avoir de grandes conséquences, notamment sur les performances sportives. De plus, il faut savoir que chaque minute, ce sont quelque 67 l d'air qui passent par le larynx, et plus de 1800 l/min à l'exercice (Clerq & Rossignol, 2018).

L'hémiplégie laryngée (ou neuropathie laryngée récurrente), syndrome appelé plus communément « cornage », est une atteinte de la mobilité des cartilages laryngés relativement fréquente, avec une incidence sur la population équine entre 2,6% et 8,3% (Davenport-Goodal et al., 2003). Elle affecte le cheval, sa qualité de vie, ses atouts sportifs mais aussi sa valeur financière.

« Son importance clinique est toute spéciale d'une part pour le cheval dont les performances sont compromises par la sténose du larynx et d'autre part pour le cheval dont la vente ne peut être définitive que sur le vu d'un certificat sanitaire complet » en disait le Dr. Baker (Catcott et al. 1974).

Le cornage présente donc un important frein à la valeur du cheval, non seulement en termes de performances, comme expliqué ci-dessus, mais également de valeur marchande, cette affection étant reconnue comme vice rédhibitoire depuis le milieu du XIXe siècle (Catcott et al., 1974).

Cette pathologie est connue depuis longtemps mais certains de ses aspects restent encore mal connus. En effet, le cornage est une des affections respiratoires les plus fréquentes mais son étiologie est encore en partie hypothétique et n'a pas fait consensus au sein de la communauté scientifique vétérinaire. Ce mémoire a donc aussi pour objectif de d'aborder cette pathologie (et son traitement conventionnel) avec la vision holistique de l'ostéopathie – à la fois spécifique à chaque individu et globale sur le plan du corps entier et de son environnement – afin d'en savoir un peu plus et d'envisager un traitement pluridisciplinaire plus complet, en particulier sur la période post-opératoire des chevaux ayant subi une laryngoplastie.

L'étude de l'hémiplégie laryngée gauche a été choisie car ce côté est atteint dans la grande majorité des cas comme nous le verrons dans le corps de cette étude.

Les sujets de cette étude sont des chevaux de sport. Leur utilisation et le travail qui leur est demandé en font de potentiels sujets au cornage. Le traitement par laryngoplastie est dans ce cas une solution fortement conseillée, voire obligée, afin d'envisager une véritable carrière sportive. En effet, les signes cliniques, comprenant une insuffisance respiratoire, sont lourdement handicapant et ce dès la mise au travail du jeune cheval. L'opération de laryngoplastie permet avant tout de rétablir une capacité respiratoire correcte.

Selon plusieurs études, la laryngoplastie est l'opération la plus courante pour traiter cette affection, mais le résultat est incertain, avec un taux de succès entre 45 et 70% selon les études (Clerq et al. (2018) ; Parente (2018) ; Couroucé-Malblanc (2016)). De plus, les complications post-opératoires ne sont pas à négliger comme nous le verrons par la suite, d'où l'intérêt de l'aborder sous un nouvel angle, afin de déterminer les apports possibles de l'ostéopathie.

Une étude théorique ayant déjà été menée sur le cornage chez le cheval et ses conséquences ostéopathiques hypothétisées (Martin, 2015), la question s'est donc posée, dans une continuité logique, de déterminer si le traitement chirurgical par laryngoplastie pouvait être à l'origine de dysfonctions somatiques ostéopathiques spécifiques chez les chevaux atteints d'hémiplégie laryngée gauche.

Deux hypothèses seront donc testées afin d'y répondre, à savoir :

- En entraînant un schéma corporel adaptatif particulier, la laryngoplastie peut-elle être considérée comme une cause primaire provoquant des dysfonctions somatiques ostéopathiques (DSO) ?

- Existe-t-il une variation significative de ce schéma corporel et de cette chaîne dysfonctionnelle ostéopathique entre les chevaux atteints d'hémiplégie laryngée gauche puis une fois opérés par laryngoplastie ?

Pour y répondre au mieux, nous commencerons par décrire l'anatomie du larynx du cheval et son fonctionnement physiologique puis physiopathologique lors d'une hémiplégie laryngée, ces bases étant importantes pour le développement et l'analyse qui seront le sujet principal de cette étude.

Nous rappellerons ensuite les principes ostéopathiques et les particularités qu'ils engendrent dans le cadre d'une étude comme celle-ci. L'analyse étant purement ostéopathique, cela représente une limite scientifique, l'ostéopathie est en effet une thérapie holistique, prenant en compte l'ensemble du corps du patient dans son environnement et adaptant la pratique à chacun, en fonction de l'individu et de son équilibre.

Le protocole d'étude pourra ensuite être présenté puis déroulé, les résultats seront exposés et discutés.

Et enfin, une conclusion permettra de synthétiser les résultats et d'apporter des ouvertures à ce sujet, à explorer dans l'avenir.

Partie 1 : anatomie du larynx du cheval domestique

La description anatomique que nous abordons ici servira de base au développement ostéopathique proposé dans le corps de ce mémoire.

I- Généralités : emplacement, rôles et rapports anatomiques

Le larynx est un organe tubulaire d'une dizaine de centimètres de long appartenant au système respiratoire supérieur et situé au carrefour entre les cavités nasales, le nasopharynx et la trachée (Fig. 1). Il représente un lieu de rétrécissement des VRS, ce qui est un aspect important de la physiopathologie du cornage. Il est situé dans la région anatomique de la gorge, appendu au crâne par l'appareil hyoïdien avec lequel il présente des articulations directes et des liens à distance via les membranes fibro-élastiques crico-hyoïdienne et thyro-hyoïdienne (Barone, 1997). Il est recouvert intérieurement d'une membrane muqueuse comportant des glandes laryngées séreuses lubrifiant le mouvement des cordes vocales et des nodules lymphatiques et d'une sous-muqueuse fibro-élastique.

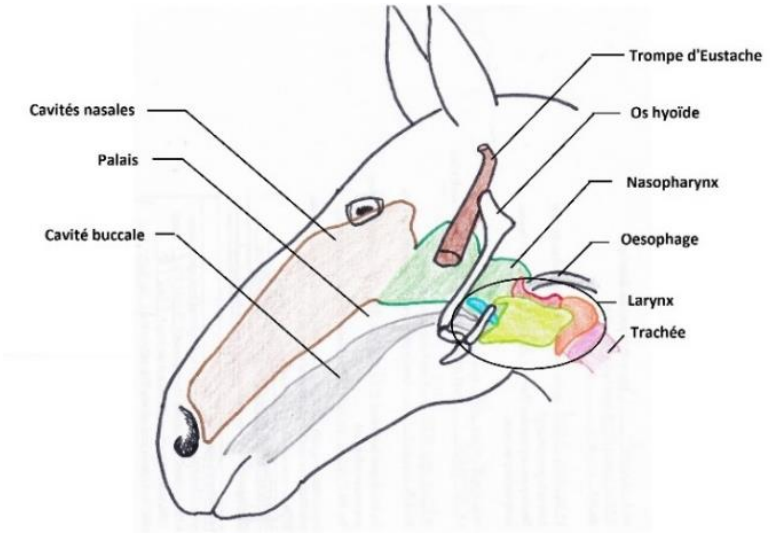

Figure 1 : Schéma des voies respiratoires supérieures et des éléments proches de la tête du cheval, vue latérale gauche

L'appareil laryngé reste une structure assez mobile, engainée par les muscles cervicaux ventraux (omohyoïdien, sterno-hyoïdien, sternothyroïdien et sterno-céphalique) : en position neutre, il est en grande partie caché latéralement par la mandibule, mais il entre entièrement dans l'espace intermandibulaire lors de flexion de l'angle tête-encolure et peut en être dégagé par une extension, comme lors des chirurgies. Sa délimitation caudale se trouve à peu près au niveau de l'articulation atlanto-axiale (entre la 1e et la 2e vertèbre cervicale). Il est uni sur sa face dorsale à la partie initiale

de l'œsophage par du tissu conjonctif et le développement embryologique de ces deux structures sont intimement liés.

La lumière du larynx présente un rétrécissement dans sa partie moyenne, dû à la présence des cordes vocales (ou plis vocaux) qui forment un V de muqueuse dont la structure est composée d'un ligament vocal tendu entre les processus vocaux des cartilages aryténoïdes et le thyroïde (qui seront décrits plus loin) et d'un muscle vocal. Ces éléments composent la partie anatomique de la glotte.

L'espace rétréci du larynx entre les 2 cordes vocales et donc la glotte constitue la fente de la glotte ou rima glottidis, dont la partie dorsale intercartilagineuse (espace entre les deux cartilages aryténoïdes, Fig. 2) représente la glotte respiratoire et la partie ventrale intermembranaire (entre les cordes vocales), la glotte vocale. C'est cette partie qui peut être dilatée ou fermée lors de la respiration ou de la déglutition.

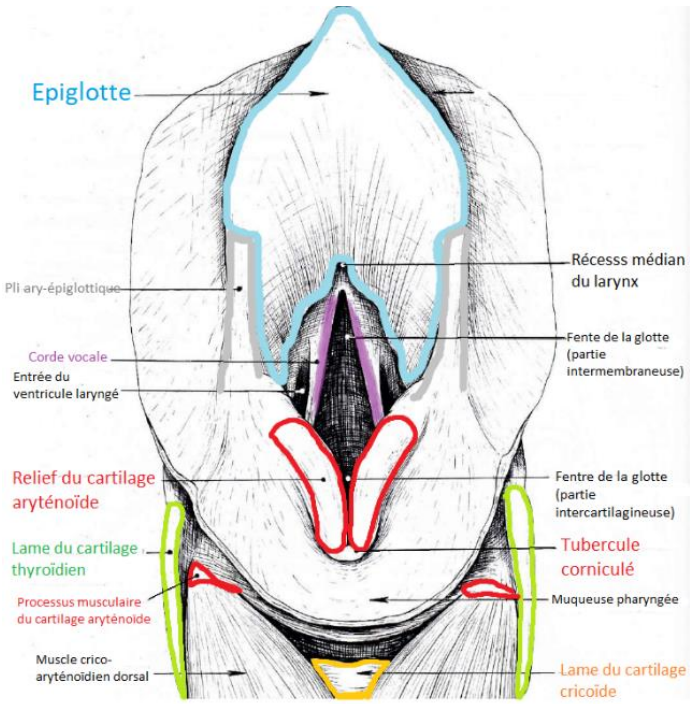

Figure 2 : Schéma de l'entrée du larynx et de la fente glottique, vue rostro-dorsale (d'après Barone, 1997)

Des plis vestibulaires encadrent latéralement les cordes vocales sur le même modèle structurel : un repli de muqueuse autour d'un ligament vestibulaire et du muscle ventriculaire, délimitee la fente vestibulaire ou rima vestibuli. Entre ces 2 structures en V se trouve un foramen donnant accès au ventricule du larynx (visible sur la Fig.2), qui est un repli de muqueuse de type respiratoire servant de caisse de résonnance aux sons.

La glotte délimite :

- Une partie rostrale, supraglottique, constituée du vestibule du larynx, en communication avec le pharynx (Fig. 2), et fermée seulement lors de la déglutition.
- Une partie caudale infraglottique, en continuité directe avec la lumière trachéale et tapissée d'un épithélium respiratoire.

Le larynx intervient dans plusieurs mécanismes :

- Respiration : il a pour rôle de réguler le flux d'air entrant dans la trachée et le système respiratoire en général. En se fermant, il interrompt complètement le flux d'air.
- Phonation : non seulement il gère la quantité d'air passant du pharynx à la trachée mais il lui imprime des vibrations, ce qui en fait l'organe à la base de la production de son, via les cordes vocales qu'il abrite.
- Déglutition : Sa fermeture permet le passage des aliments de la bouche à l'œsophage.
- Protection des voies respiratoires inférieures (VRI) : Il déclenche le réflexe de toux si un corps étranger arrive au niveau de l'épiglotte (notamment les aliments, qui normalement font trajet au-dessus de lui lorsqu'il est fermé pour passer du pharynx à l'œsophage).

II- Les cartilages laryngés

Cinq cartilages principaux forment la base structurelle du larynx, dont trois sont impairs et médians (le cricoïde, le thyroïde et l'épiglotte) et deux sont pairs (les aryténoïdes). Ils sont tapissés par de la muqueuse pharyngienne et laryngée. Afin de faciliter la description de l'agencement des cartilages entre eux, nous les aborderons ici dans le sens caudo-crânial.

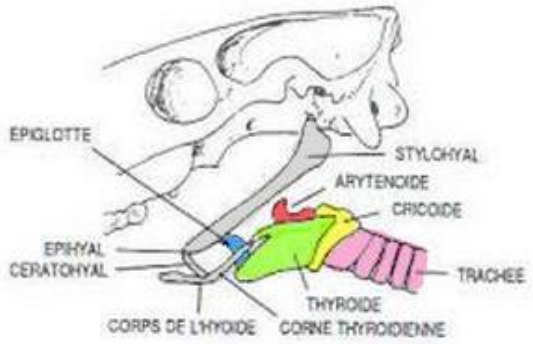

Figure 3 : Anatomie des cartilages laryngés du cheval domestique et leurs liens anatomiques avec l'os hyoïde et le crâne, vue latérale gauche (d'après Schlecht, 2016)

1) Le cartilage cricoïde

Le cartilage cricoïde est le plus caudal (en jaune sur les schémas). Il a une forme d'anneau situé autour du premier cartilage de la trachée, auquel il est solidarisé ventralement par le ligament crico-trachéal. La partie dorsale (ou lame) est bien plus large que la ventrale (ou arc) et possède une crête médiane dorsale qui représente son axe de symétrie.

Il est articulé crânialement avec les cartilages thyroïde et aryténoïdes par de petites facettes articulaires permettant notamment des mouvements de flexion/extension du cartilage thyroïde sur le cricoïde. Le cricoïde est uni au thyroïde par le ligament crico-thyroïdien, en continuité avec les ligaments vocaux et la membrane fibro-élastique du larynx, qui ferme l'incisure thyroïdienne caudale que nous allons aborder ci-dessous.

2) Le cartilage thyroïde

Le cartilage thyroïde (du grec signifiant « bouclier ») est constitué de deux lames verticales en forme de losange englobant latéralement les autres cartilages du larynx. L'union des lames droite et gauche, ventralement, forme la proéminence laryngée, qui représente une saillie palpable, équivalent de la pomme d'Adam de l'homme). Il présente dorsalement deux diverticules, les cornes rostrales et caudales (Fig. 4). La fissure thyroïdienne délimite la fente laissée entre la corne rostrale et la lame correspondante. Elle est le lieu de passage du nerf laryngé crânial, nerf concerné par l'hémiplégie laryngée.

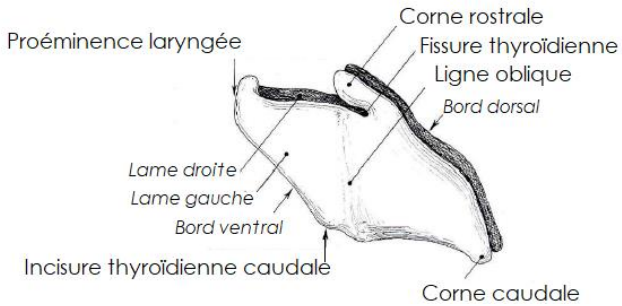

Figure 4 : Principaux reliefs anatomiques du cartilage thyroïdien du cheval domestique, vue latérale gauche (d'après Barone, 1997)

Le cartilage thyroïdien est en rapport avec la grande corne de l'os hyoïde (ou thyrohyoïdeum, aussi appelée corne thyroïdienne sur la Figure 3), par une facette articulaire synoviale au niveau de sa corne rostrale, et une union ventrale par une membrane thyro-hyoïdienne. Il est articulé avec le cartilage cricoïde au niveau de sa corne caudale et uni à lui par la membrane crico-thyroïdienne comblant l'incisure thyroïdienne caudale comme nous l'avons vu plus haut et permettant un accès chirurgical à la cavité infraglottique lors de chirurgie cheval couché.

Le fascia pharyngien présente des attaches sur son bord dorsal. La proéminence laryngée décrite plus haut reçoit sur sa face interne l'insertion d'un ligament hyo-épiglottique sur le plan médian, des ligaments vestibulaire et vocal latéralement ainsi que du ventricule laryngé.

3) Les cartilages aryténoïdes

Au nombre de deux, les cartilages aryténoïdes se situent crânialement au cricoïde et dorsalement à l'intérieur des lames latérales du cartilage thyroïde précédemment décrit.

Ils sont visibles à l'endoscopie, encadrant l'ouverture laryngée de chaque côté dorsalement. Ce sont les cartilages concernés lors d'une hémiplégie laryngée.

Ils sont de forme triangulaire à base caudale. Ils présentent sur leur angle dorso-caudal un processus musculaire épais pour l'attache des muscles crico-aryténoïdiens dorsal et latéral (ils seront décrits plus loin car ce sont les plus importants dans le cadre de ce mémoire). Ce processus se poursuit sur la face latérale par une crête arquée délimitant horizontalement l'insertion du muscle aryténoïdien transverse dorsalement et celle des muscles vocal et crico-aryténoïdien latéral.

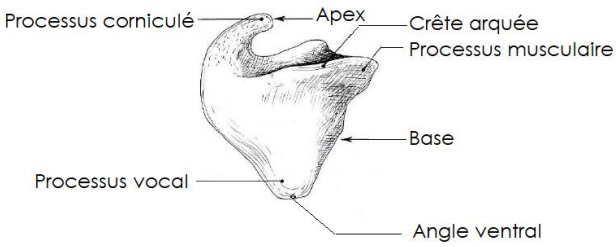

Figure 5 : Principaux reliefs anatomiques du cartilage aryténoïde gauche du cheval domestique, vue latérale (d'après Barone, 1997)

L'angle crânial (ou apex) est étiré et nettement recourbé en arrière pour former le processus corniculé. Les deux processus se rejoignent sur la ligne médiane en un tubercule corniculé, pour constituer la partie visible dorsalement à l'ouverture du larynx lors d'une endoscopie ainsi qu'une partie du plancher du pharynx.

Leur angle ventral est nommé processus vocal et sert d'attache à la corde vocale et au ligament vocal, qui s'étendent jusqu'au cartilage thyroïdien. Caudalement, leur face médiale forme la partie intercartilagineuse de la glotte et porte un processus médial pour l'insertion du ligament inter-aryténoïdien transverse qui les solidarise l'un à l'autre.

Ils sont articulés au niveau de leur base par une facette articulaire synoviale renforcée par un ligament crico-aryténoïdien répondant au cricoïde.

Des plis ary-épiglottiques (Fig. 2) délimitent latéralement l'entrée du larynx, tendus entre chaque cartilage aryténoïde et les processus cunéiformes de l'épiglotte.

4) L'épiglotte ou cartilage épiglottique

L'épiglotte est un cartilage impair et médian en forme de pétale. Aplati dorso-ventralement et se recourbant en direction rostro-ventrale, il constitue le plancher de l'ouverture du larynx. Son corps et son apex sont visibles ventralement à l'ouverture laryngée lors d'un examen endoscopique (Fig. 2). Cartilage le plus rostral du larynx, l'épiglotte se loge à l'intérieur du cartilage thyroïdien. Elle présente une structure élastique, et donc une flexibilité et une grande amplitude de mobilité en comparaison des autres cartilages laryngés.

Sa face linguale, ventrale, reçoit l'insertion du muscle hyo-épiglottique et adhère au niveau de sa base à un important coussinet adipeux. Sa face laryngée, dorsale, est criblée de foramens accueillant les glandes laryngées.

La base de l'épiglotte s'articule avec le cartilage thyroïde grâce à une petite saillie médiane, le pétiole et un ligament thyro-épiglottique lâche. Son articulation avec les cartilages aryténoïdes se fait via deux processus cunéiformes, latéraux, engainés dans un repli muqueux élastique, le repli ary-épiglottique. Le ligament vestibulaire rejoint le cartilage aryténoïde correspondant (Fig. 2). Un faible ligament hyo-épiglottique unit la base de l'épiglotte au corps de l'os hyoïde.

III- Les muscles du larynx

Les muscles donnant sa mobilité au larynx peuvent être divisés en deux groupes :

- Les muscles extrinsèques, qui présentent une insertion extérieure au larynx et ont pour rôle le mouvement global du larynx par rapport aux autres structures ;
- Les muscles intrinsèques du larynx, dont les insertions se font strictement sur le larynx et qui permettent la mobilité propre de celui-ci par des mouvements des cartilages entre eux. Ils seront ici décrits en deux groupes selon le plan où ils sont situés : les muscles superficiels et profonds.

1) Les muscles extrinsèques du larynx

Les muscles abordés ici seront des muscles prenant insertion sur le larynx et :

- le pharynx (muscles thyro-pharyngien et crico-pharyngien)

- l'œsophage (muscle crico-oesophagien)
- le sternum (muscle sterno-thyroïdien)
- l'os hyoïde (muscles thyro-hyoïdien et hyo-épiglottique)

Les muscles thyro-pharyngien et crico-pharyngien sont des constricteurs du pharynx, aidant ainsi à la déglutition du bol alimentaire, au passage de celui-ci du pharynx à l'œsophage. Ils sont étendus des bords latéraux des cartilages correspondants (thyroïde et cricoïde) jusqu'au raphé constituant le plafond du pharynx (Fig. 6). Le muscle crico-œsophagien relie la crête médiane du cricoïde à l'entrée de l'œsophage.

Le muscle sterno-thyroïdien est un muscle long et pair qui court à la face ventrale de l'encolure, la trachée et la glande thyroïde, du manubrium sternal au bord caudal du cartilage thyroïdien du larynx. C'est un muscle digastrique : un tendon sépare deux corps charnus dont le caudal est confondu avec celui du muscle sterno-hyoïdien (qui prend insertion lui aussi sur le sternum mais se termine comme son nom l'indique sur l'os hyoïde) et recouvre le confluent des veines jugulaires à l'entrée de la poitrine.

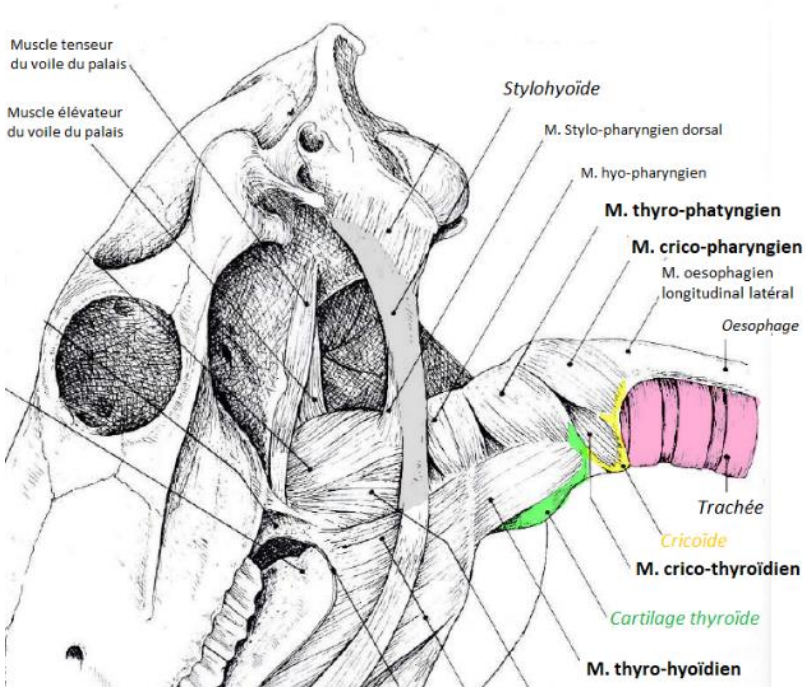

Figure 6 : Muscles de la région du pharyngée du cheval, vue latérale gauche (d'après Barone, 1997)

Le muscle thyro-hyoïdien, pair lui aussi, représente de chaque côté du larynx une large bande qui s'étend latéralement de la grande corne de l'os hyoïde à la lame du cartilage thyroïdien et recouvre la membrane thyro-hyoïdienne (Fig. 6). Lorsqu'il se contracte, il tire le larynx dorso-crânialement vers l'hyoïde.

Le muscle hyo-épiglottique, impair et médian, unit la partie supérieure du corps de l'os hyoïde à la face linguale de l'épiglotte afin de la tirer activement vers l'avant. A noter que ce mouvement se produit déjà passivement dans une moindre mesure, de par la flexibilité du cartilage épiglottique.

2) Les muscles intrinsèques superficiels du larynx

Les muscles crico-thyroïdiens sont des muscles courts, pairs et symétriques, qui montent presque verticalement de la face latérale de l'arc cricoïde jusque sous la corne caudale du thyroïde, recouvrant en partie le ligament crico-thyroïdien de chaque côté (Fig. 6). Lors de sa contraction, il engaine un peu plus le cartilage cricoïde dans le thyroïde, qu'il fait basculer caudo-ventralement.

Le muscle crico-aryténoïdien dorsal (ou CAD) est le plus important dans la fonction laryngée. Lors d'une hémiplégie il se trouve partiellement ou complètement paralysé de façon unilatérale selon le grade d'affection de l'individu. Il se situe sur la face dorsale du larynx et en rapport avec la face ventrale de l'œsophage et du muscle crico-pharyngien. Il est pair avec de chaque côté deux faisceaux obliques, créant une forme de V avec son homologue controlatéral, s'insérant de chaque côté de la crête médiane du cartilage cricoïdien et se terminant sur les processus musculaires des aryténoïdes (Fig. 7 et 8). C'est le principal dilatateur du larynx par son action d'abduction sur les aryténoïdes. Plus précisément, son faisceau médial fait basculer les cartilages aryténoïdes caudo-ventralement et son faisceau latéral les écarte du plan médian, ce qui résulte en une tension dans les cordes vocales et une ouverture de la fente glottique.

Le muscle aryténoïdien transverse (MAT, Fig. 7 et 8) complète le rôle du ligament aryténoïdien transverse en reliant dorsalement les deux cartilages. Il est inséré sur la base du processus musculaire et la crête arquée de chaque aryténoïde. Il a un rôle de constriction de la partie intercartilagineuse de la glotte en rapprochant les cartilages aryténoïdes l'un de l'autre.

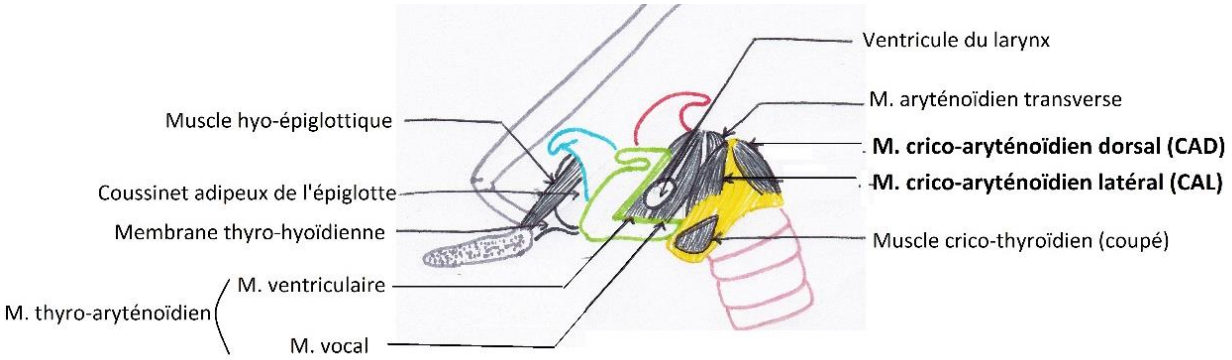

Figure 7: muscles intrinsèques du larynx. Pour faciliter la compréhension, le code couleur correspondant à chaque partie citée ci-dessus a été conservé. L'os hyoïde a été sectionné au niveau de son corps et le cartilage thyroïde fenêtré. Vue latérale gauche (d'après Barone, 1997).

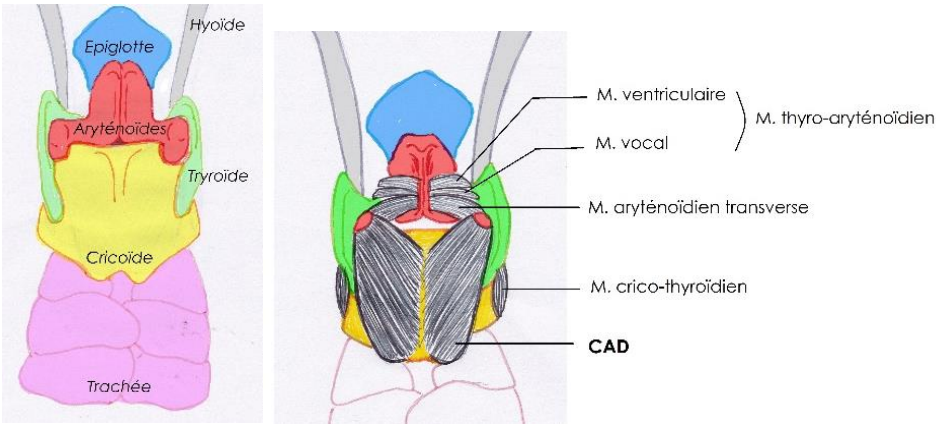

Figure 8 : Vue dorsale des cartilages et muscles du larynx, dont le muscle crico-aryténoïdien dorsal (CAD), muscle majeur de la pathologie de l'hémiplégie laryngée (d'après Barone, 1997)

3) Les muscles intrinsèques profonds du larynx

Le muscle crico-aryténoïdien latéral (CAL), pair, se trouve sous la lame thyroïdienne (Fig. 7). Ses faisceaux vont de la face latérale du cricoïde au processus musculaire et la crête arquée de l'aryténoïde correspondant. Il est antagoniste du CAD par son rôle de constricteur de la région glottique. Il contribue dans le même temps au relâchement des cordes vocales.

Le muscle thyro-aryténoïdien présente des fibres obliques insérées de la face interne de la lame thyroïdienne à la partie dorsale de l'aryténoïde correspondant. Il est séparé en deux parties principales par une proéminence de la muqueuse laryngée correspondant au ventricule du larynx (Fig. 7 et 8) :

- rostralement : un muscle ventriculaire, logé dans le pli vestibulaire latéralement au ligament vestibulaire, ce qui lui permet de maintenir ouvert le ventricule du larynx ;
- caudalement : un muscle vocal, logé dans le pli vocal ou corde vocale (CV), situé latéralement au ligament du même nom. Le muscle vocal est le muscle de la phonation puisqu'il constitue en partie la CV qu'il actionne en modulant sa forme. Son insertion dorsale se fait entre le processus musculaire et le processus vocal de l'aryténoïde correspondant.

Chez les chevaux, le muscle thyro-aryténoïdien présente également deux faisceaux accessoires :

- Le muscle thyro-aryténoïdien accessoire, qui rejoint le raphé médian du MAT ;
- Le muscle tenseur du ventricule latéral, qui relie le processus cunéiforme de l'épiglotte et la partie ventrale du ventricule du larynx.

En résumé, les muscles moteurs principaux de la fonction laryngée restent le CAD (muscle crico-aryténoïdien dorsal), qui provoque une tension des cordes vocales et une dilatation de la glotte

par une abduction des cartilages aryténoïdes et le CAL (muscle crico-aryténoïdien latéral) qui présente l'action antagoniste.

IV- Innervation et appareil circulatoire du larynx

1) Drainage lymphatique du larynx

La muqueuse du larynx est très richement innervée et présente une forte sensibilité (ce qui contribue à son rôle de défense des voies respiratoires contre les corps étrangers). Elle est également riche en nodules lymphatiques, surtout au niveau des cordes vocales où ils sont regroupés en papilles. L'appareil laryngé peut être divisé en deux territoires de drainages distincts :

- La partie supraglottique, dont les vaisseaux lymphatiques rejoignent le lymphocentre rétro-pharyngien en traversant la membrane thyro-hyoïdienne. Ce lymphocentre reçoit aussi l'apport lymphatique des structures de la moitié caudale de la tête (pharynx, poches gutturales ou thyroïde entre autres) ;
- La partie infraglottique, dont la circulation lymphatique abouche dans le lymphocentre cervical profond crânial (après avoir traversé la membrane crico-trachéale), tout comme les autres structures situées dans la profondeur de la partie crâniale du cou (comme les muscles, vertèbres, la région parotidienne, la glande thyroïde et le thymus). La lymphe est ensuite drainée via le conduit trachéal (Fig. 9) jusque dans le conduit lymphatique droit et le canal thoracique afin de se déverser dans la veine cave crâniale.

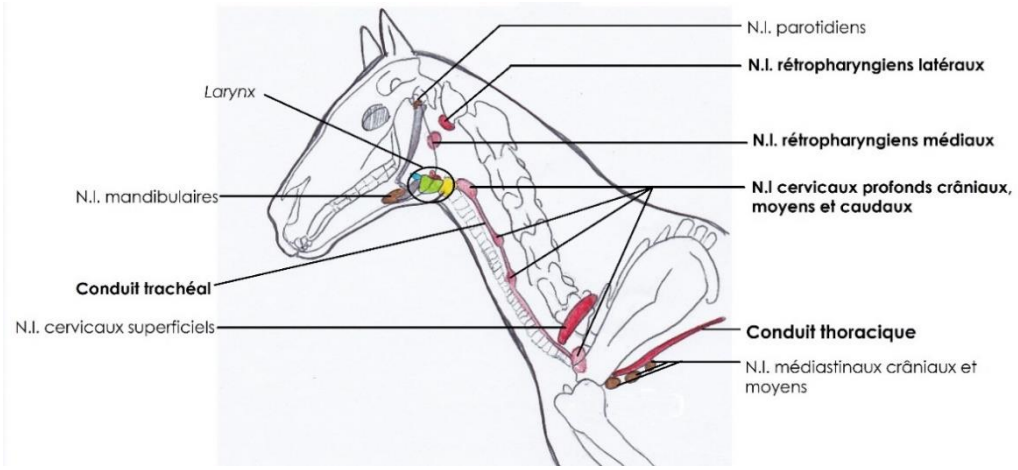

Figure 9 : Principaux nœuds lymphatiques (N.l.) de la tête et de l'encolure du cheval, vue latérale gauche (d'après Barone, 2011)

2) Drainage sanguin du larynx

L'apport sanguin se fait à partir du cœur par l'artère carotide commune correspondante (Fig. 10), qui court dans le sillon jugulaire en suivant la trachée, le tronc vago-sympathique et la veine jugulaire homolatéraux. En regard du 3e ou 4e anneau trachéal, elle envoie une branche thyroïdienne crâniale, qui est à l'origine de plusieurs rameaux :

- rameau laryngé caudal, qui entre dans le larynx au niveau de l'articulation crico-thyroïdienne pour aller nourrir la muqueuse infraglottique et les muscles de cette région ;
- rameau crico-thyroïdien, qui s'anastomose au controlatéral pour former un arc ventral au niveau du ligament et du muscle crico-thyroïdiens, à qui il est destiné ;
- rameau pharyngien, qui irrigue le CAD en plus d'une partie du pharynx ;

Une artère laryngée crâniale donne naissance à des un rameau pharyngien et un rameau laryngé. Ce dernier pénètre avec le nerf homonyme par le foramen thyroïdien pour aller nourrir les muscles thyro-aryténoïdien et MAT.

Des veines crico-thyroïdienne, laryngée caudale et pharyngienne ascendante suivent le trajet des artères suscitées en sens contraire et sortent du larynx de chaque côté pour former la veine thyroïdienne crâniale. Celle-ci s'abouche juste au niveau du carrefour en V que forment les veines linguo-faciale et rétromandibulaire du même côté pour former la veine jugulaire externe, qui ramène le sang vicié au cœur.

3) Innervation du larynx

a. <u>Innervation parasympathique par le nerf vague</u>

Le système parasympathique a pour rôle d'augmenter la fonction digestive tout en ralentissant les rythmes cardiaque et respiratoire ainsi que la sécrétion de mucus dans les bronches (Eser, 2013). Concernant l'innervation de l'appareil laryngé, elle s'effectue par les nerfs laryngés récurrents (NLR) droit et gauche, branches du nerf vague correspondants (Nerf crânien X).

Le nerf vague est un nerf mixte, composé de plusieurs types de fibres nerveuses :

- fibres afférentes sensitives : elles prennent naissent dans le pharynx, le larynx et les viscères et ramènent des informations proprioceptives et sensitives vers le centre nerveux.

- fibres efférentes striomotrices : relais des informations motrices à partir du système nerveux central, elles permettent le mouvement volontaire des muscles striés, notamment du larynx et du pharynx.
- fibres parasympathiques : fines et amyélinisées (elles ne sont pas entourées par une gaine de myéline, ce qui rend notamment la conduction de l'information nerveuse plus lente). Leur origine se trouve dans la moitié caudale de la moelle allongée, sous le plancher du 4e ventricule. Elles contrôlent le fonctionnement involontaire de l'œsophage, de la trachée et des viscères thoraciques et abdominaux via leurs muscles lisses et leurs glandes. Les nerfs laryngés crânial et récurent que nous allons citer après n'en contiennent quasiment pas.

b. Trajet nerveux et nerfs laryngés

Les fibres vagues efférentes prennent naissance dans le sillon collatéral dorsal de la moelle allongée, entre les fibres des nerfs crâniens glossopharyngien et accessoire. Le nerf vague sort de chaque côté de la cavité crânienne par un foramen jugulaire, trou entre les os occipital et temporal pour cheminer au sein de la gouttière jugulaire de l'encolure. Il forme avec des fibres sympathiques le tronc vago-sympathique, suivant le trajet de l'artère carotide commune (Fig. 10). Il délègue plusieurs branches au cours de son trajet puis se termine au sein de la cavité thoracique, abdominale et pelvienne.

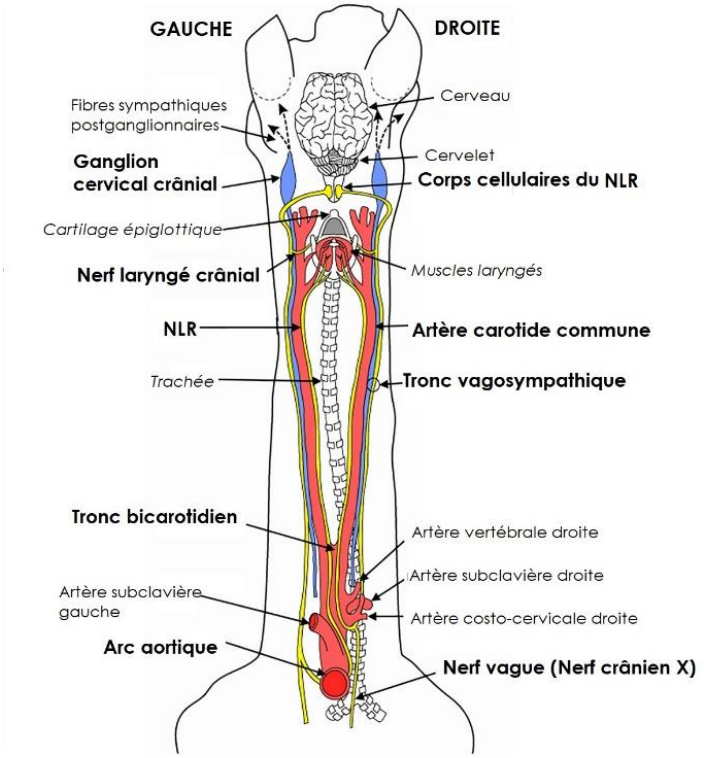

Figure 10 : Vue dorsale du trajet du nerf laryngé récurrent (NLR) (Draper, 2018). Noter la boucle que fait le NLR gauche sous l'arc aortique

Les NLR droit et gauche se détachent du nerf vague correspondant à l'intérieur de la poitrine puis remontent parallèlement à la trachée jusqu'au larynx après avoir délégué des rameaux trachéaux et œsophagiens. Ce long trajet s'explique lors du développement embryonnaire. En effet, la naissance du NLR est initialement proche de l'appareil laryngé, mais ils sont ensuite éloignés par la migration du dernier arc aortique auquel il appartient, tandis que les arcs pharyngiens correspondant au larynx restent au niveau de la gorge.

Il faut noter que ce nerf est le plus long du corps avec le nerf péronier. Le NLR gauche mesure environ 250 cm (30 à 40 cm de plus que le droit). De plus, il observe un trajet sinueux, effectuant un demi-tour autour de l'arc aortique (Fig. 10). Il délègue notamment 2 branches qui contrôlent le larynx :

- Le nerf laryngé crânial présente un rameau interne principal et un rameau externe plus faible :
    - rameau interne du nerf laryngé crânial : essentiellement sensitif, il confère sa sensibilité accrue à la glotte et la partie supraglottique du larynx. Il entre dans le larynx par le foramen thyroïdien avec l'artère laryngée crâniale pour innerver la muqueuse de la base linguale, du laryngopharynx, de la glotte et des cartilages épiglottique et aryténoïdiens. Il innerve aussi les muscles thyro-aryténoïdien et du CAL en concomitance avec le nerf laryngé caudal.
    - rameau externe du nerf laryngé crânial : c'est le nerf moteur du muscle crico-thyroïdien, tenseur des cordes vocales.
- Le nerf laryngé caudal, terminaison du NLR. Il entre dans le larynx en passant sous le muscle crico-pharyngien. Essentiellement moteur, il se distribue aux muscles CAD, CAL, MAT et thyro-aryténoïdien. En se mêlant à des fibres du nerf laryngé crânial, il assure également la sensibilité de la partie infraglottique. C'est la branche intéressée dans la pathologie de l'hémiplégie laryngée, aussi appelée RLn (Recurrent Laryngeal neuropathy ou neuropathie laryngée récurrente).

c. <u>Innervations sympathique et extrinsèque du larynx</u>

L'apport nerveux sympathique du larynx provient lui du ganglion cervical crânial, dont les fibres viennent des quatre à six premières racines nerveuses de la moelle épinière thoracique (ou dorsale). Ce système nerveux a un rôle opposé à celui du parasympathique. Ils jugulent conjointement l'ensemble des fonctions involontaires de l'organisme.

Les muscles extrinsèques du larynx reçoivent eux un apport des branches ventrales des premiers nerfs cervicaux.

Le larynx est une structure cartilagineuse en lien avec de nombreuses structures anatomiques, et intégré dans de véritables chaines musculaires, vasculaires et nerveuses comme nous avons pu le voir. Ce qui en fait un organe jouant un rôle important dans la physiologie respiratoire, rôle que nous allons maintenant décrire, aussi bien que dans l'équilibre global du corps.

Partie 2 : Physiologie laryngée et description du cornage

I- Physiologie laryngée de la respiration

Les voies respiratoires supérieures (VRS : cavités nasales, sinus, partie respiratoire du pharynx et larynx), ont une structure aérodynamique. Lors de l'inspiration, les naseaux sont dilatés et les vaisseaux sanguins du nez resserrés dans le but d'élargir les voies de passage de l'air (Loving, 2009). Au sein du larynx, la même optimisation fonctionnelle est mise en place pour réduire la résistance à l'air lors de l'inspiration :

- Les cartilages aryténoïdes présentent une abduction maximale, permise par les articulations crico-aryténoïdiennes, synoviales, permettant une mobilité entre les deux pièces cartilagineuses et mise en action par le muscle crico-thyroïdien. Celui-ci fait basculer caudo-ventralement la corne caudale du cartilage thyroïdien, entraînant également les cartilages aryténoïdes.
- Le basculement des aryténoïdes provoque une tension sur les cordes vocales, ce qui ouvre la fente glottique. Le revêtement muquo-élastique du larynx se retrouve alors étiré et lisse.
- La contraction du muscle hyo-épiglottique tire activement l'épiglotte en avant, ce qui concourt à tendre les replis ary-épiglottiques qui cernent les parois latérales du larynx.

Cet ensemble de mécanismes est poussé à son paroxysme lors d'un effort intense et/ou prolongé afin d'approvisionner les systèmes cardio-vasculaire et musculosquelettique de l'athlète équin. La lumière du larynx peut alors présenter un diamètre jusqu'à trois fois supérieur à celui qu'il présente au repos (Loving, 2009).

Il faut noter qu'au galop, un couplage fonctionnel a lieu entre les mouvements locomoteurs et les mouvements respiratoires. La fréquence des foulées impose la fréquence respiratoire : au galop de course l'inspiration a lieu lors de la phase de projection. L'air est expiré lorsque les antérieurs, qui soutiennent le thorax, prennent appui au sol, la masse intestinale glissant vers l'avant, ce qui

fait pression sur le diaphragme qui agit en vidant les poumons. La fréquence respiratoire est donc en partie passive mais surtout limitée par la fréquence des foulées. Naturellement, le cheval va alors adopter un angle tête/encolure ouvert, avec une extension, afin de diminuer les courbures de la trachée (dont la plus crâniale est présente justement au niveau de sa naissance, près du larynx) et ainsi optimiser la quantité d'air inspirée.

Le phénomène de respiration est mené par un jeu de différences de pression entre l'extérieur et les poumons. Le cheval déclenche l'inspiration par une expansion du thorax, une dilatation des poumons, et donc une pression négative à l'intérieur de ceux-ci. L'air est alors attiré dans la cavité thoracique afin d'équilibrer les pressions interne et externe. Les structures des voies respiratoires ont alors tendance à se collaber sous l'effet de cette force d'aspiration vers l'intérieur. Les VRS représenteraient par ailleurs entre 60 et 80% de la résistance respiratoire totale (Virilli, 2015).

Mais le tractus respiratoire est justement constitué pour contrer ce phénomène, notamment au niveau du larynx, où les muscles dilatateurs et abducteurs du larynx (le CAD notamment) ont pour rôle de plaquer et maintenir les cartilages et les cordes vocales latéralement à la lumière laryngée. En effet, l'appareil laryngé représente un goulot d'étranglement entre les naseaux et la trachée, responsable d'environ à lui seul d'environ 30% de la résistance au flot d'air totale des VRS, au deuxième rang après les fosses nasales (Ducharme et al, 2016).

Le larynx a également une mobilité globale par rapport au reste du corps. En effet, il s'élève fortement pendant la déglutition et s'abaisse dans l'inspiration forcée.

II- Description de l'hémiplégie laryngée : plus qu'un syndrome respiratoire, une dégénérescence du nerf le plus long du corps

Le cornage est aussi appelé hémiplégie laryngée ou encore, plus récemment (et plus précisément), neuropathie laryngée récurrente (ou RLn), par les observations lésionnelles post-mortem effectuées qui démontrent une atteinte de la branche récurrente du nerf vague (Ducharme et al, 2016).

L'hémiplégie laryngée concerne le côté gauche dans la grande majorité (96%) des cas (Dixon et al. 2001).

Sa classification primaire n'a pas encore fait consensus, et selon les études, elle est considérée comme :

- une axonopathie distale du Nerf Laryngé Récurrent (NLR) : dégénérescence des axones progressive à partir de l'extrémité distale, donc proche du larynx (Draper et al. 2018).
- une mononeuropathie bilatérale (Beard, 1993) : atteinte et dégénérescence d'un seul nerf du corps, de façon bilatérale mais dont les signes cliniques ne s'exprimeraient que d'un côté. En effet, des signes de dégénérescence ont aussi été retrouvés en portion distale du NLR droit, en proportion moindre par rapport au gauche (Draper et al, 2018).
- ou bien encore comme une myélinopathie primaire (c'est la gaine de myéline du nerf qui est la première atteinte, et les autres conséquences en découlent) (Draper et al, 2018).

Dans tous les cas, la RLn est une dégénérescence nerveuse rétrograde (ou dying-back) (Draper et al., 2018) : les lésions du NLR débutent dans sa portion distale et évoluent dans le sens disto-proximal, expliquant le caractère évolutif de la pathologie : le grade d'atteinte évoluerait significativement au cours du temps chez 15% des individus.

Au niveau histologique, une démyélinisation du NLR est observable (Clerq et al. 2018) (perte progressive des fibres nerveuses myélinisées en portion distale), avec des phénomènes de remyélinisation en certains endroits : c'est une pathologie évolutive avec des tentatives de reconstruction répétées.

La dégénérescence nerveuse primaire de la branche récurrente du nerf vague a pour résultat un manque de stimulation secondaire du muscle CAD, ce qui provoque une parésie voire une paralysie suivant le stade de l'affection. Ce muscle peut même, dans les stades les plus avancés, s'amyotrophier complètement, le nerf ne le stimulant plus du tout (atrophie neurogénique de la musculature laryngée) (Rush, 2014).

Le CAD n'agissant plus, le cartilage aryténoïde ipsilatéral ne fait plus de mouvement d'abduction, or ce muscle est le seul dilatateur du larynx par son action justement sur ces cartilages. Les structures du larynx ont alors tendance à se collaber, à être aspirées vers l'intérieur du larynx lors de l'inspiration, ne pouvant plus contrer la résistance du flot d'air.

L'affaissement de la partie intercartilagineuse de la glotte lors de l'inspiration, due à l'absence d'action du CAD, a plusieurs conséquences :

- rétrécissement de la fente glottique, ce qui entraîne une résistance plus grande au flot d'air et une obstruction dynamique à l'entrée de la trachée. La capacité respiratoire est nettement diminuée et le cheval développe une intolérance à l'exercice et des baisses de performance,

voire enchaîne les contre-performances, qui sont des signes cliniques de l'affection et le principal inconvénient de celle-ci.

- corde vocale détendue, qui peut vibrer à l'inspiration sous l'effet du flux d'air, ce qui entraîne la production du bruit caractéristique du cornage en phase inspiratoire, assimilable à une sorte de ronflement (d'où le nom de « roaring » en anglais), et qui est en général le premier signe sur lequel le diagnostic est fondé. Il apparaît surtout lors de l'effort intense, la respiration s'intensifiant, mais peut aussi arriver lors d'un effort modéré.

En résumé, l'atteinte de la gaine de myéline entraîne l'affaiblissement de l'influx nerveux aux muscles du larynx, qui sont alors incapables d'ouvrir complètement le larynx, dont la lumière se retrouve rétrécie.

III- Etiologie du cornage : une affection courante mais une étiologie encore floue et hypothétique

Un syndrome de cornage peut arriver suite à :

- une infection respiratoire prolongée (gourme, grippe, pharyngite…) (Institut du cheval, 1994, Catcott et al. 1974))
- une manœuvre vétérinaire, telle une phlébite accidentelle de la veine jugulaire gauche après une injection intraveineuse, qui peut irriter le nerf proche.
- une cause toxémique (intoxication chimique ou par l'absorption de certaines plantes), résultant souvent en une atteinte laryngée bilatérale et d'autres signes cliniques spécifiques.

Outre ces raisons identifiées mais qui restent exceptionnelles, la plupart des cas de cornage sont d'origine idiopathique, dont la cause reste hypothétique, basée sur le trajet anatomique particulier et la longueur conséquente du nerf laryngé récurrent, en particulier le gauche, favorisant des atteintes mécaniques durant les performances athlétiques (tractions et compressions) ou un défaut de transport axonal.

Des recherches génétiques plus récentes ont montré une corrélation entre un locus présent sur le 3e chromosome et gouvernant la croissance et la taille des chevaux (Boyko et al. 2004 ; Davidson et al. 2003)**Error! Bookmark not defined.** et la proportion de chevaux atteint d'hémiplégie laryngée. Les individus de grande taille auraient donc plus de risque d'être corneurs.

La RLn serait donc une affection d'origine polygénique et multifactorielle dont tous les tenants et aboutissants ne sont pas encore aujourd'hui connus, malgré les nombreuses recherches qui lui sont consacrées et la fréquence de cette affection.

IV- Prévalence et population affectée : les chevaux de grande taille à risque, une apparition précoce

Comme nous l'avons présenté en introduction, le cornage présente une incidence sur la population équine de 2,6 à 8,3%, et chez les jeunes chevaux présentés à la vente, cette prévalence est estimée entre 3 et 5% (Institut du cheval, 1994).

La prévalence du cornage n'est pas la même selon les races : 35 à 46% des chevaux de traits sont atteints, tout comme 2 à 11% des Pur-Sang (PS) (Boyko et al. 2004), sans que l'on sache exactement pourquoi. La prévalence chez les chevaux de sport reste floue, des lots importants et homogènes étant plus compliqués à constituer et donc à étudier dans le but de statistiques fiables et reproductibles.

On observe une prédominance importante parmi les chevaux de grande taille. En effet, la taille médiane au garrot des chevaux affectés est de 170,2 cm (Dixon et al. 2001), et une « valeur seuil » au-dessus de laquelle les risques d'apparition d'hémiplégie laryngée sont plus importants a été établie aux alentours de 162,5 cm au garrot (Institut du cheval, 1994). Ainsi, 40% des races de grands chevaux présentent des asymétries laryngées (Clerq et al. 2018).

La pathologie se déclare en général chez des chevaux jeunes, avec un âge médian d'apparition entre 3 et 6 ans (Catcott et al. 1974, Institut du cheval, 1994).

Les mâles sont statistiquement 2,7 fois plus à risque que les femelles, sans qu'une raison ne soit clairement identifiée (Beard, 1993).

V- Diagnostic de l'hémiplégie laryngée

La RLn est diagnostiquée principalement par les bruits inspiratoires (Parente 2018), caractéristiques, décrits comme des ronflements ou sifflements, à l'inspiration et durant l'effort, même modéré, et présents dans 90% des chevaux corneurs (Dixon et al. 2001), avec ou sans intolérance à l'effort (dans 64% des cas).

Le diagnostic est confirmé par une endoscopie au repos puis à l'effort. Cette dernière se fait, selon les cliniques, soit sur tapis roulant, soit à l'aide d'un endoscope embarqué sur le terrain. Ce dernier

est idéal puisqu'il permet d'examiner le cheval dans un contexte le plus proche possible de son quotidien et de l'apparition des signes cliniques de la pathologie, mais aussi d'éliminer au maximum le facteur stress, qui est la composante la plus critique pouvant compromettre le diagnostic. L'échographie ou la radiographie sont également des moyens de diagnostic parfois utilisés, mais nous ne les décrirons pas ici.

Un test de réflexe thoraco-laryngé, ou « slap-test » (Davidson et al. 2003, Clerq et al. 2018) peut être effectué lors de l'examen endoscopique au repos. Il consiste à frapper du plat de la main la région juste derrière le garrot, du côté opposé aux cartilages laryngés étudiés. Cela doit entraîner un réflexe de déglutition et donc de fermeture laryngée, lors de laquelle on peut détecter un mouvement asynchrone et/ou incomplet des cartilages aryténoïdes. Son résultat reste incertain, pouvant notamment être biaisé par le stress.

Le cheval est généralement classé entre 4 grades, selon le degré d'affection, selon le système de Havemeyer (Parente 2018), et basé sur les mouvements laryngés au repos (Tableau 1).

- le grade I correspond à un larynx normal ;
- le grade II est utilisé lorsque l'ouverture complète de la glotte est possible mais le mouvement des cartilages aryténoïdes est asynchrone.
- le grade III est le plus communément diagnostiqué et correspond à une ouverture de la glotte possible seulement lors de la déglutition et qui ne peut pas être maintenue dans le temps.
- le grade IV est diagnostiqué lors de la paralysie complète du côté affecté (gauche dans la plupart des cas).

La corrélation entre le grade au repos et une dysfonction laryngée à l'exercice est de même de 77% chez les chevaux de grade III. Une évaluation à l'effort, sur tapis roulant ou sur piste est tout de même indispensable afin de choisir le traitement adéquat, à part dans les cas les plus sévères (Beard, 1993).

Grade	Description clinique		Sous-grade	Description clinique		
	Synchronisation et symétrie	Abduction		Synchronicité et symétrie	Abduction complète	Etat musculaire du CAD
I	Mouvements des cartilages aryténoïdes (CARY) synchrones et symétriques	Complète abduction des CARY atteinte et maintenue				
II	Mouvement des CARY asynchrone et/ou asymétrique	Complète abduction des CARY atteinte et maintenue	A	Asynchronie transitoire, mouvements décalés		
			B	Asymétrie de la rima glottidis la plupart du temps due une mobilité réduite du CARY atteint et de la corde vocale.	En certaines occasions (notamment après la déglutition) une abduction complète et symétrique peut être obtenue et maintenue	
III	Mouvement des CARY asynchrone et/ou asymétrique	Une complète abduction des CARY ne peut pas être atteinte et maintenue	A	Asymétrie de la rima glottidis la plupart du temps due à la mobilité réduite du CARY atteint et de la corde vocale.	En certaines occasions (notamment après la déglutition) une abduction complète et symétrique peut être obtenue **mais pas maintenue**	
			B	Déficit d'abduction du CARY et asymétrie	Abduction complète non atteinte	Déficit marqué
			C	Déficit d'abduction **marquée** mais non totale Asymétrie constante mais avec de faibles mouvements du CARY atteint	Abduction complète non atteinte	Déficit marqué mais pas total
IV	Immobilité complète du CARY et de la corde vocale affectés					Amyotrophie totale sur le long terme

Tableau 1 : Système et grades de Havemeyer pour le diagnostic du cornage chez le cheval, d'après E ; De Clerq et al. (2018) et DR. A. Courouce-Malblanc (2016)

Un diagnostic différentiel doit être fait pour éliminer d'autres causes d'obstruction dynamique des VRS (chondrite des cartilages aryténoïdes, paralysies périodiques hypercalémiques, entrappement épiglottique, épiglottite et autres affections du cartilage épiglottique, collapsus des feuillets ary-épiglottiques… (Davenport-Goodal et al., 2003)).

VI- Traitement de l'hémiplégie laryngée

Le traitement de l'hémiplégie laryngée est exclusivement chirurgical. Différentes opérations sont possibles selon l'âge du sujet, le grade d'atteinte, l'expérience et la dextérité du chirurgien.

L'opération la plus ancienne (décrite pour la première fois dans les années 1970), la plus indiquée (Rossignol, 2016) et la plus courante encore aujourd'hui, et c'est aussi pour cette raison que ce mémoire s'y intéresse, est la laryngoplastie (LP) ou tie-back.

Elle est souvent associée à une ventriculectomie (VE, excision du ventricule laryngé) ou une ventriculocordectomie (VCE, excision du ventricule ainsi que de la corde vocale (Clerq et al. 2018)) unilatérale ou bilatérale afin de réduire voire d'éliminer le bruit inspiratoire, et ce immédiatement après l'opération. Cette opération a un impact minime sur la capacité respiratoire, le cartilage aryténoïde continuant à se collaber vers l'intérieur du larynx et entravant le flux inspiratoire. Ceci explique qu'elle ne soit que rarement pratiquée seule, chez des chevaux présentant des bruits respiratoires sans intolérance à l'exercice et pratiquant une activité sportive légère. La VE ou VCE est pratiquée grâce à un laser, par voie endoscopique, et dure une vingtaine de minutes, l'opération de LP durant elle entre 35 et 60 minutes.

La laryngoplastie consiste en la pose d'une ou deux prothèses, qui sont des sutures supplées de boutons de métal remplaçant l'action du CAD paralysé. Elles sont passées au travers du cartilage cricoïde d'une part et du processus musculaire de l'aryténoïde d'autre part, afin de maintenir le cartilage aryténoïde affecté en abduction permanente. L'aryténoïde est placé en abduction submaximale (correspondant à un degré d'abduction de grade 2 de Dixon) ou intermédiaire (grade 3 de Dixon, cf. Tableau 2 et Fig. 11).

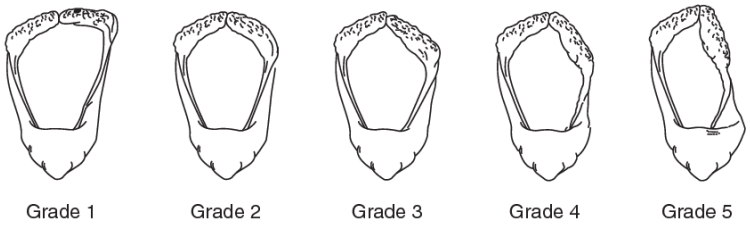

Figure 11 : Illustration de la notation de l'abduction aryténoïdienne après laryngoplastie, suivant le système de Dixon et al. (2003), dans Smith et Dixon (2014)

Grade	Description
1	Hyper abduction: le cartilage aryténoïde du côté affecté est quasiment ou totalement ouvert (face axiale du cartilage formant un angle de 80 à 90° par rapport au plan sagittal). L'apex du processus corniculé de l'aryténoïde est déplacé au-delà de la ligne médiane du larynx, vers le côté sain.
2	Abduction submaximale : degré d'abduction élevé (entre 50 et 80° par rapport au plan sagittal)
3	Abduction intermédiaire : Degré d'abduction modéré (environ 45° par rapport au plan sagittal)
4	Abduction légère : le cartilage aryténoïde adopte une position un peu plus ouvert que la position normale de repos.
5	Pas d'abduction aryténoïdienne détectable

Tableau 2 : Description de la notation de l'abduction aryténoïdienne après laryngoplastie du cheval, d'après Smith et Dixon (2014) et Rossignol (2016)

Elle se pratique soit sous anesthésie générale, cheval en décubitus latéral, ou, de plus en plus couramment aujourd'hui (depuis sa première description en 2014 (Rossignol, 2016)), sous sédation légère et anesthésie locale sur cheval debout, pour deux raisons :

- limiter les effets d'une anesthésie générale et les risques que cela engendre, tout particulièrement lors du réveil, qui est dans la plupart des cas brusque et délicat à gérer ;
- avoir une vision du larynx conforme à son fonctionnement physiologique, afin de régler au mieux l'abduction des cartilages. Cela permet d'éviter au maximum les complications post-opératoires comme les fausses déglutitions et dysphagies si celle-ci est trop serrée.

Le cheval est debout, la tête et l'encolure en extension, les ganaches posées sur un stabilisateur de tête réglable (Fig. 12). Il est équipé de bouchons d'oreille et d'une œillère sur l'œil gauche. L'injection anesthésique sous-cutanée et l'incision se font ventralement au trajet de la veine linguo-faciale, caudalement au cartilage cricoïde. Pour accéder latéralement au processus musculaire de l'aryténoïde, le chirurgien doit séparer les muscles crico- et thyro-pharyngés. La plaie est ensuite refermée en trois plans.

Après l'opération, les chevaux reçoivent un traitement anti-inflammatoire et antibiotique de 3 à 5 jours, ils sont mis en convalescence au box et marchés en main quotidiennement pendant deux semaines. La remise en forme est ensuite progressive, avec du paddock ou du marcheur pendant au moins 2 semaines puis une reprise de l'entrainement en général sous 6 semaines.

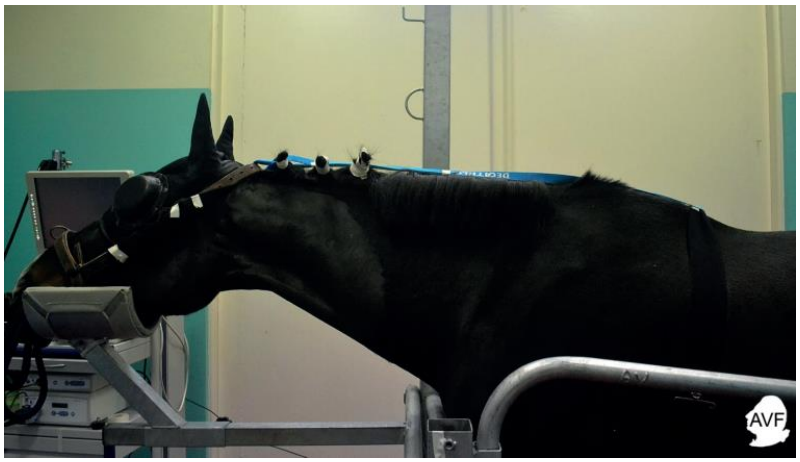

Figure 12 : Positionnement du cheval pour l'opération, avec une extension relative de l'angle tête-encolure maintenu tout au long de l'opération par un stabilisateur de tête (Rossignol, 2016)

La LP est effectuée majoritairement sur des chevaux de sport (entre 47 et 55% des cas opérés servant aux études sur ce type de technique) (Rossignol, 2016).

D'autres techniques chirurgicales sont possibles, mais nous ne ferons que les citer ici, rarement pratiquées ou encore en phase expérimentale. Ce sont la greffe de nerf (par le nerf accessoire et les deux premiers nerfs cervicaux), la greffe d'un pédicule musculo-nerveux (muscle omohyoïdien avec des branches du 1er nerf cervical), ou encore l'implantation d'un pacemaker pour stimuler le NLR ou directement le CAD.

VII- Les complications liées à l'opération de laryngoplastie, encore fréquentes

Le taux de succès de la laryngoplastie est estimé entre 45 et 70% selon les études (Parente, 2017)

Les complications ont été largement diminuées par l'instauration du protocole opératoire cheval debout. Mais elles restent néanmoins fréquentes et à prendre en compte. Elles consistent en :

- apparition de toux, dans presque ¼ des cas (Hawkins et al. 1997)
- dysphagies : aspiration de nourriture à travers le larynx, causée par son ouverture permanente entrainant de fausses déglutitions voire des pneumonies par aspiration (environ 10% des cas (Rossignol, 2016)), qui peuvent se résoudre spontanément mais qui parfois nécessitent une deuxième opération pour desserrer la prothèse.
- infection de la plaie ou de la prothèse.
- perte d'abduction du cartilage aryténoïde opéré : suite à un desserrement ou à une rupture de la suture (perte d'un grade de Dixon dans 26% des cas, perte de 2 grades dans 4% des cas : ce relâchement relatif peut ne pas être délétère pour la pratique sportive (Rossignol, 2016)).
- œdème/sérome autour de la plaie chirurgicale, bien traitée par anti-inflammatoires mais apparaissant tout de même après 30% des opérations (Rossignol, 2016).

- échec de l'opération (relâchement total de la prothèse) dans 5% des cas.

C'est notamment pour optimiser l'efficacité de l'opération et minimiser les complications post-opératoires que l'ostéopathie a toute sa place. Et c'est dans une optique d'exploration préparatoire pour ces cas-là que ce mémoire est mené, afin de trouver de possibles causes ostéopathiques à l'apparition de complications sur le court et long terme.

Partie 3 : Principes ostéopathiques

Les données relevées dans cette étude étant d'ordre ostéopathique, il est pertinent d'introduire la philosophie ostéopathique et quelques concepts et notions.

I- Unité du corps

Le corps fonctionne comme une unité, et non pas comme plusieurs parties isolées. Chaque partie est en interrelation constante avec toutes les autres.

Par conséquent, un déséquilibre est toujours global et doit être considéré comme tel pour le praticien. Le traitement ostéopathique garde lui aussi la même ligne de conduite : une action sur une de ses parties se répercute immédiatement sur tout le reste du corps.

Et cet être, formant un tout en lui-même, pas seulement un corps mais aussi une âme et un esprit, est également constamment en interrelation avec son environnement.

Cette unité fonctionne et s'adapte en permanence afin de tendre vers un équilibre appelé homéostasie. Le praticien ostéopathe utilise ces efforts et les accompagne, guidant les énergies savantes vers la bonne direction et les laissant agir par elles-mêmes, en diminuant les obstacles entre un corps en déséquilibre et l'équilibre vers lequel il tend.

II- Structure et fonction sont en relation mutuelle

Au sein du corps, chaque élément a une forme (structure) et un rôle, un fonctionnement physiologique (fonction). Un défaut de structure de l'un d'entre eux entraîne aussitôt un fonctionnement biaisé de celui-ci, et inversement, un élément ayant un vice de fonction voit sa structure modifiée au fil du temps.

En agissant sur l'un de ces deux paramètres on agit alors automatiquement sur l'autre.

III- Principe d'autorégulation et auto-guérison

Un organisme est constitué dans le seul but de tendre vers l'équilibre et la santé. Dans ce but, il possède naturellement en lui tous les moyens nécessaires pour lutter contre les maladies. Toutes ses ressources constituent des mécanismes d'auto-régulation, d'auto-défense et d'auto-guérison indispensables à la conservation de la santé.

Dans ce sens, le rôle de l'ostéopathe consiste à aider l'organisme à se servir à nouveau de ces mécanismes en levant les tensions et manques de mobilité afin de faciliter l'accès à ces ressources et leur utilisation optimale.

IV- Loi de cause à effet

Les manifestations somatiques que l'organisme exprime (symptômes), ne sont qu'une conséquence. Le but n'est alors pas de se focaliser sur elles et les faire taire mais de trouver les éléments dans le passé du patient qui ont pu amener son corps à exprimer ces maux. Tant que ces réelles causes ne sont pas trouvées et améliorées, les résultats thérapeutiques seront incertains et instables dans le temps.

V- Importance de la circulation des fluides corporels

« Votre devoir en tant que mécanicien, est de garder la machine en parfaite condition afin qu'il n'y ait aucune perturbation des nerfs, des veines ou des artères qui approvisionnent et gouvernent la peau, les fascias, les muscles, le sang ou tout autre fluide qui circule librement et qui maintient la vie et rénove le système en empêchant les dépôts qui causeraient ce que nous appelons la maladie. » disait A. T. Still.

Pour fonctionner de façon optimale, toute partie du corps, tout organe et toute cellule a besoin d'être correctement nourrie. Pour cela, aucun obstacle ne doit entraver en amont la circulation des fluides corporels tels que le sang ou la lymphe. Une stase entraînera un affaiblissement dans la zone en aval et des dysfonctionnements en chaîne. Un des rôles de l'ostéopathe est donc de chercher systématiquement les obstacles pouvant restreindre les circulations artérielles, veineuses et lymphatiques afin de garantir une nutrition correcte à l'ensemble du corps.

VI- Fascias et tenségrité

En reprenant le principe d'unité du corps, l'ostéopathie accorde une place importante aux fascias le constituant. Les fascias sont des membranes de tissu conjonctif composées de cellules et de fibres organisées en réseau et plongées dans une substance fondamentale visqueuse assurant leur lubrification. Ils forment des manchons englobant chaque structure du corps et la reliant aux

autres, constituant une véritable trame conjonctive continue à travers tout le corps. Ils assurent le glissement des différents plans tissulaires du corps entre eux, ainsi que leur nutrition, puisqu'ils sont le support de toutes les circulations de l'organisme. Leurs fibres de collagène, véritable maillage tendu entre les différents tissus du corps, permettent une répartition et une transmission des forces à travers tout l'organisme. Cet effet de toile d'araignée porte les bases du concept de tenségrité.

Ce réseau fascial est tendu dans un système autocontraint dynamique (Megret, 2007), afin de réagir à chaque contrainte en se réorganisant afin de maintenir l'équilibre. Ainsi, une contrainte appliquée en un point va être redistribuée à travers tout l'organisme, permettant sa dispersion et une adaptation plus facile du corps. La tenségrité est alors la capacité de l'organisme à garder son intégrité par le jeu d'équilibre constant entre des forces de tension et de compression. Et ce, afin de pouvoir s'adapter à toute contrainte, extérieure ou intérieure, en répartissant les nouvelles forces appliquées. De nos jours, en ostéopathie, on ne parle plus alors de fascias au pluriel mais bien du fascia, de par la continuité qu'entretiennent ses différentes parties. Dans ce travail seront tout de même précisées les régions du fascia en contrainte.

VII- La dysfonction somatique ostéopathique (DSO)

Il nous faut également initier la définition d'une DSO, le relevé de celles-ci étant le sujet même de ce mémoire.

La dysfonction somatique ostéopathique englobe plusieurs paramètres :

- Un changement de qualité des tissus, perceptible par la main entraînée : Les tissus entourant une dysfonction ostéopathique se verront modifiés, et des asymétries apparaitront. C'est tout le contexte, l'environnement entourant une dysfonction qui s'adapte et change afin de tenter de maintenir un équilibre par rapport au reste du corps, selon le principe de tenségrité. Ceci explique l'importance de l'exploration palpatoire initiale effectuée systématiquement par le praticien et qui fera partie du protocole expérimental de cette étude.
- Une restriction de mobilité, des tissus ou articulations : les structures anatomiques en dysfonction présentent un rang de mobilité réduit par rapport à leur référentiel physiologique, qui est évalué au cours des tests ostéopathiques
- Des adaptations fluidiques : toute la circulation en lien avec la zone en dysfonction (circulation lymphatique, veineuse, vasculaire, nerveuse) se verra elle aussi impactée, entraînant des

conséquences en amont et en aval de cette zone et donc parfois des dysfonctions à distance de celle-ci.

En suivant la philosophie et les principes ostéopathique, on se rend compte qu'il est impossible de mener un traitement automatique, systématisé et indépendant de l'individu que l'on traite. Le praticien a pour devoir de s'adapter à chaque moment à l'être vivant qu'il a en face de lui, et avec lequel il communique durant tout le protocole ostéopathique.

Une attitude, une technique ou un traitement adapté à un individu et à sa globalité à un moment donné ne sera pas pertinent pour un autre individu ou pour le même individu à un autre moment. Et cela s'applique autant aux manipulations qu'aux tests ostéopathiques, le praticien doit recevoir l'accord du corps, de l'esprit et de l'âme avec lesquels ses cellules rentrent en communication et ce à chaque instant afin de recueillir des informations.

Partie 4 : Protocole expérimental

I- Objectif de l'étude

Ce sujet s'est imposé après une recherche concernant les signes de douleur et d'inconfort du cheval, et spécifiquement à propos des chevaux de CSO ayant tendance à ruer sans que l'on n'en connaisse la raison.

Une fois les biais les plus connus (hormonaux, dorsalgiques, de matériel et de travail) écartés, la seule piste restante sur les cas recensés était la mise en cause d'un problème laryngé, qui pourrait par ailleurs être lié à un inconfort, une gêne voire une douleur, que ce soient chez des chevaux souffrant de cornage ou après la pose d'un implant en traitement de celui-ci. La problématique de ce mémoire s'est donc logiquement imposée : le traitement chirurgical de l'hémiplégie laryngée gauche par laryngoplastie peut-il être à l'origine de dysfonctions somatiques ostéopathiques spécifiques ?

En réponse à cette problématique, nous avons émis les hypothèses suivantes :

1. En entraînant un schéma corporel adaptatif particulier, la laryngoplastie peut être considérée comme une cause primaire provoquant des dysfonctions somatiques ostéopathiques (DSO).

2. Il existe une variation significative de ce schéma corporel et de cette chaîne dysfonctionnelle ostéopathique entre les chevaux atteints d'hémiplégie laryngée gauche puis une fois opérés par laryngoplastie.

Les objectifs de cette étude expérimentale sont de :

- relever et comparer les dysfonctions somatiques ostéopathiques (DSO) présentes chez des chevaux atteints d'hémiplégie laryngée gauche (HLG)
- relever et comparer les DSO présentes chez ces chevaux après avoir subi une laryngoplastie (LP)
- comparer les DSO présentes chez ces chevaux avant et après comparaison, les analyser et hypothétiser leurs causes et leurs évolutions possibles dans le temps.

Tout ceci dans le but d'en ressortir des DSO pouvant être reliées à la laryngoplastie chez le cheval de sport, de les reconnaître et les discriminer de DSO ayant d'autres origines que la laryngoplastie. Ce travail est mené afin de permettre à chaque ostéopathe d'utiliser ces données sur le terrain.

II- Matériel et méthode

Dans l'hypothèse que ce mémoire puisse servir de point de départ à d'autres études ostéopathiques plus poussées sur un traitement éventuel de la pathologie de l'hémiplégie laryngée et sur un suivi des chevaux opérés par laryngoplastie, un protocole expérimental scientifique a été créé afin d'assurer une reproductibilité de l'étude.

Afin de limiter les biais de cette étude et d'uniformiser au maximum les caractéristiques individuelles des chevaux de notre échantillon, ce dernier a été déterminé selon des critères d'inclusion et d'exclusion provenant de la recherche scientifique.

1) Critères d'inclusion

Les chevaux ont été sélectionnés selon des critères standardisés avant et après l'opération. Selon les études scientifiques prises pour référence sur la prévalence et les caractéristiques de la population affectée, les critères d'inclusion suivants ont été choisis :

Temporalité	Critères d'inclusion	Raisons du choix
Critères généraux	Âge : entre 3 et 6 ans	Prévalence élevée chez les jeunes chevaux, âge d'apparition précoce et progression de la pathologie rapide, avec une intervention chirurgicale rapide.
	Race : SF (Selle Français)	Race de chevaux de sport de grande taille, très répandue sur le territoire français. Réel impact économique sur des chevaux de compétition et intérêt pour les acteurs de la filière.

	Activité : Cheval à l'entraînement entre 4 et 6 fois par semaine	La pathologie est surtout problématique chez les chevaux ayant une activité sportive modérée à intense et les signes cliniques sont plus visibles si le cheval est confronté à l'effort.
	Taille : minimum 1,62 m au garrot	Comme nous l'avons vu dans les facteurs de prévalence de l'hémiplégie laryngée, une valeur seuil a été définie à 1,62m au garrot, valeur au-delà de laquelle les chevaux ont plus de chance d'être atteints par une HLG.
	Sexe : hongre	Limiter les biais hormonaux et les variations intersexuelles
Critères avant opération	Cheval diagnostiqué HLG de grade 3 ou 4	L'hémiplégie laryngée atteint majoritairement le côté gauche. Les chevaux en grade 3 et 4 sont les plus fréquemment diagnostiqués, de par l'apparition de symptômes clairs (intolérance à l'exercice et ronflements inspiratoires). De plus, les chevaux de grade 4 ne peuvent être à l'heure d'aujourd'hui des candidats qu'à la LP, de par l'amyotrophie avancé du CAD.
	Diagnostic posé par un vétérinaire après observation endoscopique	Le diagnostic doit avoir été fait par un praticien de santé vétérinaire avec des outils de mesures objectivables, le meilleur dans ce cas-là étant l'endoscopie, afin d'avoir une échelle de mesure objective et reproductible.
Critères après opération	Cheval ayant subi une opération de LP en traitement d'une HLG	L'étude expérimentale porte spécifiquement sur le traitement des chevaux dits « corneurs » par cette technique chirurgicale, et le côté affecté choisi est le gauche comme dans la majorité des cas dans la population équine.
	Protocole opératoire : cheval debout sédaté, sous anesthésie locale	L'opération cheval debout évite les biais liés à l'anesthésie générale et reste couramment pratiquée.
	Opération menée par le même praticien vétérinaire	Afin d'homogénéiser le lot d'individus observés (protocole opératoire et post-opératoire identique, qualité des cicatrices homogène…), ceux-ci ont été référés par la même vétérinaire chirurgienne.

Tableau 3 : Liste des critères d'inclusion pour la sélection du groupe étudié

2) Critères d'exclusion

Les critères pour exclure des chevaux du protocole de recherche dans un souci d'uniformisation des lots étudiés sont :

Critères d'exclusion généraux :

- Chevaux de plus de 6 ans
- Chevaux sans activité sportive
- Chevaux toisant moins d'1,62 m
- Juments et entiers
- Chevaux sous traitement médicamenteux

- Cheval sous protocole anti-inflammatoire ou antibiotique au moment des relevés de dysfonctions (ceux-ci peuvent fausser les réactions de l'animal et gommer d'éventuelles dysfonctions et donc biaiser les résultats).
- Présence d'une autre pathologie (des dysfonctions ayant pour origine cette pathologie pourraient s'ajouter voire prendre le dessus sur celles pouvant être reliées à l'HLG ou à la LP).

Avant opération :

- Suspicion d'HLG sans diagnostic clair et précis
- Chevaux atteints d'hémiplégie laryngée droite ou bilatérale
- HLG de grade I ou II

Après opération :

- Opération de LP menée sous anesthésie générale
- Traitement par LP de l'hémiplégie laryngée droite
- Autre type de traitement chirurgical que la LP

3) Recueil de commémoratifs standardisé

Le recueil de commémoratifs standardisé consiste à recueillir le maximum d'informations sur le cheval et son historique, afin de l'inclure ou au contraire de l'exclure du protocole de recherche.

Ces informations ont été demandées à la personne en charge du cheval, au propriétaire ou le cas échéant à l'entraîneur ou toute autre personne en mesure de fournir toutes ces informations, et ce avant le premier relevé de DSO mais aussi, pour certaines questions, avant chaque relevé pour confirmer l'évolution du cheval.

Nom du cheval	
Sexe	
Age /date de naissance	
Taille au garrot	
Race	
Grade d'atteinte préopératoire (grade de Havemeyer)	
Hébergement	
Alimentation (type, quantité et fréquence)	
Exercice (type, fréquence, intensité)	

Performances sportives (niveau de base et variations notables)	
Signes cliniques (symptômes)	
Apparition des signes cliniques (dans le temps et dans quelles conditions + apparition progressive ou brutale)	
Antécédents vétérinaires	
Traitement médicamenteux en cours	
Matériel de travail	
Date de la dernière séance d'ostéopathie	
Remarques sur déroulement de l'opération (présence de problèmes (si oui lesquels) ou non)	
Technique(s) utilisées, type d'anesthésie et voie d'accès	
Grade d'abduction post-opératoire (grade de Dixon)	
Protocole médicamenteux (avant, pendant et après l'opération)	
Protocole post-op de remise au travail (temps et type de repos ou d'activité)	
Complications et problèmes post-opératoires	
Analyse subjective post-opératoire (améliorations, rechutes, persistances de signes cliniques…)	

Tableau 4 : Formulaire de restitution des commémoratifs

4) Grades de Havemeyer et de Dixon

C'est donc dans une suite logique que notre 3e outil d'analyse est le grade d'atteinte posé pour chaque cheval. Il repose sur deux échelles, selon le groupe d'étude, et s'appuie sur les données endoscopiques relevées par le vétérinaire.

Pour le stade préopératoire, le système de Havemeyer (Tableau 1 p.23) a été utilisé afin d'évaluer le degré d'atteinte des chevaux souffrant d'une hémiplégie laryngée gauche.

Puis, après l'opération, c'est par convenance le système de Dixon qui est utilisé (Smith & Dixon, 2014), décrit dans le Tableau 2 (p. 25), afin de déterminer le degré d'abduction obtenu après l'opération de laryngoplastie. Ces grades ont été déterminés par la vétérinaire à l'examen endoscopique avant puis au lendemain de l'opération. Les images endoscopiques sont présentées en Annexe 6 et 7 à la fin de cette étude.

5) Protocole ostéopathique standardisé

Le protocole de visite ostéopathique a été défini en amont des visites, calibré et standardisé (cf. Annexe 1) afin d'obtenir des résultats plus fiables, en réduisant les biais. Toutes les séances se déroulent systématiquement dans le même ordre, exposé ici :

- Observation statique : Une observation de la morphologie et de la posture globale est effectuée, le praticien à 1 mètre du cheval, sur son profil gauche, de dos, sur son profil droit puis de face. Le cheval est alors debout, immobile, les quatre membres au carré, en extérieur et sur un sol droit et ferme. Une analyse des aplombs généraux au pied posé et plus précis au pied levé sera effectuée.
- Première palpation : Cette exploration manuelle des tissus de tout le corps est elle aussi menée dans le même ordre, de la tête vers les membres antérieurs puis postérieurs puis la queue, en commençant par le profil gauche du cheval. Les particularités à noter ici sont d'éventuelles variations de températures (hyper/hypothermies localisées), de qualité des tissus sous-cutanés, musculaires et des phanères, des asymétries musculaires ou bien la présence éventuelle de cicatrices, et la localisation précise ainsi que l'aspect de la cicatrice de laryngoplastie lors de la deuxième séance. Une attention particulière est portée à la région laryngée, la conformation générale des cartilages, et bien sûr une éventuelle asymétrie.
- Examen dynamique : Le cheval est marché en main en ligne droite, sur un sol droit et ferme, sur deux aller-retours au pas sur une distance de 300 m environ puis un aller-retour au trot. Son aisance locomotrice et des particularités dans sa foulée sont observées et notées, de dos, de face puis de profil à gauche puis à droite. Un comparatif critique est effectué au regard de ses aplombs, observés plus tôt. Une attention particulière est portée sur le mouvement du rachis, l'amplitude et l'utilisation du balancier tête/encolure et la liberté de mouvement de la ceinture pelvienne.
- Seconde palpation : Effectuée après l'examen locomoteur, toujours dans le même ordre que la première, elle cible plus précisément les zones remarquées lors de la palpation précédente et de la locomotion, afin de comparer les différences de température ou de qualité des tissus à certains endroits particuliers. Ces observations peuvent appuyer une dysfonction ostéopathique importante.
- Tests de mobilité : Les articulations et viscères sont emmenés dans leurs différents plans de mobilités, jusqu'à leur barrière physiologique. Ils sont réalisés sur l'ensemble du corps, et les dysfonctions somatiques ostéopathiques (DSO) sont répertoriées. Les articulations sont

testées par rapport à l'os suivant (vertèbre suivante pour la colonne vertébrale, os distal pour les membres). Ils sont effectués là aussi selon un ordre précis :

- Antérieur gauche
- Antérieur droit
- Segment vertébral thoracique
- Segment vertébral lombaire
- Ceinture pelvienne : bassin et sacrum
- Postérieur gauche
- Postérieur droit
- Segment vertébral cervical
- Masse viscérale : écoute globale puis tests précis.
- Appareil respiratoire : écoute des poumons, écoute et tests de la coupole diaphragmatique et de la trachée.
- Appareil laryngé : tests de mobilité de chaque cartilage par rapport aux autres et du premier anneau trachéal par rapport au cartilage cricoïde.
- Ecoute crânienne et tests de mobilité de la symphyse sphéno-basilaire (SSB), par une prise globale puis occipito-frontale et enfin temporale.

Les DSO sont notées sur les trois grands axes spatiaux (cf. Annexes), selon leur côté de plus grande mobilité, soit à l'inverse de la restriction de mobilité :

- Rotation Sagittale Antérieure (RSA) ou Postérieure (RSP)
- Rotation Frontale Droite (RFD) ou Gauche (RFG)
- Rotation Horizontale Droite (RHD) ou Gauche (RHG)

6) Calendrier d'intervention

Cette étude portant sur un relevé de DSO, le nombre de séances nécessaires est réduit. Etabli initialement à 3 séances post-opératoires, au vu du contexte sanitaire actuel, seulement 1 séance post-opératoire a été réalisable.

La première séance a été menée la veille de l'opération, avant toute intervention relative à celle-ci (transport, sédation…). La deuxième un mois après l'opération de laryngoplastie (Fig. 13). Aucun traitement ostéopathique n'est mené entre les deux séances, afin d'observer l'adaptation naturelle de l'organisme, et l'évolution des DSO sans intervention ostéopathique.

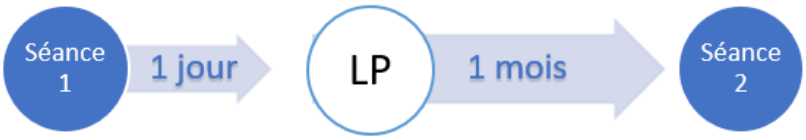

Figure 13 : Calendrier d'intervention

7) Limites de l'étude

Le contexte sanitaire, autant humain qu'équin, a fortement perturbé la réalisation de ce travail. Les mêmes chevaux devaient initialement être vus avant puis après opération afin de comparer les DSO trouvées chez chaque individu et l'adaptation spécifique de chaque organisme. Avoir l'aval des propriétaires à temps avant l'opération a été le plus compliqué, ce qui explique la quantité restreinte de l'échantillon et l'abord qualitatif de l'étude.

De plus, la nécessité de matériel adapté, de savoir-faire et d'expérience vétérinaires, font que l'opération de laryngoplastie debout sous sédation n'est pas encore la technique pratiquée le plus couramment. Nombreuses sont les structures qui la pratiquent encore sous anesthésie générale. Une seule vétérinaire répondu favorablement à ma demande et par m'a référé les chevaux qu'elle a opéré. Ces contraintes ont réduit le nombre de chevaux étudiés, déjà restreint de par les crises sanitaires qui ont ralenti voire mis à l'arrêt le début de carrière de certains chevaux de sport, et par conséquent reporté les opérations ces deux dernières années.

Enfin, ce type d'intervention chirurgicale est en général soumis à une certaine saisonnalité, la majorité des opérations étant planifiées en hiver, entre décembre et février, dans le but d'éviter les périodes de chaleurs et de présence d'insectes qui peuvent contrarier la bonne cicatrisation de la plaie et de faciliter le confinement en box durant la première phase post-opératoire.

III- Présentation de l'étude de cas

Le groupe de chevaux sur lesquels porte cette étude est constitué de deux hongres de race Selle Français (SF) ayant subi une laryngoplastie (LP) debout, sous sédation légère et anesthésie locale. Chacun va être présenté individuellement juste après selon un protocole standardisé, chaque étape étant synthétisée sous la forme d'un tableau afin d'en objectiver le relevé (matrice exposée en annexes) :

- Recueil de commémoratifs et d'anamnèse standardisé
- Résultats de l'examen statique
- Résultats de l'exploration palpatoire
- Observation dynamique

- Relevé des dysfonctions somatiques ostéopathiques (DSO)

La technique d'opération ainsi que le protocole post-opératoire sont les mêmes pour les deux chevaux de ce lot puisqu'effectués par la même vétérinaire

1) Déroulé opératoire

Ce déroulé est propre au Dr Pader, qui a référé les chevaux pour cette étude. Un protocole opératoire global a été exposé dans la 2e partie de cette étude, mais il semble pertinent de l'exposer plus en détail, afin de mieux comprendre les répercussions possibles de celle-ci chez les chevaux étudiés.

Un cathéter est placé dans la veine jugulaire droite afin d'administrer antibiotiques et anti-inflammatoires.

Le cheval est ensuite sédaté puis placé dans un travail, la tête reposant sur un support de tête réglable, en relative extension afin de dégager l'appareil laryngé des ganaches (Fig. 12 p. 26).

Une ventriculocordectomie (VCE) gauche est effectuée grâce à un laser diode passé dans un endoscope, par voie nasale.

La laryngoplastie gauche est ensuite réalisée avec la mise en place de deux prothèses entre le processus musculaire du cartilage aryténoïde et le cartilage cricoïde. Le degré d'abduction de l'aryténoïde gauche est contrôlé par endoscopie.

Le tendon du muscle crico-aryténoïdien dorsal (CAD) gauche est sectionné et l'articulation crico-aryténoïdienne curetée.

Et enfin, la plaie opératoire est refermée en 3 plans successifs avec des points résorbables, sur un axe oblique parallèle aux ganaches, et un bandage protecteur est mis en place, enroulé autour de l'encolure derrière les ganaches.

2) Protocole postopératoire

Une endoscopie de contrôle est menée le lendemain de l'opération afin de valider son succès (cf. Annexes).

Un protocole médicamenteux est mis en place dès le lendemain de la chirurgie :

- Equipalazone (anti-inflammatoire non stéroïdien), 1 fois par jour par voie orale pendant 5 jours

- Spray pharyngé administré par voie intranasale 2 fois par jour

Des recommandations sont faites pour la vie quotidienne du cheval :

- Nourrissage au sol pendant au moins 15 jours, afin de diminuer le risque de fausses routes. Le foin peut être mouillé pour diminuer la toux postopératoire
- Convalescence au box avec marche en main pendant 3 semaines, puis accès à un paddock pendant 1 mois et reprise du travail en l'absence de complications.
- Le bandage protecteur doit être changé tous les 3 jours pendant 1 semaine environ.

3) Cas n°1 : Quandor

➢ **Recueil de commémoratifs et anamnèse**

Les caractéristiques récoltées sur Quandor ont été reportées sur le questionnaire par ses 2 co-propriétaires, et exposées dans le tableau ci-dessous.

Nom du cheval	QUANDOR
Sexe	HONGRE
Age	5 ANS (castré l'hiver de ses 4 ans)
Taille au garrot	167 cm
Race	SF
Grade d'atteinte préopératoire (grade de Havemeyer)	Grade IV
Hébergement	Box + paddock aux beaux jours
Alimentation (type, quantité et fréquence)	Foin + 4 L granulés + 4 L orge (2 distributions)
Exercice (type, fréquence, intensité)	Sorties quotidiennes : • Marcheur (1h, 6x /semaine) • Trottings (30 min, terrains variés (asphalte et chemins caillouteux), après un travail monté en carrière, 2x /semaine) • Travail monté sur le plat (1h, 1x / semaine) • Travail monté orienté obstacle (1h, 5x / semaine)
Performances sportives (niveau de base et variations notables)	Cheval de CSO, fin de débourrage Optique de sortie en circuit classique 5 ans en 2021 (110-120 cm) et 6 ans en 2022 (120-130 cm)
Signes cliniques (symptômes préopératoires)	• Cheval avec dos trop souple, qui a du mal à se tendre, mise sur la main très compliquée • Bruits inspiratoires et essoufflement au travail • A du mal à prendre du souffle (augmenter sa capacité respiratoire de fond) au fil des entraînements

	• Hyperdéveloppement proportionnel de la cage thoracique noté par le cavalier en comparaison de ses chevaux non corneurs
Apparition des signes cliniques (dans le temps et dans quelles conditions)	Apparition dès la mise au travail (dès l'année de ses 4 ans)
Antécédents vétérinaires	Aucun antécédent vétérinaire autre que le cornage
Traitement médicamenteux en cours	Aucun traitement en cours
Matériel de travail	Filet simple, mors à aiguille, selle type obstacle. Licol plat simple
Type de ferrure	Ferré des 4 pieds, fers simples, 2e ferrure de la vie de Quandor
Fréquence de suivi en dentisterie	2 fois par an
Dernière séance d'ostéopathie	09/2020
Remarques sur déroulement de l'opération	Pas de problème particulier
Grade d'abduction post-opératoire (grade de Dixon)	Grade 3
Complications et problèmes post-opératoires	Aucune complication notable
Analyse subjective post-opératoire	Problèmes solutionnés à 80% : capacité respiratoire meilleure et en évolution, pratiquement plus de bruit inspiratoire au travail Hennissement devenu faible et rauque

Tableau 5 : Recueil de commémoratifs et anamnèse de Quandor

a) Séance 1

- **Observation statique**

Critère	Description
Tempérament	Vif, tendance à être sur l'œil
Etat général	Bon
Qualité du poil	Brillant et homogène
Qualité des tissus	Souples voire manque de tonicité
Remarques morphologiques particulières	- Hyperdéveloppement proportionnel de la cage thoracique - Garrot saillant
Aplombs généraux	Corrects

Tableau 6 : Résultats de l'observation statique de Quandor – Séance 1

- **Examen palpatoire**

Paramètres	Critères	Zones concernées
Qualité des tissus	Souples, manque de tonicité	

Différences thermiques	Chaleurs diffuses	Zone fessière gauche
	Chaleurs localisées	- Sommet et base du garrot - Charnière lombo-sacrée
Qualité musculaire	Amyotrophies légères	Base de l'encolure à droite : splénius, dentelé du cou Trapèze thoracique droit Quadriceps fémoral droit
	Amyotrophies franches	
	Hypertrophies	Corde du flanc (oblique externe de l'abdomen) gauche, tendue
Palpation de l'appareil laryngé	Hypertrophie et hyperdensité des muscles autour de la région laryngée à gauche Manque de tonicité et de densité du côté droit	
Autres	Zone de gonflement tendineux au niveau du tendon du fléchisseur superficiel du doigt sur le postérieur droit	

Tableau 7 : Résultats de l'examen palpatoire de Quandor – Séance 1

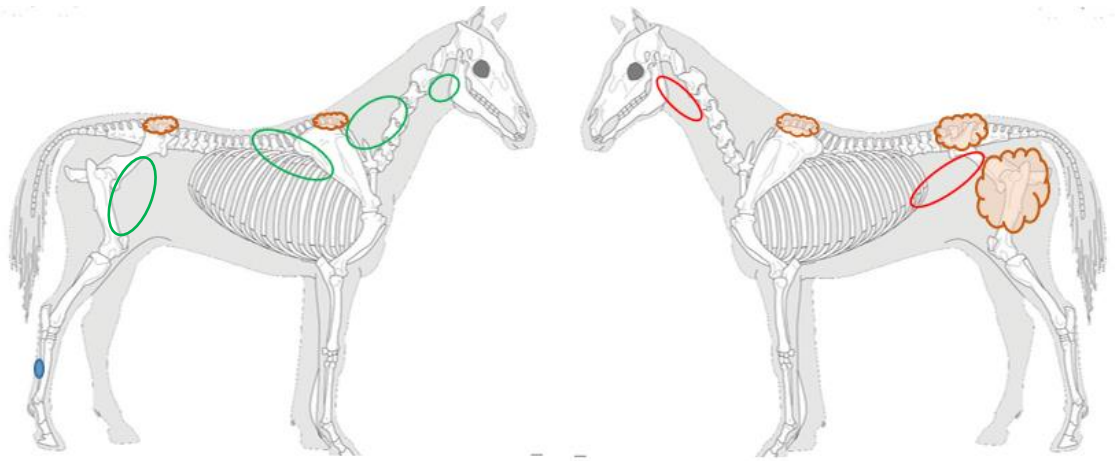

Profil droit *Profil gauche*

Figure 14 : Schéma des résultats de l'examen palpatoire de Quandor avant laryngoplastie – Séance 1

Légende des schémas :

: Amyotrophies

: Hypertrophies/contractures musculaires

: Atteintes cutanées et sous-cutanées

: Zones hyperthermiques

: DSO articulaires

: DSO viscérales

- **Observation dynamique**

Lors de l'observation dynamique, Quandor présente une ligne de dos souple, mais un bassin manquant de mouvement, et plus spécialement au niveau de l'ilium gauche, qui reste dans un axe bas au cours du mouvement, que ce soit au pas ou au trot. Ses membres postérieurs ont une descente de boulets limitée par rapport à ce que l'on pourrait s'attendre vis-à-vis de la souplesse générale du cheval, et son postérieur gauche présente un léger manque d'engagement par rapport à son postérieur droit.

Sa queue n'est pas portée dans l'axe mais déviée vers le haut et la gauche.

Le mouvement de l'antérieur droit est globalement moins ample et moins fluide que celui de l'antérieur gauche, avec une épaule relativement fixe.

- **Tests de mobilité et DSO**

Les tests de mobilité ont fait ressortir les DSO suivantes :

Zone testée	DSO relevées
Antérieur gauche	
Antérieur droit	Scapula TVI Pisiforme TTI RHE
Rachis cervical	C0 RHD RSP C3 RHG RFD RSP
Rachis thoracique	T6 RFD RHD RSP T7 RFG RHG RSP T9 RFD RHG RSP
Rachis lombaire	L1 RFG RHG RSA L2 RFG RHG RSA L4 RFG RHG RSA L6 RFG RHG RSA
Bassin	RFD RHG
Sacrum	RFD RHG RSA
Postérieur gauche	
Postérieur droit	
Sternum	
Mandibule	RHD
Hyoïde	RFG
Appareil laryngé	TTG
Crânien	FLR G
Sphère respiratoire	Diaphragme : Hémi coupole G inspir
Sphère viscérale	Rein G crânio-latéro-dorsal

Tableau 8 : DSO relevées chez Quandor avant laryngoplastie – Séance 1



Profil droit *Profil gauche*

Figure 15 : Schéma des DSO relevées chez Quandor avant laryngoplastie – Séance 1

b) Séance 2

➢ Observation statique

Critère	Description
Tempérament	Vif, tendance à être sur l'œil
Etat général	Bon
Qualité du poil	Brillant et homogène
Qualité des tissus	Souples voire manque de tonicité
Remarques morphologiques particulières	- Hyperdéveloppement proportionnel de la cage thoracique - Garrot saillant
Aplombs généraux	Corrects

Tableau 9 : Résultats de l'observation statique de Quandor – Séance 2

➢ Examen palpatoire

Paramètres	Critères	Zones concernées
Qualité des tissus	Souples, manque de tonicité	
Différences thermiques	Chaleurs diffuses	
	Chaleurs localisées	- Sommet et base du garrot - Charnière thoraco-lombaire - Articulation coxo-fémorale gauche
Qualité musculaire	Amyotrophies légères	Quadriceps fémoral droit
	Amyotrophies franches	Trapèze thoracique droit
	Hypertrophies	Corde du flanc (oblique externe de l'abdomen) gauche, tendue
Palpation de l'appareil laryngé		
Autres	Zone de gonflement tendineux au niveau du tendon du fléchisseur superficiel du doigt sur le postérieur droit	

Tableau 10 : Résultats de l'examen palpatoire de Quandor – Séance 2

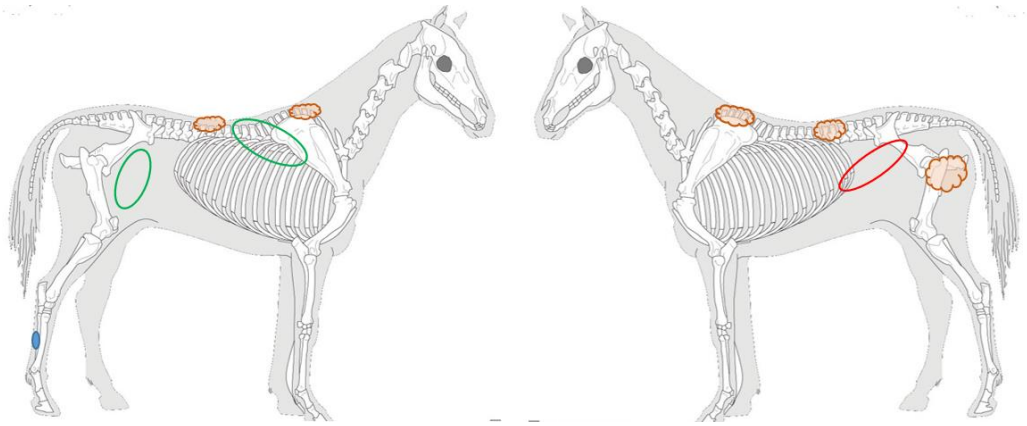

Profil droit Profil gauche

Figure 16 : Schéma des résultats de l'examen palpatoire de Quandor après laryngoplastie – Séance 2

- **Observation dynamique**

La locomotion de Quandor évolue peu par rapport à la première séance. Il reste très souple mais l'ilium gauche de son bassin reste peu mobile. Ses membres postérieurs présentent une descente de boulets limitée.

En revanche, l'engagement de son postérieur gauche est amélioré et arrive au même niveau que celui de son postérieur droit.

Sa queue reste nettement déviée vers le haut et la gauche.

En revanche, la foulée de l'antérieur droit s'est nettement détériorée, l'épaule droite présente encore moins de mouvement que lors de la première séance et l'antérieur droit manque nettement d'embrassée.

- **Tests de mobilité et DSO**

Les tests de mobilité ont fait ressortir les DSO suivantes :

Zone testée	DSO relevées
Antérieur gauche	
Antérieur droit	Scapula TVI Pisiforme RHI TTE
Rachis cervical	C6 RHG RFD RSP
Rachis thoracique	T6 RFD RHD RSP T13 RFG RHD RSP T18 RHD RFD RSA
Rachis lombaire	L1 RHG RFG RSA L2 RHG RFG RSA
Bassin	RFD
Sacrum	RFD RHG RSA

Postérieur gauche	
Postérieur droit	
Sternum	RHG
Mandibule	RHD
Hyoïde	RFG
Appareil laryngé	
Crânien	FLR D
Sphère respiratoire	
Sphère viscérale	Rein G crânio-latéro-dorsal

Tableau 11 : DSO relevées chez Quandor après laryngoplastie – Séance 2

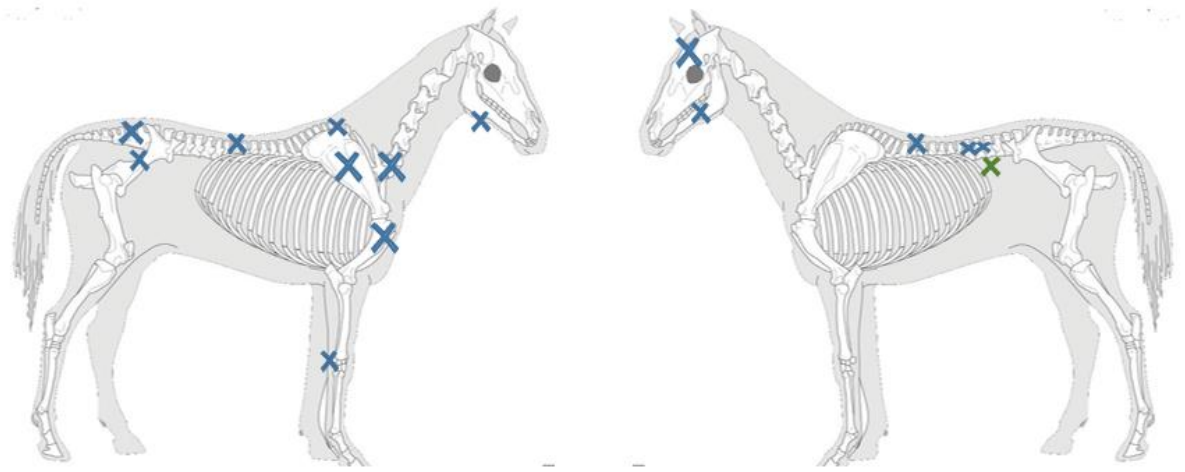

Profil droit *Profil gauche*

Figure 17 : Schéma des DSO relevées chez Quandor après laryngoplastie – Séance 2

4) Cas n°2 : Piccolo Macchiato R.B.

- **Recueil de commémoratifs et anamnèse**

Les caractéristiques récoltées sur Piccolo Macchiato R.B. ont été reportées sur le questionnaire par ses 2 co-propriétaires, et exposées dans le tableau ci-dessous.

Nom du cheval	PICCOLO MACHIATO R.B.
Sexe	HONGRE
Age	5 ANS (castré l'hiver de ses 3 ans)
Taille au garrot	170 cm
Race	SF
Grade d'atteinte préopératoire (grade de Havemeyer)	Grade IV
Hébergement	Box + paddock
Alimentation (type, quantité et fréquence)	Foin + 4 L granulés + 4 L orge (2 distributions)
Exercice (type, fréquence, intensité)	Sorties quotidiennes : • Marcheur (1h, 6x /semaine)

	• Trottings (30 min, terrains variés (asphalte et chemins caillouteux), après un travail monté en carrière, 2x /semaine) • Travail monté sur le plat (1h, 1x / semaine) • Travail monté orienté obstacle (1h, 5x / semaine)
Performances sportives (niveau de base et variations notables)	Cheval de CSO, fin de débourrage Optique de sortie en circuit classique 5 ans en 2021 (110-120 cm) et 6 ans en 2022 (120-130 cm)
Signes cliniques (symptômes préopératoires)	• Cheval avec un dos raide, qui a du mal à se délier au travail • Bruits inspiratoires et essoufflement au travail • A du mal à prendre du souffle (augmenter sa capacité respiratoire de fond) au fil des entraînements • Hyperdéveloppement proportionnel de la cage thoracique noté par le cavalier en comparaison de ses chevaux non corneurs
Apparition des signes cliniques (dans le temps et dans quelles conditions)	Apparition dès la mise au travail (dès l'année de ses 4 ans)
Antécédents vétérinaires	Aucun antécédent vétérinaire autre que le cornage
Traitement médicamenteux en cours	Aucun traitement en cours
Matériel de travail	Filet simple, mors à aiguille, selle type obstacle. Licol plat simple
Type de ferrure	Ferré des 4 pieds, fers simples, 2e ferrure de la vie de Piccolo, Paroi très abîmée, tendance aux seimes avant la ferrure.
Fréquence de suivi en dentisterie	2 fois par an
Dernière séance d'ostéopathie	09/2020
Remarques sur déroulement de l'opération	Pas de problème particulier
Grade d'abduction post-opératoire (grade de Dixon)	Grade 3
Complications et problèmes post-opératoires	Aucune complication notable
Analyse subjective post-opératoire	Problèmes solutionnés à 80% : capacité respiratoire meilleure et en évolution, pratiquement plus de bruit inspiratoire au travail Hennissement devenu faible et rauque

Tableau 12 : Recueil de commémoratifs et anamnèse de Piccolo

a. Séance 1

- **Observation statique**

Critère	Description
Tempérament	Calme avec une tendance à être sur l'œil à l'extérieur
Etat général	Bon
Qualité du poil	Homogène

Remarques morphologiques particulières	- Hyperdéveloppement proportionnel de la cage thoracique - Garrot bas, noyé
Aplombs généraux	- 2e ferrure, parois éclatées verticalement - Pieds larges aux parois très obliques, presque fuyantes (surtout en face externe) - Angles articulaires obtus, court et droit jointé - Globalement serré, des antérieurs comme des postérieurs
Aplomb AG	Cagneux à partir du boulet
Aplomb AD	Cagneux à partir du boulet
Aplomb PG	Tendance cagneuse générale ++
Aplomb PD	Tendance cagneuse générale

Tableau 13 : Résultats de l'observation statique de Piccolo – Séance 1

- **Examen palpatoire**

Paramètres	**Critères**	**Zones concernées**
Qualité des tissus	Toniques voire tendus, manque de souplesse	
Différences thermiques	Chaleurs diffuses	- Charnière lombo-sacrée
	Chaleurs localisées	- Sommet et base du garrot - Articulation coxo-fémorale gauche
Qualité musculaire	Amyotrophies légères	Quadriceps fémoral droit
	Amyotrophies franches	
	Hypertrophies	Corde du flanc (oblique externe de l'abdomen) gauche, tendue Muscles de la base de l'encolure gauche : dentelé du cou, splénius
	Contractures	
Palpation de l'appareil laryngé	Amyotrophie de la zone para-laryngée à droite Densité et raideur excessive autour du larynx à gauche	
Autres	- Trachée distale déviée à gauche, léger enfoncement du côté droit	

Tableau 14 : Résultats de l'examen palpatoire de Piccolo – Séance 1

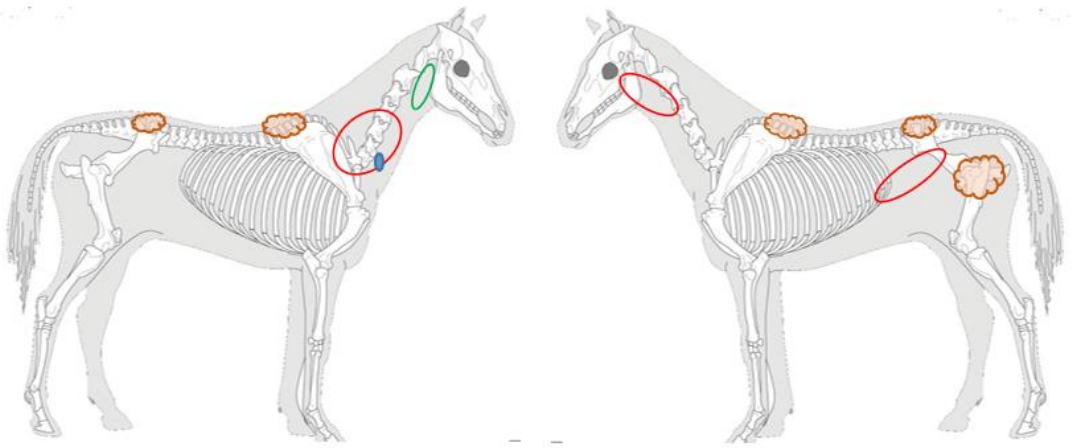

Profil droit *Profil gauche*

Figure 18 : Schéma des résultats de l'examen palpatoire de Piccolo avant laryngoplastie – Séance 1

- **Observation dynamique**

Lors de l'observation dynamique, Piccolo a une démarche raide, il se délie au fur et à mesure des allers-retours. La ligne du dos reste peu mobile, la principale zone de mobilité se situant au niveau du bassin et de la charnière lombo-sacrée, où une chaleur a été repérée lors de la première palpation et accentuée à la deuxième palpation.

L'ilium droit est une zone très peu mobile, qui reste bas par rapport à l'ilium gauche. Sa queue n'est pas portée dans l'axe mais déviée vers le haut et la droite.

De par ses aplombs cagneux, Piccolo a dans le mouvement une tendance à effectuer une circumduction externe des quatre membres, et spécialement des postérieurs et de l'antérieur gauche, qui est par ailleurs le plus cagneux.

- **Tests de mobilité et DSO**

Les tests de mobilité ont fait ressortir les DSO suivantes (Tableau 15, Fig. 19).

Zone testée	DSO relevées
Antérieur gauche	Scapula RSA TVI Pisiforme TTI RHE
Antérieur droit	Scapula TVI Pisiforme TTI RHE
Rachis cervical	C0 RHD RSP C4 RHG RFD RSP
Rachis thoracique	T6 RFD RHD RSP T7 RFG RHG RSP T9 RFD RHG RSP T18 RHG RFG RSA
Rachis lombaire	L1 RHD RFG RSA

	L3 RFG RHG RSA L6 RHG RFG RSA
Bassin	RHD RFD
Sacrum	RHD RFD RSA (GG)
Postérieur gauche	
Postérieur droit	
Sternum	
Mandibule	RHD
Hyoïde	RFG
Appareil laryngé	TTG RHD
Crânien	FLR G
Sphère respiratoire	Diaphragme : hémi coupole D inspir
Sphère viscérale	Rein G crânio-latéro-dorsal

Tableau 15 : DSO relevées chez Piccolo avant laryngoplastie – Séance 1

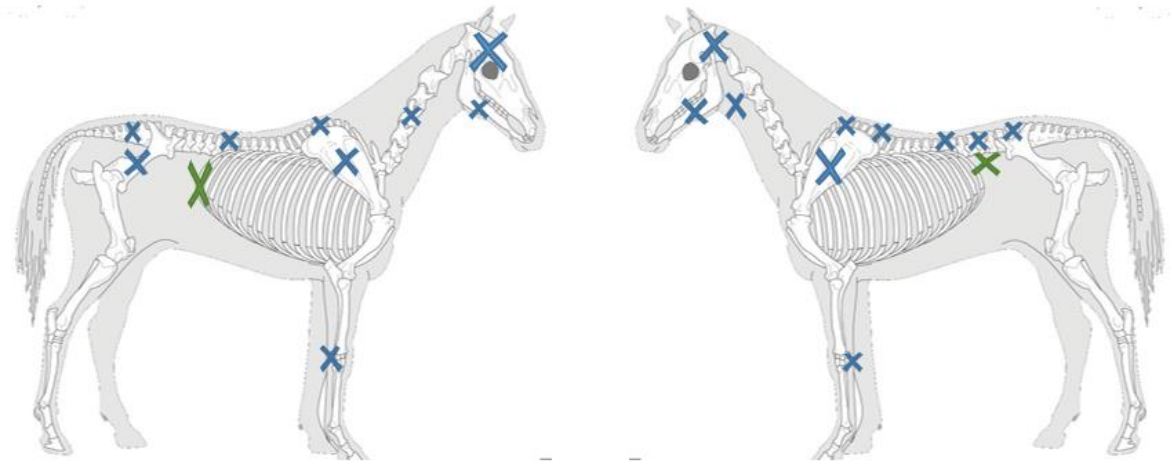

Profil droit *Profil gauche*

Figure 19 : Schéma des DSO relevées chez Piccolo avant laryngoplastie – Séance 1

b. Séance 2

- **Observation statique**

Critère	Description
Tempérament	Calme avec une tendance à être sur l'œil à l'extérieur
Etat général	Bon
Qualité du poil	Homogène
Remarques morphologiques particulières	- Hyperdéveloppement proportionnel de la cage thoracique - Garrot bas, noyé
Aplombs généraux	- Parois éclatées verticalement - Pieds larges aux parois latérales très obliques - Angles articulaires obtus, court et droit jointé - Globalement serré, des antérieurs comme des postérieurs

Aplomb AG	Cagneux à partir du boulet
Aplomb AD	Cagneux à partir du boulet
Aplomb PG	Tendance cagneuse générale ++
Aplomb PD	Tendance cagneuse générale

Tableau 16 : Résultats de l'observation statique de Piccolo – Séance 2

- **Examen palpatoire**

Paramètres	**Critères**	**Zones concernées**
Qualité des tissus	Toniques voire tendus, manque de souplesse	
Différences thermiques	Chaleurs diffuses	- Région du garrot
	Chaleurs localisées	- Charnière thoraco-lombaire - Articulation coxo-fémorale gauche
Qualité musculaire	Amyotrophies légères	Quadriceps fémoral droit (qui présente une pauvre qualité de tissu, manquant clairement de souplesse et d'hydratation fasciale)
	Amyotrophies franches	
	Hypertrophies	Corde du flanc (oblique externe de l'abdomen) gauche, tendue
	Contractures	Dentelé ventral du thorax droit
Palpation de l'appareil laryngé	Adhérences aux tissus sous-cutanés du côté gauche, qui sont hypertrophiés. Début de processus de fibrose.	
Autres	- Trachée distale déviée à gauche, léger enfoncement du côté droit - Atteintes cutanées en face dorsale de la région métatarsienne des postérieurs	

Tableau 17 : Résultats de l'examen palpatoire de Piccolo – Séance 2

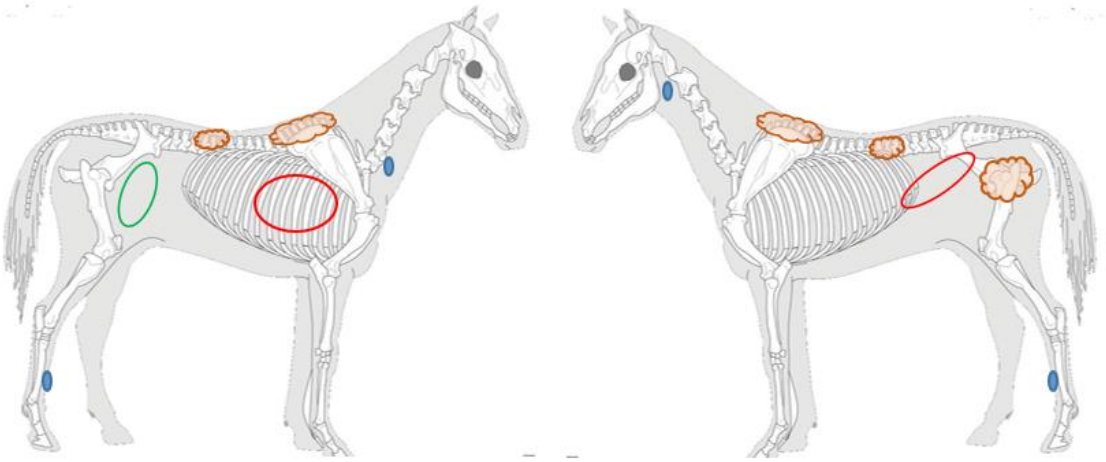

Profil droit *Profil gauche*

Figure 20 : Schéma des résultats de l'examen palpatoire de Piccolo après laryngoplastie – Séance 2

- **Observation dynamique**

Lors de l'observation dynamique, Piccolo a encore une démarche raide. Son dos, tout comme le balancier de sa tête, reste peu mobile.

L'ilium droit reste bas par rapport à l'ilium gauche, comme lors de la première séance.

De par ses aplombs cagneux, Piccolo a dans le mouvement une tendance à billarder des quatre membres, et spécialement des postérieurs et de l'antérieur gauche.

Le postérieur droit est particulièrement raide, la flexion de l'appareil réciproque (jarret et grasset) manque d'amplitude et l'engagement est limité de ce côté.

Et enfin, sa queue reste déviée vers le haut et la droite.

- **Tests de mobilité et DSO**

Les tests de mobilité ont fait ressortir les DSO suivantes :

Zone testée	DSO relevées
Antérieur gauche	Pisiforme TTI RHE
Antérieur droit	Scapula TVI Pisiforme TTI RHE
Rachis cervical	C6 RHD RFG RSP
Rachis thoracique	T6 RFD RHG RSP T10 RFG RHG RSP T18 RHG RFG RSA
Rachis lombaire	L1 RHD RFG RSA L2 RFG RHG RSA
Bassin	RFD
Sacrum	RHD RFD RSA (GG)
Postérieur gauche	Coxo-fémorale RFI
Postérieur droit	
Sternum	RHG
Mandibule	RHD
Hyoïde	RFG
Appareil laryngé	TTG RHD

Crânien	FLR D
Sphère respiratoire	
Sphère viscérale	

Tableau 18 : DSO relevées chez Piccolo après laryngoplastie – Séance 2

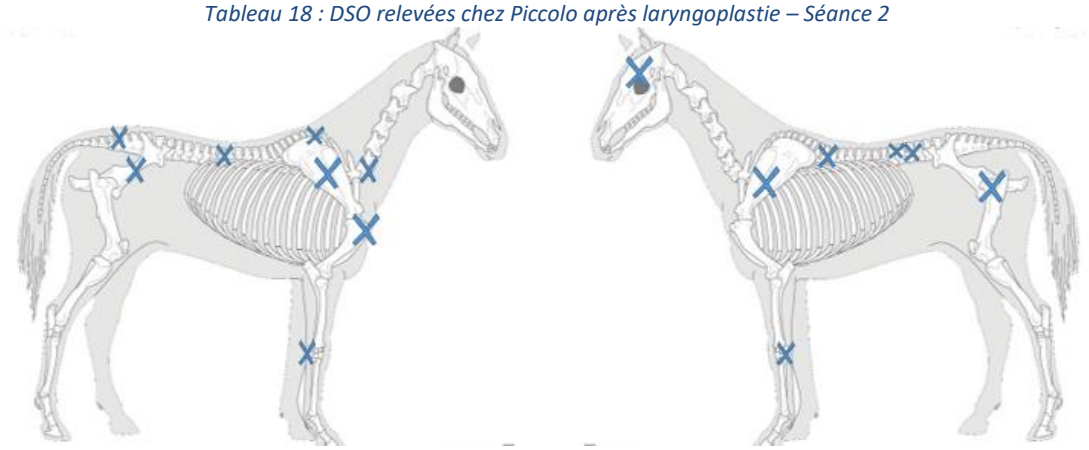

Profil droit *Profil gauche*

Figure 21 : Schéma des DSO relevées chez Piccolo après laryngoplastie – Séance 2

Partie 5 : Analyse des résultats

A partir des résultats et des observations faites précédemment au cours du protocole expérimental, nous allons ici dérouler une analyse plus poussée.

Pour commencer, les DSO relevées lors de la séance 1 puis de la séance 2 sur chaque cheval vont être comparées afin de suivre l'évolution du schéma corporel de chaque individu avant et après opération.

Puis des liens hypothétiques à partir des DSO trouvées seront développés et approfondis, afin d'en ressortir des caractéristiques et des schémas corporels pouvant possiblement être reliés à l'opération de laryngoplastie.

I- Constats, évolution et comparaison des schémas corporels

Nous allons ici reprendre les DSO relevées au cours de l'étude de cas, afin de pouvoir comparer leur évolution chez chaque cheval.

Pour une lecture plus aisée, les résultats avant (Séance 1) et après opération (Séance 2) seront comparés dans le même tableau et ce pour chaque individu, selon le code couleur suivant :

Données de lecture des tableaux 19 et 20 :

- TVI Scap : DSO communes aux séances 1 et 2
- C0 RHD RSP : DSO relevées seulement avant opération (Séance 1)
- C6 RHG RFD RSP : DSO relevées seulement après opération (Séance 2)
- FLR G : Zone en DSO similaire avant et après opération, seul les paramètres retreints changent.

1) Cas n°1 : Quandor

Zone testée	DSO Séance 1	DSO Séance 2
Antérieur gauche		
Antérieur droit	TVI Scap Pisiforme TTI RHE	TVI Scap Pisiforme RHI TTE
Rachis cervical	C0 RHD RSP C3 RHG RFD RSP	C6 RHG RFD RSP
Rachis thoracique	T6 RFD RHD RSP T7 RFG RHG RSP T9 RFD RHG RSP	T6 RFD RHD RSP T13 RFG RHD RSP T18 RHD RFD RSA
Rachis lombaire	L1 RFG RHG RSA L2 RFG RHG RSA L4 RFG RHG RSA L6 RFG RHG RSA	L1 RHG RFG RSA L2 RFG RHG RSA
Bassin	RFD RHG	RFD
Sacrum	RFD RHG RSA	RFD RHG RSA
Postérieur gauche		
Postérieur droit		
Sternum		RHG
Mandibule	RHD	RHD
Hyoïde	RFG	RFG
Appareil laryngé	TTG	
Crânien	FLR G	FLR D
Sphère respiratoire	Diaphragme : Hémi coupole G inspir	
Sphère viscérale	Rein G crânio-latéro-dorsal	Rein G crânio-latéro-dorsal

Tableau 19 : Comparatif des DSO relevées avant et après opération chez Quandor

Concernant l'examen palpatoire, il faut noter la grande souplesse, allant même jusqu'à un manque de tonicité des tissus de Quandor, qui peuvent influer sur la mise en place de dysfonctions composant le schéma corporel de ce cheval. C'est un individu jeune, ce qui peut en partie expliquer ce ressenti.

Une chaleur au niveau du garrot a pu être notée lors des deux séances. Cette zone est connue comme une fortement plébiscitée dans la locomotion normale du cheval de CSO dans les mouvements d'extension lors du saut (Denoix, 2014). La chaleur est d'ailleurs amplifiée par le mouvement, puisqu'elle est accentuée à la deuxième palpation, après l'examen dynamique.

La chaleur notée au niveau de la zone fessière gauche lors de la première séance s'est par la suite localisée plus précisément autour de l'articulation coxo-fémorale gauche, sans que celle-ci ne présente de véritable restriction lors des tests. Ce peut être le signe d'une articulation sollicitée anormalement que depuis peu de temps. L'impression dynamique d'un ilium gauche fixe et bas peut être en fait engendré par les DSO des vertèbres lombaires, le bassin étant articulairement restreint dans son mouvement de rotation frontale gauche. L'ilium droit étant verrouillé en bas lors des tests, avec en plus une composante de rotation horizontale, les articulations basses, métacarpo-phalangienne et interphalangiennes pourraient subir plus d'appui que celles du membre gauche, entraînant un processus d'adaptation par remaniement des tissus afin de pourvoir absorber cette contrainte, ce qui peut expliquer la zone de remodelage du tendon fléchisseur superficiel du doigt du postérieur droit constatée chez Quandor.

La chaleur de l'articulation coxo-fémorale gauche et l'amyotrophie du quadriceps droit viennent confirmer que le postérieur gauche a une plus grande amplitude de mouvement, qui pourrait être due à la latéroflexion adoptée, le postérieur droit, lui, supportant plus de poids et en conséquence ayant moins de mouvement.

La dernière zone de chaleur, correspondant aux dernières vertèbres lombaires et à la charnière lombo-sacrée lors de la première séance, n'est pas retrouvée lors de la deuxième, mais une autre, plus avancée, est notée au niveau de la charnière thoraco-lombaire, qui est une des zones les plus mobiles dans les trois plans du rachis. L'évolution de cette zone de chaleur pourrait être expliquée par la remise en mouvement des dernières lombaires qui étaient en restriction lors de la première séance mais plus lors de la deuxième, l'articulation T18/L1 devenant alors la principale zone de dysfonction.

La corde du flanc gauche reste une zone tendue et hypertrophiée chez les deux chevaux autant à la première qu'à la deuxième séance.

Chez Quandor, une nette amyotrophie est palpable et visible caudalement à l'épaule droite, au niveau du trapèze thoracique, et s'accentue au fil du temps, à mesure que la mobilité même de l'épaule se détériore, comme remarqué lors de la deuxième séance.

Evidemment, l'impossibilité d'un suivi sur du plus long terme ne nous permet pas vraiment de conclure concernant l'évolution musculaire du cheval, car le processus de fonte ou de reconstruction musculaire prend du temps avant d'être nettement visible. Ce qui est retranscrit ici est une tendance palpable et non un constat net et visible.

Les figures ci-dessous illustrent l'attitude générale et l'organisation des dysfonctions de Quandor lors de la 1e puis de la 2e séance.

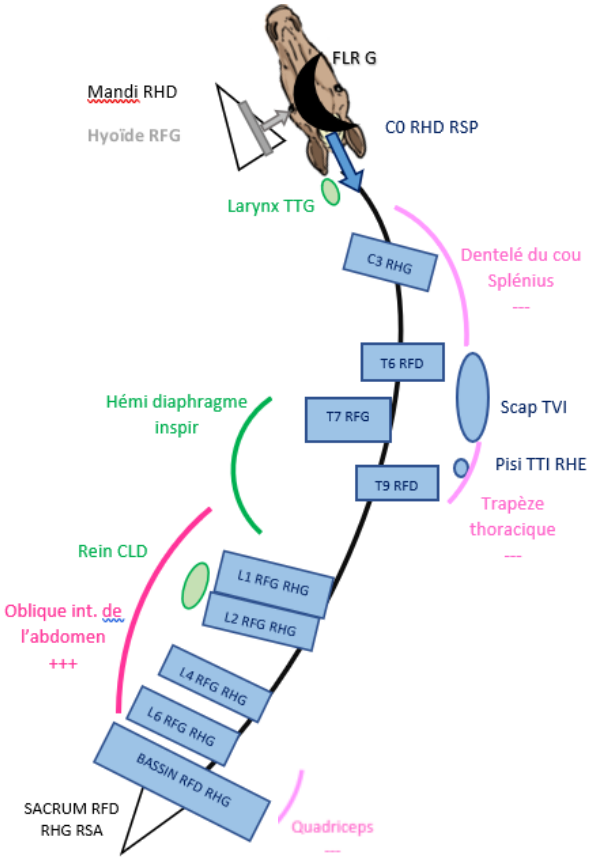

Figure 22 : Schéma corporel de Quandor – Séance 1

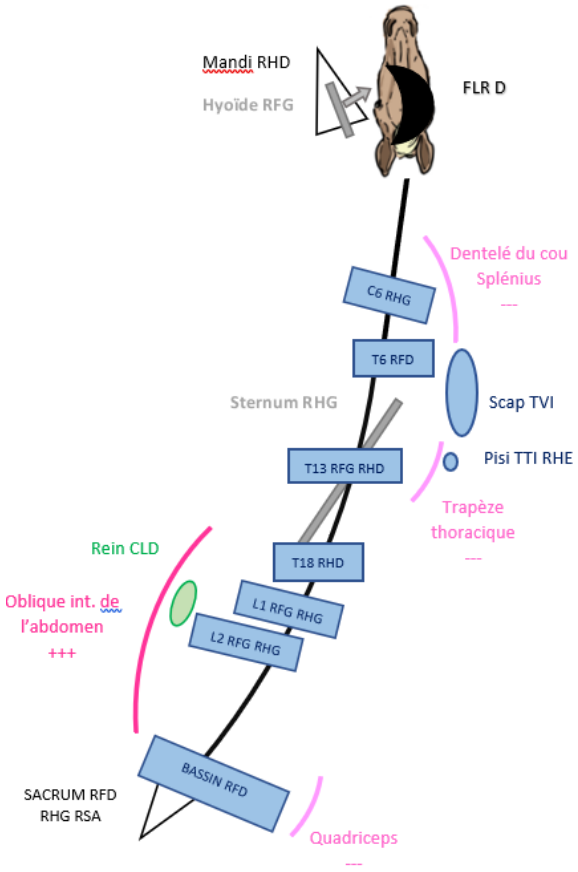

Figure 23 : Schéma corporel de Quandor – Séance 2

2) Cas n°2 : Piccolo Macchiato R.B.

Zone testée	DSO S1	DSO S2
Antérieur gauche	Scapula RSA TVI Pisiforme TTI RHE	Pisiforme TTI RHE
Antérieur droit	TVI Scap Pisiforme TTI RHE	TVI Scap Pisiforme TTI RHE
Rachis cervical	C0 RHD RSP C4 RHG RFD RSP	C6 RHD RFG RSP
Rachis thoracique	T6 RFD RHG RSP T7 RFG RHD RSP	T6 RFD RHG RSP

	T9 RFD RHG RSP T18 RHG RFG RSA	T10 RFG RHG RSP T18 RHG RFG RSA
Rachis lombaire	L1 RHD RFD RSA L3 RFG RHG RSA L6 RHG RFG RSA	L1 RHD RFD RSA L2 RFG RHG RSA
Bassin	RHD RFD	RFD
Sacrum	RHD RFD RSA (GG)	RHD RFD RSA (GG)
Postérieur gauche		Coxo-fémorale RFI
Postérieur droit		
Sternum		RHG
Mandibule	RHD	RHD
Hyoïde	RFG	RFG
Appareil laryngé	TTG RHD	TTG RHD
Crânien	FLR G	FLR D
Sphère respiratoire	Diaphragme : hémi coupole D inspir	
Sphère viscérale	Rein G crânio-latéro-dorsal	

Tableau 20 : Comparatif des DSO relevées avant et après opération chez Piccolo

Contrairement à Quandor, Piccolo a une qualité de tissus plus tonique, voire raide. Des remarques ont pu être faites concernant ses aplombs, qui présentent des défauts notables. De plus, ces chevaux, jeunes, n'ont été ferrés que deux fois dans leur vie, leur corps est donc encore en adaptation suite à ce changement.

La région du garrot est aussi chez lui une zone sollicitée, autant lors de la première que lors de la seconde séance. Tout comme notre premier cas, l'autre zone de chaleur notable au niveau de la charnière lombo-sacrée n'est pas retrouvée sur la deuxième séance mais remplacée par la sollicitation de la charnière thoraco-lombaire, où apparait d'ailleurs après l'opération le sommet de latéroflexion, et ce, chez les deux chevaux étudiés.

Une zone hyperthermique est localisée autour de l'articulation coxo-fémorale, comme chez Quandor, mais est ici accompagnée d'une réelle restriction de mobilité dans les mouvements d'abduction de la jambe lors de la 2e séance. En effet, cette zone est déjà sollicitée anormalement de par son aplomb particulièrement cagneux, remarqué notamment lors de la locomotion, durant laquelle il présente une nette rotation externe lors du lever du postérieur gauche.

La seconde séance voit également apparaître une réelle contracture du muscle dentelé ventral du thorax à droite, muscle qui relie la scapula à la cage thoracique, et dont l'action d'abaissement est

cohérente avec la restriction de mouvement de l'épaule droite en translation verticale supérieure, qui est présente même avant l'opération.

En revanche, l'état de la région laryngée après opération n'est pas aussi favorable pour Piccolo que pour Quandor. En effet, il présente, un mois après l'opération, des adhérences sous-cutanées ainsi qu'une légère hypertrophie des tissus autour de la plaie chirurgicale. Les différentes couches de tissus, cutanées, fasciales et musculaires, ne sont pas libres les unes des autres. On peut rapprocher cette situation de celle du quadriceps fémoral, puisque dans ces deux régions, les tissus se retrouvent accolés, le glissement fascial ne se fait plus comme il devrait. On peut rapporter ça à la qualité intrinsèque des tissus de Piccolo. Lorsqu'ils sont dans une zone dysfonctionnelle, ils ont tendance à rapidement manquer de souplesse et d'hydratation. Sans ces qualités permettant d'assurer leur fonction fondamentale de glissement entre les différents tissus, les gaines fasciales deviennent des points d'adhérence et de restriction supplémentaires.

Dans les deux cas, la morphologie de la région laryngée a été changée par l'opération, puisque pour maintenir le cartilage aryténoïdien ouvert le tendon du muscle cricoaryténoïdien dorsal (CAD) a été sectionné.

La nette dissymétrie qui a pu être palpée avant l'opération au niveau de la région laryngée est atténuée après l'opération. En effet, sur les chevaux corneurs, une sensation manque de densité est ressentie au niveau de la région laryngée droite, tandis qu'une tension et une densité importante caractérisent la région laryngée gauche. Cela pourrait être expliqué par une réaction de protection des muscles entourant la zone laryngée à gauche, dont les muscles intrinsèques sont en dysfonction. Afin de maintenir une physiologie respiratoire correcte, les muscles de la région para-laryngée peuvent prendre le relais sur une courte période. Après la laryngoplastie, leur action n'a plus lieu d'être, le flux inspiratoire étant maintenu de façon optimale par les prothèses.

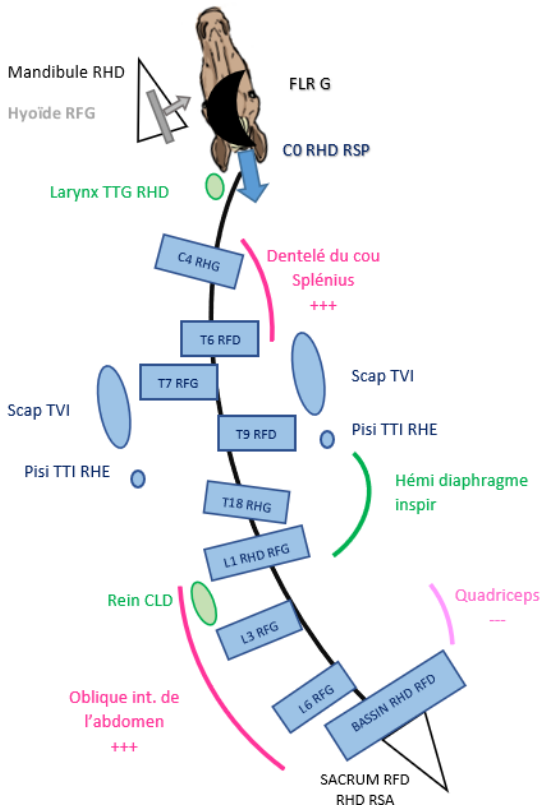

Figure 24 : Schéma corporel de Piccolo – Séance 1

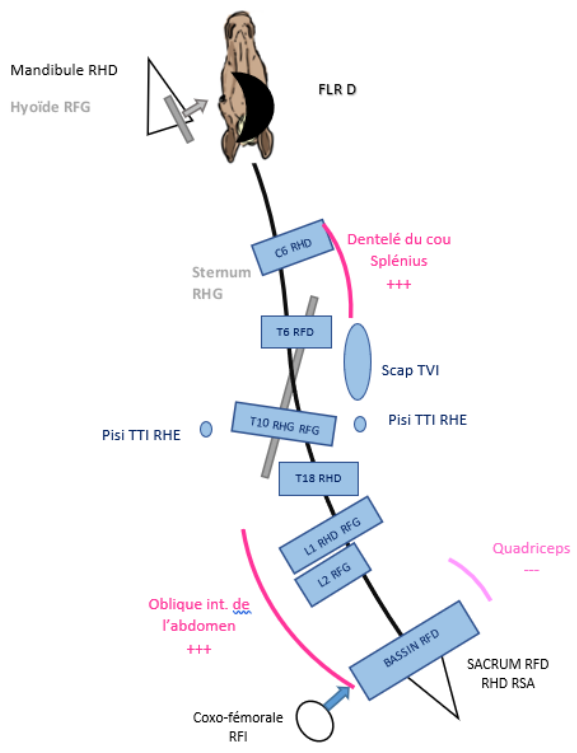

Figure 25 : Schéma corporel de Piccolo – Séance 2

De cette comparaison que nous avons effectuée ici, nous pouvons ressortir des similitudes entre les deux cas, qui ne peuvent évidemment pas justifier de généralités, mais qui restent des points communs marquants entre deux individus dans une même situation, présentant le même environnement et le même traitement mais qui restent deux organismes différents aux réactions et adaptations propres.

Ce sont ces dysfonctions, leurs possibles causes, liens et conséquences que nous allons explorer dans la partie suivante. Nous allons pouvoir proposer une réflexion et des hypothèses de raisonnement ostéopathique sur les chevaux ayant subi une laryngoplastie, représentés en partie par notre échantillon d'étude.

II- Réflexion ostéopathique

Nous allons aborder ici chaque dysfonction somatique ostéopathique (DSO), en commençant par les dysfonctions présentes seulement avant opération, puis celles communes aux deux chevaux étudiés et retrouvées lors des deux séances, et enfin en abordant les DSO retrouvées seulement après opération.

Puis, en recoupant tous les liens précédemment développés, nous proposerons une hypothèse de chaine dysfonctionnelle avant et après opération, afin d'en ressortir les éléments modifiés et leurs possibles causes en lien avec l'opération de laryngoplastie.

1) Les dysfonctions chez le cheval corneur

Appareil laryngé :

Le larynx est une structure cartilagineuse et musculaire, appendue à l'appareil hyoïdien. On peut donc, comme ce dernier, tester son mouvement dans tous ses plans de mobilité physiologique.

Son mouvement se voit globalement restreint chez les deux chevaux avant l'opération dans son mouvement de translation vers la droite (noté donc en DSO TTG). L'organisme semblait alors compenser la faiblesse de son muscle crico-aryténoïdien gauche par une hypertrophie des muscles entourant la zone, ce qui créait une véritable contracture, hypertrophie et adhérence des structures fasciales au niveau de la région laryngée gauche.

Ce défaut est corrigé en partie par l'intervention de laryngoplastie, qui ouvre complètement le cartilage aryténoïde gauche, ce qui fait que la dysfonction n'est plus présente chez Quandor, mais elle reste palpable chez Piccolo. Celui-ci, avec ses tissus raides et une qualité de fascias moyenne, récupère moins naturellement de l'opération, et la zone laryngée gauche voit même apparaître de vraies adhérences entre les différentes couches de tissus, maintenant la dysfonction en translation. Une bonne qualité de tissus, ainsi qu'un suivi ostéopathique pourrait optimiser la cicatrisation de la plaie chirurgicale et la récupération fonctionnelle de la zone.

Diaphragme :

Le diaphragme est une puissante cloison musculaire entre la cavité thoracique et la cavité abdominale, entre la fonction cardio-respiratoire et la fonction digestive. L'appareil respiratoire étant sollicité de façon anormale par l'hémiplégie laryngée, le diaphragme présente lui aussi une physiologie altérée.

Le muscle diaphragme est le principal muscle inspiratoire. Puissant et étendu, il est le muscle de la respiration active. L'hémiplégie laryngée étant un défaut de fonctionnement inspiratoire, la dysfonction s'explique par son fonctionnement important dans les inspirations, qui doivent se faire plus fréquemment et plus puissamment afin d'assurer un apport d'oxygène suffisant lors du travail.

Il faut noter que le diaphragme est en lien avec les muscles abdominaux, remarqués comme hypertrophiques à gauche à la palpation, par le fascia transversalis.

L'opération de laryngoplastie, par l'ouverture laryngée qu'elle garantit, permet au cheval de récupérer un volume inspiratoire convenable, ce qui explique donc que le diaphragme ne soit plus retrouvé en dysfonction après opération. Cependant, selon les chaînes dysfonctionnelles qui seront présentées dans la partie suivante, en suivant une hypothèse de raisonnement ostéopathique, le diaphragme, qui serait une véritable DSO primaire, maintient un nombre important de dysfonctions secondaires sous sa coupe, qui, un mois après opération, sont toujours présentes, même si la cause primaire a été modifiée et la DSO primaire n'est plus présente en conséquence.

Latéroflexion globale adaptative :

Il faut remarquer que les deux chevaux étudiés, qui présentent tous deux des dysfonctions similaires, se sont néanmoins organisés dans des latéroflexions opposées. La seule dysfonction variant radicalement entre les deux cas est celle concernant l'hémi coupole diaphragmatique (gauche chez Quandor, droite chez Piccolo). On peut donc hypothétiser que le cheval a adopté une latéroflexion adaptative suite à cette dysfonction, et autour de celle-ci, afin de permettre au côté sain d'avoir toute la place de fonctionner optimalement. La latéroflexion de l'arrière-main, et spécifiquement du bassin, est engendrée notamment par le muscle petit psoas, inséré sur sa partie acétabulaire. Ce dernier est en lien direct avec l'arcade lombo-costale correspondante du diaphragme et les reins par le biais du fascia iliaca. Le puissant muscle erector spinae, principal muscle du dos, fortement sollicité chez les chevaux de CSO, participe lui aussi à la composante de latéroflexion.

Le muscle long du cou, profond et donc difficilement palpable, inséré sur les cervicales et les premières thoraciques, entretien un lien direct avec la trachée et le tronc vago-sympathique, fonctionnant de manière anormale chez le cheval corneur. Ce muscle peut être un acteur de la latéroflexion de la portion rachidienne cervico-thoracique, et expliquer que celle-ci disparaisse rapidement après opération, lorsque la physiologie redevient optimale.

Anticlinale cervicale (C3/C4) :

Les vertèbres C3 et C4 se trouvent donc au niveau de l'anticlinale cervicale, au niveau d'un segment très mobile, donc prédisposées aux dysfonctions. Elles peuvent être mises en lien avec les dysfonctions crânienne et hyoïdienne via le fascia cervical par ses lames prévertébrale et prétrachéale.

Ces cervicales sont également l'insertion haute du muscle dentelé du cou, dont le gauche a été retrouvé en hypertrophie signe d'un fonctionnement important, mais aussi en véritable continuité avec le dentelé ventral du thorax, qui, nous le verrons, est aussi un acteur important du schéma corporel de ces chevaux.

Les cervicales C3 et C4 portent également l'insertion du muscle scalène ventral, qui est le muscle initiateur de l'inspiration de par son attache sur la 1e côte (Baronne, 2000). C'est, avec le diaphragme, le muscle le plus important dans la fonction respiratoire. Il est également en lien étroit avec le nerf phrénique, qui innerve le muscle diaphragmatique et dont les racines courent à sa surface, et le nerf vague, qui sont deux nerfs importants dans cette situation. Il délimite dorsalement la gouttière pour passage de la trachée.

Zone du garrot, septième et neuvième vertèbres thoraciques :

La zone du garrot, à partir de T7, voit naître les branches alimentant le nerf petit splanchnique, nerf du tronc sympathique thoracique qui suit le cheminement du nerf grand splanchnique, pour déléguer ses fibres notamment aux plexus rénal et cœliaque. De plus, les ganglions sympathiques thoraciques, situés à l'entrée du thorax, son en lien avec les épaules, le sternum et le garrot, tous retrouvés en dysfonction à un moment donné. Ces ganglions émettent des nerfs cardiaques entrant en partie dans la constitution des plexus cardiaque et pulmonaire ainsi que dans celle du nerf splanchnique.

Le plexus cardiaque est lui-même en lien étroit avec le nerf vague, dont il reçoit des rameaux, ainsi qu'avec les vertèbres cervicales, dont il reçoit des fibres provenant des ganglions cervicaux. Plusieurs anatomistes le décrivent même comme un prolongement du système sympathique cervical (Barone, 2010). De plus, il délègue des fibres afférentes vers les rameaux communicants gris des derniers nerfs cervicaux, la C6 étant une zone retrouvée en dysfonction après l'opération chez les deux chevaux étudiés.

Des fibres traversant le plexus cardiaque vont également continuer leur course jusqu'aux rameaux pulmonaires, expliquant la relation étroite entre les systèmes cardio-vasculaire et respiratoire.

Ces systèmes étant soulagés d'une partie de la contrainte par l'opération de laryngoplastie, cela peut expliquer qu'il ne reste plus qu'une vertèbre en dysfonction au niveau du garrot lors de la 2e séance, l'influx nerveux n'étant pas aussi surchargé grâce à la récupération d'une amplitude et d'un rythme respiratoire normal.

Dysfonctions lombaires L3-L4 :

Cette zone représente l'anticlinale lombaire, autrement dit l'endroit où les processus épineux changent d'inclinaison.

Ces lombaires sont en lien avec le plexus mésentérique caudal par le plexus lombo-aortique en détachant des ganglions sympathiques lombaires qui l'alimentent.

Cette zone ressort d'autant plus en dysfonction qu'elle voit émerger les racines du nerf génito-fémoral (principalement L3), cutané latéral de la cuisse (L3 et L4) et fémoral (L4). Le premier innerve notamment le muscle oblique interne de l'abdomen, le gauche étant retrouvé en tension hypertrophique dans les deux séances, tandis que le deuxième s'achève dans le muscle tenseur du fascia lata, recouvrant le quadriceps fémoral et en lien étroit avec celui-ci. Le nerf fémoral, lui, innerve directement le muscle quadriceps fémoral, qui présente dans les deux cas une fonte musculaire. Celle-ci peut être le résultat d'un étirement de la fibre nerveuse, ces vertèbres étant en DSO en RHG et RFG, donc à l'opposé du quadriceps fémoral droit. Les signaux nerveux peuvent donc avoir plus de mal à atteindre le muscle, le seuil d'excitabilité nerveuse étant atteint plus tard qu'à la normale, ce qui explique que la masse musculaire soit affaiblie par un manque de stimulation.

Dernière vertèbre lombaire :

L6 abrite à sa face ventrale le plexus mésentérique caudal, alimenté directement par les nerfs splanchniques lombaires. Ce plexus est en lien direct avec le cœliacomésentérique et donc avec les premières vertèbres lombaires via le plexus lombo-aortique cité précédemment (appelé d'ailleurs parfois plexus intermésentérique (Barone, 2010)).

Ce plexus est le relais sympathique le plus caudal, ce qui peut expliquer l'atténuation de la dysfonction lors de la deuxième séance, lorsque la sollicitation respiratoire est redevenue normale, entraînant moins de contrainte sur l'ensemble de l'organisme. De plus, la DSO n'était pas ressentie comme ancienne ni fortement présente lors de la première séance.

2) Les dysfonctions communes aux deux séances

Dysfonctions crânienne et cervicales :

La sphère crânienne, de par les différents os et articulations qui la composent, a une mobilité propre. La sphère crânienne des deux chevaux avant opération présentait une dysfonction de FLR (Flexion Latérale Rotation, ou SBR Side Bending Rotation) gauche.

Cette dysfonction peut être la conséquence directe de l'hémiplégie laryngée gauche pour deux raisons :

- mécanique : Le crâne (C0) est mis en dysfonction de RHD et RSP par rapport à C1, afin d'ouvrir de la place pour que le côté sain du larynx puisse fonctionner correctement. La dysfonction crânienne peut s'être installée afin de compenser la fermeture de la nuque à gauche, afin que les fluides (nerveux, artério-veineux et lymphatiques) crâniens puissent circuler.

  La dysfonction de FLR gauche peut également être provoquée par les fascias cervicaux et crâniens, que le côté gauche du larynx, lésé, ancre autour de lui. De par les forces tenségritives, la 3e cervicale chez Quandor ou la 4e chez Piccolo (en RHG), ainsi que le massif crânien sont attirés vers le larynx et maintenus en dysfonction.
- nerveuse : Le nerf laryngé récurrent gauche (NLR G), innervant le CAD, subit une dégénérescence de ses fibres distales. Ainsi, le message nerveux n'atteint pas correctement le muscle, qui n'ouvre plus l'espace glottique. Pour essayer de pallier à ce manque, en cas de détresse respiratoire (lors du travail), le cerveau peut essayer d'envoyer plus d'influx nerveux, surstimulant le nerf vague gauche, qui sort de la boîte crânienne par le foramen lacerum gauche, formé par les os sphénoïde, occiput et temporal gauche. Sous la contrainte, l'ensemble des os crâniens s'adapte pour mieux laisser passer les influx nerveux en ouvrant le foramen lacerum (dysfonction en rotation externe des os de la sphère postérieure).

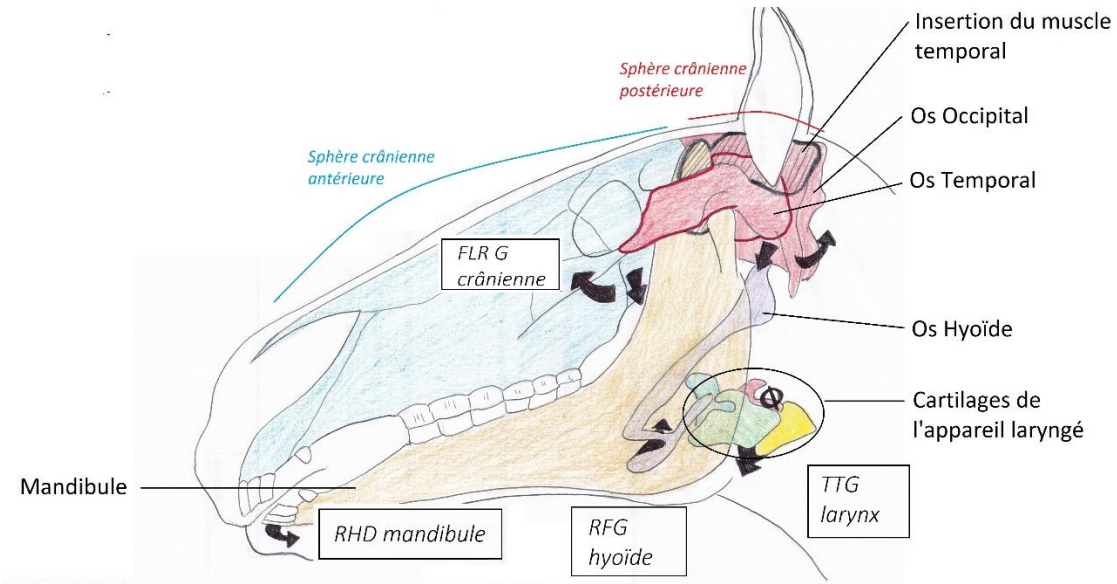

Figure 26 : schématisation des dysfonctions crânienne, de la mandibule, de l'hyoïde et du larynx relevées lors de la Séance 1

On comprend, pour toutes ces raisons, que la dysfonction ne soit plus la même après opération. Elle peut même être inversée par les tensions de la membrane de tension réciproque, le corps

mettant un moment à se rééquilibrer, et n'ayant plus de contrainte du jour au lendemain. Le passage de l'endoscope par voie intra-nasale, afin de procéder à la venctriculocordectomie, peut également être à l'origine d'une dysfonction crânienne propre. En effet, les cavités nasales sont contenues dans les os ethmoïde et vomer notamment, qui sont proches du sphénoïde et donc de la SSB.

Mandibule et appareil hyoïdien :

La DSO en RHD de la mandibule peut être une conséquence de la dysfonction de l'ensemble crânien. En effet, en FLR gauche, l'os occipital, os de la base représentant la sphère postérieure se voit maintenu dans un mouvement similaire à celui d'extension sur son côté gauche (que l'on pourrait vulgariser par une dysfonction en RFG RHD si on le comparait à une vertèbre). Et celui-ci tient sous sa coupe notamment l'os temporal gauche, qui est en dysfonction de rotation externe. Cet os temporal porte, via la fosse mandibulaire, l'articulation temporo-mandibulaire (ATM), mais aussi l'insertion du muscle temporal, puissant muscle masticateur l'unissant à la mâchoire inférieure.

Ceci peut expliquer que la mandibule présente un décalage, la symphyse mandibulaire unissant les deux hémi-mandibules rostralement étant déviée à gauche, en dysfonction RHD.

De même, l'os temporal est articulé avec l'appareil hyoïdien par une symphyse, et la mandibule a un fort lien avec l'os hyoïde, par de puissants muscles, comme le génio-hyoïdien ou le mylo-hyoïdien. Ceci explique que leurs DSO respectives soient en lien étroit.

L'os hyoïde est souvent considéré comme une bulle de niveau, le gouvernail du corps. L'adaptation de l'ensemble du corps en latéroflexion peut provoquer, en conséquence, une DSO hyoïdienne afin de l'équilibrer.

Sixième vertèbre thoracique :

La 6e vertèbre thoracique, située au milieu du garrot, est retrouvée en dysfonction autant avant qu'après la laryngoplastie. Il faut remarquer qu'elle est en relation métamérique avec le cœur et le péricarde, et la fonction cardio-respiratoire en général, en donnant naissance au ganglion cervico-thoracique, constituant le plexus pulmonaire et cardiaque sympathique.

De cette C6 émergent les fibres donnant naissance au nerf grand splanchnique, en lien avec la masse viscérale, dont le fonctionnement n'est d'ailleurs pas optimal, de par la dysfonction diaphragmatique. Ce nerf grand splanchnique traverse la paroi diaphragmatique (qui est en DSO)

par l'arcade lombaire pour aller innerver notamment la glande surrénale homolatérale et le plexus cœliaque, à l'origine de l'innervation des reins.

Les dysfonctions de l'antérieur (scapula et pisiforme) :

L'antérieur opposé au sens de latéroflexion (scapula et pisiforme droits pour Quandor, gauches pour Piccolo) peut être l'antérieur d'appui, de par un report de poids mécanique successivement à l'adoption d'une latéroflexion. Ceci explique que la scapula, par le biais notamment du muscle dentelé ventral du thorax (inséré sur la face médiale de la scapula d'une part et sur les 8 premières côtes d'autre part, et qui est aussi un muscle inspiratoire !), soit maintenue en dysfonction de TVInf par rapport au thorax. Ce muscle, dont l'action principale est de soutenir le tronc entre les antérieurs, se voit donc sollicité plus fortement à droite, de par le report de poids engendré par la latéroflexion opposée. Ce report de poids provoque également une dysfonction du pisiforme par rapport à l'ensemble carpien, sollicité dans l'amortissement et encadré par les tendons fléchisseurs du doigt.

Piccolo, le 2e cas, est le seul à présenter des DSO au niveau des deux antérieurs. La restriction de mobilité de l'articulation scapulo-thoracique lors de la première séance et de l'articulation pisi-carpienne lors des deux séances pourraient provenir du travail monté auquel est soumis Piccolo, son corps, moins souple que celui de Quandor, montrant plus rapidement de vraies restrictions de mobilité musculaires et en conséquence articulaires. Le pisiforme, véritable poulie articulaire de l'antérieur, est souvent plébiscité dans le mouvement, de par la masse tendineuse fonctionnant autour de celui-ci. L'articulation scapulo-humérale, reliée au thorax seulement par une masse musculaire conséquente, est une deuxième zone prédisposée aux restrictions d'origine musculaire.

De plus, les muscles reliant la tête à l'épaule sont innervés par le nerf crânien accessoire (XI), qui sort, avec le nerf vague, par le foramen lacerum.

Néanmoins, la proximité du muscle omohyoïdien avec le larynx, le place dans la zone anesthésiée localement lors de l'opération (du côté gauche donc). Son insertion distale se fait sur le fascia axillaire, fascia profond de l'épaule. Son anesthésie relâchant la tension provoquée proximalement par la RFG de l'hyoïde, cela peut expliquer la disparition de la DSO scapulaire gauche de Piccolo après l'opération

Charnière thoraco-lombaire (T18/L1) :

Cette zone est une charnière importante du rachis, avec « *une mobilité qui est la plus ample de toute la région thoraco-lombaire* » (Denoix, 2014). C'est une région vertébrale très mobile, qui

de plus, à ce niveau-là, représente un changement d'inclinaison. Jusqu'à T18, les processus épineux des vertèbres ont une tendance à être déclines, tandis qu'à partir de L1 elles ont plutôt une tendance à la proclivité. Ceci en fait zone plus sollicitée et donc plus sensible aux pressions et aux forces exercées. Elle est donc naturellement devenue le sommet de latéroflexion chez Piccolo dès la première séance, et dans le cas de Quandor retrouvée lors de la deuxième séance, la dysfonction importante de L1/L2 pouvant expliquer que l'articulation T18/L1 n'ait pas été notée comme dysfonctionnelle.

De plus, les chevaux sur lesquels ont été menées ces observations sont des chevaux de CSO, leur allure de travail principale est donc le galop, et les sauts entraînent une biomécanique particulière de flexion-extension de la colonne thoracique, avec une forte amplitude sur ce segment particulier.

Remarque générale sur l'oblique interne de l'abdomen et les DSO lombaires :

Il faut remarquer que le muscle oblique interne de l'abdomen, retrouvé particulièrement tendu et hypertrophique sur les chevaux étudiés, est un muscle très puissant, mis en lien avec le reste des muscles abdominaux par les fascias suivants :

- tunique abdominale : elle engaine les muscles oblique interne et externe de l'abdomen mais aussi le muscle dentelé ventral du thorax, dont les points d'insertions costaux répondent étroitement à ceux du muscle oblique externe de l'abdomen. Cette structure solidarise ces 3 muscles entre eux, les entourant pour affermir leur contraction.
- fascia transversalis : il tapisse la face profonde du muscle transverse de l'abdomen jusqu'à la face interne du diaphragme crânialement et au fascia iliaca caudalement.
  On comprend donc, au-delà de leur rôle dans la respiration, leur lien avec le diaphragme, qui est retrouvé en dysfonction primaire chez ces chevaux.

Les abdominaux interviennent principalement dans l'expiration, comme en témoignent les « lignes de pousse » résultant de leur hypertrophie dans le cas de certains chevaux emphysémateux. Ils ont également un véritable rôle de soutien et de contention de la masse abdominale, particulièrement chez le cheval chez qui elle est importante. Et enfin, ils assurent la transmission des forces propulsives, particulièrement chez le cheval de sport (Denoix, 2014).

Le couplage de la respiration avec la foulée au galop explique d'autant plus la sursollicitation de l'oblique interne de l'abdomen, qui intervient dans le ramené des postérieurs sous la masse dans la phase de projection et donc l'expiration par pression sur les viscères (Barey et al. 1989).

De plus, le muscle transverse de l'abdomen est inséré directement sur la face ventrale des processus transverses lombaires. L'importance des abdominaux lors du saut pourrait être une des causes, en plus de celles expliquées tout au long de cette partie, des DSO retrouvées sur la plupart des lombaires, et toutes dans un axe majeur de rotation frontale gauche et de rotation horizontale gauche. En effet, l'oblique interne de l'abdomen gauche, en lien avec le défaut de fonction diaphragmatique, a également un impact mécanique sur le bassin (sa fibre raccourcie et hypertrophique le maintenant en rotation horizontale gauche) et les vertèbres lombaires, comme illustré sur le schéma ci-dessous.

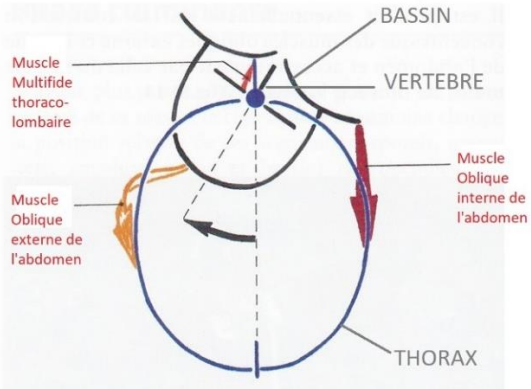

Figure 27 : Rotation vertébrale, ici illustrée lors du planer (vue de face, d'après Denoix J.M. 2014)

Le rang de dysfonction présente des variations entre les chevaux (L3 chez Quandor, L4 chez Piccolo), pouvant être imputé à une différence interindividuelle, des variations de position des plexus ou de leurs racines pouvant être constatées avec une ou deux vertèbres de décalage selon les individus. Le nerf génito-fémoral cité précédemment, par exemple, qui naît principalement de la racine L3, peut aussi recevoir, selon les individus, des apports des segments nerveux de L2 ou L4 (Barone, 2010).

Articulation sacro-iliaque ; bassin et sacrum :

Il faut noter que chez les deux chevaux étudiés, la DSO retrouvée sur le bassin évolue d'une séance à l'autre. La dysfonction en rotation frontale droite reste la même, tandis que la dysfonction en rotation horizontale (gauche chez Quandor, droite chez Piccolo) n'est plus notée sur la deuxième séance. Celle-ci pourrait être provoquée, comme nous l'avons dit plus haut, par la continuité entre le diaphragme et le muscle petit psoas correspondant, qui est inséré sur le bassin. La DSO diaphragme n'étant plus présente lors de la deuxième séance, la tension exercée sur le psoas n'est plus la même non plus.

Le sens de DSO commun au bassin et au sacrum peut être imputable à la solidarisation des surfaces articulaires sacrée et iliaque et donc à la solidarisation des mouvements de ces deux os.

Le sacrum a donc pu être mis en dysfonction via les méninges de la dure-mère par la dysfonction crânienne. Or, cette dysfonction est inversée après l'opération, sans que la position du sacrum ne soit impactée. Il est possible que l'adaptation n'ait alors pas eu le temps de se faire.

Premières vertèbres lombaires (L1/L2) :

Ces premières vertèbres lombaires sont le siège, à leur face ventrale, du regroupement des fibres nerveuses afférentes provenant notamment des nerfs splanchniques (en interrelation donc avec les vertèbres cervicales et la zone du garrot, comme dit précédemment) mais aussi directement des deux premiers nerfs lombaires en un plexus cœliacomésentérique. Celui-ci innerve la plupart des viscères abdominaux, dont notamment les reins et glandes surrénales par des plexus rénaux et surrénaux. Il envoie également des faisceaux, via le plexus lombo-aortique, au plexus mésentérique caudal, situé en regard de L3/L4, et qui peut mettre en lien ces deux DSO.

De plus, l'étage vertébral de la première vertèbre lombaire donne origine au nerf ilio-hypogastrique, innervant principalement le muscle interne de l'abdomen. Il alimente également, avec L2, le nerf ilio-inguinal, en relation directe avec le nerf génito-fémoral, stimulé de manière anormale par les dysfonctions L3/L4 retrouvées lors de la première séance.

Dysfonction somatique ostéopathique rénale :

Les reins sont contenus dans une loge viscérale particulière, appelée loge rénale. Elle est en continuité directe avec le ligament vertébral longitudinal ventral, courant à la face ventrale du rachis thoraco-lombaire, servant également à l'insertion de la partie lombaire (ou piliers) du diaphragme.

Le pilier diaphragmatique gauche est directement en lien avec la partie musculaire costale du diaphragme, tandis que le pilier droit en est séparé par une portion tendineuse. Ainsi, la transmission des forces se fait directement vers le pilier gauche, tandis qu'elle rencontre un intermédiaire jusqu'au pilier droit, ce qui peut expliquer que ce soit systématiquement le rein gauche qui soit le plus impacté.

Une tension dans le muscle diaphragme, avec un manque d'amplitude d'un des piliers provoque donc, par lien direct, un manque de mobilité du rein correspondant, la motilité et le fonctionnement des organes étant étroitement corrélés. Ceci explique que la tension ressentie au sein de l'hémi-diaphragme gauche soit répercutée sur le rein gauche, directement via le pilier diaphragmatique gauche.

Le diaphragme et les reins sont également en lien via le fascia transversalis et le ligament phréno-rénal, ce qui renforce leur synergie de fonctionnement.

3) Les dysfonctions après laryngoplastie

La position opératoire, en lien avec les DSO C6 et sternale :

L'opération de laryngoplastie cheval debout se pratique avec le cheval maintenu dans une attitude d'extension de la tête, pour dégager le larynx en arrière des branches mandibulaires (Fig. 12). Le cheval doit rester dans une attitude debout contrainte, la hauteur de la tête et donc le redressement de la base de l'encolure imposés. Etant conscient lors de l'opération, il doit tout de même gérer son équilibre. Ce qui contraint les muscles de l'encolure, seule portion relativement libre, à se contracter afin de garder l'équilibre entre la tête maintenue sur le stabilisateur et le corps dans le travail.

Le muscle sterno-hyoïdien liant le sternum à l'os hyoïde notamment, ou le muscle sterno-céphalique entre la mandibule et le sternum, comme tous les muscles ventraux de l'encolure, sont étirés de par la RSP imposée de la tête, et ce durant tout le long du procédé chirurgical.

Successivement à l'opération, après la récupération de l'anesthésie locale, il peut résulter de cet étirement une contraction réflexe des fibres musculaires, dans un but de protection, appelé réflexe myotatique.

La position de la tête, afin d'avoir le meilleur angle pour le vétérinaire chirurgien, peut être légèrement de biais sur la ganache gauche, ce qui explique le maintien de la DSO en RHD de la mandibule et de l'hyoïde en RFG, maintenu proche de la branche mandibulaire gauche par les muscles génio-hyoïdien et mylo-hyoïdien.

Par la contraction de ces muscles proportionnelle à l'étirement, les DSO mandibulaire et hyoïdienne sont d'autant plus maintenues, et le sternum, au bout de cette chaîne musculaire, est entraîné lui aussi en DSO de rotation. L'intervention étant menée via une ouverture au niveau du côté gauche du larynx, la suture, effectuée en trois plans, se trouve également du côté gauche du larynx. Une réaction inflammatoire, si légère qu'elle soit, a tout de même lieu à ce niveau-là avec une hypertrophie transitionnelle des tissus alentour.

Autres muscles sollicités dans la station debout et l'immobilité prolongée, les pectoraux et dentelés ventraux du thorax doivent rester en contraction isométrique prolongée.

Cet ensemble synergique musculaire convergeant sur la cage thoracique, c'est la pièce sternale, véritable continuité horizontale du thorax, qui est retrouvé en DSO après l'opération.

La sixième vertèbre cervicale, à la base de l'encolure, est également sollicitée par la position de la tête et de l'encolure durant l'opération, étant la cervicale mobile la plus caudale (la dernière cervicale portant la première côte, son amplitude de mouvement permis est moindre).

Elle donne insertion aux muscles scalènes et ilio-costal du cou, qui rejoignent la cage thoracique par la première côte. Ces muscles étant étirés par la DSO sternale, ils peuvent entraîner la rotation horizontale opposée de C6 par traction.

L'intervention, avec incision des tissus et introduction d'un corps étranger par la pose de prothèse, provoque naturellement une réaction du système immunitaire. Par conséquent, le système lymphatique peut être sollicité. Et c'est justement dans la région de la sixième cervicale que se trouvent les nœuds lymphatiques cervicaux superficiels, important lymphocentre drainant le côté correspondant de la tête et de l'encolure. Une hypertrophie post-opératoire a pu avoir lieu et conserver une stimulation contribuant à la mise en place de la DSO de C6.

De plus, C6 voit émerger une des racines du nerf phrénique innervant le diaphragme. La levée de contrainte respiratoire et le retour à un fonctionnement diaphragmatique normal, associé à une stimulation nerveuse changeant brusquement, peut avoir prédisposé cette zone à l'apparition d'une DSO.

Le changement de dysfonction crânienne :

Après opération, les chevaux présentent tous les deux une FLR droite, alors qu'auparavant le crâne était en dysfonction de FLR gauche. La cause peut en être la traction de la mandibule, via l'articulation temporo-mandibulaire (ATM) droite. La mandibule ne serait donc plus une conséquence de la dysfonction crânienne mais la cause, étant elle-même mise en dysfonction par la position opératoire.

La ventricolocordectomie gauche, effectuée préalablement à l'opération de laryngoplastie, dans la même position, et par voie endoscopique intra-nasale, a également pu avoir un lien direct sur la symphyse sphéno-basilaire, comme nous l'avons vu précédemment.

Position du larynx, C0, hyoïde et mandibule :

Le larynx a été maintenu en dysfonction par les muscles para-laryngés du côté gauche, tandis que l'hyoïde, entrainé par la dysfonction crânienne et les muscles le reliant à l'hémi-mandibule droite,

est resté tiré vers la droite en RFG. Par ces forces de traction entre l'hyoïde et l'appareil laryngé, les muscles et ligaments les reliant ont été étirés durablement.

Durant l'opération le larynx est encore plus tiré latéralement vers la gauche, afin de le maintenir au plus près du chirurgien. Le retour, après opération puis cicatrisation, à une position médiane du larynx, permet d'autant plus le maintien des DSO hyoïdienne et mandibulaire par la relative laxité des tissus précités les reliant au larynx.

La DSO de C0, qui n'est plus notée après l'opération, peut être revenue à la normale de par la position opératoire, le maintien dans la dysfonction permettant de manière indirecte de relâcher les tissus. Elle peut aussi être provoquée par la même contraction mettant en dysfonction le sternum : en effet le muscle sterno-céphalique provoque une fermeture de l'angle tête-encolure. Et enfin, l'arrêt du travail, et donc des situations provoquant par le passé de la détresse respiratoire, a permis de supprimer le besoin d'extension de la tête.

Comme nous l'avons dit précédemment, l'intervention a stimulé le système lymphatique, et notamment les nœuds lymphatiques rétropharyngiens, dont les médiaux se trouvent entre les branches mandibulaires (cf. Fig. 9 p.13). Le nœud lymphatique rétropharyngien médial gauche, drainant notamment la face gauche et la région laryngo-pharyngée homolatérale, pouvant être hypertrophié en post-opératoire, il contribue à maintenir les DSO mandibulaire et hyoïdienne.

La dysfonction thoracique T10/T13 :

Cette zone vertébrale est en lien métamérique avec l'estomac et le foie, notamment citée par Dominique Giniaux dans le cas de problèmes de gastrites ou touchant le diaphragme (Giniaux, 2011).

Il peut être hypothétisé que le protocole médicamenteux post-opératoire, et notamment l'administration prolongée d'anti-inflammatoires non stéroïdiens (AINS, ici de l'Equipalazone), a pu pendant un temps déstabiliser la muqueuse stomacale et surcharger la fonction hépatique, lieu où il est métabolisé. Ce traitement ayant duré 5 jours après l'opération, et les individus étant jeunes, il est possible qu'une réelle dysfonction viscérale n'ait pas eu le temps de se mettre en place, mais que le segment vertébral correspondant ait été stimulé de façon anormale, favorisant ensuite, avec la reprise du travail par la suite par exemple, l'installation d'une DSO vertébrale.

DSO musculaire de l'articulation coxo-fémorale gauche :

DSO présente chez Piccolo, zone de chaleur lors des deux séances des deux chevaux, l'articulation coxo-fémorale gauche est une zone particulièrement sollicitée. Elle est en réalité une suite logique de la dysfonction du diaphragme, dont les piliers sont en continuité avec les muscles psoas. Le grand psoas est justement inséré sur la partie proximale de la face médiale du fémur. En état de tension, son tendon distal maintient le fémur en adduction, et donc à la longue l'articulation fémorale finit par présenter une DSO en RFI d'origine musculaire.

Une remarque sur la thyroïde :

La thyroïde, dont l'exploration n'a pas été concluante, en partie peut-être à cause de la jeunesse de la main du praticien, est tout de même une piste à évoquer ici. En effet, elle est en lien direct avec l'appareil laryngé, que ce soit topographiquement parlant, ou bien de par la circulation sanguine via l'artère thyroïdienne crâniale, cf. Partie 1. Celle- ci est suturée au cours du protocole opératoire, la partie proximale étant par conséquent le berceau d'une stase durant l'opération. La circulation lymphatique présente aussi un trajet commun au larynx et à la thyroïde via les centres lymphatiques cervicaux crâniaux et rétropharyngiens, qui sont aussi sollicités par l'intervention chirurgicale. De plus, des thyroïdes accessoires peuvent être trouvées au niveau du larynx et de l'os hyoïde (Collin, 2010). Un impact sur la thyroïde est donc plausible, mais n'a pas pu être mis en évidence ici.

4) Hypothèses de chaines dysfonctionnelles

Ici seront exposées des hypothèses de chaînes dysfonctionnelles avant et après opération, afin d'en ressortir les adaptations pouvant être attribuées spécifiquement à la laryngoplastie. Les deux cas étudiés présentant des DSO très similaires, les chaînes suivantes sont générales, et applicables aux deux chevaux en adaptant le sens des dysfonctions par rapport aux relevés et schémas précédents.

Seule la dysfonction concernant les épaules de Piccolo n'est pas représentée ici, mais est expliquée plus haut comme résultante de sa conformation et de ses qualités intrinsèques, et donc non mise en lien avec l'hémiplégie laryngée.

Légende des chaînes dysfonctionnelles

Effort inspiratoire anormal pour maintenir un niveau d'O2 fonctionnel : Causes et phénomènes biomécaniques

Bassin RFD RHG : DSO

DOP = Dysfonction Ostéopathique Primaire

: Lien nerveux

: Lien musculaire

: Lien conjonctivo-fascial

: Lien articulaire direct : coaptation des surfaces articulaires et ligaments articulaires

G : Structures du côté Gauche

D : Structures du côté Droit

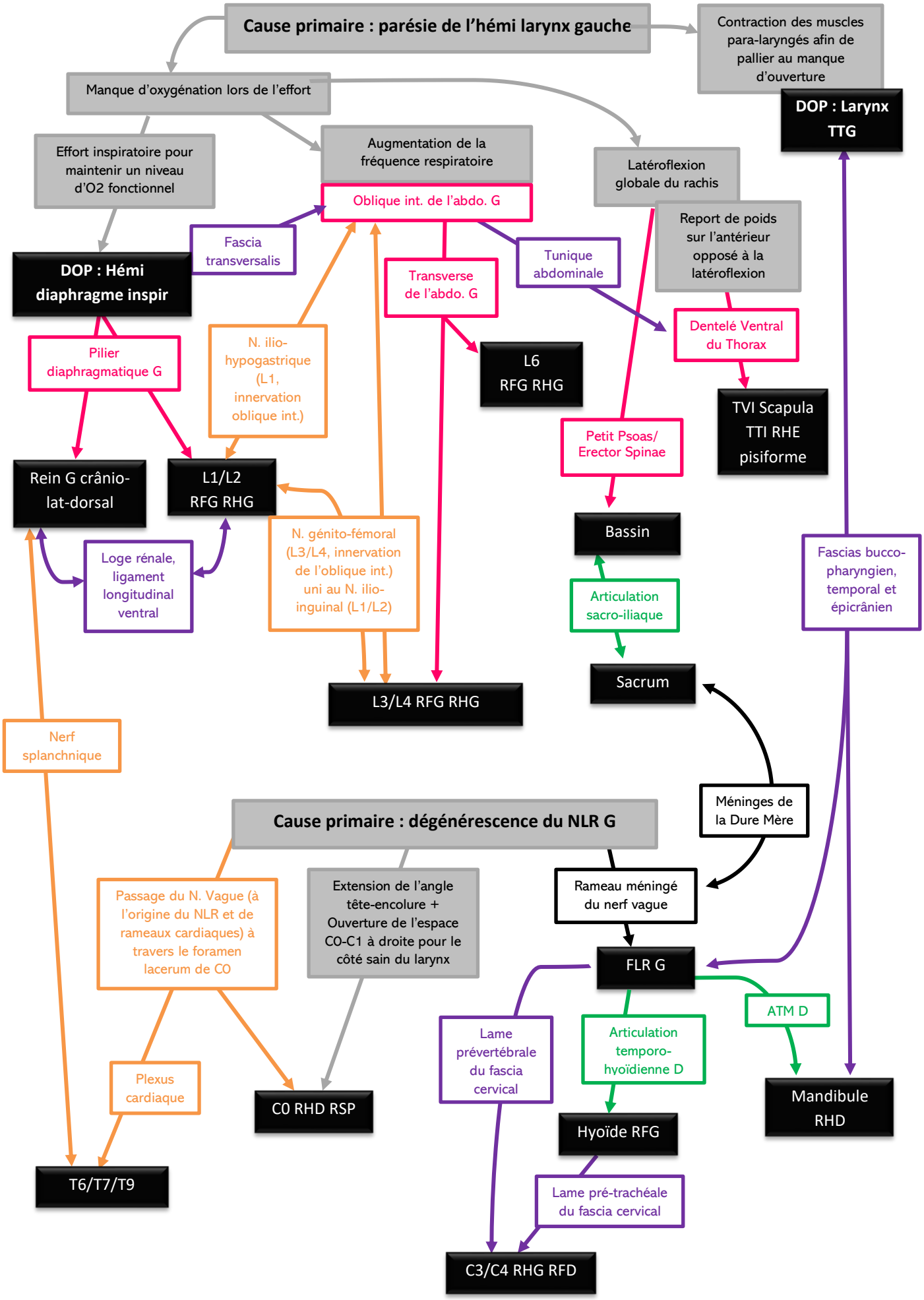

Figure 28 : Chaîne dysfonctionnelle hypothétique avant opération (Séance 1)

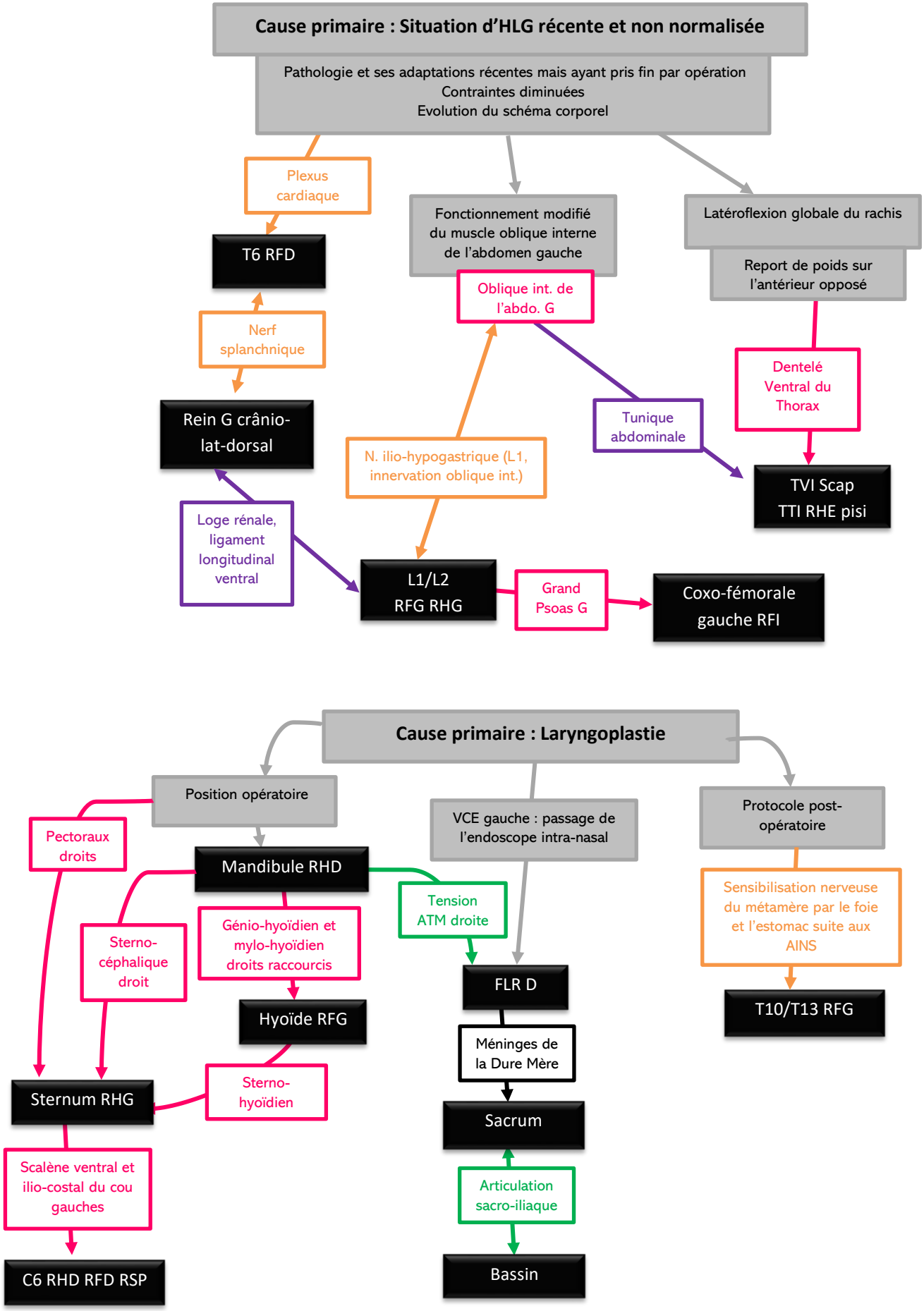

Figure 29 : Chaîne dysfonctionnelle hypothétique après opération (Séance 2)

III- Proposition de traitement et discussion

Un suivi ostéopathique régulier, notamment du cheval corneur, pourrait permettre la levée de la plupart des dysfonctions et ainsi limiter l'impact de la pathologie sur le corps. Il faut tout de même garder à l'esprit que de nombreuses DSO chez les chevaux étudiés ici sont des conséquences de la dysfonction diaphragmatique, qui est elle-même une conséquence directe de la pathologie. Ainsi, la tension diaphragmatique ne pourra être levée de façon durable, le cheval souffrant d'un manque d'oxygène chronique dans le travail. Cette DSO est un moyen pour lui de compenser l'entrave laryngée qui est en place.

D'autres études plus poussées sur une possible prise en charge de la pathologie pourraient être intéressantes, afin de trouver un protocole pouvant éventuellement ralentir la dégénérescence nerveuse. Le traitement des DSO crâniennes, de la membrane de tension réciproque et d'ajustement de la force de traction médullaire pourraient être intéressant à ce niveau.

Evidemment, le but n'est pas de guérir cette affection, dont le seul traitement aujourd'hui est l'opération chirurgicale, mais, comme nous l'avons vu, des DSO pouvant être causées directement par le cornage persistent après la laryngoplastie. Tout l'intérêt d'un rééquilibrage antérieur serait de limiter la présence de ces dysfonctions, qui n'ont alors plus lieu d'être puisque le manque d'oxygène lié à la fermeture de l'hémi larynx gauche n'existe plus.

Un traitement post-opératoire et un suivi rapproché dans les mois consécutifs à la laryngoplastie pourraient également permettre de lever des DSO mises en place lors de l'opération et au cours du protocole opératoire, afin d'éviter qu'elles ne soient maintenues en place notamment par des tensions fasciales ou musculaires.

Enfin, un suivi ostéopathique préventif avant et après opération pourrait permettre de diminuer voire supprimer les déséquilibres annexes, afin que l'organisme se concentre sur la cicatrisation et la récupération post-opératoire, ce qui serait susceptible de raccourcir et d'optimiser la récupération post-opératoire et donc la reprise du travail. La laryngoplastie étant une opération menée chez les chevaux de course et de sport, l'impact économique est non négligeable, en augmentant également les chances de réussite de l'opération par une maximisation du potentiel corporel du cheval.

Les limites de cette étude doivent être prises en compte afin de prendre du recul et de la remettre dans le bon contexte afin de pouvoir l'utiliser.

Purement qualitative, elle ne permet pas de tirer des conclusions générales, mais bien de démontrer l'adaptation à l'opération de laryngoplastie en traitement du cornage chez les deux chevaux étudiés. En effet, chaque individu est différent et évolue dans un environnement propre. Il s'adaptera aux différentes contraintes intrinsèques et extrinsèques de manière unique, ce qui explique que les conclusions faites ici soient valables uniquement pour ces deux individus.

Le nombre de séances, limité par les échéances mais surtout primairement par le contexte sanitaire, est également insuffisant pour en déduire une réelle évolution sur le long terme. Ce travail est avant tout une base de réflexion sur les possibles conséquences d'une telle opération sur deux chevaux de sport aux conditions de vie standard de ce milieu.

Il serait d'ailleurs intéressant de mener ces observations sur un échantillon plus large et sur une durée plus longue, afin de pouvoir tirer des conclusions et pistes de réflexions plus générales. Il serait également judicieux de comparer ce travail avec des individus aux conditions de vie différentes, comme les chevaux de courses, pour déterminer notamment l'influence de des conditions de vie et d'hébergement, de la race et du patrimoine génétique ou encore de l'utilisation sportive dans ces dysfonctions.

Une des limites est aussi, dans cette discipline tout en ressenti qu'est l'ostéopathie, le relatif manque d'expérience du praticien, dont la main n'est pas totalement affutée.

Il serait ici aussi pertinent de mener ce travail avec une main plus expérimentée, notamment au niveau viscéral, une palpation plus fine et éclairée pouvant apporter des précisions. Notamment au niveau d'organes moins fréquemment abordés tels que la thyroïde.

CONCLUSION

Le sujet de ce mémoire est l'étude des dysfonctions somatiques ostéopathiques chez le cheval opéré par laryngoplastie en traitement de l'hémiplégie laryngée gauche.

Cette opération, relativement courante chez les chevaux utilisés dans un but sportif, peut paraître anodine, concernant une petite zone peu connue des cavaliers, et ne présentant pas de prime abord de lien direct avec d'autres structures importantes. Après un questionnement sur la douleur en général chez le cheval, cette zone est pourtant plusieurs fois apparue en lien avec des manifestations d'inconfort. Il a donc paru intéressant de s'y intéresser tout particulièrement.

Par le biais d'une étude qualitative, nous avons pu apporter une réponse aux deux hypothèses définies en amont :

- En entraînant un schéma corporel adaptatif particulier, la laryngoplastie peut être considérée comme une cause primaire provoquant des dysfonctions somatiques ostéopathiques (DSO) chez les deux individus étudiés. Il apparaît alors que la première hypothèse est confirmée dans ce cadre, pour les chevaux étudiés. En effet, comme nous l'avons démontré, les deux individus présentent des DSO qui sont la conséquence directe de l'opération et de la période post-opératoire.
- La deuxième hypothèse est également confirmée pour ces chevaux. L'étude du schéma corporel adopté par ces individus avant puis après opération a montré des variations significatives entre ces deux situations. La suppression des contraintes physiopathologiques liées à l'hémiplégie laryngée gauche permet au corps de diminuer son impact. Mais la chirurgie n'est pas pour autant anodine et perturbe également l'organisme à son niveau, provoquant des adaptations différentes spécifiques. Le corps s'adapte en conséquence, puisque le maintien de certaines zones de restrictions n'a plus lieu d'être.

L'étude de ces deux cas soulève également un autre sujet, celui de la réaction individuelle. Nous ne pouvons pas faire une généralité de cette étude de cas purement qualitative, mais nous avons eu la chance d'observer l'adaptation post-opératoire de deux chevaux, certes avec des conditions de vie identiques, mais avec une réelle individualité. Cette individualité influant sur la globalité de l'individu est d'ailleurs spécifiquement mentionnée dans les concepts ostéopathiques, et ce mémoire va une fois de plus dans ce sens.

Pour un individu jeune avec des tissus souples (fascias notamment), une opération chirurgicale serait-elle mieux supportée que pour un individu avec des tissus moins malléables ? Quels sont les rôles des caractéristiques intrinsèques d'un individu, dans quelle mesure cela modifie-t-il sa vie, ses traitements et leur impact ?

De plus, il serait intéressant de mener une étude plus globale, avec plus de sujets et sur un temps plus long, afin de pouvoir en tirer des conclusions plus générales et plus significatives. Les DSO liées à l'opération ont été mises en évidence sur le court terme et sur deux individus, de par les contraintes temporelles et contextuelles rencontrées.

Nous l'avons constaté ici, l'opération de laryngoplastie permet de lever certaines contraintes physiopathologiques sur l'organisme, et de voir certaines dysfonctions levées grâce à l'ajustement constant du corps pour tendre vers l'homéostasie. Mais l'ostéopathe peut avoir un véritable rôle à jouer dans le suivi de ces chevaux, en permettant la levée de dysfonctions des structures qui ne sont plus sous la contrainte de la pathologie, mais que le corps a du mal à rééquilibrer seul. Il peut être pertinent de commencer ce suivi avant l'opération, car nous l'avons vu chez ces chevaux, des DSO qui pourraient être la conséquence de l'hémiplégie laryngée gauche sont encore présentes un mois après l'opération de laryngoplastie.

Il faut noter que l'appareil respiratoire, outre l'apport d'oxygène au corps via le sang et l'élimination du dioxyde de carbone, assure également la thermorégulation et le maintien de l'équilibre acido-basique (Loving, 2009). Ainsi son fonctionnement optimal est primordial pour assurer la bonne santé globale du cheval, athlète de surcroît dans notre cas.

Cette opération, réalisée cheval debout, déjà pratiquée en routine, est amenée à être démocratisée, de par les progrès techniques, par un plus grand nombre de praticiens vétérinaires. Ce travail a donc un véritable intérêt actuel mais aussi futur, tant pour la santé et le bien-être du cheval que pour l'économie de la filière des chevaux de sport.

BIBLIOGRAPHIE

BAREY E. et al. *Cadence et amplitude des foulées : significations et particularités de ces deux composantes de l'allure*. EquAthlon vol. 1 Déc. 1989

BARONE R., *Anatomie comparée des mammifères domestiques, Tome 2 : Arthrologie et myologie*, Editions VIGOT 2000 (4e édition)

BARONE R., *Anatomie comparée des mammifères domestiques, Tome 3 : Splanchnologie I*, Editions VIGOT 1997 (3e édition)

BARONE R., *Anatomie comparée des mammifères domestiques, Tome 5 : Angiologie*, Editions VIGOT 2011 (2e édition)

BARONE R., *Anatomie comparée des mammifères domestiques, Tome 7 : Neurologie II*, Editions VIGOT 2010

BEARD W.L., HAYES H.M., *Risk factors for laryngeal hemiplegia in the horse*, Preventive Veterinary Medicine, Volume 17, Issues 1–2, 1993, Pages 57-63, ISSN 0167-5877, https://doi.org/10.1016/0167-5877(93)90055-X

BOYKO AR et al. *Genomic analysis establishes correlation between growth and laryngeal neuropathy in Thoroughbreds*. BMC genomics vol. 15 259. 3 Apr. 2014, doi:10.1186/1471-2164-15-259

CATCOTT E.J. et SMITHCORS J.F *Médecine et chirurgie du cheval (Equine Medecine & Surgery)*, œuvre de 61 auteurs, Vigot Frère éditeurs (1974), ISBN 2-7114-0653-0

CLERCQ E., ROSSIGNOL F., MARTENS A. (2018). *Laryngeal hemiplegia in the horse: An update.* Vlaams Diergeneeskundig Tijdschrift. 87. 283-294. 10.21825/vdt.v87i5.16062.

COLLIN B. *Anatomie du cheval*, Editions Andri SPRL, 2010, ISBN 978-2-9600814-0-4

COLVILLE T., BASSERT J.M., *Clinical anatomy & physiology for veterinary technicians*, Editions Mosby (2002), ISBN 0-323-00819-4

COUROUCE-MALBLANC A. *Le cornage : origine, diagnostic et traitement*, Equirencontres de Deauville 2016 [En ligne] (https://www.dailymotion.com/video/x51255u)

DAVENPORT-GOODALL C. L.M, PARENTE E.J., *Disorders of the larynx*,
Veterinary Clinics of North America: Equine Practice, Volume 19, Issue 1, 2003,
Pages 169-187, ISSN 0749-0739, https://doi.org/10.1016/S0749-0739(02)00072-X

DAVIDSON EJ, MARTIN BB Jr. *Diagnosis of upper respiratory tract diseases in the performance horse*. Vet Clin North Am Equine Pract. 2003 Apr;19(1):51-62, vi. doi: 10.1016/s0749-0739(02)00066-4. PMID: 12747661.

DENOIX J.M. Biomécanique et gymnastique du cheval, Editions VIGOT 2014, ISBN 978-2-7114-2255-5

DIXON, P.M., MCGORUM, B.C., RAILTON, D.I., HAWE, C., TREMAINE, W.H., PICKLES, K. and MCCANN, J. (2001), *Laryngeal paralysis: a study of 375 cases in a mixed-breed population of horses.* Equine Veterinary Journal, 33: 452-458. https://doi.org/10.2746/042516401776254790

DRAPER Alexandra C.E., PIERCY Richard J., Pathological classification of equine recurrent laryngeal neuropathy. REVIEW Journal of Vet. Int. Med. 2018. doi: 10.1111/jvim.15142

DUCHARME N.G., HOLCOMBE S.J., CHEETHAM J., *Upper airway function of normal horses during exercise*, Veterian Key, Jun 2016 [En ligne] https://veteriankey.com/upper-airway-function-of-normal-horses-during-exercise/#bib18

ESER Katja M. L., *Checklists Ostéopathie pour le cheval, 2013*, ISBN 2224033354

FULTON Ian C, ANDERSON Brian H., STICK John A., ROBERTSON James T., *Equine Surgery (Fourth Edition)*, 2012, pages 592-623.

GINIAUX D., *Les chevaux m'ont dit*, Editions EquiLivres 2011, 3e édition. ISBN 2-904971-42-4

HAWKINS, J.F., TULLENERS, E.P., ROSS, M.W., EVANS, L.H. and RAKER, C.W. (1997), Laryngoplasty With or Without Ventriculectomy for Treatment of Left Laryngeal Hemiplegia in 230 Racehorses. Veterinary Surgery, 26: 484-491. https://doi.org/10.1111/j.1532-950X.1997.tb00521.x

INSTITUT DU CHEVAL et ASSOCIATION VETERINAIRE EQUINE FRANCAISE, *Maladies des chevaux, manuel pratique*, ouvrage collectif coordonné par ROSSIER E., Editions France Agricole (1e Edition, 1994), ISBN 2-85557-010-7

LOVING N-S., *Nouveau Manuel Vétérinaire*, 2009, 2e édition, éditions Vigot. ISBN 978-2711418718

MARTIN, Candice. *Le cornage : Approche ostéopathique de l'hémiplégie laryngée chez le cheval et proposition d'un protocole de visite ostéopathique*. Mémoire ostéopathique, ESAO, 2015, 154 p.

MEGRET J. F. *Fascia & Ostéopathie*. Ostéo4pattes n°007, Décembre 2007 https://www.revue.sdo.osteo4pattes.eu/spip.php?article259

PARENTE EJ. *Fifty years of recurring struggles with recurrent laryngeal neuropathy*. Equine Vet J. 2018 Mar;50(2):155-158. doi: 10.1111/evj.12763. Epub 2017 Nov 2. PMID: 28976020.

ROSSIGNOL F., *Chirurgie de laryngoplastie chez le cheval debout*, Communication 2016 doi: 10.4267/2042/61877

RUSH B.R, *Laryngeal Hemiplegia in Horses*, Jan. 2014 [En ligne] https://www.msdvetmanual.com/respiratory-system/respiratory-diseases-of-horses/laryngeal-hemiplegia-in-horses

SAUNDERS W.B., MCGORUM B., ROBINSON N. E., SCHUMACHER J., DIXON P., *Equine Respiratory Medicine and Surgery*, 2007 [En ligne] https://doi.org/10.1016/B978-0-7020-2759-8.50037-4.

SMITH K.J., & DIXON P. *Recurrent Laryngeal Neuropathy: Grading of Recurrent Laryngeal Neuropathy*. (2014). Doi: 10.1002/9781118834183.CH1

STILL A.T., *Autobiographie, 3e edition*, 2008, Editions Sully. ISBN 978-2-35432-091-1

STILL A.T., *Philosophie de l'ostéopathie, Nouvelle édition augmentée*, 2003, Editions Sully. ISBN 978-2-9117-464-6

UNIVERSITY OF EDINBURGH, *Recurrent Laryngeal Neuropathy (Roaring)*, The Dick Vet Equine Practice

VIRILLI, Anaïs. *Principales affections pharyngées et laryngées chez le cheval de course : prévalence, facteurs de risque et impact sur les performances.* Thèse d'exercice, Médecine Vétérinaire, Ecole Nationale Vétérinaire de Toulouse - ENVT, 2015, 169 p.

TABLE DES ILLUSTRATIONS – Figures

Figure 1 : Schéma des voies respiratoires supérieures et des éléments proches de la tête du cheval, vue latérale gauche 4

Figure 2 : Schéma de l'entrée du larynx et de la fente glottique, vue rostro-dorsale (d'après Barone, 1997)..... 5

Figure 3 : Anatomie des cartilages laryngés du cheval domestique et leurs liens anatomiques avec l'os hyoïde et le crâne, vue latérale gauche (d'après Schlecht, 2016)..... 6

Figure 4 : Principaux reliefs anatomiques du cartilage thyroïdien du cheval domestique, vue latérale gauche (d'après Barone, 1997) 7

Figure 5 : Principaux reliefs anatomiques du cartilage aryténoïde gauche du cheval domestique, vue latérale (d'après Barone, 1997)..... 8

Figure 6 : Muscles de la région du pharyngée du cheval, vue latérale gauche (d'après Barone, 1997)... 10

Figure 7: muscles intrinsèques du larynx. Pour faciliter la compréhension, le code couleur correspondant à chaque partie citée ci-dessus a été conservé. L'os hyoïde a été sectionné au niveau de son corps et le cartilage thyroïde fenêtré. Vue latérale gauche (d'après Barone, 1997). 11

Figure 8 : Vue dorsale des cartilages et muscles du larynx, dont le muscle crico-aryténoïdien dorsal (CAD), muscle majeur de la pathologie de l'hémiplégie laryngée (d'après Barone, 1997) 12

Figure 9 : Principaux nœuds lymphatiques (N.l.) de la tête et de l'encolure du cheval, vue latérale gauche (d'après Barone, 2011) 13

Figure 10 : Vue dorsale du trajet du nerf laryngé récurrent (NLR) (Draper, 2018). Noter la boucle que fait le NLR gauche sous l'arc aortique 15

Figure 11 : Illustration de la notation de l'abduction aryténoïdienne après laryngoplastie, suivant le système de Dixon et al. (2003), dans Smith et Dixon (2014) 24

Figure 12 : Positionnement du cheval pour l'opération, avec une extension relative de l'angle tête-encolure maintenu tout au long de l'opération par un stabilisateur de tête (Rossignol, 2016)..... 26

Figure 13 : Calendrier d'intervention 37

Figure 14 : Schéma des résultats de l'examen palpatoire de Quandor avant laryngoplastie – Séance 1. 41

Figure 15 : Schéma des DSO relevées chez Quandor avant laryngoplastie – Séance 1 43

Figure 16 : Schéma des résultats de l'examen palpatoire de Quandor après laryngoplastie – Séance 2 44

Figure 17 : Schéma des DSO relevées chez Quandor après laryngoplastie – Séance 2 45

Figure 18 : Schéma des résultats de l'examen palpatoire de Piccolo avant laryngoplastie – Séance 1 ... 48

Figure 19 : Schéma des DSO relevées chez Piccolo avant laryngoplastie – Séance 1 49

Figure 20 : Schéma des résultats de l'examen palpatoire de Piccolo après laryngoplastie – Séance 2.... 50

Figure 21 : Schéma des DSO relevées chez Piccolo après laryngoplastie – Séance 2 52

Figure 22 : Schéma corporel de Quandor – Séance 1 Figure 23 : Schéma corporel de Quandor – Séance 2.....55

Figure 24 : Schéma corporel de Piccolo – Séance 1 Figure 25 : Schéma corporel de Piccolo – Séance 2 58

Figure 26 : schématisation des dysfonctions crânienne, de la mandibule, de l'hyoïde et du larynx relevées lors de la Séance 1 63

Figure 27 : Rotation vertébrale, ici illustrée lors du planer (vue de face, d'après Denoix J.M. 2014) 67

Figure 28 : Chaîne dysfonctionnelle hypothétique avant opération (Séance 1)..... 74

Figure 29 : Chaîne dysfonctionnelle hypothétique après opération (Séance 2)..... 75

TABLE DES ILLUSTRATIONS – Tableaux

Tableau 1 : Système et grades de Havemeyer pour le diagnostic du cornage chez le cheval, d'après E ; De Clerq et al. (2018) et DR. A. Courouce-Malblanc (2016) 23

Tableau 2 : Description de la notation de l'abduction aryténoïdienne après laryngoplastie du cheval, d'après Smith et Dixon (2014) et Rossignol (2016) 25

Tableau 3 : Liste des critères d'inclusion pour la sélection du groupe étudié 32

Tableau 4 : Formulaire de restitution des commémoratifs 34

Tableau 5 : Recueil de commémoratifs et anamnèse de Quandor 40

Tableau 6 : Résultats de l'observation statique de Quandor – Séance 1 40

Tableau 7 : Résultats de l'examen palpatoire de Quandor – Séance 1 41

Tableau 8 : DSO relevées chez Quandor avant laryngoplastie – Séance 1 42

Tableau 9 : Résultats de l'observation statique de Quandor – Séance 2 43

Tableau 10 : Résultats de l'examen palpatoire de Quandor – Séance 2 43

Tableau 11 : DSO relevées chez Quandor après laryngoplastie – Séance 2 45

Tableau 12 : Recueil de commémoratifs et anamnèse de Piccolo 46

Tableau 13 : Résultats de l'observation statique de Piccolo – Séance 1 47

Tableau 14 : Résultats de l'examen palpatoire de Piccolo – Séance 1 47

Tableau 15 : DSO relevées chez Piccolo avant laryngoplastie – Séance 1 49

Tableau 16 : Résultats de l'observation statique de Piccolo – Séance 2 50

Tableau 17 : Résultats de l'examen palpatoire de Piccolo – Séance 2 50

Tableau 18 : DSO relevées chez Piccolo après laryngoplastie – Séance 2 52

Tableau 19 : Comparatif des DSO relevées avant et après opération chez Quandor 53

Tableau 20 : Comparatif des DSO relevées avant et après opération chez Piccolo 56

ANNEXES

Annexe 1 : Matrice de fiche standardisée de suivi ostéopathique

- **Recueil de commémoratifs et anamnèse**

Nom du cheval	
Sexe	
Age	
Taille au garrot	
Race	
Grade d'atteinte pré-opératoire	
Hébergement	
Alimentation (type, quantité et fréquence)	
Exercice (type, fréquence, intensité)	
Performances sportives (niveau de base et variations notables)	
Signes cliniques (symptômes préopératoires)	
Apparition des signes cliniques (dans le temps et dans quelles conditions)	
Antécédents vétérinaires	
Traitement médicamenteux en cours	
Matériel de travail	
Type de ferrure	
Date de la dernière ferrure	
Fréquence de suivi en dentisterie	
Date de la dernière séance d'ostéopathie	
Date de l'opération	
Remarques sur déroulement de l'opération	
Grade d'abduction post-opératoire	
Complications et problèmes post-opératoires	

Analyse subjective post-opératoire	

- **Observation statique**

Critère	Description
Tempérament	
Etat général	
Qualité du poil	
Qualité des tissus	
Remarques morphologiques particulières	
Aplombs généraux	

- **Examen palpatoire**

Paramètres	Critères	Zones concernées
Qualité des tissus		
Différences thermiques	Chaleurs diffuses	
	Chaleurs localisées	
Qualité musculaire	Amyotrophies légères	
	Amyotrophies franches	
	Hypertrophies	
Palpation de l'appareil laryngé		
Autres		

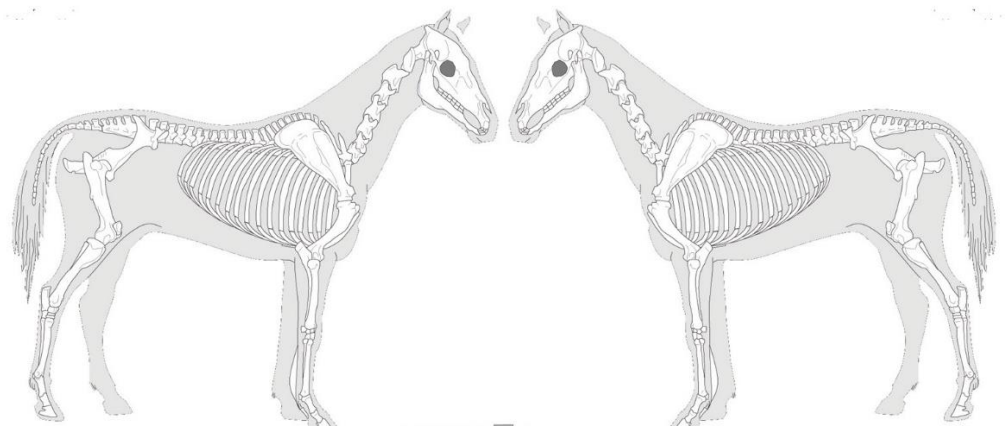

Profil droit *Profil gauche*

Schéma des résultats de l'examen palpatoire

Légende des schémas :

: Amyotrophies

: Hypertrophies/contractures musculaires

: Atteintes cutanées et sous-cutanées

: Zones hyperthermiques

: DOP (Dysfonctions ostéopathiques primaires)

: DOS (Dysfonctions ostéopathiques secondaires)

- **Observation dynamique**

Retranscription des principales zones présentant des anomalies dans la locomotion, notamment la ligne du dos en partant du balancier tête/encolure, le bassin et le mouvement de chaque membre

- **Tests de mobilité et DSO**

Les tests de mobilité ont fait ressortir des DSO qui sont résumées dans le tableau ci-dessous et schématisées sur la figure suivante.

Zone testée	DSO relevées
Antérieur gauche	
Antérieur droit	
Rachis cervical	
Rachis thoracique	
Rachis lombaire	
Bassin	
Sacrum	
Postérieur gauche	
Postérieur droit	
Sternum	
Mandibule	
Hyoïde	
Appareil laryngé	
Crânien	

Sphère respiratoire	
Sphère viscérale	

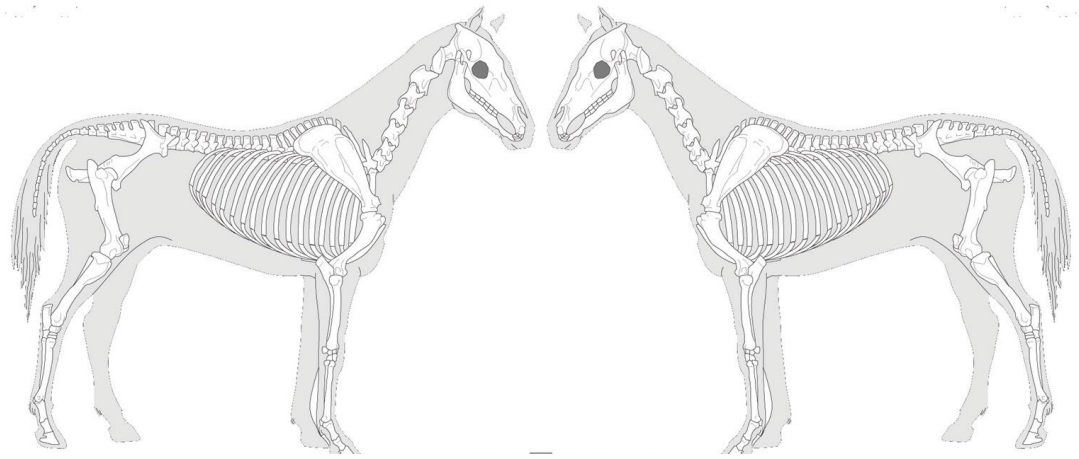

Profil droit *Profil gauche*

Schéma des résultats du relevé de DSO

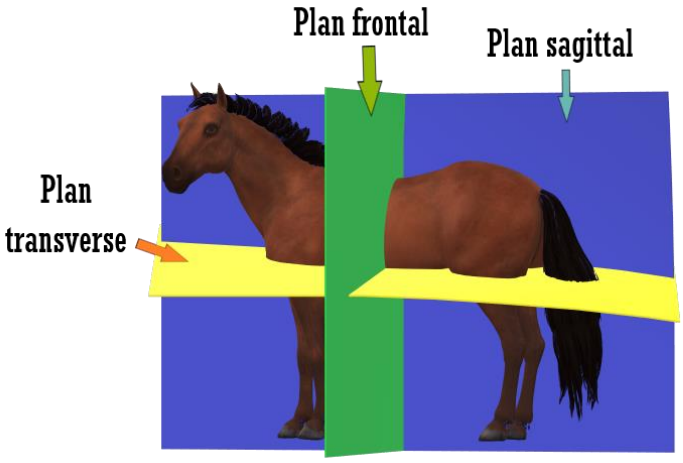

Annexe 2 : Vue 3D des grands plans anatomiques dans lesquels sont décrits les DSO

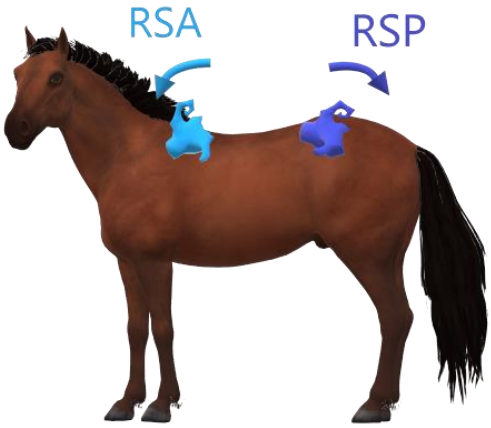

Annexe 3 : Schématisation 3D des DSO en Rotation Sagittale Antérieure (RSA) et Rotation Sagittale Postérieure (RSP)

Annexe 4 : Schématisation 3D des DSO en Rotation Frontale Gauche (RFG) et Rotation Frontale Droite (RFD)

Annexe 5 : Schématisation 3D des DSO en Rotation Horizontale Droite (RHD) et Rotation Horizontale Gauche (RHG)

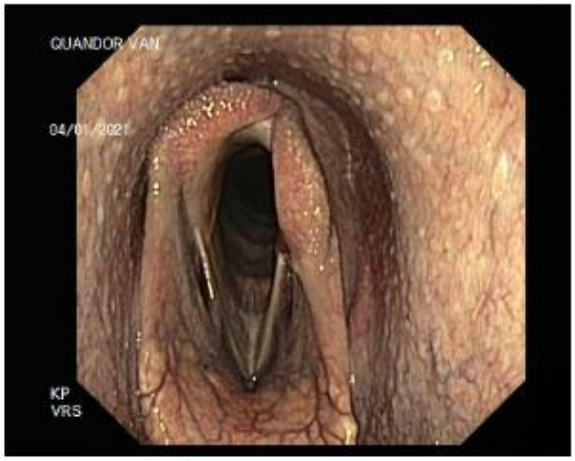

Endoscopie préopératoire

Endoscopie postopératoire

Annexe 6 : Compte rendu d'imagerie de Quandor

Endoscopie préopératoire

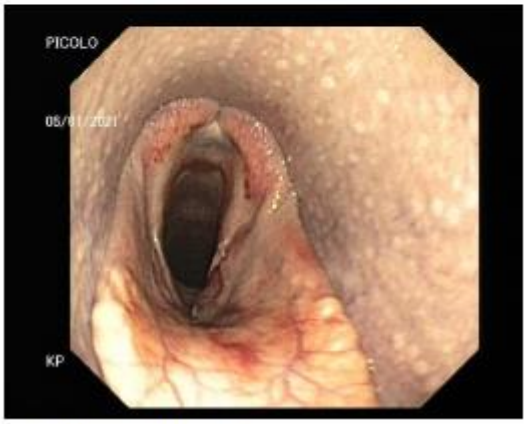

Endoscopie postopératoire

Annexe 7 : Compte rendu d'imagerie de Piccolo Machiatto R.B.

TABLE DES ABREVIATIONS

- Articulation Temporo-Mandibulaire (ATM) ; articulation entre la fosse mandibulaire de l'os temporal et le processus condylaire de la mandibule.

- (Muscle) Crico-Aryténoïdien Dorsal (CAD) : muscle intrinsèque du larynx, unissant dorsalement les cartilages cricoïde et aryténoïde homolatéraux. Il permet l'abduction de ces derniers, et donc l'ouverture du larynx. Antagoniste du CAL, c'est le principal muscle en dysfonction lors de l'hémiplégie laryngée.

- (Muscle) Crico-Ayténoïdien Latéral (CAL) : muscle intrinsèque du larynx, unissant latéralement les cartilages cricoïde et aryténoïde homolatéraux, et ayant pour fonction la constriction du larynx et le relâchement des cordes vocales. Il a une action antagoniste du CAD.

- Corde Vocale (CV) : les cordes vocales sont deux replis de muqueuse disposés en V sur les côtés de la glotte et supportés de chaque côté par un muscle et un ligament vocal. Leur vibration sous l'effet d'un flux d'air est responsable de la production de son (phonation) dans un état physiologique mais aussi du ronflement caractéristique du cornage, puisque lors d'hémiplégie laryngée, une corde vocale (la gauche lors d'une hémiplégie laryngée gauche) se retrouve détendue.

- Dysfonction Somatique Ostéopathique (DSO) : *« La dysfonction somatique ostéopathique est une réaction mécanique et physiologique d'une structure du corps en réponse à une contrainte ou une agression. Cela peut être un traumatisme, des efforts répétés, un trouble de la posture, une maladie, un stress psycho émotionnel ou des facteurs environnementaux (mauvaise alimentation, mauvaise hygiène de vie, pollution…). Elle s'accompagne d'une restriction de la mobilité de la structure concernée. Par le lien des corrélations tissulaires, cette restriction de mobilité retentira à distance sur une ou plusieurs structures.* ». (Registre des Ostéopathes de France, www.osteopathie.org)

- Flexion Latérale Rotation (FRL) : aussi appelé Side Bending Rotation, dysfonction somatique ostéopathique crânienne, conséquence d'un mouvement physiologique de flexion/extension crânienne perverti. Le sens de dysfonction FLR est notée du côté de la convexité, avec une sphère postérieure en rotation externe et une sphère antérieure en rotation interne du côté de la dysfonction.

- Laryngoplastie ou « tie-back » (LP) : opération chirurgicale menée en traitement du cornage et consistant à immobiliser le cartilage aryténoïde affecté en position d'abduction afin de rendre le

passage de l'air à travers le larynx plus aisé. Il est souvent associé à une ventriculocordectomie (VCE) par laser afin de supprimer tout bruit inspiratoire.

- Muscle Aryténoïdien Transverse (MAT) : muscle intrinsèque du larynx qui unit les deux cartilages aryténoïdes dorsalement, suppléant le ligament du même nom. Lors de son action il rapproche les cartilages aryténoïdes du plan médian, ce qui ferme la partie intercartilagineuse (dorsale) de la glotte.

- Nerf Laryngé Récurrent (NLR) : branche terminale du nerf vague (nerf crânien X) ayant pour rôle l'innervation du larynx, et plus particulièrement du CAD. Sa dégénérescence est à l'origine de la pathologie de l'hémiplégie laryngée, l'innervation du CAD étant interrompue et par conséquent l'abduction des aryténoïdes réduite voire absente.

- Pur-Sang (PS) ou Pur-Sang Anglais : race de cheval *« sélectionné pour ses aptitudes à la vitesse [et dominant] les courses depuis la création de la race »*. Tous les chevaux PS actuels descendent d'un croisement entre seulement 3 étalons importés d'orient et des juments anglaises au début du XVIIIe siècle. C'est un cheval assez grand (1,65 m au garrot en moyenne) (https://equipedia.ifce.fr/)

- Recurrent Laryngeal neuropathy ou neuropathie laryngée récurrente (RLn) : c'est l'autre nom, plus précis dans la pathogénèse, de l'hémiplégie laryngée. Il désigne la dégénérescence primaire du nerf laryngé récurrent (NLR) entraînant secondairement le dysfonctionnement du muscle crico-aryténoïdien dorsal (CAD)

- Rotation Frontale Droite (RFD) : cf. Annexe 4

- Rotation Frontale Gauche (RFG) : cf. Annexe 4

- Rotation Horizontale Droite (RHD) : cf. Annexe 5

- Rotation Horizontale Gauche (RHG) : cf. Annexe 5

- Rotation Sagittale Antérieure (RSA) : cf. Annexe 3

- Rotation Sagittale Postérieure (RSP) : cf. Annexe 3

- Selle Français (SF) : Race de cheval de sport français de grande taille (1,65 m à 1,70 m en moyenne), dont le stud-book a été classé 3e mondial en CSO et 1er en CCE (http://www.sellefrancais.fr/)

- Symphyse Sphéno-Basilaire (SSB) : articulation du plancher crânien, entre l'os sphénoïde rostralement et l'occiput caudalement (dits « os de la base »). Articulation principale des mouvements de la boîte crânienne et du massif facial.

- Ventriculectomie (VE) : opération chirurgicale consistant à exciser le ventricule laryngé du côté affecté (unilatérale) ou des deux côtés (bilatérale) afin de supprimer le bruit inspiratoire. Elle peut être menée seule chez les chevaux de loisir ou de sport à intensité modérée ou bien en la présence de bruit inspiratoire mais sans intolérance à l'effort. Elle est chez les chevaux de course le plus souvent menée conjointement à une laryngoplastie afin d'éviter la persistance de bruit inspiratoire.

- Ventriculocordectomie (VCE) : opération chirurgicale consistant à exciser le ventricule laryngé et la corde vocale du côté affecté (voire des deux côtés dans certains cas) afin de supprimer le bruit inspiratoire. Elle peut être menée seule chez les chevaux de loisir ou de sport à intensité modérée ou bien en la présence de bruit inspiratoire mais sans intolérance à l'effort. Elle est, chez les chevaux de course le plus souvent menée conjointement à une laryngoplastie afin d'éviter la persistance de bruit inspiratoire.

- Voies Respiratoires Inférieures (VRI) : partie inférieure des voies respiratoires, constituée de la trachée, des bronches et autres constituants des poumons.

- Voies Respiratoires Supérieures (VRS) : partie supérieure des voies respiratoires, constituée des ouvertures nasales, des sinus para nasaux, du pharynx respiratoire et du larynx.

GLOSSAIRE

- Abduction : mouvement qui consiste à écarter un membre ou un segment de l'axe médian du corps.

- Adduction : mouvement qui rapproche un membre ou un segment de l'axe médian du corps.

- Afférent : qui porte ou s'exerce de la périphérie vers un point central, dans notre cas fibres nerveuses qui partent des viscères et organes vers le système nerveux central.

- Amyotrophie : atrophie musculaire, diminution du volume d'un muscle strié par réduction du nombre de fibres contractiles qui le constituent (souvent lorsqu'il est sous sollicité). (Dictionnaires Larousse & www.cnrtl.fr)

- Antagoniste : qui est en opposition fonctionnelle, qui produit un mouvement opposé au mouvement d'un autre muscle ou groupe de muscles ayant même point d'appui. (Dictionnaires Le Robert & www.cnrtl.fr)

- Cartilage hyalin : cartilage riche en collagène servant à l'articulation entre plusieurs pièces osseuses, afin d'amortir les compressions et frottements, et ainsi protéger de l'usure les surfaces articulaires des os qu'il recouvre.

- Collaber : relatif à une cavité dont les parois sont affaissées suite à une affection ou une intervention (Encyclopédie Universalis).

- Collapsus : affaissement d'un organe.

- Controlatéral : qui survient du côté opposé par rapport au côté atteint par une affection ou une lésion.

- Cornage : atteinte des nerfs et des muscles du larynx résultant en une affection respiratoire caractérisée principalement par un bruit de ronflement ou de sifflement inspiratoire.

- Dysphagie : trouble de la déglutition lié à la difficulté du passage des aliments de la bouche vers l'estomac. (Dictionnaire Larousse)

- Efférent : qui conduit hors d'un organe, qui va du centre à la périphérie. Ici : fibres nerveuses qui prennent origine dans le système nerveux central et vont innerver des organes ou viscères.

- Endoscopie : examen médical mené à l'aide d'un endoscope, tube équipé d'une micro caméra et d'une lampe, dans un organe creux, ici la partie supraglottique du larynx, à partir des cavités nasales.

- Etiologie : étude des causes des maladies, et par extension l'ensemble des causes d'une maladie. (Dictionnaire Le Robert)

- Extrinsèque : qui est extérieur, dans le cas d'un muscle, qui présente au moins une insertion sur une structure extérieure à la formation anatomique décrite.

- Foramen : orifice, trou anatomique.

- Holistique : relatif à la doctrine qui ramène la connaissance du particulier, de l'individuel à celle de l'ensemble, du tout dans lequel il s'inscrit, comme c'est notamment le cas de l'ostéopathie qui pour traiter l'individu le considère comme un tout influencé par son environnement.

- Homéostasie : capacité d'un système à maintenir l'équilibre de son milieu intérieur, quelles que soient les contraintes externes.

- Idiopathique : dont la cause n'est pas prouvée, reste inconnue ou hypothétique.

- Intrinsèque : qui est intérieur, propre à une structure. Dans le cas d'un muscle, dont toutes les insertions sont situées sur différentes parties de la formation anatomique décrite.

- Ipsilatéral/homolatéral : relatif à quelque chose qui se produit ou se situe du même côté du corps, par rapport à un plan médian qui traverserait le corps en son milieu. (Dictionnaire www.linternaute.fr)

- Locus : localisation précise d'un gène sur un chromosome. (Dictionnaire Le Robert)

- Lumière : espace central d'un organe creux, généralement tubulaire, délimité par ses parois, et destiné au passage d'un contenu.

- Parésie : paralysie légère consistant dans l'affaiblissement de la contractilité. (www.cnrtl.fr)

- Raphé : ligne médiane de jonction se trouvant au point de rencontre des fibres (muscles, tendons, nerfs…) de deux organes symétriques ou de deux parties d'un organe (Dictionnaire Larousse). Ex : raphé médian du muscle crico-aryténoïdien transverse.

- Syndrome : *« ensemble de signes, de symptômes, de modifications morphologiques, fonctionnelles ou biochimiques de l'organisme, d'apparence parfois disparate mais formant une entité reconnaissable qui, sans présager obligatoirement des causes de ces manifestations, permettent d'orienter le diagnostic. »* (www.cnrtl.fr)

TABLE DES MATIERES

REMERCIEMENTS 0

SOMMAIRE 2

INTRODUCTION 1

Partie 1 : anatomie du larynx du cheval domestique 4

I- Généralités : emplacement, rôles et rapports anatomiques 4

II- Les cartilages laryngés 6

1) Le cartilage cricoïde 7

2) Le cartilage thyroïde 7

3) Les cartilages aryténoïdes 8

4) L'épiglotte ou cartilage épiglottique 9

III- Les muscles du larynx 9

1) Les muscles extrinsèques du larynx 9

2) Les muscles intrinsèques superficiels du larynx 11

3) Les muscles intrinsèques profonds du larynx 12

IV- Innervation et appareil circulatoire du larynx 13

1) Drainage lymphatique du larynx 13

2) Drainage sanguin du larynx 14

3) Innervation du larynx 14

a. Innervation parasympathique par le nerf vague 14

b. Trajet nerveux et nerfs laryngés 15

c. Innervations sympathique et extrinsèque du larynx 16

Partie 2 : Physiologie laryngée et description du cornage 17

I- Physiologie laryngée de la respiration 17

II- Description de l'hémiplégie laryngée : plus qu'un syndrome respiratoire, une dégénérescence du nerf le plus long du corps 18

III- Etiologie du cornage : une affection courante mais une étiologie encore floue et hypothétique 20

IV- Prévalence et population affectée : les chevaux de grande taille à risque, une apparition précoce 21

V- Diagnostic de l'hémiplégie laryngée 21

VI- Traitement de l'hémiplégie laryngée 24

VII- Les complications liées à l'opération de laryngoplastie, encore fréquentes 26

Partie 3 : Principes ostéopathiques 27

I- Unité du corps ... 27
II- Structure et fonction sont en relation mutuelle ... 27
III- Principe d'autorégulation et auto-guérison ... 27
IV- Loi de cause à effet ... 28
V- Importance de la circulation des fluides corporels ... 28
VI- Fascias et tenségrité ... 28
VII- La dysfonction somatique ostéopathique (DSO) ... 29
Partie 4 : Protocole expérimental ... 30
I- Objectif de l'étude ... 30
II- Matériel et méthode ... 31
1) Critères d'inclusion ... 31
2) Critères d'exclusion ... 32
3) Recueil de commémoratifs standardisé ... 33
4) Grades de Havemeyer et de Dixon ... 34
5) Protocole ostéopathique standardisé ... 35
6) Calendrier d'intervention ... 36
7) Limites de l'étude ... 37
III- Présentation de l'étude de cas ... 37
1) Déroulé opératoire ... 38
2) Protocole postopératoire ... 38
3) Cas n°1 : Quandor ... 39
4) Cas n°2 : Piccolo Macchiato R.B. ... 45
Partie 5 : Analyse des résultats ... 52
I- Constats, évolution et comparaison des schémas corporels ... 52
1) Cas n°1 : Quandor ... 53
2) Cas n°2 : Piccolo Macchiato R.B. ... 55
II- Réflexion ostéopathique ... 58
1) Les dysfonctions chez le cheval corneur ... 59
2) Les dysfonctions communes aux deux séances ... 62
3) Les dysfonctions après laryngoplastie ... 69
4) Hypothèses de chaines dysfonctionnelles ... 72
III- Proposition de traitement et discussion ... 76
CONCLUSION ... 78
BIBLIOGRAPHIE ... 80
TABLE DES ILLUSTRATIONS – Figures ... 83

TABLE DES ILLUSTRATIONS – Tableaux 85
ANNEXES 86
Annexe 1 : Matrice de fiche standardisée de suivi ostéopathique 86
Annexe 2 : Vue 3D des grands plans anatomiques dans lesquels sont décrits les DSO 89
Annexe 3 : Schématisation 3D des DSO en Rotation Sagittale Antérieure (RSA) et Rotation Sagittale Postérieure (RSP) 89
Annexe 4 : Schématisation 3D des DSO en Rotation Frontale Gauche (RFG) et Rotation Frontale Droite (RFD) 90
Annexe 5 : Schématisation 3D des DSO en Rotation Horizontale Droite (RHD) et Rotation Horizontale Gauche (RHG) 90
Annexe 6 : Compte rendu d'imagerie de Quandor 91
Annexe 7 : Compte rendu d'imagerie de Piccolo Machiatto R.B. 92
TABLE DES ABREVIATIONS 93
GLOSSAIRE 96
TABLE DES MATIERES 98
RESUME 101
ABSTRACT 102

RESUME

L'hémiplégie laryngée, ou syndrome de cornage est une affection équine courante. Ce syndrome trouve son origine dans une dégénérescence du nerf laryngé récurrent (souvent le gauche), innervant le principal muscle dilatateur du larynx. Des difficultés respiratoires et un ronflement en sont les symptômes caractéristiques. Ainsi, son traitement chez les chevaux de sport et de course s'impose afin de maintenir les performances sportives. La laryngoplastie est le traitement chirurgical le plus commun. Elle consiste en la pose d'une prothèse maintenant le cartilage aryténoïde du larynx ouvert, souvent associée à l'incision de la corde vocale et du ventricule laryngés du côté correspondant, afin de permettre une respiration convenable.

Cette étude été menée dans le but de ressortir des dysfonctions somatiques ostéopathiques (DSO) caractéristiques chez les chevaux opérés par laryngoplastie. Pour cela, un protocole ostéopathique sans traitement a été effectué sur deux chevaux avant puis un mois après laryngoplastie.

Les résultats montrent que la laryngoplastie a permis la levée de certaines contraintes pathologiques liées au cornage chez ces chevaux, notamment au niveau du diaphragme, et des DSO de compensation. Mais l'opération engendre aussi des adaptations corporelles directes, essentiellement au niveau de la tête, entraînant une chaîne dysfonctionnelle hypothétique descendante. De plus, quelques DSO liées à la condition passée non normalisée d'hémiplégie laryngée persistent encore un mois après opération. Cette étude montre qu'un suivi ostéopathie serait intéressant, autant avant qu'après la laryngoplastie, afin d'éviter la mise en place d'autres DSO compensatoires et de lever celles qui n'ont plus lieu d'être.

Mots clés : Laryngoplastie, cornage, cheval, chirurgie, ostéopathie, sport, respiratoire, larynx.

ABSTRACT

Equine Recurrent Laryngeal Neuropathy (RLN, also known as “roaring”) is a pretty common pathology in sport and race horses, mostly treated by laryngoplasty. RLN is a degenerative disorder of the recurrent laryngeal nerve (left-sided in most cases), which innervate muscles that provide larynx opening. Horses with RLN often manifest shortness of breath, exercise intolerance and abnormal inspiratory noises. Laryngoplasty (or “tie-back”) is the most common treatment of RLN, principally for sport horses, in order to maintain sport performances. The achievement of tie-back is permanent abduction of the arytenoid cartilage, using prothesis. To prevent breathing noise, the left vocal cord and laryngeal ventricle are also incised. Nowadays, this procedure in the standing sedated horse is more and more used.

The purpose of this study is to identify the osteopathic somatic dysfunctions (OSD) in two horses, before and a month after surgery, by the perform of an osteopathic protocol.

The results show that thanks to tie-back, in these two horses, some stresses due to RLN have been removed, like the primary OSD on diaphragm. But laryngoplasty has physical consequences, particularly on the head, that lead to other OSD in compensation in the entire body, especially on the front end, a month later. By the way, without osteopathic treatment, some RLN-linked OSD remain after surgery. This study demonstrates that an osteopathic treatment would be interesting in horses before and after laryngoplasty surgery, with the purpose of reducing its impact and deal with residual RLN-linked DSO, that are no longer helpful.

Keywords: Laryngoplasty, tie-back, horse, surgery, roaring, neuropathy, osteopathy, respiratory.