L'Institut Dauphine d'Ostéopathie

en partenariat avec le

Federal European Register of Osteopaths

Promotion2013

MEMOIRE n°86

présenté et soutenu publiquement le …… à Paris par

Mlle Virginie VERNOS, né(e) le 24 mars 1987 à Paris 4e

Pour l'obtention du

DIPLÔME d'OSTÉOPATHE (D.O.)

La prise en charge ostéopathique de la plagiocéphalie positionnelle postérieure et du torticolis congénital associés chez le nouveau-né

Membres du jury :
Président :
Assesseurs :

Directeur du mémoire : Julie DALLES, Ostéopathe D.O.

Note aux lecteurs :

Le travail qui suit a été réalisé en vue de l'obtention du Diplôme d'Ostéopathie (D.O.), au sein de l'Institut Dauphine d'Ostéopathie.

Merci de demander une autorisation pour reproduire ou utiliser de quelque manière que ce soit ce document.

Remerciements

Merci à Mme. **Julie Dalles**, ostéopathe D.O. mon maitre de mémoire qui a su me guider sur les premières orientations de mon mémoire.

A Mme. **Soizic Carron de la Carrière**, ostéopathe D.O., pour sa disponibilité, son soutien et sa motivation dans la réalisation de ce mémoire. Merci pour les nombreuses relectures qui m'ont permis d'avancer.

A M. **Hervé Julien**, ostéopathe D.O., pour sa disponibilité et son enseignement.

Merci à tous mes professeurs de l'Institut Dauphine d'Ostéopathie pour m'avoir apporté un enseignement de qualité pendant ces cinq années d'études.

M. **Chi-Hien Phuong** et M. **Frédéric Pariaud** ostéopathe D.O. pour m'avoir guidé dans la construction de ce mémoire.

A mes amis et confrères avec qui j'ai passé cinq années merveilleuses. Merci pour leur soutien et leur motivation dans les bons comme dans les mauvais moments.

Un grand merci à mes parents, à ma sœur Delphine et mon frère Nicolas pour leur présence, leur patience et leur soutien dans mes études et également pour la relecture de ce mémoire.

Enfin un merci tout particulier à mon futur mari pour sa patience, son soutien et sa compréhension.

I. INTRODUCTION……3
II. METHODE ET MATERIEL……9

METHODE……9
Une recherche bibliographique……9
Les lieux
Les mots clés
Les différents types de document
Le travail d'assemblage
Une enquête……10
Le sujet de l'enquête
Le type d'enquête
Les critères de sélection
La réalisation des analyses statistique
Les résultats
Des rencontres d'ostéopathes……..…….10
Un suivi de consultation ostéopathique « classique ».
Un entretien sur l'ostéopathie « hémodynamique » : Concept et prise en charge

MATERIEL……..…11
DONNEES ANATOMO-CLINIQUES
La grossesse……...……11
Le premier trimestre……..……..11
Pour la maman
Pour le bébé
D'un point de vue médical
D'un point de vue ostéopathique
Le deuxième trimestre……...….14
Pour la maman
Pour le bébé
D'un point de vue médical
D'un point de vue ostéopathique
Le troisième trimestre……14
Pour la maman
Pour le bébé
D'un point de vue médical
D'un point de vue ostéopathique

Le canal de naissance……15
Le détroit supérieur ……16
Les limites osseuses et ligamento-musculaires
Les difficultés possibles
Le détroit moyen……..……17
Les limites osseuses et ligamento-musculaires
Les difficultés possibles
Le détroit inférieur……..……17
Les limites osseuses et ligamento-musculaires
Les difficultés possibles

Les présentations et les dispositions du fœtus……18
Les présentations……18
La présentation céphalique
La présentation en siège
La présentation transverse
Les dispositions…….….20
L'ogive fœtale

La naissance / l'accouchement……20
L'expulsion ou parturition eutocique……..21
L'engagement dans le détroit supérieur
La descente et la rotation dans le détroit moyen

Le dégagement dans le détroit inférieur
La naissance dystocique…….…….…23
Des moyens instrumentaux
La césarienne
Une sur-médicalisation

Le nouveau-né à la naissance et son devenir……..24
La première visite médicale……..…….…25
L'examen du crâne
L'examen du cou
L'examen neurologique
Le développement osseux…….26
Le crâne
Le complexe C0/C1/C2
L'importance des membranes, système veineux et LCR……..…….31
Anatomie
Physiologie et non physiologie
Le système artériel……...….33
Anatomie
Physiologie et non physiologie
L'aspect nerveux : SCN, SNP…….……...…….33
Anatomie
Physiologie et non physiologie
L'importance du SCOM…….35
Anatomie
Physiologie et non physiologie

LA PLAGIOCEPHALIE POSITIONNELLE POSTERIEURE……...……..……36
Définition
Diagnostic
Diagnostics différentiels
Étiologies et facteurs de risque
Conséquences

LE TORTICOLIS CONGENITAL……40
Définition
Diagnostic
Diagnostics différentiels
Étiologies et facteurs de risque
Conséquences

LA PLAGIOCEPHALIE POSITIONNELLE POSTERIEURE ET LE TORTICOLIS CONGENITAL ASSOCIES……..…….…..45
Définition
Diagnostic
Diagnostics différentiels
Étiologies et facteurs de risque
Conséquences

III. RESULTATS……...……..47
Une enquête……..……47
Les données statistiques

Des rencontres d'ostéopathes……..……..…53
Un suivi de consultation ostéopathique « classique ».
Un entretien sur l'ostéopathie « hémodynamique » : Concept et prise en charge

IV. DISCUSSION…….……...60

V. CONCLUSION…….….....65

Annexes……...66
Bibliographie……..……78

I. INTRODUCTION

Les déformations crâniennes sont connues depuis longtemps. Dans les écrits, on retrouve qu'elles étaient pour des raisons culturelles ou esthétiques, souvent reproduites de façon délibérées. Au Pérou, les personnes au crâne allongé et large étaient considérées comme en meilleure santé et plus aptes au travail. En Egypte, les déformations étaient réservées aux femmes de la noblesse. (1)

Du point de vue médical, les écrits du XIXe siècle décrivent des déformations crâniennes artificielles ou post accouchement. Un traité de médecine de 1889, ayant pour sujet « Les déformations artificielles du crâne dans les Deux-Sèvres et la Haute-Garonne », évoque ces déformations comme étant induites par le port de coiffes depuis l'enfance. Il les classe ainsi en fonction des régions, les coiffes différant suivant ces dernières. Un traité de 1898 du professeur A. Auvrard, ayant pour sujet « La pratique des accouchements » explique les différentes déformations possibles selon les présentations.

Au XVIIIe siècle, le médecin Nicolas Andry a créé le terme « d'orthopédie » qui en traduction littérale signifie « remettre les enfants droits ». Il a rédigé une thèse de médecine qui s'intéressait à « l'art d'améliorer ou de réduire les défauts d'apparence du corps ».
Andry a laissé un grand chapitre sur le torticolis congénital et conseille : « On doit, dès que l'enfant est né, lui masser le cou avec un mélange tiède d'huile et de vin, et commencer par le côté vers lequel le cou est penché pour finir de l'autre côté ; ensuite essayer de bouger la tête de l'enfant sans forcer ; parce qu'ici il ne faut utiliser aucune force. » d'après la traduction allemande de 1744 (2). Ceci vise à engendrer une détente musculaire des différentes tensions résiduelles de l'accouchement et ainsi anticiper d'éventuelles lésions futures.

Il est actuellement admis que l'accouchement et les compressions du crâne après la naissance déforment le crâne. La recherche de leurs conséquences n'a commencé que tardivement. En effet, Magoun écrivait en 1951 : « Une atteinte du cerveau qui n'est pas fatale n'est pas beaucoup prise en considération dans le monde médical. Un accident périnatal apparemment insignifiant ou difficile à constater si on se fie au bilan médical peut provoquer une lésion minime du cerveau qui peut conduire à de graves problèmes plus tard au cours de la croissance. Il y a plusieurs difficultés lors de l'évaluation de ces dommages mineurs du cerveau : la méconnaissance de développement neurologique, l'histoire de l'accouchement si souvent incomplète, surtout si la mère a été anesthésiée et le manque d'examen neurologique adéquat du bébé. » (3)
D'autres auteurs parlent de ces tensions membraneuses et articulaires au niveau crânien. Viola Frymann souligne, dans une étude statistique effectuée sur 1250 nouveau-nés examinés cinq jours après la naissance, que : « […] des tensions membraneuses et articulaires au niveau crânien furent relevées dans 78% des cas… » Et « … 10% des bébés subissent un traumatisme sévère, visible sur la tête,

soit avant, soit pendant le travail… » Elle précise que « 82% des nouveau-nés présentaient un problème crânien, mais sans symptôme ni signe apparent »
Enfin la conclusion de son travail est très éloquente :
« Les tensions musculo-membraneuses que supporte le nouveau-né pendant la naissance peuvent lui causer des problèmes durant sa vie entière. » (4)

Citons en conclusion l'ostéopathe Solano : « Reconnaitre et traiter ces dysfonctions dans la période qui suit immédiatement la naissance représente une des plus importantes, si ce n'est la plus importante, des phases de médecine préventive dans la pratique de la médecine ostéopathique. » (4)

En médecine, un des paramètres vérifiés dans l'examen clinique du nouveau-né, à la naissance, est la forme du crâne. Un crâne parfaitement rond est aujourd'hui préconisé et les déformations sont classifiées. Nous nous intéresserons ici à un type particulier : La Plagiocéphalie.

La plagiocéphalie ou forme de tête asymétrique (du grec "plagios" signifiant oblique et "képhalé" la tête) est décrite comme un signe clinique rhumatologique se traduisant par un aplatissement unilatéral de la voûte crânienne. (5) Fréquentes à la naissance, les plagiocéphalies peuvent être classifiées en fonction de leurs différentes étiologies, à savoir : la position in utero, la présentation, le mode d'accouchement. Un appui prolongé sur la partie postérieure de la tête lors des premiers mois de vie est un autre facteur. (6) (7)

Effectivement, depuis 1992, après la campagne « Back to Sleep Campaign » on observe un rebond de la prévalence des plagiocéphalies. L'OMS par ces nouvelles recommandations de couchage sur le dos a permis de diminuer de façon significative les cas de morts subites du nourrisson, cependant, ce type de couchage a augmenté le nombre de Plagiocéphalie Positionnelle Postérieure[1].
Pour A. Cavalier, ce ne serait pas la seule raison de cette augmentation, en effet, il émet l'hypothèse qu'à côté du décubitus dorsal, d'autres causes environnementales, notamment les dispositifs limitant la mobilité de l'enfant, peuvent induire des PPP. (6)

Ce nombre croissant de nouveau-nés ayant le syndrome de la tête plate a eu pour effet positif d'entrainer un intérêt plus particulier sur celui-ci. Cela a également permis au corps médical de se rendre compte que les plagiocéphalies postérieures ne sont pas toujours dues à des synostoses ou fermetures prématurées de sutures.
En effet, au début de ces nouvelles mesures, les chirurgiens pratiquaient des synosectomies[2] sur les enfants, comme le recommandait une publication du groupe neurochirurgical du Sick Kids Hospital de Toronto dans les années 80. Les neurochirurgiens opéraient donc ces PPP comme si elles étaient dues à une synostose. Or ils se sont rendu compte qu'après l'opération l'enfant continuait à avoir une inclinaison et un appui particulier de la tête et que cette dernière se

[1] Notées PPP dans la suite du mémoire
[2] Résection partielle ou totale d'une suture

déformait à nouveau. Notons que les PPP n'étaient pas connues comme telles. De plus, lors de ces interventions, les chirurgiens ont « été frappés de constater que la suture n'était jamais fermée au sens d'une vraie synostose, mais que la table interne était hypertrophiée par apposition osseuse en bordure de la suture. » Ainsi, dans le collectif Vaud-Genève, un seul cas de plagiocéphalie par synostose a été observée en huit ans. (8)
« Les thérapeutes confrontés régulièrement à ce type de déformations se sont accordés à leur reconnaître une origine positionnelle et les classer sous le vocable de plagiocéphalie postérieure positionnelle. » (9)

D'un point de vue épidémiologique, « l'incidence de PPP est remarquable à six semaines de vie, atteint un pic à quatre mois, puis s'atténue lentement sur une période de deux ans, la plupart des cas étant alors résolus. Une étude (10) a révélé que l'incidence de PPP est de 16 % à six semaines, de 19,7% à quatre mois, de 6,8 % à douze mois et de 3,3 % à vingt-quatre mois. » (11)
Des études récentes ont permis de mettre en évidence que les PPP dues à la grossesse seraient visibles dès la naissance alors que celle dues à l'accouchement se verraient dans les quatre à six premières semaines de vie. (5)

Depuis ces dernières années, la manière d'appréhender et de traiter ces attitudes vicieuses et déformations a évolué, sans qu'un consensus de prise en charge n'émerge. Elle varie au gré des spécificités locales et des préférences médicales ou parentales et se limite parfois à un discours rassurant, à des conseils de positionnement, à des exercices de mobilisation cervicale, voire à un traitement par orthèse crânienne dynamique. Elle peut inclure des séances de kinésithérapie pour les torticolis congénitaux, certains proposent une chirurgie correctrice pour des PPP et des Torticolis Congénitaux[1] avancés et persistants. L'ostéopathie fait partie de ces outils thérapeutiques. (9)

Dans tous les cas, il est important que l'enfant soit pris en charge rapidement. La correction des PPP et des TC est nécessaire d'un point de vue fonctionnel et pas seulement esthétique. « L'étude de Boere-Boonekamp M.M. (2001) avec surveillance du développement à 2 ans et citée par C. Amiel-Tison « confirme l'existence de problèmes résiduels dans des domaines variés : perception visuelle, articulation temporo-mandibulaire, motricité fine, déformations compensatrices de la colonne ou du bassin » ». (6)

Il peut donc être préconisé de « ne rien faire ». « La majorité des cas de plagiocéphalie se sont résorbés à l'âge de deux ans. D'après les données probantes d'un essai aléatoire, un programme de physiothérapie associant la position (similaire aux mesures de prévention […]) à l'exercice, au besoin (torticolis congénital, préférence positionnelle ou stimulations développementales), est

[1] Notées TC dans la suite du mémoire

supérieur aux conseils aux parents comme mesure préventive sans soutien par physiothérapie[1]. » (11)
Ainsi, il est de plus en plus admis que l'attitude qui vise à ne pas s'occuper de ces déformations n'est pas une solution.

Avant toutes choses, l'importance est donnée à la prévention. En effet, des conseils simples permettent de ne pas aggraver et de ne pas entretenir ces phénomènes de PPP et/ou TC.
Le côté de l'aplatissement occipital est fortement corrélé avec l'orientation de la tête pendant le sommeil en décubitus dorsal.
Le point d'ordre est donné par la position du sommeil et les périodes d'éveil passées en décubitus ventral.
La plupart des lits de nourrisson étant placée contre un mur, il est conseillé d'orienter la tête du bébé vers la tête ou le pied du lit, tous les jours en alternance. Ainsi, le bébé est couché de façon à toujours avoir la tête orientée vers la chambre. Cette alternance devrait encourager le bébé à tourner la tête des deux côtés.
Des coussins, plus ou moins compliqués, peuvent aider. (12) (13)
La position sur le ventre en périodes d'éveil, quinze minutes au moins trois fois par jour, réduirait l'apparition de plagiocéphalie. Le temps passé en décubitus ventral contribue à la progression des étapes du développement. (11)

Le recours à des *orthèses* pour résoudre ces déformations a été présenté dès 1993 par des américains. Ces casques sont adoptés très rapidement en Europe et en Suisse. Idéalement, le port du casque dure 2 à 3 mois si on commence le traitement entre le quatrième et le sixième mois de vie. Si on commence plus tard, le casque est moins bien toléré et son port dure plus longtemps.

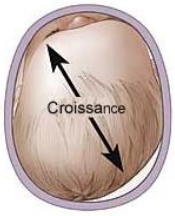

(14) *Principes de fonctionnement d'un casque*

Entre janvier 1995 et avril 2002, a été réalisée une étude sur plus de 360 enfants ayant une PPP et traités par orthèse, à Genève et Lausanne. La durée moyenne du port du casque a été de 12,47 semaines (de 2 à 65 semaines), une deuxième orthèse a été faite pour 1/3 des enfants et une troisième pour 0,5 % d'entre eux. Cette étude montre de bons résultats et une absence de réapparition de la déformation après le traitement. (8)

Cependant, le recours à cette thérapie par moulage suscite la controverse dans certains pays « en raison de sa commercialisation directement auprès des parents par des sources comme Internet. » De plus, le traitement est couteux et mal, voir pas remboursé par les assurances. Le casque étant porté 23 heures par jour « une dermatite de contact, des plaies de pression et une irritation cutanée localisée » peuvent apparaitre. (11)
Les études prouvant leur efficacité sont critiquées. Les résultats d'autres études tendent à montrer qu'il n'y a pas de meilleur résultat avec un casque qu'avec des mesures positionnelles. (11)

[1] Kinésithérapie

La *chirurgie* est proposée pour certaines déformations de PPP majeures et très disgracieuses ; à partir de l'âge de 15-18 mois pour remodeler l'arrière-crâne. Il s'agit d'une chirurgie lourde et risquée, elle n'est donc réalisée que dans des cas importants. (15)

La *kinésithérapie* est indiquée pour les torticolis congénitaux. Elle serait indiquée pour les « sujets toniques ». Les mobilisations passives manuelles ne sont pas conseillées. Elles sont préférées actives par stimulations sensorielles. Elles se réalisent en fixant les épaules pour éviter toute compensation au niveau du tronc. (16)

L'*ostéopathie* est indiquée et efficace surtout pour les cas de PPP et de PPP. Citons C. Amiel-Tison : « La séquence plagiocéphalie torticolis ne s'arrange pas toute seule ; elle s'aggrave dans la majorité des cas ; la prise en charge n'est donc pas un luxe contrairement à certaines opinions d'un scepticisme élégant. » (6) Il insiste sur l'importance d'un traitement en ostéopathie, pour « les séquences malformatives sévères et les échecs de la prise en charge classique » en disant que « l'ostéopathie, dans ces deux indications, « ne doit pas être considérée comme un luxe, mais une nécessité pour l'avenir fonctionnel de l'enfant. » » (6) Il parle bien ici de plagiocéphalie positionnelle et non organique, qui n'est pas du ressort de l'ostéopathe.
Un article de Mills confirme cette tendance : « Osteopathic Manipulative Treatment (OMT), particularly Osteopathy in the Cranial Field, is safe, effective, and well-tolerated in treating plagiocephaly, torticollis, and many other clinical conditions in children. »[1] (17)
En conclusion de son mémoire de fin d'étude ostéopathique, Sacha Koulenovitch expose que : « L'ostéopathie est l'approche la plus efficace pour traiter les causes de la PNSO[2] et les conditions qui y sont reliées comme les DRC[3] et les retards de développement surtout avant l'âge de 6 mois. Les traitements ostéopathiques sont toujours bénéfiques, même après la fermeture des sutures et des fontanelles, puisqu'ils ont pour but principal d'accompagner et de favoriser la faculté d'autorégulation et d'autocorrection du corps humain. » (18)
D'autres auteurs insistent sur le fait de traiter rapidement ces déformations : « Les chances d'amélioration sont maximales avant 6 mois et diminuent progressivement ensuite jusque l'âge de 18 mois. Au-delà, plus aucune modification n'est à attendre. » (15)
Les bienfaits des techniques ostéopathiques sont donc reconnus à ce jour. (19)

[1] Le traitement ostéopathique par manipulation, particulièrement l'ostéopathie dans le domaine cranial, est sûr, efficace et bien toléré dans le traitement de plagiocéphalie, torticolis et d'autres conditions clinique chez les enfants.
[2] Plagiocéphalie Non Synostosique Occipitale
[3] Dysfonctions Rachidiennes Cervicales

Dans ce mémoire nous nous intéresserons au cas spécifique de la plagiocéphalie positionnelle postérieure (PPP) et du torticolis congénital (TC) lorsqu'ils sont associés.
Il est difficile de trouver la prévalence des deux « symptômes » associés. Néanmoins certains auteurs nous donnent des valeurs : Une PPP « s'associe à un torticolis congénital dans 37% des cas » (20) ou encore « Selon l'étude de Raco et collaborateurs, la prévalence du torticolis congénital associé à une plagiocéphalie est de 1/300 nouveau-nés. » (21)
Il est décrit couramment dans la littérature que l'un entraine l'autre et inversement. Certains affirment que ce n'est possible que dans un sens. On trouve tous les cas de figures dans la bibliographie. Peut-être parce que tous ces différents cas sont possibles ?
D'autres auteurs parlent également du fait que l'un puisse être pris pour l'autre : « très souvent une plagiocéphalie peut être prise par erreur pour un torticolis jusqu'à ce que l'amplitude du mouvement cervical puisse être correctement estimé ». (22)
Peut-être sont-ils présents ensemble mais que l'un des deux est plus visible?

On peut ainsi constater que ces notions restent relativement floues et que ces phénomènes sont très complexes. Et il semblerait que tous les cas de figures n'aient pas encore été assez explorés aujourd'hui.
C'est un peu le syndrome de l'œuf et la poule. Comment savoir qui était là en premier. Il ne semble pas y avoir de consensus sur la question.
Un compromis serait envisageable. Dans l'ouvrage : « Pédiatrie en maternité, réanimation en salle de naissance », (6) à la question « Pourquoi cette déformation est-elle apparue? » - les auteurs répondent : « A partir des facteurs de risque on peut en déduire que lorsque le torticolis est à droite, les muscles raccourcis limitent la rotation de la tête vers la gauche et la déformation du crâne va donc continuer à s'aggraver (et inversement).» Cette explication n'englobe pas toutes les possibilités mais on s'en rapproche.
Peut-être qu'une meilleure compréhension des mécanismes de survenue des PPP et TC, qu'ils soient associés ou non, permettrait une meilleure prise en charge?

Ce mémoire n'a pas pour but de remettre en question le traitement ostéopathique classique de la PPP et du TC mais de voir dans quelles conditions il est recommandé, et quelles sont éventuellement les autres approches possibles. Comme expliqué ci-dessus, cela passe par une meilleure connaissance des PPP et des TC.

II. METHODE ET MATERIEL

METHODE

Les outils de mise en place du mémoire.
Pour réaliser ce mémoire, il a fallu commencer par établir la marche à suivre. Au début, cela était plutôt tourné vers l'établissement d'un protocole pour traiter les PPP et TC lorsqu'ils sont associés. Le mémoire s'orientait donc vers une étude de ce protocole sur des nourrissons. En conclusion son intérêt et son efficacité auraient été évalués.
Or au début de mes recherches, « un protocole » semblait émerger qui mélangeait celui des PPP et celui des TC. Ce dernier semblait être utilisé par la plupart des ostéopathes rencontrés. La question s'est alors posé de savoir pourquoi ce protocole était choisi par « tous ». Pourquoi n'y-a-t-il pas d'autres voies envisagées pour ces dysfonctions ?
Il y eu ainsi un revirement dans le mémoire. Celui-ci porterait toujours sur la prise en charge des plagiocéphalies positionnelles postérieures et des torticolis congénitaux associés mais pour chercher d'autres approches.

UNE RECHERCHE BIBLIOGRAPHIQUE

Les lieux
La recherche s'est effectuée
- En bibliothèque : la Bibliothèque Inter Universitaire Médicale ou la Bibliothèque Nationale de France. Ou encore dans des ouvrages personnels.
- Sur internet sur différents sites d'anatomie, de physiopathologie, des sites plus grand public, des sites de recherches tels que Pub Med, Science direct, le Centre de Documentation et d'Information de l'Académie d'Ostéopathie.
- Auprès d'ostéopathes : au cours de conférence, d'entretiens personnels
- Auprès d'associations : EHEO[1], SEROPP[2], Plagiocéphalie Info Soutien.

Les mots clés
Plagiocéphalie, craniosténose, déformation du crâne, torticolis congénitaux, nourrissons, pédiatrie, néonatalité, grossesse, embryologie, ostéopathie, accouchement.

Les types de documents
Différents types de documents ont été utilisés pour la réalisation de ce mémoire. Des ouvrages, des études, des mémoires, des plateformes internet aussi bien médicaux qu'ostéopathiques.

Le travail d'assemblage
Un gros travail de regroupement, classification, recoupement, traduction, synthèse des données a été effectué.

[1]Enfants Handicapés Espoir Ostéopathique
[2] Société Européenne de Recherche en Ostéopathie Périnatale et Pédiatrique

UNE ENQUETE

Le sujet de l'enquête

L'enquête questionne les ostéopathes sur la pratique des PPP, celle des TC et celle pour les PPP et TC associés.

Le type d'enquête

L'enquête a nécessité l'établissement d'un questionnaire. Ce dernier devait être composé de questions simples, ne nécessitant pas de longue réponse afin que le plus grand nombre puisse y répondre.
Ce questionnaire fut élaboré sur Google drive. Ceci permet d'avoir les réponses en simultané ; de plus, les réponses peuvent être traitées sous forme d'un tableau automatiquement. Le but est d'avoir un rapide aperçu de la pratique des praticiens. *(Cf. annexe A)*

Les critères de sélection

L'enquête s'adresse uniquement à des ostéopathes. Ils peuvent l'être de manière exclusive, ou avoir une formation de kinésithérapeute ou de médecin.

La réalisation des analyses statistiques

A l'aide du tableau des réponses, elles formeront des graphiques récapitulatifs.

Les résultats

Ils permettent la mise en place de réponses thérapeutiques ostéopathiques.

DES RENCONTRES D'OSTEOPATHES

Une consultation en ostéopathie « classique »

Chez Julie Dalles, ostéopathe D.O., m'expliquant au fur et à mesure et en détail le déroulé de la séance.

Cette consultation a nécessité la mise en place d'un document d'accord des parents et un texte explicatif de l'étude. *(Cf. Annexe B.)*
Les critères de sélection des enfants sont stricts. Il s'agit d'enfant de moins de 3 mois, dont un médecin a diagnostiqué une PPP et un TC.
La consultation sera transcrite le plus littéralement possible pour essayer de ne rien perdre en substance.

Un entretien sur l'ostéopathie « hémodynamique » : Concept et prise en charge

Chez Hervé Julien, ostéopathe D.O, sous forme d'une interview. Celle-ci a pour objectif de faire ressortir les spécificités de cette approche et de comprendre quelle prise en charge est possible pour les cas de PPP et TC.

MATERIEL

Pour la bonne compréhension de ce mémoire, il est important de revenir sur l'anatomie, le développement, la croissance et la physiologie du nouveau-né et plus particulièrement de son crâne, que ce soit en pré-, -post et partum.
Dans un souci de synthèse, nous n'aborderons que les points essentiels pour le mémoire. C'est-à-dire ce qui aide à comprendre comment peuvent être entrainé des PPP et TC. Puis cela nous amènera à définir ce qu'est une PPP et TC.

DONNEES ANATOMO-CLINIQUES

La grossesse

De la conception à l'accouchement…

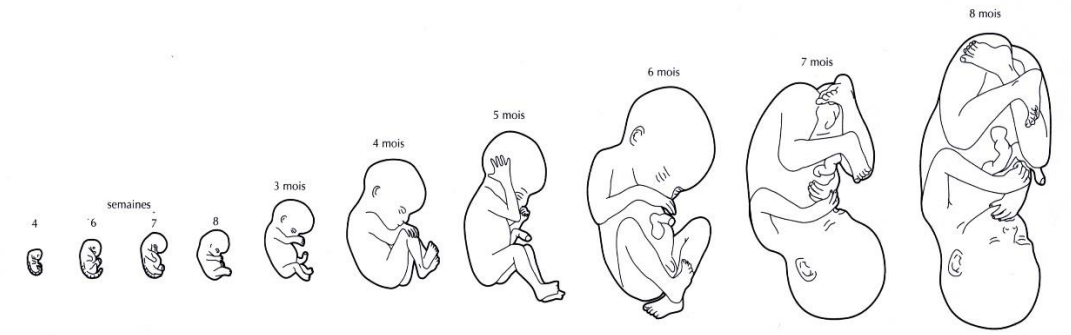

(23)
Elle dure en théorie 9 mois, on parle de 39 semaines d'aménorrhée ou 41 de gestation.
Durant ce temps, 7 consultations médicales et 3 échographies sont requises.

On peut diviser le temps de la grossesse en trois périodes.
Nous n'irons dans les détails que pour les points essentiels des processus de mise en place des PPP et TC.

Le premier trimestre :

De la 1e à la 13e semaine d'aménorrhée

Pour la femme : c'est un temps de grand bouleversement, d'un point de vue psychologique et d'un point de vue corporel. Elle est sujette à de gros changements hormonaux notamment. Durant cette période, elle assiste à une consultation médicale et une échographie. Lors de cette dernière, est vérifiée la bonne croissance du fœtus entre autre.

Pour le futur bébé : les huit premières semaines correspondent à la période embryonnaire. On parle donc d'embryon pour le désigner. Différentes théories s'affrontent pour expliquer la construction de cet organisme complexe. Néanmoins, il semble admis qu'il existe de nombreux échanges et interactions à différents niveaux : génétique, cytoplasmique et extracellulaire… et que les phases clés de

son développement se déroulent à ce moment-là. Effectivement, après la fécondation, il s'en suit les phénomènes de segmentation pendant la 1e semaine, l'implantation au cours de la 2e semaine, la gastrulation ou histogénèse pendant la 3e puis la phase de l'organogénèse comprenant la neurulation à la 4e semaine et formation des autres organes entre la 5e et 8e semaine.

Précisons que, lors de la gastrulation, vers le 17e jour de vie embryonnaire, il y a la formation du mésoblaste para-axial. Il s'en suit le début de la somitogénèse, qui à partir de ce dernier, entraine la formation des somitomères. Cette organisation en segments ou métamérisation se fait dans le sens cranio-caudal.
Les 7 premières paires de somitomères n'évolueront plus. Alors qu'il y a la formation des somites à partir de l'individualisation, la compaction puis l'épithélialisation et la compartimentation des autres somitomères.
La première paire de somites apparait au 20e jour. La segmentation se faisant au rythme de trois paires par jour, au 21e jour les 4 paires de somites occipitaux seront donc formées. A la toute fin, il y aura, en plus de ces dernières, 8 paires de somites cervicaux, 12 thoraciques, 5 lombaires et 3 coccygiennes.
Au début de la quatrième semaine, la dernière phase de la somitogénèse permet la rupture, la ségrégation et la différenciation des sclérotomes, myotomes et dermatomes.
(24) (25)
→Des troubles de la segmentation du mésoblaste en somites, excès ou défaut, peuvent provoquer des blocs ou des barres vertébrales (bi- ou unilatérales). (26) Et peut-être dans une moindre mesure, des déformations et/ou mauvais développements ?

Au niveau du crâne, les éléments cartilagineux édifiant le chondrocrâne apparaissent à la 7e semaine, ils s'associent avec les sclérotomes occipitaux pour former la future base du crâne. Et les éléments du desmocrâne (la future voute) dérivant des crêtes neurales n'apparaissent qu'au cours de la 9e semaine.

Parallèlement à cela, durant la 4e et 5e semaine, à partir de l'épaississement et de la segmentation du mésoderme latéral, les arcs branchiaux se différencient. Ces derniers entourent l'endoderme pharyngien. Ils se différencient ensuite en arcs squelettiques, en arcs aortiques ou vasculaires, et en muscles branchiomériques. Ces derniers avaient pour fonction primitive de contrôler les arcs branchiaux, de permettre la « respiration » primitive. Le SCOM est un de ces muscles, comme le trapèze dont il se détache. Chaque arc branchial possède son innervation propre par les nerfs branchiaux ou nerfs crâniens. Le SCOM est innervé par le XI. (25) (27)
→On comprend ici la relation étroite entre le SCOM et la onzième paire crânienne. Une irritation de cette dernière pourrait avoir un rôle dans le mauvais développement de ce muscle dès les premières semaines de vie intra-utérines !

« La mise en forme des muscles est contrôlée par le tissu conjonctif dans le lequel migrent les myoblastes. Au niveau de la tête, le tissu conjonctif est formé de la crête neurale ; au niveau cervical et occipital, il provient du mésoderme somitique. » (28)

→Les phénomènes de la mise en place des os et muscles du crâne sont intimement intriqués. Un dysfonctionnement dans un de ces phénomènes se répercuterait très vite à un autre. Ainsi peut-on se demander si des « gènes » occasionnées par des éléments extérieurs tel que : d'ordre mécanique (fibrome utérin ou autres particularités anatomiques), d'ordre moléculaire (apport de substances toxiques, alcool, médicaments…) ou d'ordre fluidique, pourraient entrainer une mauvaise mise en place de ces éléments et expliquer la survenue de PPP et TC ensemble. Il pourrait y avoir comme une sidération des tissus. On peut supposer qu'un travail en profondeur de « relance » des fluides du corps pourrait aider à lever ces contraintes. *(Cf. annexe C.)*

D'un point de vue médical : il y a une consultation et une échographie durant lesquelles est vérifié, entre autre, le bon développement de l'embryon.

D'un point de vue ostéopathique : il est conseillé de consulter un ostéopathe durant le premier trimestre. Il pourra travailler notamment sur le bassin de la mère afin de préparer au mieux le futur espace de croissance du fœtus. Il pourra également réduire les maux de début de grossesse auxquels la future maman est peut être sujette et donc lui éviter des « stress » supplémentaires et qui pourraient se répercuter sur l'embryon.
Pierre Tricot : « Plus que la gravité des situations, c'est souvent le contexte dans lequel elles sont vécues qui conduit à la rétention, le fœtus ne faisant pas la différence entre ce qu'il vit et ce qui se vit autour de lui. Autrement dit, tout ce qui se vit autour, c'est lui qui le vit. » (29)

Néanmoins, en 2007 la Société Française de Médecine Orthopédique et Ostéopathique déconseille de pratiquer des manipulations sur des femmes enceintes au cours du premier trimestre puisqu'il y a un risque naturel de fausses couches augmenté, ainsi que la position décubitus latéral droit qui augmente la pression aorticocave. (30)

Ce premier trimestre pose donc les fondements du futur individu. « Apres l'individualisation, suivie du développement tissulaire, la mise en place et la maturation fonctionnelle, l'ébauche de la forme cranio-faciale est terminée. Les organes et les structures céphaliques sont en place. A la fin du 2e mois, avec le début des séquences sensori-motrices orales, « *l'embryon acquiert sa personnalité de fœtus* ». (31)
→ De « mauvaises bases » pourraient empêcher un développement optimal et dans une moindre mesure se répercuter sous forme d'atrophie musculaire et/ou déformation du crâne.
Des situations vécues pendant la grossesse peuvent interférer sur le processus, altérant le développement et le fonctionnement ultérieur de l'enfant. (29)

Pendant la période fœtale, de la 8e à la 40e semaine de grossesse, les mécanismes essentiels du développement sont alors la croissance et la maturation des organes en place. (32)

Le second trimestre :

De la 14e à la 28 e semaine d'aménorrhée.

Pour la maman : On décrit cette période comme étant un « d'état de grâce » où la femme n'a plus beaucoup de problèmes hormonaux et pas encore de problème mécanique. (33) Au 4e mois, l'utérus est sous le nombril.

Le bébé : Il continue sa croissance et a encore assez de place. Et n'est donc pas encore gêné par l'anatomie de la maman.
« A partir du 3e mois, il parait exister une stratégie d'ensemble de développement cranio-facial qui va se poursuivre jusqu'à la période pubertaire. » (31)
Notons qu'à partir de la 26e semaine, il a sa forme quasi définitive. Le fœtus peut survivre à un accouchement prématuré.

Section verticale d'une femme enceinte au 3e trimestre de Leipzig 1872 (34)

D'un point de vue médical : il y a une consultation par mois et une échographie lors du cinquième mois. Lors de cette dernière, le fœtus est trop grand pour être visualisé en entier. On vérifie l'organisation générale du fœtus en regardant les détails.

D'un point de vue ostéopathique : il est préconisé la libération du bassin de la mère en vue de préparer le troisième trimestre. Un travail sur les adhérences de l'utérus permettrait au fœtus de pouvoir continuer sa croissance de façon optimale.

Le troisième trimestre :

De la 22e à la 40 e semaine d'aménorrhée.

La mère : Elle subit des changements posturaux importants. Le fœtus continuant sa croissance, il devient plus grand et plus lourd. Ses lombaires sont souvent hyper-lordosées, son bassin en hyper-flexion et le haut du corps en arrière pour compenser. Au neuvième mois, l'utérus est sous diaphragmatique.

Le fœtus : Il grandit de façon très importante. Cette période correspond pour lui à la maturation de ses organes déjà formés.
→Si le fœtus est en présentation de siège, cela peut entrainer des compressions de la tête contre les côtés. Ou tout simplement, quelques soit la présentation, par manque de place (surtout en cas de grossesse gémellaire). Il peut y avoir d'importants appuis de la tête du fœtus contre les abdominaux de la mère, si ces derniers sont trop toniques.

→Lors du dernier trimestre, les facteurs de risque de compression de la voute ou de C0/C1 ou facteurs de risque de développement en position vicieuse sont nombreux.

D'un point de vue médical : Il y a une consultation par mois et une échographie.
Au septième mois, au cours de la consultation et de l'échographie, sont vérifiés la croissance, le bien-être fœtal, si le culbute[1] (ou version) s'est bien réalisé. Une radiopelvimétrie peut être fait s'il y a un doute sur le bon passage du nouveau-né dans le canal de naissance.
Lors des deux autres consultations, le bien-être fœtal sera vérifié et la présentation sera déterminée et/ou vérifiée.

D'un point de vue ostéopathique : Il est recommandé d'y avoir recours. Les différentes indications sont la facilitation du retournement (cela devient difficile après le septième mois), la détente du bassin de la mère afin de donner un maximum de place au fœtus et de préparer au mieux le canal pelvi-génital, en vue de l'accouchement. Tout ceci dans le but d'éviter d'éventuelles positions vicieuses de croissance, des compressions ou hyper-extensions du crâne. Nous détaillerons tout ceci dans les parties suivantes.
Mais aussi pour aider au déclenchement de l'accouchement, notamment lorsque le terme est dépassé. Monsieur Luce, ostéopathe D.O. dans son mémoire de fin d'étude, préconise d'investiguer :
-Le bassin, de manière à aborder l'utérus et son col.
-Le rachis dorsolombaire pour l'innervation sympathique T10-L2 de l'utérus.
-Le sphénoïde, siège de la posthypophyse. (35)
Notons que les résultats ne furent pas probants.

Le canal de naissance ou pelvi-génital

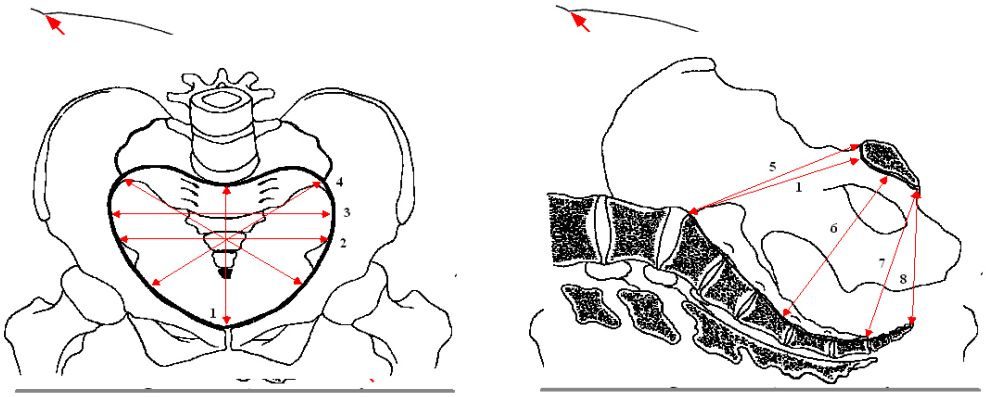

(36)

[1] Bascule de la tête en bas

Il correspond au « chemin », constitué du bassin de la mère, par lequel le bébé doit passer pour naître. Ainsi, si celui-ci n'a pas une « conformation normale », ce ne sont que des entraves de plus pour le passage du bébé, qui peuvent être à l'origine de PPP et TC.
En effet, ces différents diamètres sont des « zones de resserrement autour du fœtus et imposent à la tête du fœtus sa progression. » Il est constitué d'un cadre osseux rigide délimitant un trajet précis au fœtus et de parties molles faites de ligaments et de muscles. Ces derniers, lors de leur contraction, guident la tête fœtale et lorsqu'ils sont spasmés, entrainent une limitation de la mobilité osseuse. D'où l'intérêt de voir plus en détails l'anatomie du canal et de mettre en évidence les structures susceptibles de gêner cette traversée.

Classiquement, on décrit ce canal divisé en trois détroits :

Le détroit supérieur

Il est le premier dans lequel passe le bébé, il est inextensible.
Son plan est oblique à 45° et regarde vers l'ombilic. Son axe est oblique en bas, en avant, et en dedans. Son diamètre correspond à la ligne promonto-rétro-pubienne qui doit être de 10,5cm.
→S'il est plus petit, il peut y avoir une disproportion foeto-pelvienne. C'est-à-dire que la tête fœtale sera trop grande par rapport au diamètre du détroit supérieur (Cela peut être le cas avec les deux autres détroits). Le passage du bébé sera donc plus difficile voir impossible et de fortes compressions peuvent de se produire.

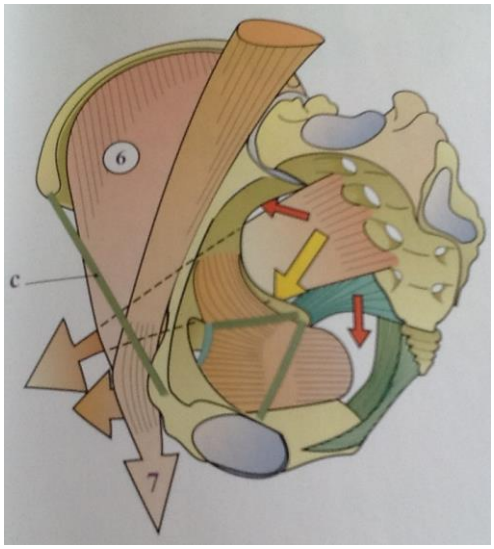

Ce détroit est délimité en avant par le dessus de la symphyse pubienne, en arrière par le promontoire sacré et sur le côté par la ligne innominée. Le muscle ilio-psoas est présent dans sa largeur. Il conditionne le fœtus dans sa bonne direction oblique.
→Une tension asymétrique du psoas pourrait être responsable de légère déviation de l'utérus dans le plan frontal, pouvant occasionner une inclinaison et une torsion de l'utérus. Ce mécanisme pouvant diminuer le diamètre du détroit supérieur et entrainer un mauvais « conditionnement » de la direction. Et donc provoquer des compressions supplémentaires. (37) (38)

(39) *La paroi pelvienne : 6.Le muscle iliaque et 7.Le muscle psoas*

→Ainsi, dans ce détroit, peuvent se produire de fortes compressions pouvant entrainer des PPP.

Le détroit moyen ou excavation pelvienne

Il fait donc suite au détroit supérieur. C'est un conduit à peu près cylindrique. La partie postérieure est plus haute que la partie antérieure, il est donc incliné vers l'avant avec un angle de 45° avec la verticale.

Ce détroit est délimité en avant par la face postérieure du pubis, en arrière par la surface sacrée antérieure et en latéral par les épines sciatiques et par le trou obturateur.
Le ligament sacro-épineux tapisse la partie postéro-latérale de ce détroit. Avec le muscle piriforme et le muscle obturateur interne.
→Si ces derniers sont spasmés de façon bilatérale, ils peuvent entrainer une diminution du diamètre de ce détroit. Si le spasme et asymétrique, cela peut entrainer une modification de l'axe du détroit moyen.

Notons que « L'enjeu de toute cette anatomie est la liberté de mouvement des épines sciatiques qui déterminent le diamètre bi-épineux. » (37) Ce dernier doit faire 10,5cm. M. Barral, ostéopathe D.O. décrit l'épine sciatique comme étant, pour lui, la clé de pivot, de mobilité du petit bassin grâce à ses nombreuses insertions ligamentaires et aponévrotiques.
→Si le ligament sacro-épineux n'est pas assez souple, il y a une diminution des mouvements d'ouverture du petit et grand bassin. Ce ligament joue un rôle clé pour le canal génito-pelvien. (37)

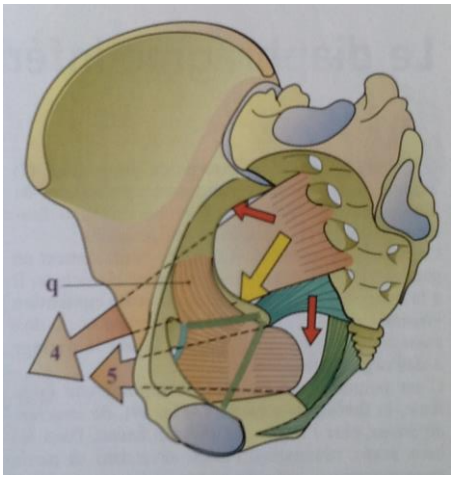

La paroi pelvienne : 4.Le muscle piriforme, 5. Le muscle obturateur interne (39)

→Dans le détroit moyen, des compressions peuvent de produire et engendrer des PPP.

Le détroit inférieur

C'est le dernier détroit dans lequel passe le bébé.
On peut le subdiviser en deux parties, une première ostéo-membraneuse et la seconde uniquement membraneuse.
Cette dernière est dite détroit génital ou orifice vulvaire, c'est « l'embouchure de l'entonnoir ». Il est mou et dilatable, voir déchirable.
→Il ne présente pas de complication au passage du bébé.

La première partie est un orifice ovalisé à grand axe antéro-postérieur. Ce diamètre sagittal inférieur va de la pointe du coccyx au pubis et doit être de 8cm

Ce détroit est délimité par 4 repères osseux disposés en losange : la partie postéro-inférieure de la symphyse pubienne en avant, les deux ischions latéralement et la pointe du coccyx en arrière. On peut noter la présence des deux ligaments sacro-sciatiques.
→Le coccyx est facilement luxable et la relative petitesse de ce diamètre ne pose pas réellement de problème sauf s'il existe une fixation des ligaments sacro-sciatiques. (37)

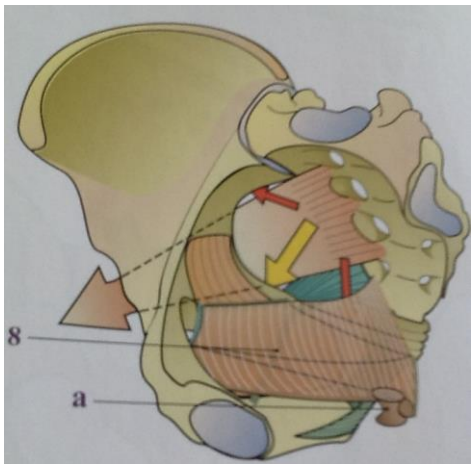

Ce détroit est tapissé par le plancher pelvien musculaire, composé de nombreux muscles dont l'élévateur de l'anus. Il faut qu'il soit tonique pour permettre la progression du fœtus.
→S'il ne l'est pas assez, cela peut ralentir la progression et entrainer des pressions supplémentaires.

→Des compressions importantes peuvent se produire dans ce détroit et entrainer des PPP.

(39) *La paroi pelvienne : 8. Le muscle élévateur de l'anus.*

→D'une façon plus globale, il est donc important, en ostéopathie, de vérifier l'anatomie du bassin maternel pour permettre une bonne mobilité du fœtus pendant la grossesse et l'accouchement. « Un bassin aplati ou scoliotique (détroit supérieur vrillé) peuvent être à l'origine de difficultés lors du passage du bébé. » (33) Ces difficultés, entrainant des compressions du complexe C0/C1 et/ou un chevauchement des sutures et/ou un traumatisme du SCOM, peuvent être à l'origine de PPP et/ou TC.

Les présentions et la disposition du fœtus

Les présentations

Ce sont les différentes configurations de positionnement, par rapport au corps de la mère, dans lesquels peuvent se trouver le fœtus
Toutes les présentations peuvent faire subir des compressions et/ou un développement en position vicieuse lors de la grossesse. De plus, à chaque présentation correspond un plan de présentation du crâne, et donc à chaque plan correspond un diamètre du crâne.

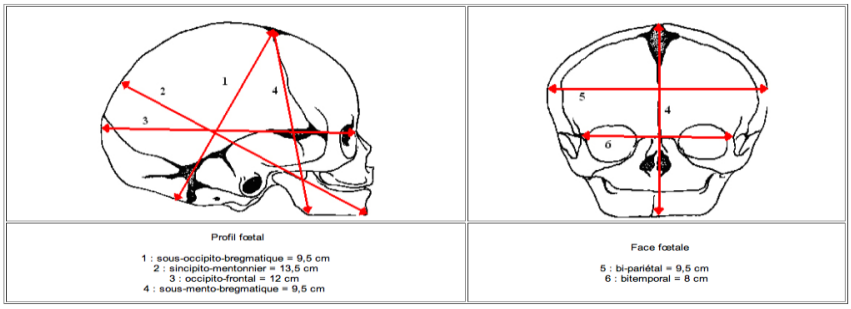

Les différents diamètres du crâne fœtal. (36)

Nous allons mettre ici en évidence les influences des présentations dans l'apparition des PPP et TC. Il en existe trois types et déterminent le pronostic obstétrical.

La présentation céphalique.
Elle est dite du sommet, elle représente 96% des accouchements. C'est la présentation physiologique lorsqu'elle est associée à l'ovoïde fœtal.
Il en existe huit variétés, citées par ordre de fréquence.

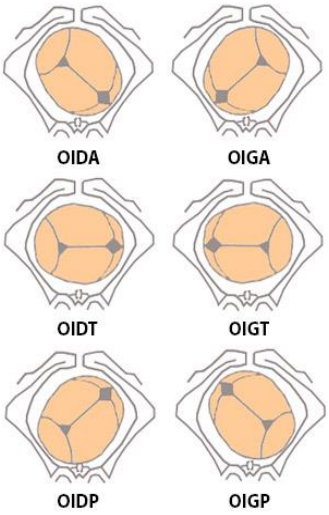

OIGA[1] (57%) : Cette appellation signifie que l'occiput est sur l'iliaque gauche, que le front, nez, menton sont dans le sinus sacro-iliaque droit, la bosse pariétale gauche est dans le sinus sacro-iliaque gauche et la bosse pariétale droite est au niveau de l'iliaque droit.
OIDA[2] (6%)
→Ces présentations antérieures sont les plus physiologiques.

OIDP[3] (33%)**, OIGP**[4] (4%) : Les présentations postérieures
→La statique dans ces présentations peut entrainer des compressions, de même titre que pour des présentations antérieures.

(37) *Les présentations céphaliques*

OIDT[5]**, OIGT**[6] **:** Les présentations transverses
Présentation rare, le plus souvent en cas de bassin plat. Sur une OIDP, la fontanelle lambda est postérieure. La tête s'engage transversalement. Une sortie par voie basse est impossible, cela se fait forcement par une césarienne.
→cf. le chapitre sur la césarienne pour voir son influence sur les PPP et TC.

OP[7] **et OS**[8] **:** Les présentations sagittales
Exceptionnellement, en cas de bassins ovales ou triangulaires, la présentation peut s'engager dans un axe antéro-postérieur en occipito-pubien ou occipito-sacré.
→Elles entrainent des positions de déflexion et peuvent entrainer la survenue de subluxations et donc des PPP.

La présentation en siège (3%)
Il peut être complet, le fœtus a les jambes et les cuisses en flexion, il est comme assis en tailleur. Ou décomplété avec les membres inférieurs relevés avec les pieds à la tête, plus facile à passer. Ou encore en ni complet-ni décomplété où un membre

[1] Occiput Iliaque Gauche Antérieur
[2] Occiput iliaque Droit Antérieur
[3] Occiput iliaque Droit Postérieur
[4] Occiput Iliaque Gauche Postérieur
[5] Occiput Iliaque Droit Transversal
[6] Occiput Iliaque Gauche Transversal
[7] Occipito Pubien
[8] Occipito Sacré

inferieur en extension et l'autre en flexion, ce qui est plus compliqué. Il est lié à une prématurité dans 40% des cas. (37)
→Le siège passe facilement le détroit, alors que la tête peut rester bloquée. Ce qui augmente le risque de compressions.

La disposition du fœtus

Quel que soit la présentation, il est important que le fœtus soit bien en triple flexion, tout ce qui dépasse pouvant « accrocher » pendant l'accouchement.
La tête est fléchie sur le tronc, les cuisses fléchies sur l'abdomen, les jambes fléchies sur les cuisses et enfin les bras repliés sur le thorax. On parle d'ovoïde fœtal.» (37)
De plus, cette position permet la présentation du diamètre sous-occipito-bregmatique, facilitant le passage comme vu précédemment.

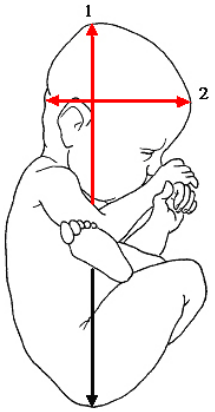

L'ovoïde fœtale (36)

Le rachis de l'enfant est fait pour être en flexion ostéo-articulaire.
→Si ce n'est pas le cas, il peut y avoir des détériorations des surfaces articulaires. (37)
→ La première des malpositions utérines est la déflexion. Il y a alors perte de l'appui mentonnier et de la flexion cervicale. C'est extrêmement pathogène, cela entraine le passage d'un appui tripode stable à un appui bipode instable puisque se faisant juste sur les condyles. « L'enfant croit alors dans une position vicieuse, et les tissus ne peuvent pas se développer correctement. » (37) (21) Cela entraine soit des problèmes de développement en position vicieuse du SCOM et/ou du crâne osseux, soit des problèmes de subluxations de C0/C1. On peut retrouver des PPP et TC dans le premier mois de vie.

→En ostéopathie, nous ne pouvons pas agir sur le fœtus mais sur le milieu environnant, en libérant de l'espace dans le ventre de la maman. Cela pourrait empêcher cette déflexion de se former. (36)
Remarque : Plus la déflexion est importante, plus le diamètre du crâne (pour le passage) augmente. Cela engendre des difficultés à la progression du fœtus lors de l'accouchement et donc potentiellement des compressions et /ou des traumatismes du SCOM.

La Naissance du nouveau-né ou l'accouchement de la maman

« Lorsque se déclenche l'accouchement, c'est un véritable branle-bas de combat. La migration du nouveau-né à travers la filière génitale suppose une succession de phénomènes bien coordonnés. » (39)
En effet, on peut diviser ce temps de l'accouchement en deux parties : l'expulsion et la délivrance.

Cette dernière correspond à l'expulsion des annexes et n'intervenant, à priori, pas dans l'étiologie des PPP et TC, nous ne la développerons pas dans ce mémoire.

Tous les accouchements n'ont pas les mêmes caractéristiques.
Ils peuvent être normaux dit eutociques ou présentant des difficultés, dit dystociques. Il peut s'agir d'une grossesse unique ou multiple. Dans le cas d'une grossesse gémellaire, les fœtus sont en général plus petits mais n'étant pas tout seul dans l'utérus, ils sont aussi sujets aux risques de compression de la voute crânienne et/ou d'attitude vicieuse de développement.
Suivant la présentation du bébé, l'accouchement se fera par voie basse ou par césarienne. Notons qu'il peut être spontané ou déclenché, avoir lieu au terme, avant le terme, on parle de prématurité ou post terme.

Pour comprendre ce qui peut entrainer des compressions de la tête, décrivons un accouchement eutocique par voie basse.

L'expulsion ou parturition eutocique

Elle dure normalement trente minutes chez la primipare et quinze minutes chez la multipare, après la perte des eaux. (33)
C'est un ajustement positionnel permanent lors de la traversée du canal pelvien. Cela comprend :

L'engagement dans le détroit supérieur :

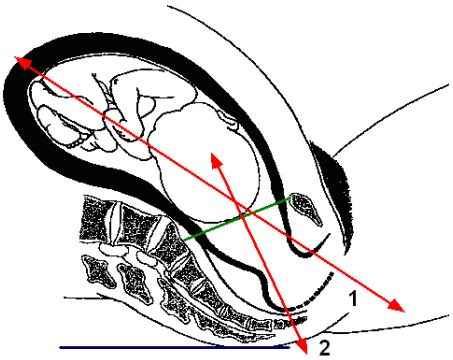

Il est précédé de l'orientation et de l'amoindrissement. Ces deux étapes permettent l'accommodation foeto-pelvienne à ce détroit. Puis elles sont suivies de l' « engagement vrai » qui correspond au franchissement de la tête fœtale de l'ouverture supérieure.

Légende :
1. axe utérin
2. axe du détroit supérieur

Rappelons que le psoas peut diminuer la cavité pelvienne à ce niveau et entrainer un mauvais axe de descente du fœtus.
→Lorsque celui-ci n'a pas lieu selon l'axe ombilico-coccygien cela peut entrainer des butées du fœtus sur le promontoire ou la symphyse pubienne.
De plus, notons que c'est le mécanisme de contre-nutation (favorisé en décubitus dorsal et membres inferieurs allongés) qui permet cette première ouverture. Ce mouvement est limité par la tension des ligaments ilio-sacrés. (39)
→Ces derniers peuvent donc limiter l'ouverture du premier détroit et gêner le passage.

Mouvement de contre-nutation (39)

Il y a également une augmentation des diamètres pelviens grâce à l'écartement de la symphyse pubienne. L'état hormonal de la mère favorise cette souplesse. (39)

→On peut supposer que, si la mère n'est pas suffisamment « imbibée » d'hormones, cela puisse entrainer une diminution du diamètre et rendre le passage plus difficile.

La descente et la rotation dans le détroit moyen
C'est la phase la plus lente et la plus difficile.

« Pendant la descente dans l'excavation pelvienne, le fœtus arrive sur le coccyx et le repousse en arrière. Quand le mouvement est à son maximum, la tête fœtale est ensuite poussée vers l'avant et glisse sur le périnée postérieur. Celui-ci doit être souple et tonique.
→En se référant aux détails anatomiques cités précédemment, s'il y a une asymétrie de la tonicité des piriformes et/ou des obturateurs internes, cela peut entrainer une difficulté à rester dans le bon axe. Et donc entrainer des butées qui n'ont pas lieu d'être.

Apres la descente, la rotation se produit quand la tête rencontre le plan des muscles releveurs.
→Une hypotonie, une hypertonie, ou encore une asymétrie dans la tonicité de ces muscles, peuvent gêner la bonne rotation du nouveau-né et entrainer une buté non physiologique, une stagnation dans ce détroit avec une compression plus longue.

Le dégagement dans le détroit inférieur
C'est la dernière étape. Il s'agit de l'expulsion de la tête puis du corps fœtal.
La présentation fœtale franchit le détroit inférieur et l'orifice vulvaire.

Ce dernier temps modifie l'axe de progression autour de la symphyse pubienne grâce à la résistance du périnée. De ce fait, la tête fœtale effectue la descente en revenant dans l'axe puis s'enroule en extension autour du pubis. Cette phase de déflexion se fait en appui sur les condyles occipitaux et au niveau des synchondroses intra-occipitales.
→Dans le détroit inférieur, une stagnation et/ou des compressions de la tête peuvent survenir s'il y a une mauvaise résistance du périnée.
→Si la phase d'hyperextension est trop longue, cela peut provoquer une perte des appuis stable du crâne, donc des subluxations, voir PPP et TC. (40) Le plus souvent, on retrouve des dysfonctions asymétriques avec un condyle occipital plus comprimé que l'autre ou un côté de l'écaille occipitale plus antérieure ou inférieure. (41)
→Si le crâne ne présente pas son diamètre sous occipito-bregmatique de 9,5cm qui est son diamètre minimum, le passage peut être perturbé, comme vu précédemment.

Après le passage de la tête, les épaules d'un diamètre transversal de 12,5cm à 13cm, passent normalement sans problème puisque que ce diamètre se réduit facilement à 9,5cm. Lorsque cette réduction ne se fait pas, cela peut entrainer une fracture de la clavicule.
→Ces dernières peuvent entrainer par la suite des spasmes musculaires et des hématomes qui pourront entrainer une hypertonie du SCOM et donc un TC.

Puis le siège suit et passe facilement puisqu'il a des dimensions de 9 sur 6 cm.
Le passage de l'orifice vulvaire ne présente pas de difficulté connu.

Comme nous venons de le décrire précédemment, même un accouchement semblant eutocique peut être très éprouvant et créer des lésions. Notons que de manière générale c'est la tête qui aura le plus de difficulté à franchir le canal génito-pelvien.

Toutes ces étapes sont importantes car « Au moment de la parturition, les sutures et les fontanelles seront de plus ou moins larges plages membraneuses qui vont permettre les chevauchements ou modelage des os de la voute. » (42) De plus, ce modelage est nécessaire à l'activation des divers points d'ossification intra-osseux. Il « autorise l'harmonie et l'esthétique du crâne qui normalement reprend seul sa normalité lors des premiers jours, en s'auto-corrigeant grâce au travail de la tété et de la fluctuation du LCR[1] qui répartit les tensions. » (1)
→S'il ne fait pas, l'ossification peut être altérée et favoriser la survenue de PPP.

La naissance dystocique

Durant celle-ci, se présentent des difficultés à la sortie du bébé. Ainsi, des différents moyens sont mis en place :

La Prématurité

Le prématuré, né avant la 37e semaine d'aménorrhée, est « installé dans un incubateur, est soumis passivement à des postures perturbant la mise en place du tonus céphalocaudal. L'hyperextension domine et son immaturité neurologique ne lui permet pas de retrouver la posture fœtale en flexion et l'enroulement nécessaire à sa maturation neurologique. La posture de la tête est préférentiellement à droite ou à gauche, fréquemment associée à une plagiocéphalie.

Des moyens instrumentaux

Il peut être utilisé des forceps ou ventouses. Notons que si les forceps sont bien utilisés, leur utilisation n'aura pas de conséquence sur la tête du nouveau-né.
→ La simple utilisation de la ventouse peut avoir des répercutions, comme un décollement membranaire. Sur un plan ostéopathique, il y aura « des dysfonctions fluidiques et non d'ordre mécanique. » (33)
« Un accouchement dystocique avec une autre présentation (face, siège) augmentent les contraintes ». (1)
→Sans rentrer dans les détails, il est facile de concevoir que toutes autres présentations puissent entrainer des contraintes supplémentaires au niveau du crâne. Soit par le fait que l'accouchement dure plus longtemps soit parce que le trajet ne suit pas l'axe physiologique.

La césarienne

Sa particularité est qu'elle n'impose pas de problème de « trajet » ou de compression de la tête dans le canal pelvi-génital par sa définition même. Il n'y a donc pas de problème mécanique de compression (en considérant que l'enfant n'avait pas commencé la descente avant la césarienne).
→Par contre, il peut en résulter des problèmes sur le plan fluidique ou tissulaire. Monsieur F. Bel compare ce type d'accouchement à un « accident de

[1] Liquide Céphalo Rachidien

décompression » comme en plongée, où il n'y a pas de « palier » entre le liquide dans lequel baigne le bébé dans l'utérus et l'air extérieur. (33)
On peut trouver des cas d'hyper-extensions cervicales, surement dû à la manière dont est sorti le nouveau-né.
→Ce qui pourrait expliquer des subluxations de C0/C1. (37)
Notons que dans ces cas-là, le modelage osseux du crâne ne se fait pas.

Une sur-médicalisation
Le recours à des anesthésies, au déclenchement de l'accouchement ou encore à la pratique de l'expression abdominale[1] peuvent entrainer des lésions ostéopathiques.
→L'administration d'une péridurale, surtout s'il y a un surdosage, peut entrainer une diminution du nombre de contractions donc un travail difficile, plus long. (33).
→Le fait de déclencher l'accouchement, entrainerait des contractions très brutales et très fortes. (33) Ce retrouverait aussi dans la pratique de l'expression abdominale.
Pour résumer, cela entrainerait plutôt des lésions tissulaires ostéopathiques ou fluidiques. (33)

Nous ne remettons pas en question les pratiques médicales, citées ci-dessus. Elles sont utilisées en cas d'urgence, souvent vitale, pour le bébé et la maman et sont donc nécessaires dans ces cas-là.

En conclusion, la naissance peut entrainer des lésions tissulaires et/ou dysfonctions ostéopathiques.
Dans ses études, Roselyne Lalauze Pol D.O. a retrouvé 80% de nouveau-nés, sur plus de 3500 cas, présentant des dysfonctions de la mécanique crânio-sacrée sans symptôme ni signe apparent.
Viola Frymann D.O. a examiné 1250 nouveau-nés (non-sélectionnés) à cinq jours, pour vérifier la possible relation entre les troubles anatomo-physiologiques de leur mécanisme crânio-sacré et leur symptomatologie :
● 80% des cas présentaient des tensions membraneuses et articulaires au niveau crânien.
● 9% des cas présentaient un traumatisme sévère se traduisant par un dysmorphisme ou des plagiocéphalies.
● 11% des cas ne présentaient pas de dysfonction crânienne. (43)
Il est important de diagnostiquer très rapidement après la naissance ces dysfonctions, qu'elles soient latentes ou patentes.

Le nouveau-né à la naissance et son devenir

«Au moment de la naissance, le produit de la conception est intellectuellement vierge, mais possède le pouvoir de concevoir et d'obéir à toutes les lois de la connaissance physique. » A.T. Still (44)

Afin de mieux comprendre l'apparition et/ou entretien possible des PPP et TC, Nous revenons dans ce chapitre sur l'anatomie du nouveau-né, principalement du crâne et du rachis cervical haut.

[1] Manœuvre qui vise à appuyer sur le ventre de la patiente pour aider à la sortie du bébé.

La première visite médicale

Un examen systématique du nourrisson doit être fait à sa naissance. Nous nous intéresserons particulièrement aux points qui permettent de déceler les PPP et TC.
« Depuis l'arrêté du 18 octobre 1994, il est prévu que tout nouveau-né peut bénéficier dans les 24 premières heures de vie d'un premier examen clinique détaillé ; le raccourcissement éventuel à 48-72 heures du séjour en maternité du couple mère-enfant rend cet examen impératif. » (6)
Le but de cet examen est de « réaliser un examen de dépistage pour tout ce qui n'est pas accessible à l'échographie anténatale, à l'évaluation de l'adaptation à la vie extra-utérine; de démontrer aux parents les capacités neurosensorielles du nouveau-né et d'être un temps d'échange avec les parents. » (45)
Tout d'abord une appréciation globale est réalisée, puis une appréciation morphologique de la peau, du crâne et de la face, des yeux, du système ORL, du cou, de la clavicule, de œsophage, des poumons, du système cardio-vasculaire, de l'abdomen et du périnée, des membres, des hanches, puis un examen neuromoteur.
Dans ce mémoire, nous nous intéresserons à l'examen du crâne, du cou, à une partie de l'examen neuromoteur, qui des points sont essentiels dans le diagnostic des PPP et des TC.
En effet, « le torticolis peut être décelé précocement chez les nourrissons par l'évaluation précise de la réponse au réflexe de Moro, au réflexe tonique asymétrique du cou ou à une manœuvre de roulement. » (22)

L'examen du crâne

On vérifie qu'il n'y a pas de bosse sérosanguine, ni céphalohématome ou d'hématome sous-cutané ; puis on fait attention à la tension de fontanelles, à l'état des sutures. Il est également important de vérifier qu'il n'y a pas un défaut d'ossification physiologique des os du crâne ou s'il y a présence de lacunes.
La forme du crâne est étudiée et on recherchera des dystrophies.
Au sujet de l'examen du crâne, il est dit : « Une déformation globale est très fréquente, en rapport avec la posture intra-utérine, la présentation, l'anatomie maternelle. » (6)
Une étude récente parle du fait que les déformations présentes à la naissance trouveraient leur cause pendant la grossesse. Alors que celles présentes à 4 à 6 semaines de vie la trouveraient pendant l'accouchement. (5)

L'examen du cou

On recherchera s'il y a présence d'hématomes ou de nodules dans le SCOM pouvant être le signe d'un torticolis; et on vérifiera le complexe C0/C1/C2 dans le but de s'assurer qu'il n'y ai pas de subluxation. On a recours à la classification de Fielding qui décrit quatre types de subluxations :
A. La rotation de l'odontoïde de l'atlas avec une subluxation antérieure d'un côté, et postérieure de l'autre.
B. La rotation autour d'un condyle, avec la perte du rapport occipito-atloïdien et la subluxation antérieure de l'autre condyle. C'est le type le plus fréquent.

C. La double subluxation antérieure des condyles dont l'une les plus que l'autre car il y a une rotation associée. Il y a la perte des rapports atloïdo-odontoïdiens et une diminution de la lumière foraminale.
D. Comme pour le type B. sauf que la subluxation est postérieure.
Nous ne rentrons pas dans les détails, notons juste que ces dysfonctions peuvent être à l'origine de PPP et/ou TC. (21)

L'examen neurologique

Les réflexes archaïques du nourrisson « influencent le développement moteur et ce dernier est d'une importance cruciale pour le développement du cerveau, pour les processus mentaux et intellectuels de la vie future de l'individu. Non seulement les réflexes archaïques constituent la base neurologique pour développer le contrôle de nos mouvements, mais ils sont importants car ils nous protègent et nous aident à survivre en cas de stress. » S. Masgutova (46)
Une étude récente parle du fait que ces réflexes permettraient de détecter de futurs PPP et/ou TC. (5)

Le réflexe de Moro

Ce réflexe est dit « de défense. ». L'enfant en décubitus dorsal est soulevé de quelques centimètres par une légère traction sur les deux mains, membres supérieurs en extension. Lorsque les mains sont brusquement lâchées, il retombe sur le plan d'examen et le réflexe apparait. On obtient alors : une abduction de bras avec extension des avant-bras (ouverture dans un premier temps) et ouverture complète des mains. Puis une adduction des bras et une flexion des avant-bras (embrassement du 2e temps). (47)

Le réflexe tonique asymétrique du cou

Il est présent dans les trois premiers mois de vie, il est déclenché par la rotation de côté de la tête, le bébé en décubitus dorsal. Cela provoque une extension ample du bras et de la jambe du côté vers lequel la tête est tournée et une flexion des membres opposées. Il est en position d'escrimeur. (46) (47)

→Notons qu'une réponse imparfaite à ces tests aussi minime soit-elle peut laisser suspecter un TC. (5)

Le développement osseux

On décrit classiquement, la tête constituée du crâne et de la face. Nous nous intéresserons ici au crâne.

Le crâne du nouveau-né a globalement la même forme que celui d'un adulte. Le crâne est une boite osseuse dans laquelle se trouve l'encéphale. Il est constitué de huit os : quatre impaires et médians : le frontal, l'éthmoïde, le sphénoïde, et l'occipital ; et quatre paires et symétriques : les deux temporaux et les deux pariétaux. (48)

Mais des différences notoires sont à mettre évidence.

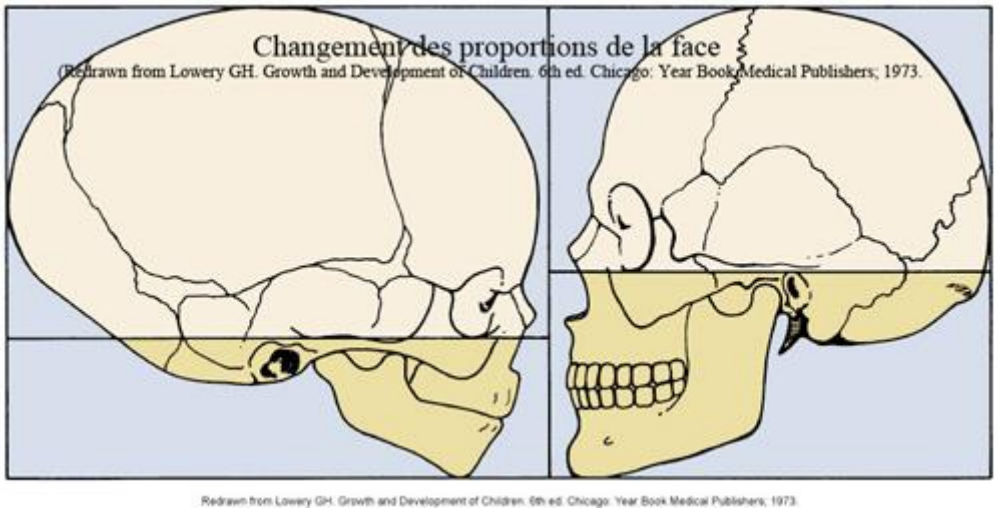

Les différences d'un crane d'enfant à gauche et d'un crane d'adulte à droite. (49)

Le crâne du nouveau-né ne comprend pas les mêmes pièces osseuses et l'ossification n'est pas terminée. C'est ce qui permet le passage dans le canal de naissance puisque le crâne est ainsi très malléable et déformable, comme vue précédemment. Notons que « la seule articulation crânienne véritablement fonctionnelle est l'articulation atlando-occipitale et que cette région condylaire est souvent impliquée dans les plagiocéphalies dont origine est à la base du crâne. » (37)

Le crâne osseux du nouveau-né est composé de trois parties : la base osseuse qui résiste aux compressions, la voute membraneuse qui s'adapte et la face qui ne se développe qu'après la naissance grâce à la mise en place de la respiration, la succion et la mastication.

<u>La voute</u>
Les os la composant sont nommés « os de membrane ou os de revêtement ». (48) Il s'agit des os pariétaux, de la partie squameuse de l'occiput, du frontal et de la partie squameuse du temporal.

Elle « se développe directement dans le tissu conjonctif embryonnaire » (48). Elle est « entièrement mésenchymateuse, va commencer à s'ossifier directement pendant la période fœtale et continuer pendant la période postnatale. » (42)
A la naissance, les angles des os de la voute ne sont pas encore formés. (48) Leur croissance est appositionnelle.
En effet, « Les points d'ossification des divers os de la voute crânienne s'accroissent assez régulièrement du centre vers la périphérie.» (48) « Les os de la voûte crânienne ou calvaire sont séparés par des espaces membraneux, nommés sutures quand ils séparent deux os et fontanelles quand ils séparent trois ou quatre os ». (50)

Les fontanelles ou « lit dure-mérien » sont au nombre de six. La fontanelle postérieure ou lambda se ferme à deux mois. L'astérion à six mois. La ptérique à douze mois. Et la fontanelle antérieure ou bregma, se ferme à vingt-quatre mois. Ainsi vers deux-trois ans la période fontanellaire est terminée.

La fermeture des fontanelles :

- Lambda = 2 mois
- Astérion = 6 mois
- Ptérion = 12 mois
- Brégma = 18 mois

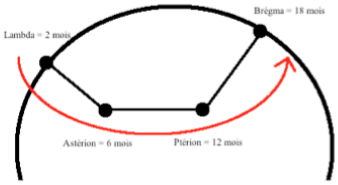

« La taille des fontanelles est très variable à la naissance, selon la présentation et le mode d'accouchement. Elle peut augmenter rapidement au cours des premiers jours de vie (modelage du crâne) ou semaines (poussées de croissance lors du rattrapage d'une hypotrophie). » (7)

La suture va progressivement s'ossifier. Notons que « Dans la biologie de la suture, la dure-mère est un site actif de croissance et qu'elle conditionne la croissance encéphalique et faciale. » (37)

→D'où l'importance que cette ossification se fasse bien. Pas de façon prématurée comme dans les craniosténoses, ni d'une « façon tordue » comme cela pourrait être le cas dans PPP.

« La voute crânienne commence à s'ossifier en réponse à des forces d'étirement et non aux forces de compressions.» Et lors du modelage osseux, les plaques osseuses de la voute ont tendance au chevauchement. » (37)

→Les forces de compressions intra-utérines sur le crâne peuvent induire une mauvaise croissance de la voute et plus particulièrement de ses sutures.

<u>Base</u>

Les os la composant sont l'occiput, le temporal, le sphénoïde, l'éthmoïde.

« La base du crâne chez le nourrisson est un patchwork de petit os. Il y a des ponts mésenchymateux dure-mériens. » (37)

(49)

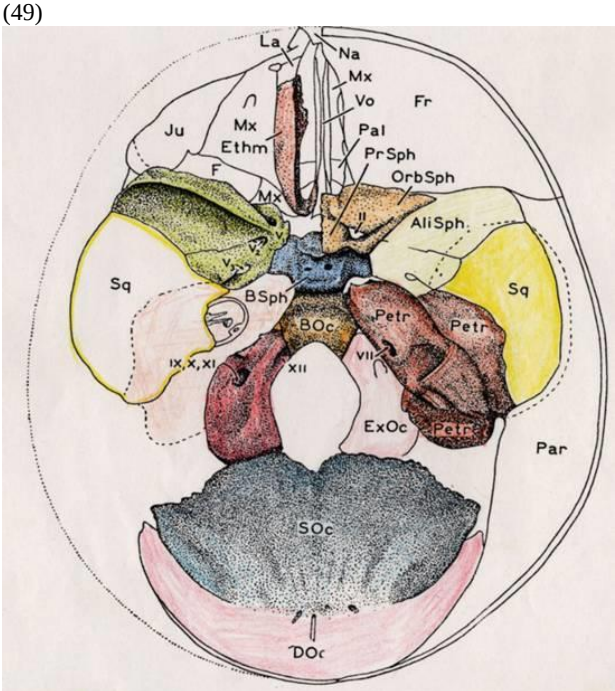

— Dessin analytique d'une vue interne de la base du crâne d'un embryon humain de 6 mois.

La base : Ses os « résultent de l'ossification d'une ébauche cartilagineuse qui s'étend sur toute la base du crâne. Ils sont appelés os primaires ou os du cartilage ». (48) (37)

À la naissance, « l'ossification est incomplète et les os de la base crânienne sont séparés par des espaces cartilagineux nommés synchondroses ». (50)

« Les dernières données de la littérature montrent qu'il est nécessaire que les synchondroses soient ouvertes à la naissance. Si elles ne le sont pas, elles révèlent en potentiel de croissant imparfait, susceptible d'entrainer une fermeture précoce. » (42)

« Lors du modelage, les maquettes cartilagineuses de la base auront tendance au glissement et à la compression modifiant les rapports anatomiques et perturbant la croissance vertébrale et faciale. » (37)

Le développement osseux de la base du crâne est un patchwork assez compliqué. Ce qui correspond à une pièce osseuse chez l'adulte peut être formée de plusieurs parties : quatre pour l'occiput, trois pour le sphénoïde, trois pour le temporal.

Chez le sphénoïde, l'ossification de la synchondrose intra-occipitale postérieure (entre l'écaille et les masses latérales) vers l'âge de 2 à 4 ans. La synchondrose intra-occipitale antérieure (entre les masses latérales et le processus basilaire) s'ossifie quant à elle entre 7 et 10 ans. (50)

D'un point de vue embryologique, l'occiput dérive des quatre paires de somites occipitaux, de la première paire de somite cervical. (*Cf. Annexe C.)*

A la naissance, il est en cinq parties : Le basi-occiput, les exo-occiputs ou futures masses latérales, le supra-occiput et l'inter-pariétal.

L'ossification entre les deux derniers se ferme à 3 mois, ils forment alors l'écaille. Puis la suture entre l'écaille et l'exo-occiput se ferme à cinq mois. Et en dernier, à sept mois la base et les exo-occiput s'ossifient.
→Ainsi il faut agir rapidement pour traiter un nouveau-né. L'idéal est de commencer avant trois mois.

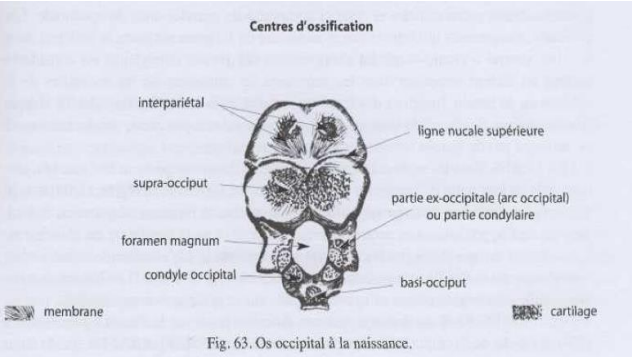

Fig. 63. Os occipital à la naissance.

Le développement du temporal.
« Le temporal intègre en outre des dérivés des arcs branchiaux, osselets de l'ouïe et apophyse styloïde.» (49)
Chez le nouveau-né, l'écaille (en rouge), l'os tympanal (en bleu) et le rocher (en jaune) ont la disposition suivante.
Le rocher est placé à la partie inférieure du temporal. Il a la forme d'une pyramide à base postérieure, dont le grand axe est oblique en avant et en dedans. L'écaille est une lame osseuse verticale, aplatie transversalement, située au-dessus et en dehors du rocher ; elle s'unit à celui-ci par son bord inferieur en formant la scissure petro-squameuse. L'os tympanal à la forme d'un anneau incomplet, ouvert en haut et appliqué sur la face inféro-externe du rocher. Il est soudé à la partie inférieure de l'écaille par ses 2 extrémités.
Au cours du développement, le rocher et l'écaille s'accroissent dans tous les sens. L'écaille s'étend vers le bas, en arrière du cercle tympanal, s'unit à ce niveau à la base du rocher et forme avec celle-ci la partie mastoïdienne du temporal. (48)

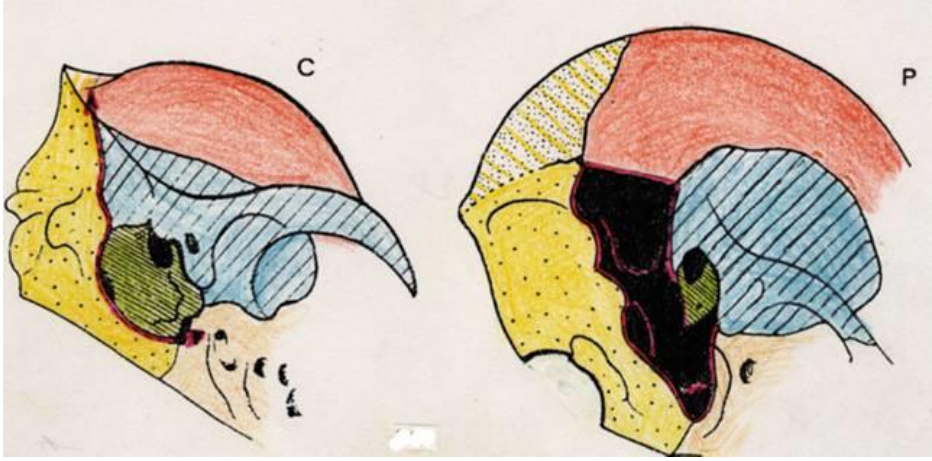

(49) *Le développement du temporal : à gauche chez le nourrisson et à droite chez l'adulte.*

→« Les pyramides pétreuses sont presque symétriques selon l'axe médian et celle du cote de l'aplatissement est plus courte. » (51)
NB. La tente du cervelet s'insère à sa face intérieure

Voute/base
De plus, la voute s'adapte par rapport à la base. Ainsi une dysfonction de la voute provient de la base. (33)
→Les PPP sont dû soit à une compression de la base qui se répercute au niveau de la voute (chevauchement de la suture lambdoïde), soit dû vraiment au positionnel qui va changer les bords de la suture lambdoïde.
« L'organisation spatiale de ces structures [voute et base] détermine la croissance faciale céphalique et cervicale elle-même déterminante dans la croissance rachidienne. » (37)
→Si le binôme voute/base ne « fonctionne » pas bien, cela peut alors expliquer les possibles répercutions des PPP et TC sur croissance rachidienne. Une base du crâne en schéma de torsion va entrainer une déformation/torsion sur la voute, une PPP est possible ; et peut parallèlement entrainer la rétractation du SCOM et donc un torticolis pourrait en découler.

Le complexe C0/C1/C2
L'atlas, l'axis et l'occiput sont confondus dans le même processus embryologique. *(Cf. Annexe C.)*
L'anatomie du rachis cervical supérieur est très différente chez le nouveau-né et chez l'adulte. L'ossification des arcs postérieurs commence par C1 dès la 11eme semaine. Les noyaux d'ossification primaire des parties antérieures des deux premières cervicales ne sont pas apparents avant la 2e partie de grossesse, voire en période post-natale : à la 21e semaine pour le corps de C2 et la partie basse de l'odontoïde et dans le dernier mois fœtal ou les premiers mois de la vie pour l'arc antérieur de l'atlas.
→« Les synchondroses qui séparent ces noyaux sont grandes et largement ouvertes, « open », selon le terme anglo-saxon, tout comme celles de l'occiput. Elles sont donc susceptibles de subir de grandes distorsions et de fortes contraintes.

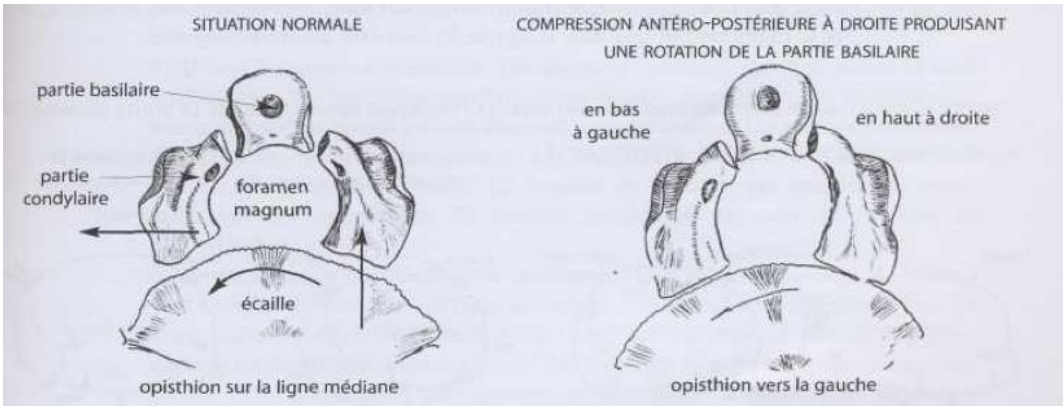

Fig. 66. Parties condylaires de l'occiput à la naissance.

« Normalement, lors du premier mois, le contact entre les condyles occipitaux et la première vertèbre cervicale va entrainer la création du premier axe mécanique. La future architecture du crâne s'ébauche et les différents axes mécaniques du crâne apparaissent autour de ces points d'appui de manière symétrique.

→Dans le cas de plagiocéphalie, les points d'appuis ne sont pas respectés et le crâne s'adapte autour d'un nouveau point d'appui non physiologique représenté par le plan de couchage. Les axes mécaniques ne respectent plus la physiologie dite « normale », le crâne du nouveau-né encore très malléable se déforme. Ce mécanisme est pervers car plus le crâne s'aplatit, plus l'appui est stable, plus l'enfant s'installe dessus. » (1)
→Des anomalies de compression ayant le même effet que la pression d'un noyau de cerise, ce dernier part sur le côté et tourne. Ce sont les subluxations rotatoires dont une classification a été faite par Fielding (que nous avons évoqués dans la première visite médicale du nouveau-né). (37)
→Dans chaque torticolis ou attitude en torticolis, a été retrouvé un positionnement d'antériorité du condyle occipital du côté du TC. De ce côté, il est accompagné de l'axis qui a tourné, autour de l'axe odontoïde, vers le côté opposé. (21)
D'où l'importance de rétablir un bon équilibre entre le complexe C0-C1-C2.

« Grâce à l'extensibilité de l'appareil ligamentaire des vertèbres et à la hauteur considérable des disques cartilagineux intervertébraux, la colonne cervicale fœtale présente une mobilité et une flexibilité lui permettant d'atteindre un degré de flexion ou d'extension qu'elle n'atteindra plus jamais dans sa vie future. En fait, ces mouvements ne sont limités que par la butée thoracique en avant et la butée vertébrale en arrière. De même, c'est la flexibilité de la colonne cervicale qui explique que la torsion du cou peut atteindre un maximum de 180° (Ceci en rectitude car en flexion ou en extension maximales il n'y a plus de rotation possible). » (36)

L'importance des membranes, système veineux et LCR

W.G. Sutherland disait : « La lésion est un déséquilibre de tensions ligamentaires pour le corps et un déséquilibre de tensions membraneuses pour le crâne. » (52)

V. Frymann disait : « Les tensions musculo-membraneuses que supporte le nouveau-né pendant la naissance peuvent lui causer des problèmes durant sa vie entière. » (4)

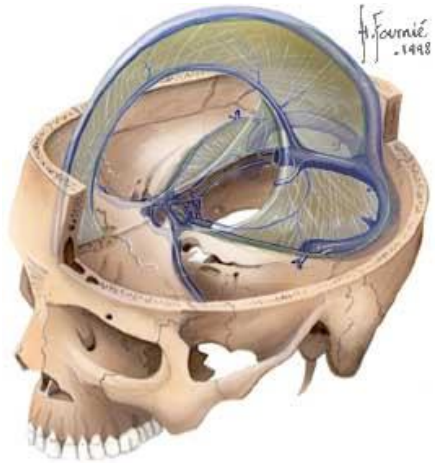

Les membranes intra-crâniennes sont constituées de trois couches. On retrouve de la plus interne à la plus externe : la pie-mère, l'arachnoïde, et la dure-mère.
La couche externe de la dure-mère ou « sac dure-mérien » est en contact avec tous les os du crâne, le pourtour du foramen magnum et se prolonge jusqu'au sacrum. Adhérant fortement à ces derniers, elle constitue un moyen d'union très important entre eux. Notons que les deuxième et troisième cervicales sont des points relais essentiels.

Les membranes de tension réciproque et sinus veineux

« Les membranes dure-mériennes sont constituées de différentes fibres organisées en fonction des tensions subies. Leur disposition rappelle l'agencement des fibres intra-osseuses » (53)
→Ainsi peut-on imaginer que de trop fortes tensions pendant la grossesse et /ou l'accouchement puissent entrainer une mauvaise organisation de ces fibres et donc agir et déformer les os sur lesquels elle s'insère.
De plus, les replis dure-mériens forment, au niveau du crâne, des cloisons. Il s'agit de la faux du cerveau, de la tente et faux du cervelet.
Dans les dédoublements de la dure-mère, se situent les sinus veineux responsables de la circulation veineuse.
→Un mauvais retour veineux et donc une mauvaise circulation pourrait entrainer un mauvais développement, et après la naissance, des troubles fonctionnels.
Il serait intéressant de s'intéresser en détails à tout ce système. Cela permettrait de mieux comprendre en quoi il peut influencer la survenue des PPP et TC. Nous ne développerons dans ce mémoire que la tente du cervelet, étant donné l'étendue du sujet.
La tente du cervelet, de par ses insertions sur le temporal, sur l'occiput et par le passage dans ses fibres du sinus caverneux, jouerait un rôle important dans le mouvement du temporal et dans l'harmonie crânienne.
→Un stress pourrait être à l'origine d'une tension de la tente et ainsi modifier le bon équilibre du SCOM, qui s'insère sur la mastoïde. S'insérant également sur l'occiput, il pourrait amplifier les tensions produites sur l'occiput par la tente elle-même. Ça pourrait être explication étiologique du syndrôme PPP et TC. Ce n'est qu'une hypothèse. (54)

De plus, « Tous les os du crâne sont constitués d'une seule couche très adhérente à la dure-mère par leur face interne (sauf au niveau des sinus veineux). Les plaques osseuses semblent « flotter » sur un milieu liquidien. » (1)

→C'est un peu le principe de la tectonique des plaques. Si ce qu'il y a sous le « manteau » crânien n'est pas stable, cela se répercute à la surface. Un travail de membrane et/ou liquidien est nécessaire pour retrouver l'équilibre.
« Généralement, le crâne reprend une forme normale dans les premiers jours grâce à différents mécanismes (bailler, sucer, crier, bouger). Mais la récupération est également fonction du LCR et des membranes de tension réciproque. » (1)

Le système artériel

Les artères vertébrales donnent des artères collatérales pour la moelle cervicale, la portion rostrale de l'artère spinale antérieure, les artères spinales postérieures. Mais surtout les artères cérébelleuses. Ces dernières vascularisent la moelle allongée, le cervelet, le pont, les plexus choroïdes du IV ventricule et l'oreille interne.
→Les latéroflexions et les déflexions augmentent les sténoses de l'artère vertébrale. Il n'y a pas de littérature scientifique sur le sujet. On ne peut qu'imaginer que des restrictions sanguines puissent avoir des incidences neurologiques. » (37)

De plus, « Chez le nouveau-né, le réseau capillaire est dense, le calibre des vaisseaux est important. La paroi capillaire est fine et immature.
Chez le fœtus, il existe moins de fibres musculaires, l'angiogenèse n'est pas terminée. En situation d'augmentation du débit sanguin cérébral, la régulation des perfusions n'est pas assurée. Ce réseau dense occupe un volume important à l'intérieur de la boite crânienne par rapport à celui du tissu neurologique qui est loin d'être terminé. Le rapport tissu vasculaire / tissu neurologique n'est pas le même que chez le nourrisson-puis l'enfant-et à fortiori l'adulte dont le développement encéphalique est achevé.
→Les contraintes subies par le crâne fœtal vont donc avoir une action directe sur le réseau vasculaire. La fragilité des capillaires et l'exposition de certaines zones pourraient induire une diminution voire une interruption du flux artériel et/ou une stase veineuse entrainant une absence de régulation avec risque de rupture de certains vaisseaux ou capillaires. » (42)

L'aspect nerveux : SCN, SNP

Rappels sur les nerfs qui peuvent être affectés lors de PPP et TC : Les nerfs IX, X, XI, XII ; Ou également en être à l'origine pour le nerf XI.
Le nerf XII[1] passe dans un canal préformé dans l'os occipital (canal encore en formation à la naissance, entre le bas et les masses latérales), ce qui n'est pas le cas des nerfs IX[2], X[3], XI[4] qui passent dans un trou configuré par le rapprochement de plusieurs os. C'est le foramen jugulaire. Chez l'adulte, il est situé entre une masse latérale de l'occiput et le temporal, de même que chez le nouveau-né. Or chez le nouveau-né, comme vu précédemment, ces os sont en plusieurs parties. Il en résulte donc que le foramen jugulaire est configuré par le basi-occiput, l'exo-occiput et le temporal.

[1] Nerf crânien hypoglosse
[2] Nerf crânien glosso-pharyngien
[3] Nerf crânien vague
[4] Nerf crânien accessoire

→Ces parties pouvant être « déformées, comprimées ou gauchies » lors de PPP, (4) il peut en résulter une irritation de ces nerfs. Et donc une atteinte dans leur fonction. Une irritation du nerf XI, peut ainsi provoquer un spasme du SCOM et peut induire un torticolis.
Magoun, (3) décrivait en 1973, le TC comme « un signe accessoire d'irritation nerveuse, secondaire à des contraintes de la base du crâne. » (3)

Rappelons, qu'embryologiquement, ces nerfs IX, X et XI ont une origine brachio-motrice, qu'ils ont pour fonction « primaire » d'assurer l'innervation motrice des muscles striés squelettiques branchiaux. Les nerfs IX et le X ont d'autres fonctions (brachio-sensitive…)

Le nerf IX est moteur et sensitif. Il a un rôle important lui aussi dans les réflexes de déglutition et les réflexes nauséeux.
Le nerf X est un nerf capital. D'origine crânienne, il s'étend jusqu'à l'estomac, le foie, le colon… Il est le plus puissant nerf neuro-végétatif. Il joue un rôle dans la production des sons (phonation) et dans la protection des voies aériennes lors de la déglutition, ce qui est important chez le nourrisson qui peut respirer en même temps qu'il tète. L'irritation du nerf X peut entrainer ou entretenir des ralentissements, des accélérations ou ds troubles du rythme cardiaque, de l'asthme cardiaque, de l'eczéma, des problèmes respiratoires et digestifs.
Le nerf XI a deux fonctions : il permet le contrôle de la glotte, du pharynx et du larynx, et il innerve deux muscles, le trapèze et le SCOM.

« Le nerf XII peut être malmené dans son canal en formation. Or ce nerf moteur est responsable du bon fonctionnement de la langue et joue un rôle important dans l'acte d'avaler (premier temps de la déglutition) et dans la succion chez le bébé. » (4)
→Sa lésion entraine une position inclinée de la tête avec une rotation opposée. Ce peut être une des raisons du vrai ou du faux torticolis congénital chez le nourrisson. L'harmonie de la forme n'est-elle pas nécessaire pour préserver un équilibre ? » (4)

Notons que « la taille du télencéphale va croitre considérablement entre la fin de la période embryonnaire et la naissance. Le volume du cerveau va *doubler* entre la naissance et 6 mois, et *tripler* entre la naissance et 2 ans. » (42)
Le développement expansif du volume crânien est dépendant de la croissance neurologique et des organes sensori-moteurs entrainant les futures structures osseuses à s'accroitre et à s'adapter à la forme sous-jacente. (42)
→S'il y a des « problèmes » à la croissance du cerveau, cela peut entrainer un mauvais développement de la voute crânienne. Une déformation serait donc ici que le reflet de la souffrance crânienne.

L'importance du muscle sterno-cléido-occipito-mastoïdien ou SCOM.

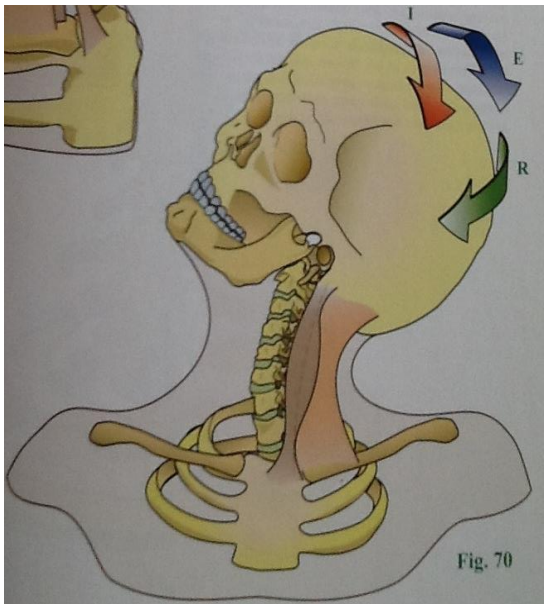

Ce muscle a une situation antérolatérale dans la région cervicale. C'est un muscle quadrilatère et épais. Rappelons son origine branchiomérique. Il se forme en se détachant du trapèze qui lui dérive plus primitivement du muscle cululaire dérivant lui-même du muscle élévateur des branchies.

Il est composé de quatre chefs répartis en deux plans :
-plan superficiel avec les chefs cléido-occipital, sterno-occipital, sterno-occipital
-plan profond avec le chef cléido-mastoïdien.
(39)
Le chef claviculaire a une origine au tiers médial de la face supérieure du corps de la clavicule et deux terminaisons : le temporal, au niveau de l'apex du processus mastoïde et l'occipital, sur la partie latérale de la ligne nucale supérieure.
Le chef sternal a une origine sur la face antérieure du manubrium sternal et deux terminaisons : le temporal, au niveau de la face latérale et l'occipital, la partie latérale de la ligne nucale supérieure.

Son trajet est oblique vers le haut, le dehors et l'arrière. Notons qu'au passage proche du gonion de la mandibule, le SCOM échange une bandelette fibreuse avec lui (bandelette mandibulaire).

Ses actions sont : la flexion du cou, l'inclinaison homolatérale, la rotation controlatérale et une légère extension de la tête si elle est préalablement renversée en arrière. En prenant comme point fixe la tête, le SCOM élève le sternum et les cotes devenant ainsi inspirateur.

Il est innervé par le nerf accessoire (XI) et quelques rameaux de C2 et C3
(48) (55)

→« Les insertions du SCOM se trouvent sur des zones cartilagineuses hautement susceptibles d'être sujettes aux contraintes mécaniques liées à la période périnatale. » (21)
→Son développement pendant la grossesse dans une position vicieuse peut entrainer une forme raccourcie…

LA PLAGIOCEPHALIE POSITIONNELLE POSTERIEURE

Avant de commencer sa description, revenons sur le fait qu'il est difficile de trouver une définition et un consensus qui fasse foi dans le domaine.

Définition

C'est une forme anormale ou une difformité du crâne.
Classiquement on la décrit comme étant un signe clinique rhumatologique se traduisant par un aplatissement unilatéral de la voute crânienne. Tous les auteurs ne sont pas d'accord sur les détails de la définition.

(56) *Vue supérieure d'un crane avec une PPP.*

Pour la définir, certains parlent de forme en parallélogramme. Tel que Sergueef, ostéopathe DO., la décrit comme un « aplatissement unilatéral de la région occipitale, un déplacement antérieur de l'oreille et une proéminence frontale du même côté, accompagnés d'un bombement occipital du côté opposé et d'un méplat frontal du côté opposé. » (50).
On retrouve d'autres auteurs (41) qui décrivent, la plagiocéphalie positionnelle postérieur, comme étant fronto-occipitale ou occipitale. La première ayant cette forme de parallélogramme, (correspondant à la description classique de la PPP) et la seconde étant juste une déformation unilatérale de l'occiput avec un enfoncement de la voute à ce niveau mais sans asymétrie du front.
On trouve également, dans la littérature, la platycéphalie correspondant à un aplatissement bilatéral. Il y aurait un chevauchement des sutures lambdoïdes.

Diagnostic

Son diagnostic peut être établi lorsqu'une fermeture prématurée des sutures est écartée. D'où l'importance du bien faire ce diagnostic différentiel. Effectivement, le diagnostic des plagiocéphalies positionnelles est d'abord clinique. (57) (58)
Elle consiste en la vérification de l'absence d'un bourrelet au niveau de la suture lambdoïde. Certains auteurs sont plus précis et décrivent une dépression osseuse s'il y a atteinte de la suture lambdoïde. Ou encore s'il y a la disparition partielle ou totale de la suture.
De plus, il est mis en évidence que l'on retrouve une suture perméable ou « collante », correspondant à une sclérose périsuturale avec suture ouverte, dans le cas des plagiocéphalies positionnelles.

Une étude sur la suture lambdoïdienne montre que cette dernière reste ouverte et peut présenter des berges calcifiées. (51)

La forme du crâne est vérifiée également. Elle doit être en parallélogramme ou juste aplatie postérieurement d'un seul côté mais ne doit pas avoir une forme trapézoïde.

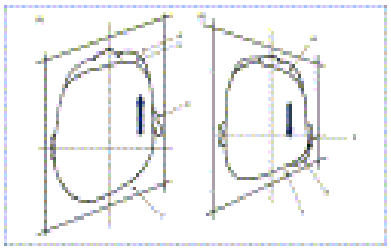

Vue supérieure d'un crâne : A gauche, une PPP droite avec une forme de parallélogramme. A droite, une craniosynostose lambdoïde droite avec une forme trapézoïdale. (9)

On peut s'aider de la place des oreilles. Ainsi sur une vue de face, l'oreille semblant avancée par rapport à sa controlatérale est toujours du côté de l'aplatissement occipital mais
- dans un cas de craniosténose, elle sera du côté de l'aplatissement frontal
- dans un cas de PPP, elle sera du côté du bombement frontal.

« Les radiographies du crâne ne sont utiles qu'en cas de présomption clinique de craniosynostose ou d'aggravation de la déformation de la tête à un âge où la plagiocéphalie positionnelle devrait s'atténuer.» (58)

Notons que cette craniosynostose touchant les sutures lambdoïdes est relativement peu fréquente. (59)

Diagnostique différentiel

La craniosténose

Comme citée précédemment, une craniosténose est la fermeture d'une fontanelle. Elle est associée à une aggravation de la plagiocéphalie, à un arrêt de la croissance de la circonférence du crâne, à la présence d'un retard de croissance, à un schéma anormal de la croissance capillaire et à un bourrelet diagnostic confirmé à la radio ou scanner. La chirurgie est le seul traitement. L'approche ostéopathique peut-être bien 8 à 12 semaines après l'intervention.

Une hydrocéphalie :

« Leur élargissement inhabituel avec sutures larges évoque une hydrocéphalie ». (6)

Une hypertension intracrânienne :

« Le bombement fontanelle bregma évoque une hypertension intracrânienne lorsqu'il est retrouvé chez un nouveau-né assis, en dehors des cris. » (6)

Une bosse sérosanguine

« Elle résulte de la friction entre la peau du cuir chevelu et la voute crânienne au moment de l'expulsion. Un effet de cisaillement de la riche vascularisation du cuir chevelu cause le saignement mêlé à la suffusion œdémateuse traumatique. Sa fréquence est grande et elle est toujours bénigne. » (60)

Un céphalohématome :

« Le céphalohématome est localisé à un os du crâne, pariétal le plus souvent ; c'est un hématome sous-périosté formant une tuméfaction arrondie, rénitente, limitée par les sutures, uni ou bilatérale. Il régresse en quelques jours à quelques semaine, se

calcifie dans 5% des cas. La ponction est déconseillée du fait du risque de surinfection, même en cas de préjudice esthétique. » (6)
« Il est exceptionnellement observé. L'usage de la ventouse est plus facilement incriminé. Le mécanisme est le même que pour la bosse sérosanguine. Le décollement se fait ici entre la voute crânienne et le périoste.» (60)

Un souffle intracrânien
« L'auscultation de la voute du crâne vérifie l'absence de souffle intracrânien, évoquant un anévrysme artérioveineux (fistule de l'ampoule de Galien) : il irradie en bitemporal et/ou occipital. » (6)

Etiologies et facteurs de risque

Dans la littérature, pour désigner ce qui pourrait être à l'origine de la PPP, certains auteurs parlent d'étiologies et d'autres de facteurs de risques. Ils désignent les mêmes choses. D'autres encore parlent d'étiologies primaires et secondaires. Pour essayer d'éclaircir la situation, revenons aux définitions mêmes.
D'après une étude épidémiologique (61), un facteur de risque est « tout facteur associé à l'augmentation de la probabilité d'apparition ou du développement d'un phénomène pathologique » et un facteur causal est « un facteur responsable de l'apparition ou du développement d'un phénomène pathologique observé ». (62) Ainsi les facteurs pourraient être considérés comme des causes.

Nous simplifierons en désignant deux causes possibles :
Les causes primaires peuvent être définies comme étant toute compression anormale de la région postérieure du crâne. Que ce soit directement au niveau de la voute et plus particulièrement de la suture lambdoïde, au niveau de la base du crâne ou encore que ce soit dans des phénomènes hyperextension, qui entraineraient des subluxations de C0/C1.Ces compressions sont plus ou moins importantes suivant la durée et le degré de pression, la résistance du crâne, le site crânien où agit la pression et l'étendue de l'aire ou de la pression est impliquée.
Les facteurs et phénomènes susceptibles d'entrainer cette compressions sont : (50) (11) (33) (37) (6) (63) (64) (21) (62) (15)

Les facteurs de risque généraux
- Le sexe masculin
- La primarité
- La prématurité
- Un travail prolongé
- Une grossesse multiple

Les facteurs de risque pré-partum
- Une présentation et/ou disposition du fœtus avec une circonférence crânienne importante
- Une particularité anatomique de la mère, en particulier du bassin : telle que un bassin étroit, une malformation utérine, la présence de fibromes, une torsion du

bassin, des abdominaux hypertoniques avec un utérus plaqué contre la colonne, des abdominaux hypotoniques avec une hyperlordose lombaire et un sacrum en flexion (d'où une augmentation des pressions sur l'utérus),

Les facteurs de risques dus à l'accouchement
- La présentation et disposition du bébé : face, siège, épaule
- Des anomalies anatomiques du bassin de la mère
- Un mauvais usage d'un forceps ou l'usage d'une ventouse
- L'utilisation de péridurale
- Le déclenchement
- L'expression abdominale

Les facteurs de risque post-partum:
- L'alimentation exclusive au biberon
- La position de décubitus dorsal à la naissance et à six semaines (11)
- Les périodes d'éveil sur le ventre moins de trois fois par jour (11)
- Le « taux d'activité limité associé à l'atteinte plus lente des étapes du fonctionnement » (11)
- Le fait de dormir la tête du même côté et une préférence positionnelle pendant le sommeil, le risque est multiplié par 7,5.
- La rotation passive du cou limitée à la naissance (ou TC)
- La prise du nouveau-né du même côté dans les bras.
- La prise du biberon ou du sein du même côté.
- Une fracture de la clavicule (41)

Les causes secondaires :
L'apparition de la PPP pourrait être due à la présence d'un TC. En effet, celui-ci entrainant une inclinaison de la tête, il y aura un appui plus important d'un côté du crâne. Ces facteurs de risques seront développés dans le chapitre suivant.
Cette liste n'est pas exhaustive…

Les conséquences

Elles sont multiples mais mal connues et donc mal définies.
Une déformation du foramen magnum peut influencer tout le système nerveux, affecter le drainage, l'orbite, les muscles du cou et des épaules, les viscères du thorax et de l'abdomen.
On peut retrouver des dysfonctions musculosquelettiques, des scolioses, un retard psychomoteur. Mais également un retard de croissance, une déformation de la mâchoire, des problèmes dentaires, des migraines, un strabisme, des troubles de l'équilibre… (65) (66)
Certains parlent de ces perturbations orthopédiques comme empêchant « la progression des acquisitions, en particulier dans le domaine des praxies visuo-motrices. » (62)

LE TORTICOLIS CONGENITAL

Définition (67) (68) (7) (69) (70)

Le torticolis est la combinaison d'une attitude vicieuse et d'une raideur de la tête et du cou.

Classiquement, on le définit comme une malposition permanente de l'extrémité cervico-céphalique combinant une inclinaison et une rotation controlatérale de la tête par rapport à la partie supérieure du tronc.
Le torticolis est nommé du côté de l'inclinaison. On retrouve une asymétrie des mouvements de flexion et de la rotation de la tête qui sont limités du côté opposé.

Il y a une triple déviation de la tête et du cou dans le torticolis :

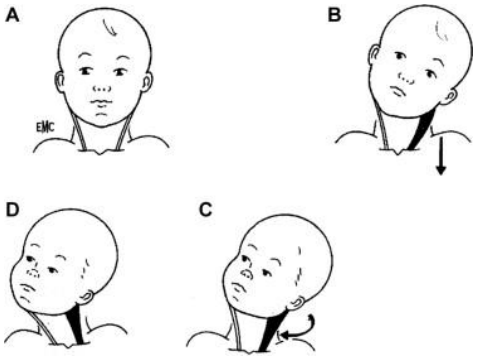

A. La position d'équilibre ;
La rétraction du SCOM induit :
-une inclinaison latérale dans le plan frontal du côté atteint (B)
-une rotation du côté opposé qui fait que l'enfant regarde son côté sain (C)
-une translation du côté sain par diminution de longueur musculaire (D).
(71)

Quand il s'agit de définir un torticolis du nouveau-né et du nourrisson, on parle fréquemment de torticolis congénital. Certains auteurs (33), le voit comme un abus de langage. En effet, d'après le Larousse, la définition de congénital est « Qui existe, est présent à la naissance». (72) Parler de torticolis congénital pour tout torticolis du nourrisson n'est pas suffisamment précis. Un torticolis peut être déjà présent à la naissance ou apparaitre dans les premiers mois de vie… Ainsi nous classerons les différents types de torticolis comme étant congénitaux ou acquis, « Qui n'existe pas à la naissance et survient au cours de l'existence. » (72)

Le torticolis congénital

Le torticolis congénital positionnel

Un positionnement anormal en flexion du cou fœtal entraine une ischémie musculaire avec la constitution d'un véritable syndrome des loges au niveau de la rétraction musculaire. Cette ischémie entraine la fibrose du SCOM. Elle est liée à la non croissance du muscle associé à l'immobilisation posturale fœtale.

Le torticolis congénital traumatique

Un traumatisme direct sur le SCOM ou une élongation de celui-ci pendant l'accouchement pourrait entrainer sa rétraction et l'apparition d'une olive musculaire ou petite masse fibreuse palpable dans le muscle apparaissant, selon

certains auteurs (7), à partir de la 3e semaine de vie et traduisant un hématome du SCOM.

Le torticolis congénital malformatif
Cf. description dans la partie Diagnostic différentiel

Le torticolis acquis
Le torticolis acquis positionnel
Un torticolis peut être associé à une plagiocéphalie sans craniosténose ou PPP. Il se développe chez l'enfant habituellement couché sur le dos avec la tête en rotation d'un seul côté. Il ne s'accompagne pas de changement fibrotique musculaire s'il est traité à temps et répond bien au traitement précoce conservateur. Sur le long terme, il peut y avoir un raccourcissement du muscle SCOM.

Le torticolis acquis d'origine nerveuse
Une irritation du nerf crânien XI, qui innerve le SCOM, peut entrainer une rétraction de ce muscle.

Le torticolis acquis par affections
Cf. description dans la partie Diagnostic différentiel

Le diagnostic
A l'interrogatoire, on s'intéresse à la date d'apparition, à la recherche d'un traumatisme ou mouvement forcé. On va questionner sur le déroulement de la grossesse, de l'accouchement, de la présentation du nouveau-né. On cherchera également des signes associés tel que de la fièvre, des troubles respiratoires et/ou digestifs.
A l'examen clinique, nous évaluerons l'importance de la raideur, chercherons à corriger le torticolis de façon passive et active, palperons les muscles du cou (en particulier le SCOM), les ganglions, les apophyses, et le crâne pour vérifier s'il y a une plagiocéphalie associée. On terminera par un examen global et neurologique. (67)
Rappelons que « Le torticolis peut être décelé précocement chez les nourrissons par l'évaluation précise de la réponse au réflexe de Moro, au réflexe tonique asymétrique du cou ou à une manœuvre de roulement. » (22) Et qu'une réponse imparfaite à ces tests aussi minime soit-elle peut laisser suspecter un TC. (5)

Le torticolis congénital musculaire peut être confirmé par l'échographie.

Les diagnostics différentiels
Certaines formes de torticolis pouvant relever d'une pathologie nécessitant une prise en charge médicale de première attention (malformation, ...), ou étant la conséquence d'un syndrôme plus complexe.
Il est fondamental de rechercher tout diagnostic différentiel avant d'envisager la prise en charge ostéopathique d'un TC.

Le torticolis congénital malformatif

-**Le syndrome de Klippel-Feil** : Hémi-vertèbre cervicale

-**Le syndrome d'Arnold-Chiari** : Malformation de la charnière cranio-rachidienne

-**La subluxation congénitale** des vertèbres C3 et C4.

Dans ces cas-là, il n'y a pas de masse fibreuse au niveau du SCOM et le torticolis ne régresse pas. Il est diagnostiqué à la radiographie standard du rachis cervical. *(60)*

Le torticolis acquis par affections

- **Le torticolis de Sandifer** : le torticolis n'est qu'une attitude antalgique adoptée par l'enfant pour atténuer la douleur d'un reflux gastro-œsophagien.

- **Les torticolis induits** par des affections d'origine ORL (maladie de Grisel, sinusite, otite) ou ophtalmique.

- **Le torticolis desmoide** : c'est une tumeur bénigne, très souvent récidivante. On retrouve la présence d'une « olive » du SCOM. Il peut être présent à tous âge ainsi que chez le nouveau-né. Il peut être réalisé un TDM et IRM pour confirmer le diagnostic. (67)

- **Le torticolis de Brissand** : Il est pathonévropathique, correspondant à un tic et entrainant un torticolis spasmodique par irritation du nerf XI. (67)

- **Le torticolis paroxystique bénin** survient chez des nourrissons par ailleurs normaux qui présentent, de façon intermittente, une déviation de la tête pouvant s'accompagner de pleurs, de vomissements et d'ataxie ; l'état de conscience n'est pas altéré, et les épisodes durent de quelque heures à quelques jours. Cette affection, qui peut avoir un caractère familial, commence pendant la première année de vie et disparait spontanément avant l'âge de cinq ans ; les patients atteints peuvent présenter plus tard des migraine(s) et/ou des vertiges paroxystique bénins.

Le syndrome de Kiss

Un syndrome méconnu en France. Il se présente par une « perturbation de symétrie induite par les articulations de la jonction cranio-cervicale ». Les principaux symptômes des KiSS Kinder sont : un opisthotonos (hyper extension du rachis), une tête en hyperextension fixée (maintenue pendant le sommeil), une asymétrie du visage et du crâne, une asymétrie du bassin, une utilisation asymétrique des membres supérieurs et inférieurs, des pleurs fréquents et troubles digestifs. *(5)*

La paralysie obstétricale du plexus brachial

« C'est une paralysie traumatique du plexus brachial lié à l'accouchement. A l'inspection, on retrouvera une pâleur anormale de la main de l'avant-bras qui s'accentue immédiatement à la pression de la main du côté atteint. A cette ischémie

succède une période de vasodilatation relative. Attitude vicieuse : bras en rotation interne et adduction le long du corps, avant-bras en extension par rapport au bras. La main est fermée en position de pronation. » (73)

Les étiologies et facteurs de risque

Comme pour les PPP, dans un souci de visibilité, on classera les étiologies en fonction de l'origine primaire ou secondaire en exprimant les facteurs de risque de chacune des étiologies. (6) (74) (50) (70) (69) (21) (68) (5) (4)

Le torticolis congénital

Le torticolis congénital positionnel ou postural

Le développement en position vicieuse pour cause de conflit postural fœtal.

Le torticolis s'installe progressivement dans les deux ou trois derniers mois de vie in-utéro, de façon plus ou moins marqué suivant la place qu'avait le bébé dans le ventre de sa maman. Il sera visible *dès la naissance*.

Le corps gardant en mémoire cette position et le TC peut apparaitre durant les premiers jours de vie et correspondrait à un faux acquis.

Il peut s'aggraver avec l'apparition d'une raideur musculo-tendineuse et déformation osseuse PPP.

→Facteurs de risque

- Peu de place dans le ventre (bébé trop gros et mère trop petite)
- Un bassin maternel en torsion
- La gémellité
- Un oligoamios
- Une malformation utérine
- Le sexe féminin

Le torticolis congénital musculaire

Dû à une malformation du SCOM dans les complexes processus du développement embryonnaire.

→Facteurs de risque

On peut supposer qu'une mauvaise hygiène de vie de la part de la maman dans les deux premiers mois de grossesse peut avoir des conséquences.

Le torticolis congénital traumatique

Lors de l'accouchement, soit par un traumatisme direct sur le SCOM ou en élongation de ce dernier.

→Facteurs de risque :

- Un plancher pelvien pas assez tonique
- Une présentation en siège
- Le mauvais emploi de forceps

Le torticolis acquis
Ou non présent à la naissance, il est principalement dû à des causes dites secondaires c'est-à-dire qu'il est induit.

Le torticolis acquis positionnel
Il est induit par une mauvaise position de la tête et/ou du cou, il peut être dû à :

Une PPP
→Cf. chapitre sur les étiologies et les facteurs de risque des PPP

Une subluxation du complexe C0, C1. Notons que le terme de subluxation est fort. Il serait plus approprié de parler de « désalignement mineur ». (5) Il peut arriver ici de façon concomitante avec une PPP. Ses étiologies sont principalement des compressions sur ce complexe pendant la grossesse ou l'accouchement
→Facteurs de risque
- Une disproportion fœto-maternelle
- Un plancher pelvien peu tonique
- Des malformations utérines maternelles

Une mauvaise position de tête. Il peut également arriver en même temps qu'une PPP.
→Facteurs de risque
- Un couchage avec la tête du même côté et une préférence positionnelle pendant le sommeil notamment.
- La prise du nouveau-né du même côté dans les bras.
- La prise du biberon ou du sein du même côté.

Le torticolis acquis d'origine nerveuse
Suite à une irritation nerveuse du nerf XI (pendant la grossesse ou en post-partum).
-soit torticolis
-soit irritation du nerf XI dans ces points de passage rétrécis tels que le foramen jugulaire ou passage entre C0 et C1. Ces rétrécissements pouvant être dus à une compression de la base du crâne et/ou d'une PPP.
→Facteurs de risque de ces deux étiologies possibles.

Nb. Une étude récente met en évidence qu'une étiologie pendant la grossesse se verra dès la naissance alors que si la cause est induite durant l'accouchement, elle se verra 3-4 jours après. (5)

Les conséquences

Un torticolis chez le nouveau-né peut entrainer des plagiocéphalies, associées au développement de dysfonctions musculosquelettiques, de scolioses, et de retard psychomoteur. (50)

Il pourrait « déséquilibrer l'interaction entre la musculature superficielle et profonde de la région cervicale et se répercuter de façon plus globale sur le développement du contrôle postural. » (66)
Il pourrait aussi « influencer le développement des aptitudes motrices de base, créer des compensations au niveau de la posture, une altération du tonus musculaire et de l'horizontalité du regard, des réactions de redressement, d'équilibre et de protections normales, une difficulté à exécuter des activités en ligne médiane ainsi qu'une difficulté à répartir le poids symétriquement. » (66)

LA PLAGIOCEPHALIE POSITIONNELLE POSTERIEURE ET LE TORTICOLIS CONGENITAL ASSOCIES

Dans la bibliographie, ils sont peu étudiés ensemble, ou si c'est le cas, c'est généralement pour exposer le fait que l'un entraine l'autre.

Définition

Il s'agit de l'association de deux signes cliniques qui sont une asymétrie du crâne et une asymétrie globale de la tête et du cou.

Quelques études parlent de l'association de ces deux signes *:*
Une étude réalisées en 2005 (75), nous rapporte qu'il existerait un torticolis dans 68,5% des cas de plagiocéphalies fronto-occipitales (n=50).
Cette même étude conclue que ces déformations du crâne sont associées :
- dans 54% à une rétraction musculaire. Cette rétraction musculaire comprend uniquement le SCOM à 42,5%, uniquement le trapèze à 30% et ces deux muscles associés dans 27,5% des cas.
- dans 26% des cas, on retrouve une rétraction musculaire et une asymétrie de tonus.
- dans 14% des cas à une asymétrie de tonus
- dans 6% des cas l'examen musculaire est normal

Elle rapporte également qu'il existerait un torticolis dans 46,4% des cas de plagiocéphalies occipitales (n=13). Ces déformations du crâne sont associées :
- dans 23% des cas à une rétraction musculaire. Celle-ci concernerait uniquement le SCOM dans 75% des cas et uniquement le trapèze dans 25% des cas.
- dans 7,7% des cas, on retrouve une rétraction musculaire et une asymétrie de tonus.
- dans 53,9% des cas, une asymétrie de tonus
- dans 15,4% des cas, l'examen musculaire est normal.

Il résulte de cette étude que les torticolis sont fréquents dans des cas de plagiocéphalies, qu'ils sont dus soit à une rétraction (surtout pour les plagiocéphalies fronto-occipitales) soit à une asymétrie de tonus (surtout pour les plagiocéphalies occipitales) du SCOM, du trapèze ou des deux associés dans les fronto-occipitales. Quelques soit ces cas, il y aurait une absence de nodule dans les muscles.

Notons que le trapèze peut être incriminé dans les cas de plagiocéphalies et de torticolis associés. Pour rappel, le SCOM est issu embryologiquement de ce muscle lors des premières semaines de vie intra-utérine.

Le diagnostic

Se reporter au diagnostic de la PPP et du TC.

Les diagnostics différentiels

Se référer aux diagnostics d'exclusion de la PPP et du TC.

Les étiologies et facteurs de risque

Les différentes étiologies sont :

Une compression

« Pressions mécaniques, qui portées sur la boîte crânienne, entraineraient des formations des sutures et une irritation ou même une souffrance du tissu nerveux sous-jacent. » (76) Que ce soit pendant la grossesse, pendant l'accouchement, ou en post-partum. Ici ce sera la PPP qui sera à l'origine d'un torticolis, par les divers mécanismes vu précédemment.

Une malposition

Une mauvaise position dans le ventre, en torsion ou en déflexion, peut entrainer un mauvais développement du SCOM (en raccourcissement par exemple).
Le torticolis ainsi formé peut entrainer une PPP par un mauvais positionnement de la tête en décubitus dorsal, après la naissance.

Un traumatisme

Un traumatisme du SCOM au moment de la naissance peut provoquer sa rétraction ou une diminution de son tonus et ainsi entrainer après la naissance la formation d'une PPP.

Dysfonctionnement embryologique

Comme vu précédemment, les parties de l'occiput, le sphénoïde, le temporal, l'ethmoïde constituant la base du crâne ont toutes une origine cartilagineuse. Ces cartilages étant d'origine branchiale comme le SCOM. Un dysfonctionnement dans les processus de mise en place des tissus pourrait impliquer une PPP et TC ?

Les conséquences

Se reporter aux conséquences de la PPP et du TC.

III. RESULTATS

UNE ENQUETE

Cette enquête a été effectué auprès de 74 ostéopathes : -exclusifs, -kinésithérapeutes et -médecin. Il a eu pour objectif de mieux connaitre la prise charge ostéopathique des PPP et TC chez des nouveau-nés de moins de trois mois.

<u>La première question,</u>
visait à savoir si le praticien est ostéopathe-exclusif, ostéopathe-kinésithérapeute ou ostéopathe-médecin.
Les résultats donnent :

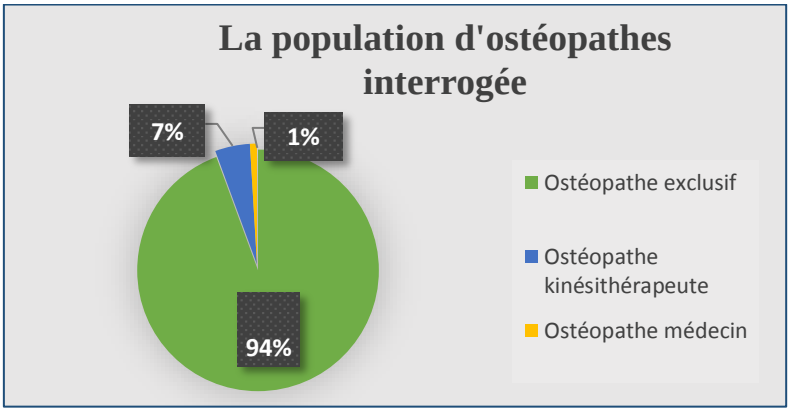

On remarque que la très nette majorité des répondants sont des ostéopathes exclusifs (à 92%). Ce qui représentera un intérêt lors de la lecture des réponses thérapeutiques puisque seule la pratique ostéopathique sera prise en compte.

<u>La seconde question,</u>
visait à savoir si l'ostéopathe s'occupe de nouveau-nés (moins de trois mois).
Les résultats donnent :

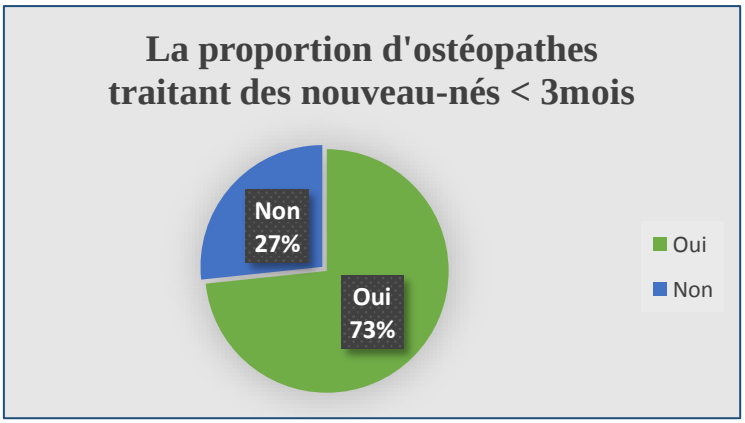

On remarque que la majorité des ostéopathes questionnés s'occupe de nouveau-nés.
Ceux qui n'en soignent pas sont tous des ostéopathes exclusifs.
De même tous les ostéopathes mixes rencontrent des nouveau-nés.

<u>La troisième question</u>,
visait à savoir quelle proportion de nouveau-nés les ostéopathes ont dans leur patientèle.
Les résultats donnent :

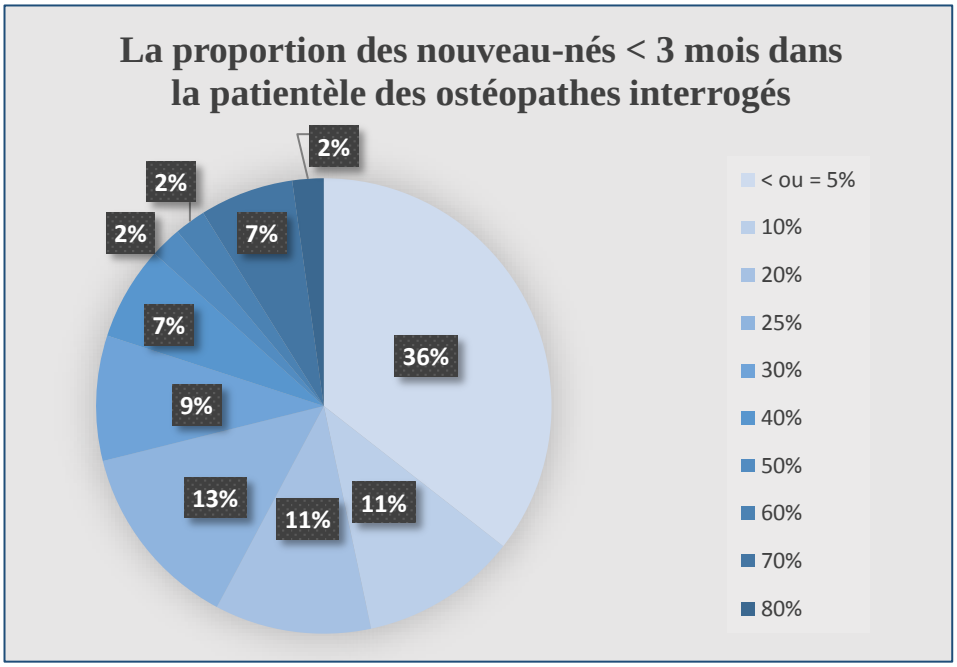

D'une façon globale, plus de la moitié des ostéopathes ont plus de 20% de nourrissons. Ce qui représente une proportion relativement importante.

<u>La quatrième question,</u>
visait à connaitre la proportion d'ostéopathes traitant des cas de PPP ;
Les résultats donnent :

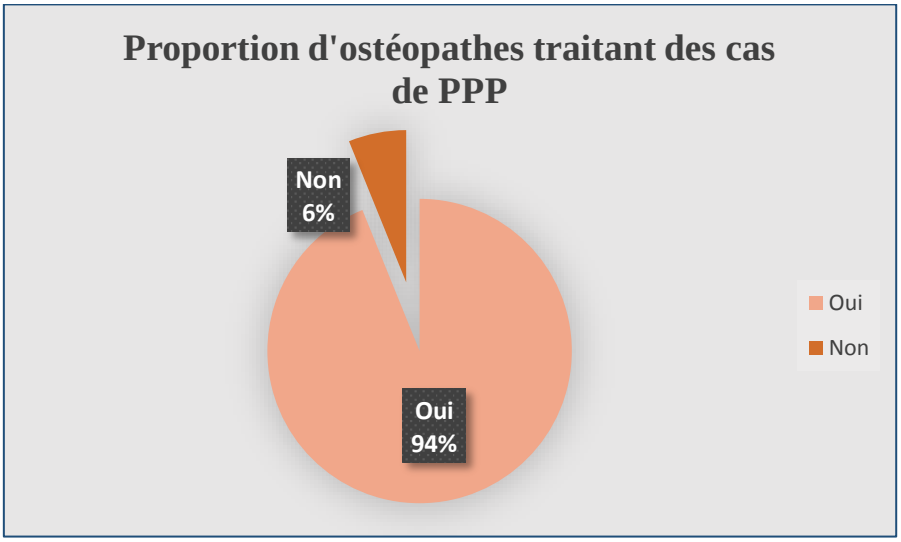

La très grande majorité des ostéopathes interrogés s'occupant de nouveau-nés de moins de trois mois s'occupe de cas de PPP.

La cinquième question,
visait à savoir, si la réponse était positive à la précédente question, quelle pourcentage de ses consultations les PPP occupe-t-elles.
Les résultats donnent :

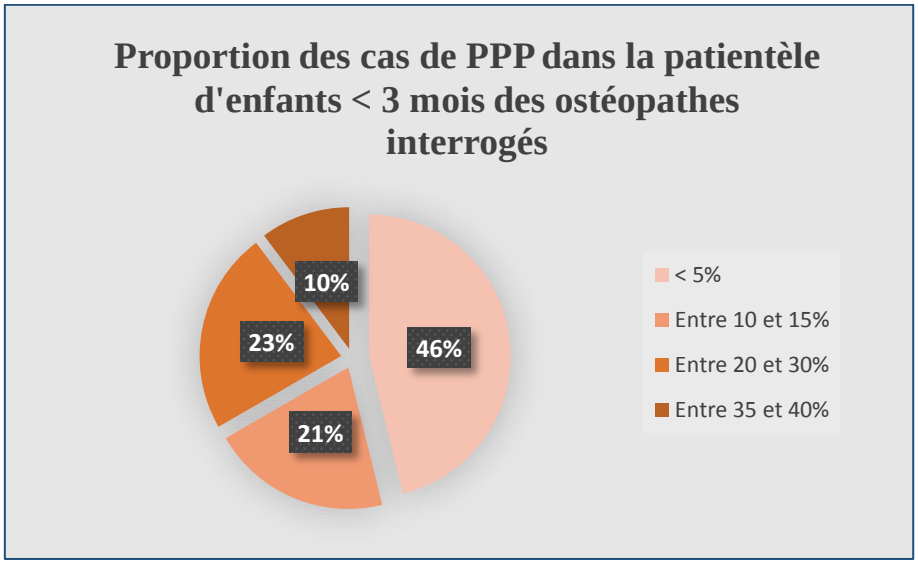

Les cas PPP représentent pour chez la moitié des thérapeutes moins de 5% de leurs consultations de nouveau-nés.
Les ostéopathes exclusifs sont ceux qui en ont eu le moins.

La sixième question,
visait à savoir quelle est globalement sa prise en charge pour les cas de PPP.
Les résultats montrent que:

La plupart des ostéopathes soignent le crâne préférentiellement, base, voute et plus particulièrement la suture lambdoïde.
L'accent est, également, mis sur l'articulation C0/C1.
Certains insistent sur le traitement des membranes et des fluides du corps, par des techniques de réharmonisation tissulaire ou encore la pratique d'un CV4.
D'autres encore traitent le SCOM et le torticolis
Les conseils aux parents sont mentionnés.
La pratique d'un V-spread a déjà été effectuée.
D'autres vont vérifier l'OST, le diaphragme et le bassin.
Le traitement intra-buccal est peu mentionné.

Le traitement des PPP intéresse particulièrement le crâne, ses sutures et articulations, les membranes semblent être un traitement apprécié. Le reste du corps est peu mentionné, peut-être parce que la question se voulait spécifique à la PPP. Notons les notions de fluides et membranes du corps comme étant à traiter.

La septième question,
visait à connaitre la proportion d'ostéopathes traitant des cas de TC.
Les résultats donnent :

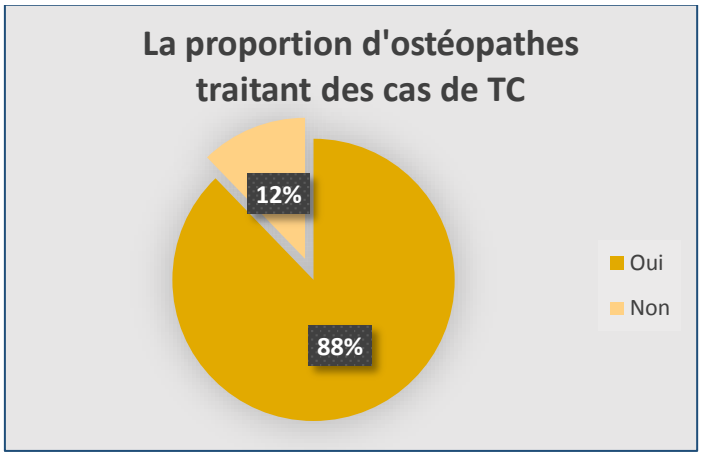

On constate ici que les cas de seuls torticolis sont très pris en charge de façon importante par les ostéopathes.
Rappelons que ceux-ci sont très majoritairement kinésithérapeutes-ostéopathes.

La huitième question,
visait à savoir, si la réponse était positive à la précédente question, quelle pourcentage de ses consultations les TC occupe-t-ils.
Les résultats donnent :

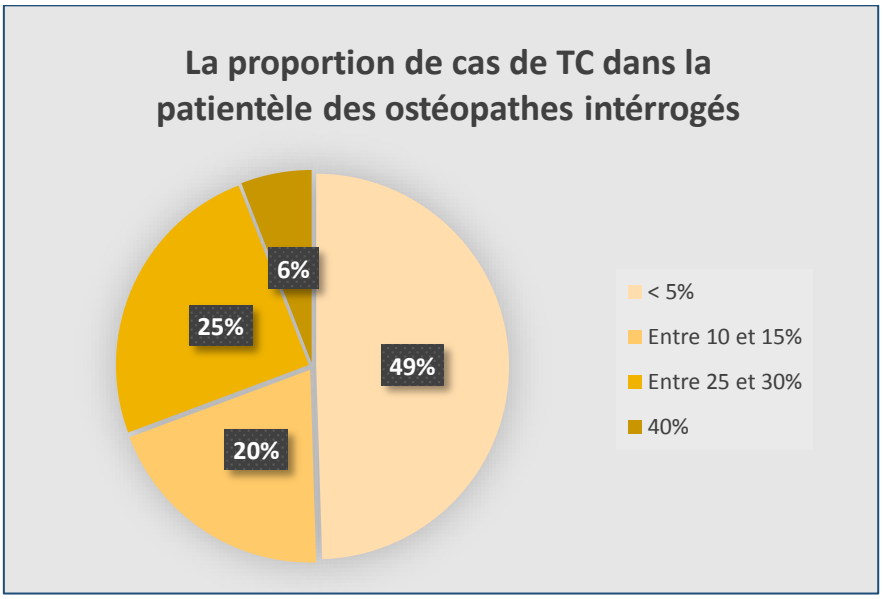

La proportion des cas de TC, traités en cabinet, est de moins de 5% pour à la moitié des ostéopathes interrogés. Presqu'un quart de la population en soigne de 10 à 15% ; le reste de la population (un peu plus de ¼ des personnes globales) s'occupent de plus de 25% de TC dans leur consultations des nouveau-nés.
Notons qu'il s'agit principalement d'ostéopathes-kinésithérapeutes.

La neuvième question,
visait à savoir quelle est globalement sa prise en charge pour les cas de TC.
Les résultats donnent que :

Tous les thérapeutes s'occupant de torticolis congénitaux effectuent un travail musculaire global du cou ou principalement du SCOM.
On retrouve une part importante du traitement pour la prise en charge du crâne et de ses sutures.
La rééquilibration liquidienne est aussi suggérée.
Une importance plus particulière est donnée au traitement de l'orifice supérieur du thorax.
Notons la présence d'une proposition concernant le traitement des TC en prise en charge ostéopathique hémodynamique.

Le traitement d'un TC nécessiterait une vérification de la base et voute du crâne, des muscles du cou et particulièrement du SCOM.
Une approche nouvelle a été suggérée : l'ostéopathie hémodynamique.

La dixième question,
visait à connaitre la proportion d'ostéopathes traitant des cas de PPP et TC.
Les résultats donnent :

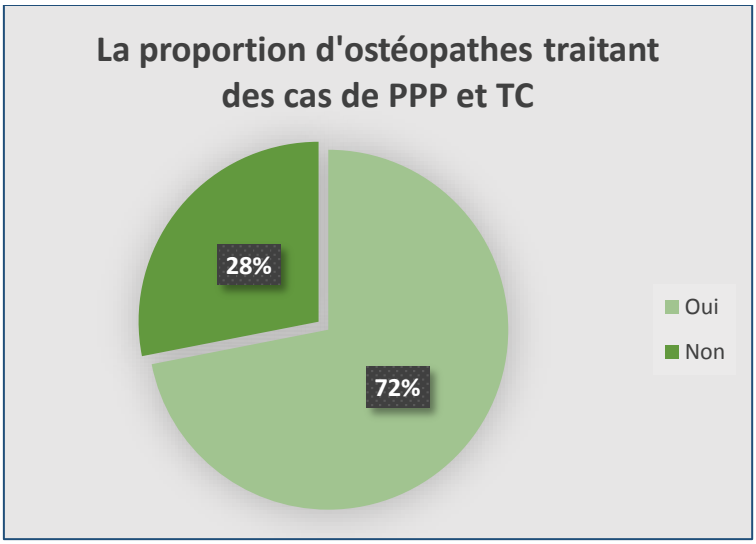

Ce point a montré que la grande majorité des ostéopathes s'occupent de cas de PPP et TC associés.

La onzième question,
visait à savoir, si la réponse était positive à la précédente question, quel pourcentage de ses consultations les cas de PPP et TC occupent-ils.
Les résultats donnent :

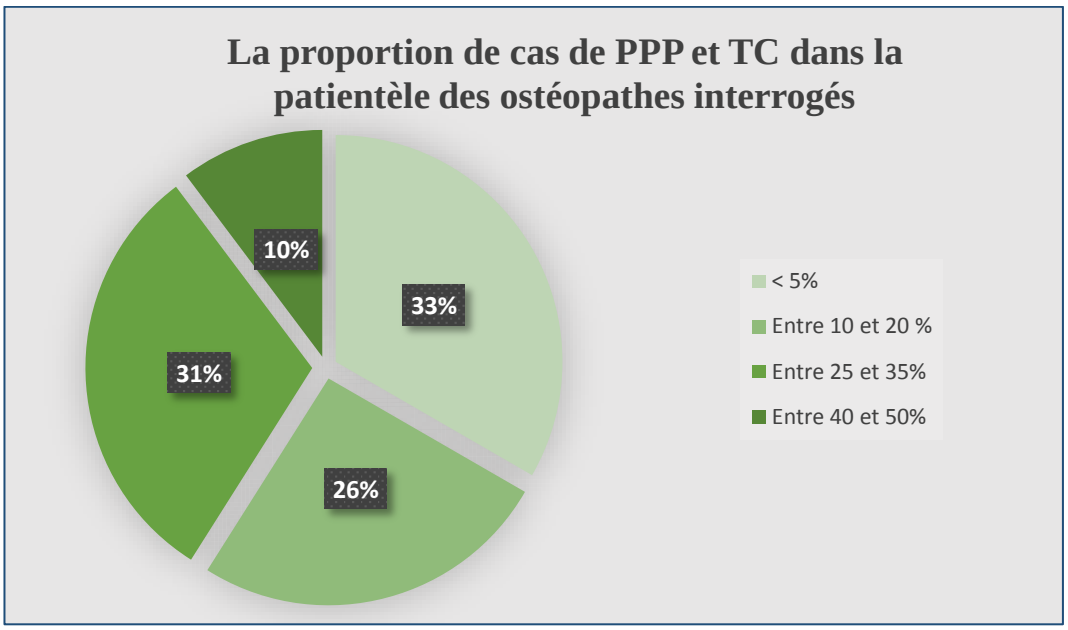

Globalement, la prise en charge des cas de PPP et TC représente entre 1 et 35% des consultations.

La douzième question,
visait à savoir quelle est globalement sa prise en charge pour les cas de PPP et TC.
Les résultats donnent que :
Une prise en charge des torticolis est importante.
Que le traitement de la base et voute du crâne y trouvent toutes sa place.
Un lien plus important est fait entre le crâne et cou et le reste du corps, à savoir l'accent est mis sur la prise en charge du thorax, diaphragme
Un travail musculaire du SCOM et du trapèze semble important.
De même, qu'un rééquilibre des membranes et liquides du corps.
Notons que l'ostéopathie hémodynamique pourrait être une solution de traitement.

En conclusion,

Cette enquête a mis en évidence que la prise en charge de l'association PPP et TC semble être un mélange des techniques utilisées pour traiter individuellement des PPP et des TC.
Cependant, on peut noter que d'autres approches semblent aussi efficaces.

DES RENCONTRES D'OSTEOPATHES

Ces rencontres ont été organisées afin de mieux comprendre les différentes possibilités de prise en charge.

Une consultation en ostéopathie « classique »

On la décrit ici classique puisqu'elle correspond à l'approche couramment utilisée.

La consultation a eu lieu le 25.03.2013 au cabinet de (et réalisée) par l'ostéopathe Julie Dalles.
C'est la première consultation du bébé S. X né le 29.01.2013 venu pour une PPP et TC.

Anamnèse

La grossesse : c'est la première grossesse de la maman et elle s'est bien passée.
La tête du bébé était très basse, il ne pouvait pas beaucoup bouger dans le ventre.
Il n'y a pas eu spécialement de contractions pendant la grossesse.
L'accouchement : il s'est moins bien passé. Il s'est déclenché naturellement au terme moins une semaine. Le travail a duré entre huit et neuf heures.
L'accouchement a commencé par voie basse mais le bébé étant bloqué par un double tour de cordon autour de l'estomac, il a fallu pratiquer une césarienne en urgence.
Allaitement : il s'est fait au sein seulement pendant un mois et une semaine puis passage à un allaitement mixte avec trois biberons /jour.
Nouveau-né : L'enfant nous est présenté par la maman comme ayant *:*
- un bon sommeil : Il se réveille une fois par nuit.
- des coliques (douleurs abdominales) : Il a des gaz et il relève les jambes lorsqu'il est allongé sur le dos ce qui correspondrait à sa position antalgique.
- des sorties de selles de type explosif une fois par jour mais accompagné d'un bon transit.
- des régurgitations et du reflux.
- le hoquet tous les jours, deux, trois fois par jour.
- au niveau ORL : du côté gauche, l'œil collé le matin, la narine plus bouchée que l'autre et il siffle.
- au niveau du crâne, on observe un méplat postérieur à droite, une petite avancée de la face à droite et tête est plus tournée à droite. Sa nuque est chaude.

On retrouve une petite boule à droite mais c'est normal cela correspond à un ganglion sous occipital. En décubitus dorsal, son corps est en haricot concave opposé au torticolis.
Le corps médical lui a diagnostiqué une plagiocéphalie positionnelle postérieure avec un torticolis congénital et ne trouvant pas de solutions à ce problème. Il a été conseillé aux parents d'aller voir un ostéopathe.

Tests et Traitement

Le bébé est en décubitus dorsal

Bassin : il est décalé en avant du côté droit. Il y a des adhérences du tube digestif à droite au niveau du sac digestif, et particulièrement du péritoine.

→ Le praticien tracte de ce côté puis décomprime le sacrum.

Colonne lombaire : on retrouve L5 L4 en rotation

→Réalisation du traitement en même temps par traction facial.

Membres inferieurs : il nécessite une

-Vérification du bon fonctionnement des hanches. Les adducteurs sont forts il y a donc peu de rotation externe.

→Le praticien va favoriser la rotation externe de hanche.

-Vérification de la membrane interosseuse, du tibia, de la fibula, il y a surtout des blocages à gauche.

→L'ostéopathe traite les restrictions

-Vérification du pied, pas de problème

Bassin (à nouveau): On regarde les tensions des ligaments iliolombaires à gauche.

→Le praticien ramène de ce côté le bassin pour détendre puis emmène de l'autre côté.

Le bébé passe dans une position assise

Thorax : il est testé de sa mobilité globale, ainsi que le rachis, l'abdomen. Il est retrouvé des tensions à gauche sur estomac mais pas au niveau du foie. Peut-être que l'enroulement du cordon se faisait plus haut à droite ?

→L'ostéopathe réalise un traitement de l'estomac en global puis plus spécifique suivi d'une détente diaphragmatique.

Colonne thoracique et cervicale : le praticien retrouve la première cervicale en rotation antérieure et en fermeture à droite, et donc en rotation postérieure et translation gauche. On peut dire qu'elle est en dysfonction de side droit et rotation gauche.

→Le praticien décomprime l'articulation atloïdo-occipitale mais l'articulation « ne cède pas ».

→Le praticien réalise alors un massage des muscles scalènes et SCOM à droite. (Notons que ce massage n'est pas agréable pour le bébé. Cette région est très sensible pour lui, habituellement ne supporte pas les caresses de sa maman à cette endroit).

→Puis traitement de la clavicule droite qui est en lésion de supériorité, le praticien abaisse celle-ci.

→A nouveau décompression de C1, l'ostéopathe fera attention à ne pas rester trop longtemps pour éviter d'engendrer trop de douleurs pour enfant.

Crane et face : le test montre une dysfonction de la suture lambdoïde à gauche, de la suture sagittale où le pariétal droit recouvre l'os occipital. Et au niveau de la suture coronale droite, le pariétal recouvre le frontal.

Il a des tensions crâniennes importantes, la tête est très dense.

→L'ostéopathe réalise le traitement

-Test de la face

→Le praticien décomprime les os du nez et de la face
-Test des temporaux qui sont en dysfonctions de rotation externe à droite
→Traitement par l'ostéopathe
-Test de l'ethmoïde
→Le praticien, avec un doigt intra-buccal, travaille avec les os du nez
-Test de la mâchoire, elle a une bonne symétrie.
Cervicales : elles sont à nouveau testées ainsi que les muscles SCOM et Scalènes
→Le praticien réalise une décompression de C0 avec C1 puis travaille à nouveau sur les muscles du cou.
Rachis : test de vérification

Conseils

-Pour le couchage avec un cal bébé
-Exercices de rotation de tête en maintenant le tronc fixe
-Laisser le bébé en décubitus ventral quand il ne dort pas

Remplir carnet de santé

Importance du complétement du carnet de santé qui permet un meilleur suivi et une meilleure relation et compréhension entre les intervenants de santé.

Suivi de consultation et résultats de la séance précédente

La consultation de suivi a eu lieu un mois après.
Le bébé X était alors âgé de 4mois.
Il avait une bonne mobilité en rotation droite de tête et le méplat occipital n'était presque plus visible.
Les parents ont noté une amélioration des coliques, des reflux, du hoquet et des signes ORL. Ces symptômes sont toujours présents mais plus rares.
Lors de la séance, l'ostéopathe a passé en revue le corps du bébé. Il a été noté la persistance de légères adhérences au niveau de l'estomac, un crane dense, mais nettement moins qu'à la première séance.
Le traitement ostéopathique dit « classique » associé à des exercices positionnels et de posture du bébé ont été permis des améliorations de la PPP et du TC.

NB. L'ostéopathe Julie Dalles a, le plus souvent, un suivi de deux consultations pour un bébé ayant une PPP et TC.
Elle associe sa prise en charge à des séances chez un kinésithérapeute spécialisé lorsque le torticolis semble avoir une forme résistante.

Un entretien sur l'ostéopathie « hémodynamique » : Concept et prise en charge

La rencontre avec Hervé Julien, ostéopathe D.O, initiateur du concept hémodynamique a permis de comprendre comment cette approche novatrice dans le monde ostéopathique pouvait faire partie de la prise en charge des PPP et TC.

Avez-vous déjà traité des enfants avec des PPP et TC ?
Oui et à de nombreuses reprises. Ils m'ont été envoyés notamment de l'hôpital Saint Vincent de Paul.

Quels résultats avez-vous eu ?
En les traitant en ostéopathie hémodynamique les résultats furent très intéressants.

Qu'est-ce que le concept hémodynamique ?
C'est une approche thérapeutique basée sur la MMP : Motilité Musculaire Permanente.
En effet le muscle présente une périodicité de mouvement qui est à l'origine du mouvement facial. Il serait involontaire et permanent.

Le concept décrit un fonctionnement des chaines musculaires sur un mode d'expansion / contraction alterné mais simultané. Cela a été mis en évidence empiriquement, au sein du comité de recherche de l'association Teutaros.
Par exemple, pour le membre inférieur, en inspiration le fémur fait une rotation externe et le tibia une rotation interne.
C'est le mode de fonctionnement des roues dentées.

Le rythme est de six à douze cycles par minute dans une situation normale.
Pendant cette mobilité, on note :
- Une phase de remplissage ou d'expansion (gonflement) du muscle : durant celle-ci le muscle se charge de sang.
- puis une contraction ou phase d'évacuation du sang.

Les phlébologues parlent de systole et diastole musculaire.
Elle agit sur le muscle directement mais aussi sur les articulations. La MMP présente une alternance et un synchronisme musculaire.

On peut décrire ainsi le muscle comme un vase d'expansion. Il se remplirait jusqu'à une pression d'à peu près 2,5 mmHg à l'entrée du capillaire permettant ainsi l'échange osmotique au niveau cellulaire. Quand le seuil est atteint, les échanges entres cellule et matrice extra cellulaire (CL-, Na+…) peuvent s'effectuer. Grace au potentiel électrique d'action du potentiel de repos, une contraction s'en suit et le sang veineux (contenu dans le sac musculaire et dans ses veinules) est éjecté lentement et puissamment puisque la tension interne augmente.
Il existe deux petits muscles des veinules à la sortie du capillaire qui pourraient servir de sphincter anti-retour.

Les mécanismes :
L'alternance musculaire :
Pendant qu'un groupe se relâche et se remplit l'autre se contracte et se vide. Le vecteur pression semble être un vecteur essentiel à la MMP.
Le mouvement articulaire :
Les articulations sont en permanence mobilisées. Notons l'importance dans le bon fonctionnement de la MMP dans la physiologie du drainage articulaire.
Le synchronisme :
Entre la respiration thoracique et la MMP. On peut parler de processus qui tendent à être énergiquement correct c'est-à-dire que le corps essaie d'harmoniser ses rythmes pour être le plus économique possible. (Cette notion est indissociable d'une ostéopathie holistique.)

Les influences:
Le muscle est sensible à l'environnement, tel que le chaud, le froid, le psychisme, les aimants, les aiguilles, les médicaments, certaines maladies (SPA[1], parkinson, Raynaud…), il répond par des variations des rythmes, des désynchronisations.

Les lésions hémodynamiques :
Une désynchronisation / inversion :
La représentation donne une orientation des poulies en sens inverse.
Notons que lorsque l'on tourne légèrement la tête à droite, le temporal droit se met en rotation postérieure (sur une inspiration thoracique), on dit qu'il est alors en désynchronisation et une torsion des temporaux physiologiques ! En effet si l'on remet la tête droite, le temporal retrouve la rotation antérieure.
Si la tête réalise une rotation droite plus importante, qui engage la première côte, on se trouve dans le cas d'une désynchronisation qui est permanent et du coup pathologique.

Une diminution de la vitesse de la MMP :
Certaines pathologies l'entrainent comme Raynaud et ainsi il entraine des troubles de la trophicité.

Des lésions structurelles :
Elles entrainent une perte de rythmicité par moitié sur tout le membre, le spasme musculaire limitant le remplissage du muscle. Pour résumer, la rigidité articulaire et l'hypertonie s'accompagne d'un spasme périphérique et d'une inflammation progressive. Les effets disparaissent lors de la libération de l'articulation en cause.

Remarque : Si le drainage articulaire dépend bien de la MMP, il peut y avoir une augmentation tonique de l'activité de la MMP pour compenser la rigidité. Et inversement, s'il y a une perte d'amplitude de celle balayée par MMP, il peut y avoir une perte de l'amplitude articulaire de l'articulation.
Ainsi d'après le concept hémodynamique, une perte d'amplitude articulaire pourrait être due à une perte d'amplitude du balayage de l'articulation par la MMP.

En résumé, la MMP :
Permettrait la circulation veineuse, le drainage articulaire, et le drainage lymphatique.
Des études sont en cours, ce sont des hypothèses confirmées par la clinique.

Qu'est-ce que l'hémodynamisme peut apporter de plus que l'ostéopathie « classique » ?

L'approche est différente de l'approche en ostéopathie crânienne puisque l'on considère que la synchondrose sphéno basilaire ou SSB ne bouge pas, à partir de 20 ans (ce qui correspond à son ossification), et que c'est un des points les plus solides du crâne. Ce serait les temporaux qui bougent à partir de ce « socle », et qui ont un rôle important voire primordial dans le bon fonctionnement du crâne. Congestion/décongestion.
Ainsi si un temporal est désynchronisé (torsion temporale), cela peut entrainer une « torsion » du crâne. D'où cette attitude de déformation de la tête privilégiant une position inclinée d'un côté, qui est plus visible en décubitus dorsal. Il y aura une augmentation de la tonicité du SCOM de ce côté.
NB. Chez le nourrisson, le SSB n'étant pas ossifiée, celle-ci « bouge ».

De plus dans la vision de l'hémodynamique, on insiste sur le synchronisme qui existe entre la respiration thoracique et la MMP ; sur l'importance des chaines musculaires (ici entre le crâne et le tronc) ; et dans le cas qui nous intéresse au « reflet » du temporal (et de sa position) sur la première côte.

Une désynchronisation du premier arc costal va, par l'intermédiaire des SCOM, entrainer une désynchronisation (torsion) de l'os temporal.
Sa palpation en est facile. Cette désynchronisation peut être également ressentie au niveau de la clavicule.
Pour rappel, c'est une chaine musculaire entière qui est concerné, Le SCOM n'étant que le reflet de son fonctionnement.
Le crâne va donc fonctionner en torsion : il y a une rotation antérieure du temporal « sain » et une rotation postérieure pour le temporal en lésion.
Ainsi d'après le concept, une perte mécanique articulaire pourrait être due à une perte d'amplitude de la MMP. Comme c'est le cas lorsqu'une PPP est associée à un TC.

Qu'est-ce que vous testez ?

Le patient est en décubitus dorsal, le praticien à la tête du sujet.
Test des temporaux : avec une prise en pince (entre pouce et index) sur ses branches en bilatéral. Cela permet de savoir s'il y a une désynchronisation de la MMP. On ressent le mouvement des temporaux par rapport à l'axe central du crâne (SSB[2], occiput et ethmoïde), on essaie de voir s'ils sont bloqués et si oui dans quel sens. (Un peu comme on pourrait le faire en ostéopathie crânienne « pure »). Le temporal en lésion sera en rotation postérieure. La branche du temporal qui se rapproche du praticien.
Puis test des orbites : avec une prise sur les malaires (les 2index des deux mains) et

sur les frontaux (les pouces au-dessus du bourrelet sus-orbitaire). On observe l' « ouverture » et la « fermeture » des orbites ce qui correspondrait à une expiration et une inspiration thoracique. On regarde les amplitudes.
Vérification de tout le crâne, de l'articulation atloïdo-occipitale.

Comment traitez-vous ces lésions ?
Il faut commencer par traiter la *désynchronisation*.
Pour cela, il faut amener la tête en rotation facilitée, (celle opposée à la dysfonction de temporal. Par exemple, pour une désynchronisation du temporal droit. Le praticien emmène la tête en rotation gauche maximum. Demande une grande inspiration thoracique. Puis l'ostéopathe remet la tête droite.

Puis la *torsion* si elle a été retrouve lors du test des orbites. Avec la même prise que pour le test, on traitera en force c'est-à-dire s'il y a un défaut d'ouverture, il faut emmener l' « orbite » en ouverture forcée sur une inspiration. Puisque c'est la physiologie. Si ce n'est pas le cas, perte d'amplitude du malaire, qui suivant le temporal, montrera un temporal.
Il faut libérer toutes les ***articulations du temporal.*** Notons que le mouvement de fermeture est aussi importante que celui d'ouverture du temporal (mouvement de rotation postérieure et antérieure).
On vérifie le synchronisme de l'occiput sur l'atlas puis des premières cervicales et enfin des vertèbres thoraciques. On lève les lésions de désynchronisation s'il y a des pertes d'amplitudes de ces articulations.

Avez-vous un exemple d'une consultation qui vous a particulièrement marqué ?
Les jumeaux. L'un était très bruillant, très agité alors que l'autre allait bien, ne présentant pas de signe particulier.
Au test, l'enfant perturbé avait une désynchronisation, l'autre non.
En traitant la désynchronisation, cela a redonné de la mobilité au crâne et a permis d'apaiser l'enfant. Il ne pleurait plus entre autres. Et cela a eu un effet positif sur la résorption de la PPP et du TC.

La découverte des principes de l'ostéopathie hémodynamique ouvre d'autres voies thérapeutiques et pourquoi pas étiologiques dans la prise en charge des PPP et TC.

IV. DISCUSSION

La recherche bibliographique a permis d'éclairer la vision que les scientifiques, médecins, kinésithérapeutes et ostéopathes ont des PPP et TC.
Il est compliqué de savoir d'où ils viennent précisément. Les données sur les plagiocéphalies, sur les torticolis et sur les deux signes associées, sont disparates et peu systématisées.
Il semblait donc que leurs définitions, étiologies, et conséquences ne soient pas bien définies ou en tout cas, tout le monde, n'est pas la même définition.
Ainsi grâce à ces recherches, en reprenant à la base ces données, des définitions plus claires ont été élaborés. Pour ce qui est de celle de la PPP et TC, nous reviendrons plus loin dessus.

Ses recherches ont mis en évidence que les traitements ostéopathiques des PPP et TC semblaient toujours similaires. Soit un mélange d'un traitement pour PPP et d'un pour TC, ou plus souvent il s'agit de traiter le TC, qui dans l'esprit de nombreux ostéopathes est la seule cause des PPP (en plus du couchage en décubitus dorsal).
Ainsi pouvons-nous nous demander si cette similitude dans la prise en charge des PPP et TC n'est pas dû au fait qu'il existe une méconnaissance ou du moins une connaissance incomplète des étiologies et donc des mécanismes possibles de survenus ?
C'est ce que ce mémoire a tenté de mettre en avant.

Dans un premier temps, il a alors semblé évident de réaliser une enquête sur les pratiques des ostéopathes fassent à ces signes rhumatologiques, afin de confirmer nos observations.

L'enquête fut effectuée, de janvier à mai 2013, auprès de 75 ostéopathes. Cet échantillon étant restreint, les données sont donc à prendre avec précautions. Il serait intéressant de refaire cette enquête avec des questions plus précises et sur une population plus importante. Mais nous avons cependant déjà des résultats probants.

L'attention était portée à la pratique d'enfants de moins de trois mois puisque c'est dans cette période que la prise en charge ostéopathique est la plus efficace. La première fontanelle lambda se refermant à trois mois (notons que si une suture lambdoïde est touchée dans une PPP, alors cette fontanelle joue un rôle important dans le mécanisme).

L'enquête, a montré que peu de praticiens ostéopathes exclusifs s'occupent d'enfants de moins de trois mois, en contraste avec les ostéopathes kinésithérapeutes et médecins qui les prennent en charge. La pratique ostéopathique chez des nourrissons de moins de six mois étant réglementée par la loi Française, on peut se demander s'il y a un rapport.
En effet, le Décret n°2007-435 du 25 mars 2007 dans son article 3 du chapitre 1 impose qu' « *après un diagnostic établi par un médecin attestant l'absence de contre-indication médicale à l'ostéopathie, le praticien justifiant d'un titre d'ostéopathe est habilité à effectuer les actes suivants: Manipulations du crâne, de la face et du rachis chez le nourrisson de moins de six mois* » et que ceci n'est « *pas*

applicables aux médecins ni aux autres professionnels de santé lorsqu'ils sont habilités à réaliser ces actes dans le cadre de l'exercice de leur profession de santé et dans le respect des dispositions relatives à leur exercice professionnel. » (77)
Or les médecins connaissant mal l'ostéopathie et ses principes de traitement, ils sont souvent réticents quant au fait de délivrer ces certificats. Sachant qu'en plus de cela leur responsabilité est engagée face à la justice en cas d'incidents.

Les résultats de l'enquête montrent également que certains ostéopathes s'occupent d'enfants avec des PPP et/ou TC mais ayant plus de trois mois. Le traitement qui en découle ne semble pas être le même que celui effectué sur des nouveau-nés. L'accent est mis sur un travail musculaire et purement osseux du crâne. Celui-ci semble plus difficile à être mis en place. Ce qui confirme que les premières consultations doivent avoir lieu dès que possible après la naissance.

En outre, il en résulte qu'une meilleure prise en charge des PPP et TC chez les nouveau-nés ou nourrissons de moins de trois mois serait permise par une amélioration, une facilitation de l'accès aux soins ostéopathiques de ces enfants.

Un autre point soulevé par cette enquête est la proportion de PPP, TC et PPP et TC présents en cabinet d'ostéopathie.
Globalement, les ostéopathes ont affaire à des PPP dans 94% des cas, à des TC dans 88% des cas et à des PPP et TC dans 72 % des cas.

On peut noter une différence de pourcentage de prise en charge de ces pathologies entre les ostéopathes exclusifs et les mixes. Effectivement, il est marquant d'observer que les ostéopathes-kinésithérapeutes traitent plus fréquemment ce type de cas que les exclusifs.
La fonction de kinésithérapeute leur permet une adhésion à la chaine de soin traditionnelle.

On observe que pour la majorité des ostéopathes interrogés, dans les cas de PPP et TC, le torticolis est à l'origine de la PPP. Pour eux, le traitement primordial semble être le travail musculaire. Comme nous l'avons souligné précédemment, cela tient peut-être au fait que c'est une étiologie communément admise et que si ce dernier n'est pas traité alors la PPP ne le sera pas non plus. Cela peut être effectivement vrai mais ce n'est pas toujours le cas !
Nous avons d'ailleurs montrés, dans la partie « données anatomo-cliniques », que cela peut être l'inverse. C'est-à-dire que le torticolis peut être induit par une plagiocéphalie, ou encore qu'ils puissent être d'une origine commune.
D'une façon plus générale, il ressort de cette enquête que les ostéopathes traitent les PPP, les TC et les deux associés quasiment de la même façon : voute, base du crâne et le muscle SCOM.

Cependant, certains insistent sur un traitement des fluides du corps avec l'utilisation d'une technique de CV4[1] (78) ou encore sur un travail sur les méninges. En effet, ce travail semble important puisque dans les PPP est retrouvé une augmentation des espaces sous-arachnoïdiens, lesquels permettent la résorption et donc la libre

[1] Compression du 4e Ventricule ou Compression Occipitale

circulation du LCR[1]. (1) Cela entrainant donc un risque de stagnation du LCR au niveau des ESA[2]. Cet augmentation des ESA entraine un calibre plus large sur certaines zones (frontal et temporal) et normal à d'autres (occipital), et perturbe la circulation qui n'est alors plus physiologique. La pression qui s'exerce n'étant plus la même partout, il pourrait se créer des zones de turbulences, de stagnation, l'évacuation n'en sera que perturbée. Pour Still, chaque fluide a une existence parce qu'il a un rôle spécifique à jouer. Si la circulation de celui-ci, ici le LCR, est entravée soit au niveau de sa sécrétion, de son cheminement vers sa destination, il y a un risque sur le résultat final. (1)

En outre, si la PPP n'est pas traitée il y aura une persistance de l'augmentation des ESA. Cette dernière ayant eu lieu pendant une période de vie où l'enfant se développe très rapidement. Elle pourrait entrainer une altération du bon fonctionnement des tissus et donc des séquelles sur le futur enfant.

C. Lehembre, ostéopathe D.O nous transmet dans son mémoire que ces modifications des ESA pourraient être la conséquence d'une PPP. On peut se demander si l'inverse ne serait-il pas possible ? De ce fait, la mauvaise circulation du LCR pendant le développement intra-embryonnaire, ne pourrait-il pas être à l'origine de l'augmentation des ESA fronto-temporaux, et donc d'une mauvaise mise en place des méninges.
La mise en place des méninges étant fondamentale dans l'ossification de la voute, pourraient-elles entrainer des déformations telles que les PPP ?
Tout cela pouvant justifier l'importance de la réharmonisation des fluides et pourquoi pas d'une technique de CV4, lors de PPP et TC ? Ce serait une voie de recherche…

On peut également se demander si cette augmentation des ESA et cette stagnation du LCR pourrait être le reflet d'une mauvaise circulation fluidique du corps ? Notons que tous les enfants présentant des grossesses et accouchements difficiles n'ont pas de séquelle sous forme de PPP ou TC.

On peut alors penser qu'ils arrivent à bien s'adapter aux phénomènes par une bonne circulation liquidienne. Ainsi les nouveau-nés ayant une mauvaise circulation générale (veineux, artériels, LCR, lymphatique) n'arriveraient pas à résorber ces stagnations induites, ce qui augmenterait l'apparition d'une PPP et TC ? Cette mauvaise circulation du LCR pourrait avoir une origine embryologique. Celle-ci pourrait être étudiée en faisant des recherches sur la formation des plexus choroïdes (permettant la sécrétion du LCR) ?

Dans les résultats de l'enquête, il ressort une autre proposition de traitement faisant appel aux concepts de l'ostéopathie hémodynamique. Il semblerait que l'association des PPP et TC puissent être soignés avec cette approche. L'ostéopathie hémodynamique étant fondée sur le Mouvement de Motilité Permanente des muscles et sur le drainage circulatoire qu'il engendre. Pourrait-elle alors justifier la supposition étiologique précédente ?

[1] Liquide Cérébro-Spinal
[2] Espaces Sous Arachnoïdiens

En effet, l'ostéopathie hémodynamique améliore de façon significative la prise en charge des pathologies liées à la circulation du sang dans les veines, au drainage mécanique des articulations, au fonctionnement des chaines musculaires, et aux obstacles à la circulation lymphatiques. (79)

Il parait ici important de rappeler que notre fondateur A.T Still enseignait ,dans sa philosophie de l'ostéopathie, que : *« Souvenez-vous toujours que l'efficacité du drainage veineux doit être maintenue sinon apparaitront la congestion, la tuméfaction, et l'inflammation des glandes de la tête, de la face, et du cou, vous signalant cette omission ; la santé, l'aisance, l'œil vif, l'oreille fine, la saine activité du cerveau et de ses forces magnétiques et électriques s'appliquant aux parties vitales pour soutenir la vie, la mémoire et la raison, dépendent directement et entièrement de la liberté non entravée des systèmes de fluides nerveux, sanguins et cérébraux. »* (44)
Ainsi notre hypothèse de prise en charge ne serait-elle pas dans le concept même de l'ostéopathie ?

De plus le concept hémodynamique s'intéresse au désordre de la MMP ou Motilité Musculaire Permanente, qui dans notre cas au niveau crânien, serait « lisible » au niveau du muscle SCOM.
Ce dernier serait le reflet de la chaine musculaire qui ferait le lien entre l'os temporal et la première cote. (Une technique hémodynamique sur cette dernière permet de traiter des torsions du temporal, les études sont en cours mais empiriquement cela est montré). La MMP présente un fonctionnement en expansion puis contraction d'une chaine musculaire et serait à l'origine du mouvement articulaire (la MMP permettant le drainage articulaire) et du mouvement facial. Il est important de noter le synchronisme qui existerait entre la MMP et la respiration thoracique. Par exemple en inspiration forcée, le temporal effectue un mouvement de rotation antérieure (correspondant sensiblement à celui décrit en ostéopathie crânienne*)*.
Toujours selon le concept hémodynamique, un « temporal désynchronisé » est le signe que la phase de la MMP ne correspondrait plus à la bonne phase respiratoire, cela pourrait entrainer une « torsion » du crâne.

En effectuant des recherches bibliographiques embryologiques, je me suis rendue-compte que la base du crâne, le SCOM, le trapèze ont une origine embryologique commune. (*Cf. Annexe C.)*
Effectivement, on les retrouve intimement liés dans la constitution du 5e segment cervico-médullaire (de la segmentation primitive de l'embryon). Ce segment comprend :
- Le premier somite occipital qui formera une partie des cartilages para-chordaux, eux même à l'origine d'une partie de l'os occipital
- Le deuxième arc branchial : il constituera le cartilage thyroïde, les muscles bronchiaux avec entre autres le SCOM et le trapèze, la onzième paire de nerf crânien et l'arc aortique IV donnant une partie des artères carotides communes, l'artère sous-clavière et le tronc brachio-céphalique droit ainsi que la crosse aortique et leurs homologues veineux.

La description de ce 5e segment cervico-médullaire met en évidence, par sa complexité et son importance dans le développement de l'embryon, le lien étroit entre l'occiput, les muscles SCOM et trapèze, la vascularisation du crâne !
Si un de ces éléments est « défaillant », cela peut se répercuter sur les autres.
Ces structures, dernièrement citées, jouent un rôle important dans la respiration primitive. Les SCOM et trapèze sont issus du muscle branchial « élévateur » dont sa fonction était de permettre le soulèvement de la branchie.
Rappelons que les muscles branchiaux, permettaient le bon fonctionnement des branchies et donc assurait la respiration primitive, comme on la retrouve encore actuellement chez les poissons.

Ainsi, on peut décrire, embryologiquement et anatomiquement, les SCOM et trapèze comme faisant le lien entre la respiration primitive et la respiration thoracique.

On retrouve ici le concept de synchronisme entre la MMP (Motilité Musculaire Permanente) et la respiration thoracique. Cette MMP pourrait-elle être le reflet de la respiration primitive, qui assurait la circulation sanguine ? Et ainsi cela justifierai qu'une anomalie de ce Mouvement Musculaire Permanent puisse se traduire par un spasme du muscle et entrainer des blocages articulaires ? Pouvant ainsi expliquer la bonne correction des torsions crâniennes par des techniques hémodynamiques ?

La compréhension des mécanismes physiologiques du corps et des processus de traitements ostéopathiques pourrait nécessiter une meilleure compréhension de l'embryologie.

Ainsi, ce mémoire met en évidence que la bonne prise en charge des nouveau-nés ayant une PPP et un TC associés passent par une bonne compréhension des étiologies et mécanismes de survenue de ces signes. Le traitement sera différent suivants l'origine de ces déformations.
Les traitements cités précédemment présentent chacun leur justification et intérêt.

Dans cette recherche, nous gardons à l'esprit les principes même de notre profession d'ostéopathe : l'inter-relation de la structure et de la fonction ainsi que du « pouvoir » d'auto-guérison du corps ou homéostasie. Néanmoins, il serait intéressant d'aller chercher d'autres étiologies plus loin dans le corps pour être dans le respect du concept de globalité (qui est tout de même mis en évidence dans les conséquences que peuvent entrainer les PPP et TC).
Ne perdons pas à l'esprit que « seuls les tissus savent ». *R.Beker, ostéopathe*.

Il en ressort également que l'utilisation des termes PPP et TC sont trop précis et qu'ils ne peuvent être utilisés dans tous les cas. Il serait plus juste d'utiliser le terme de Plagiocéphalie Non Synostosique Postérieure ou PNSP et juste le terme de Torticolis du nouveau-né (TNN).

Quelle définition pour une meilleure prise en charge ?

En voici une proposition :

« L'association des signes d'une plagiocéphalie non synostosique postérieure et d'un torticolis du nouveau-né se définit par « la présence, chez un nouveau-né, d'une déformation postérieure du crâne associée à une inclinaison homolatérale, à une rotation et translation controlatérales des cervicales à cette déformation de la tête. »
Cette déformation peut être fronto-occipital, occipital (unilatéral) ou de type platycéphalie (occipital en bilatéral). Les muscles SCOM et trapèze peuvent être seul ou ensemble à l'origine du torticolis et se caractérisant par leur rétraction, par un défaut de tonicité ou les deux. »

CONCLUSION

Ce mémoire de recherche a eu pour objectif une meilleure connaissance des PNSP et des TNN lorsqu'ils sont associés, et a essayé de permettre un élargissement des différentes approches thérapeutiques ostéopathiques. Il a associé une recherche bibliographique, l'établissement d'un questionnaire sur la pratique ostéopathique de ce cas, la mise en évidence de traitements similaires et de la possibilité de différentes approches. Ainsi il a été enrichissant d'assister à des consultations d'approches différentes. Il aurait été intéressant d'en voir d'autres mais ce ne fut pas possible.

Rappelons également que le Décret n°2007-435 du 25 mars 2007, précédemment cité, ne permet pas une bonne prise en charge des PNSP et TNN. C'est également un frein pour les recherches dans le domaine, dans la prise en charge du nouveau-né plus globalement.

Ce sujet fut passionnant, tant par sa complexité, que par les différentes perceptives d'avenir qu'il met en lumière. Que ce soit au niveau scientifique, une association entre ostéopathes et chercheurs notamment en embryologie pourrait être très intéressante dans la recherche des mécanismes lésionnels et étiologiques. Au niveau médical, cela pourrait inciter les médecins à s'intéresser davantage à ces signes qui ne semblent pas vitaux. Enfin au niveau ostéopathique, cela pourrait encourager les ostéopathes à réaliser ces recherches et donc d'améliorer et d'avoir la meilleure prise en charge possible ?

Les annexes

Annexe A.
Le questionnaire de l'enquête

Annexe B.
Les documents de mise en place de l'étude

Annexe C.
Schématisation du développement embryologique

Annexe D.
Tableau des résultats de l'enquête

Annexe A. ***Le questionnaire de l'enquête***

Enquête: mémoire sur prise en charge de plagiocéphalie positionnelle postérieure et torticolis congénital associé.

Virginie Vernos CSO2 - IDO

Mémoire: Quelle(s) prises(s) en charge ostéopathique des plagiocéphalies positionnelles postérieures et des torticolis associés, chez les nouveaux-nés ?

Vous êtes sollicités pour répondre à cette enquête, merci pour vos réponses.

* Required

Etes-vous ? *

- ostéopathe exclusif
- ostéopathe-kiné
- ostéopathe-médecin

Traitez-vous des nouveau-nés (moins de trois mois) ? *

- Non
- Oui

Si Oui, quelle est votre proportion de nouveau-nés dans votre patientèle ?

Traitez-vous des nouveaux-nés avec une plagiocéphalie positionnelle postérieure ? *

- Non
- Oui

Si Oui, cela concerne quel pourcentage de vos consultations ?

Et quelle est globalement votre prise en charge ostéopathique ?

Traitez-vous des nouveaux-nés avec un torticolis congénital ? *

- Non
- Oui

Si Oui, cela concerne quel pourcentage de vos consultations ?

Et quelle est globalement votre prise en charge ostéopathique ?

Traitez-vous des nouveaux-nés avec une plagiocéphalie postitionnelle postérieure et torticolis congénital associés ? *

- Non
- Oui

Si Oui, cela concerne quel pourcentage de vos consultations ?

Et quelle est globalement votre prise en charge ostéopathique ?

Annexe B.

Les documents de mise en place de l'étude

Autorisation parents :

Virginie VERNOS Ostéopathe
Virginie.vernos@gmail.com
06 08 68 37 99

Paris, le ……..

Je soussigné(e) Melle /Mme /Mr ……autorise mon enfant……..à participer à l'étude ostéopathique de Melle Virginie VERNOS, en tant que patient(e) en ayant été informé(e) au préalable de son contenu et de ses différentes modalités pratiques de réalisation.

Signature du parent :

Signature du praticien :

Annexe B.
Les documents de mise en place de l'étude (2)
Lettres d'information parents :

Virginie VERNOS Etudiante Ostéopathe
Virginie.vernos@gmail.com
06 08 68 37 99

A Paris, le ……...

Chers parents,

Je réalise une étude sur les bénéfices que pourraient apporter l'ostéopathie.

Il a été diagnostiqué à votre enfant une plagiocéphalie positionnelle postérieure associée à un torticolis congénital (PPP et TC).

L'ostéopathe se projette grâce à ses connaissances, son expérience et son toucher dans la croissance la plus probable de l'enfant. Le traitement ostéopathique permet de lever les tensions présentes chez celui-ci et ainsi lui assurer la meilleure croissance possible. Ce travail s'effectue en association avec le médecin pédiatre et le kinésithérapeute.

Le but de mon mémoire est de mieux comprendre l'apport de l'ostéopathie pour les cas de PPP et TC associés et de chercher d'autres approches thérapeutiques ostéopathiques. Pour cela, l'observation et l'analyse de la consultation mise en place par le praticien ostéopathe est nécessaire.

Il s'agit donc de suivre la consultation de votre enfant, effectuée par l'ostéopathe ……..…..…….. …….. .

Toutes les informations notées à l'occasion de cette étude respecteront l'anonymat de votre enfant. Si vous le souhaitez, vous serez informés du résultat final.

Je suis à votre disposition pour toute question de votre part.

Cordialement,

Virginie Vernos

Annexe C.

Schématisation du développement embryologique.1

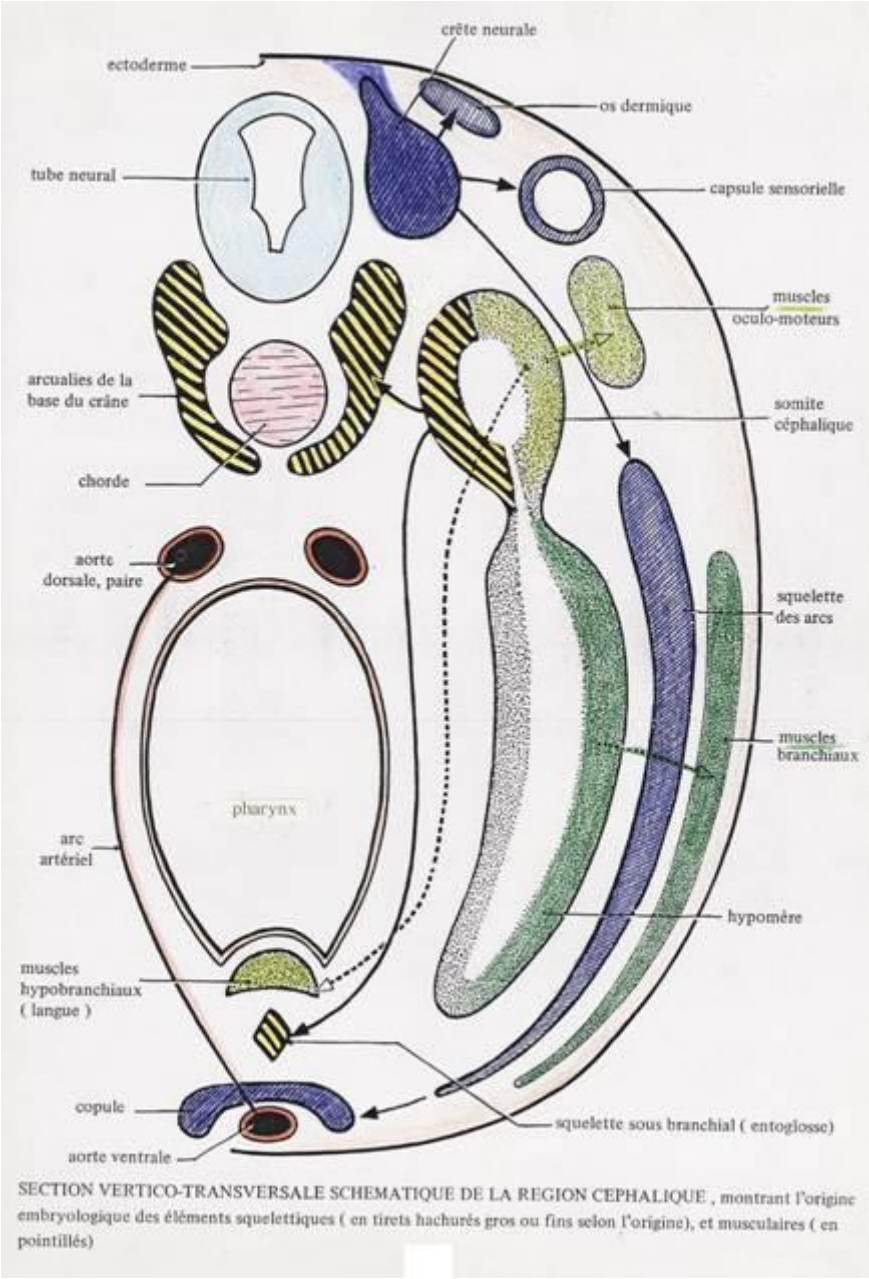

Origine embryologique des éléments squelettiques de la tête et du cou. (49)

Annexe C

Schématisation du développement embryologique.2

Origine embryologique des structures osseuses du crane (49)

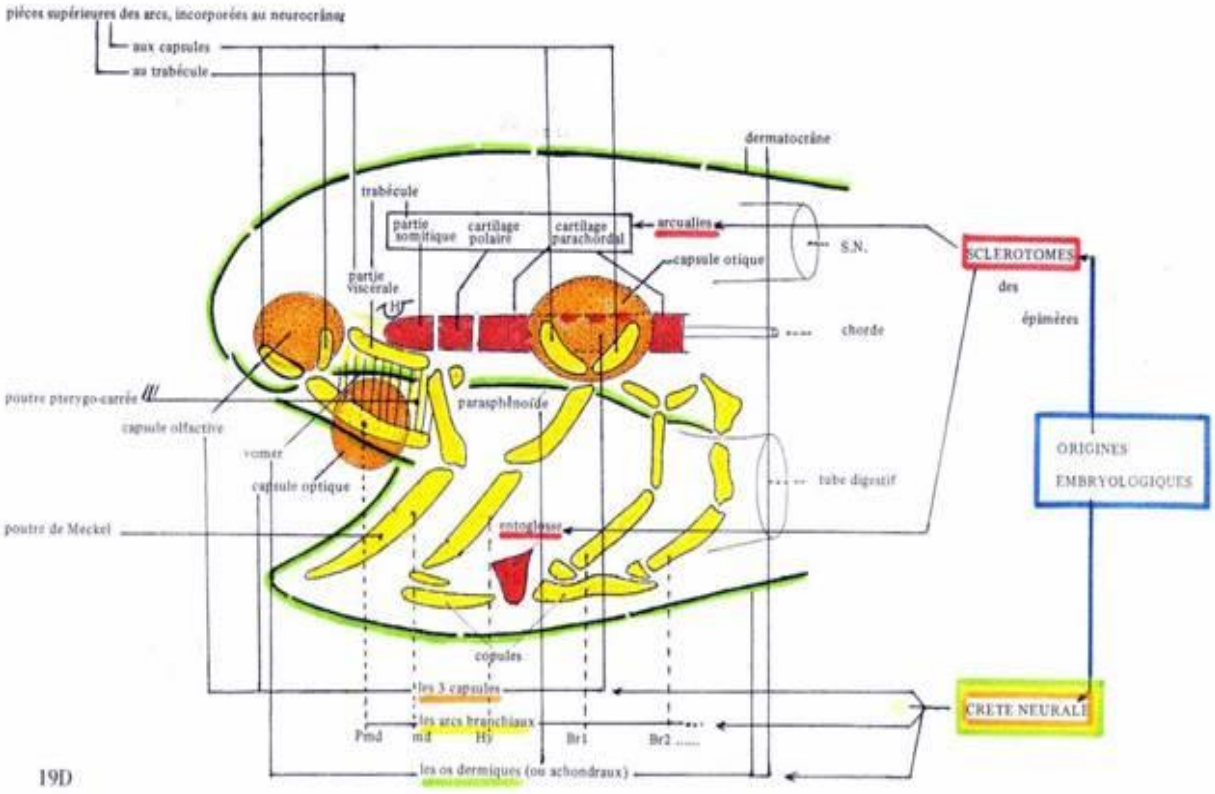

Annexe C.

Schématisation du développement embryologique.3

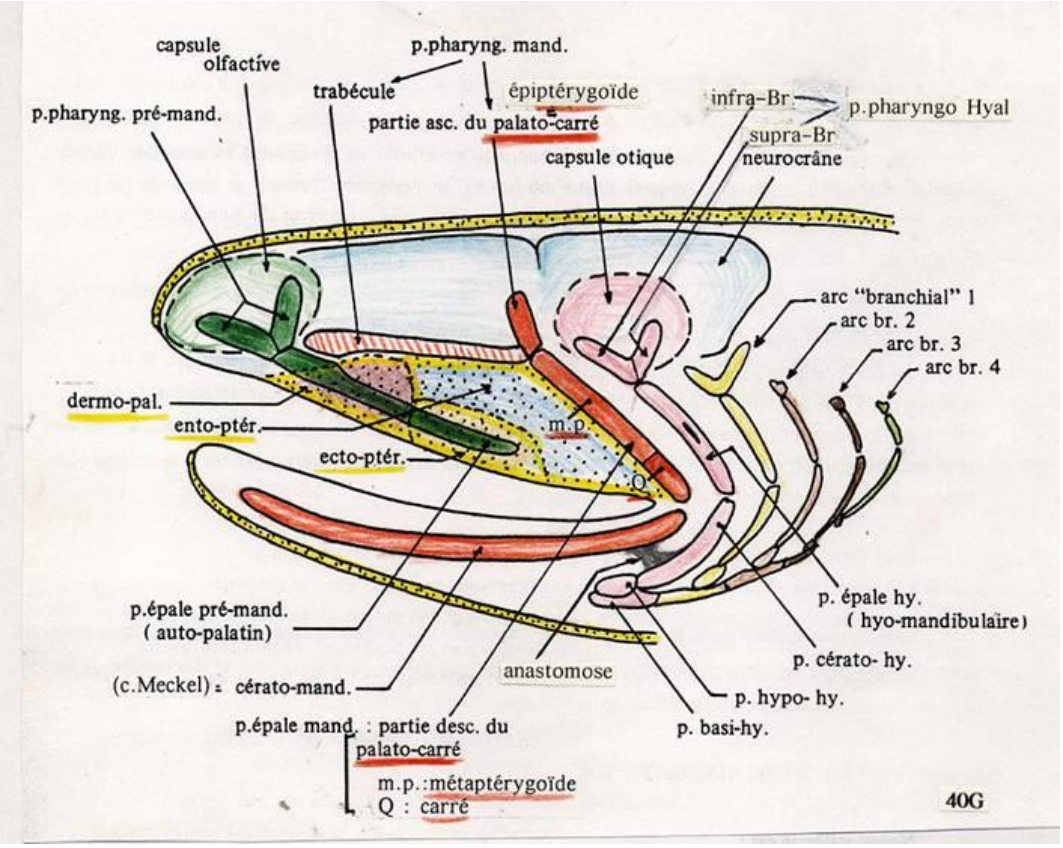

Annexe C.

Schématisation du développement embryologique.4

Origine embryologique de l'os occipital et de l'atlas et de l'axis (49)

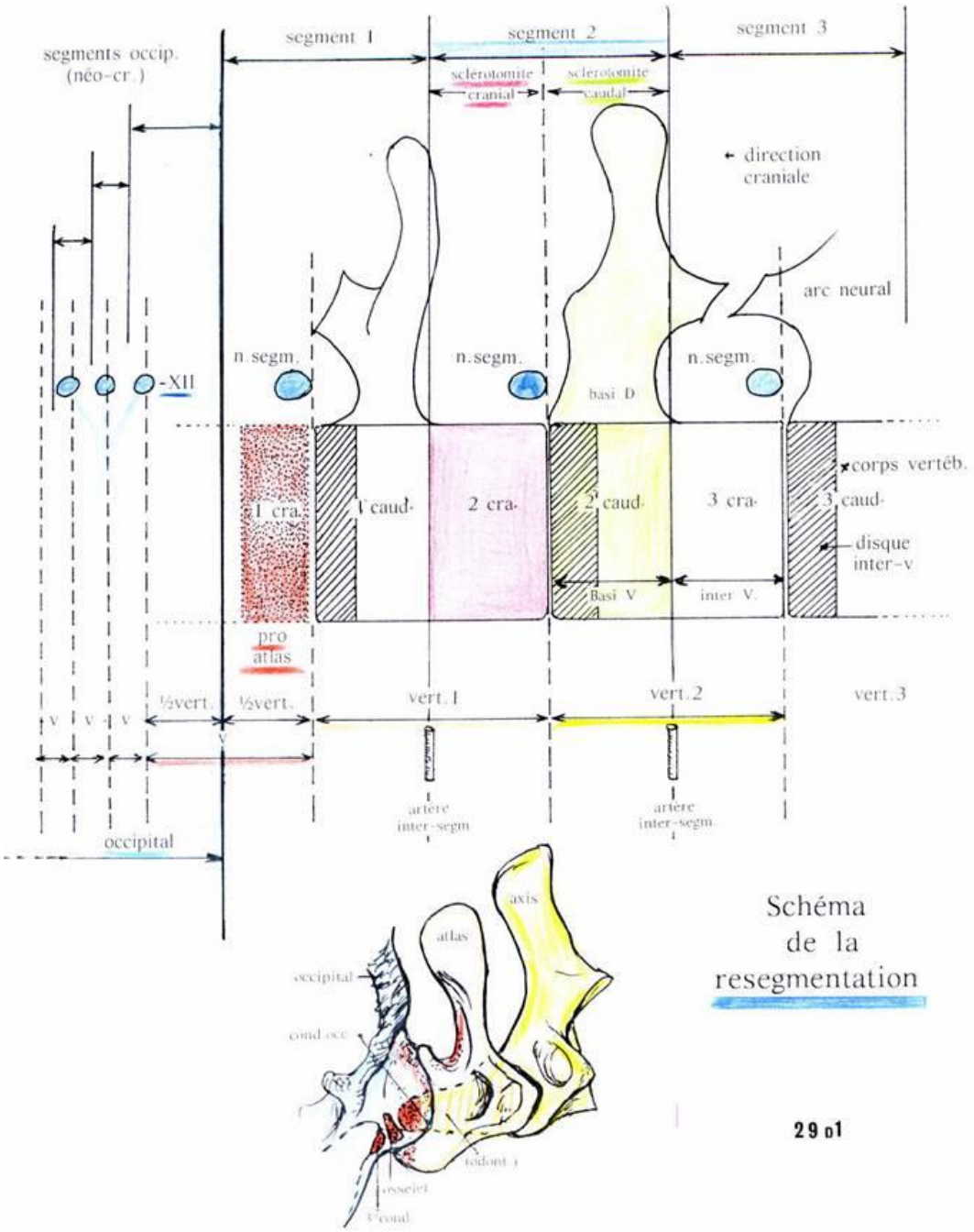

Ce schéma correspond à la charnière occipito-vertébrale d'un Mammifère, on se rend compte, ainsi, qu'il existe une demi-vertèbre de nature occipitale, constituant l'arrière de cet os. L'autre moitié manque, devant l'atlas (première cervicale), ses reliquats venant s'incorporer aux éléments voisins (généralement à la pointe de l'odontoïde) mais pouvant rester isolés sous la forme d'un "pro-atlas". Cette même figure montre encore la situation "segmentaire" et "inter-vertébrale" des racines de la XII° paire crânienne (dont on reparlera) et du premier nerf cervical qui régresse plus ou moins.

Annexe C.

Schématisation du développement embryologique.5

Place du SCOM dans les arcs branchiaux (49)

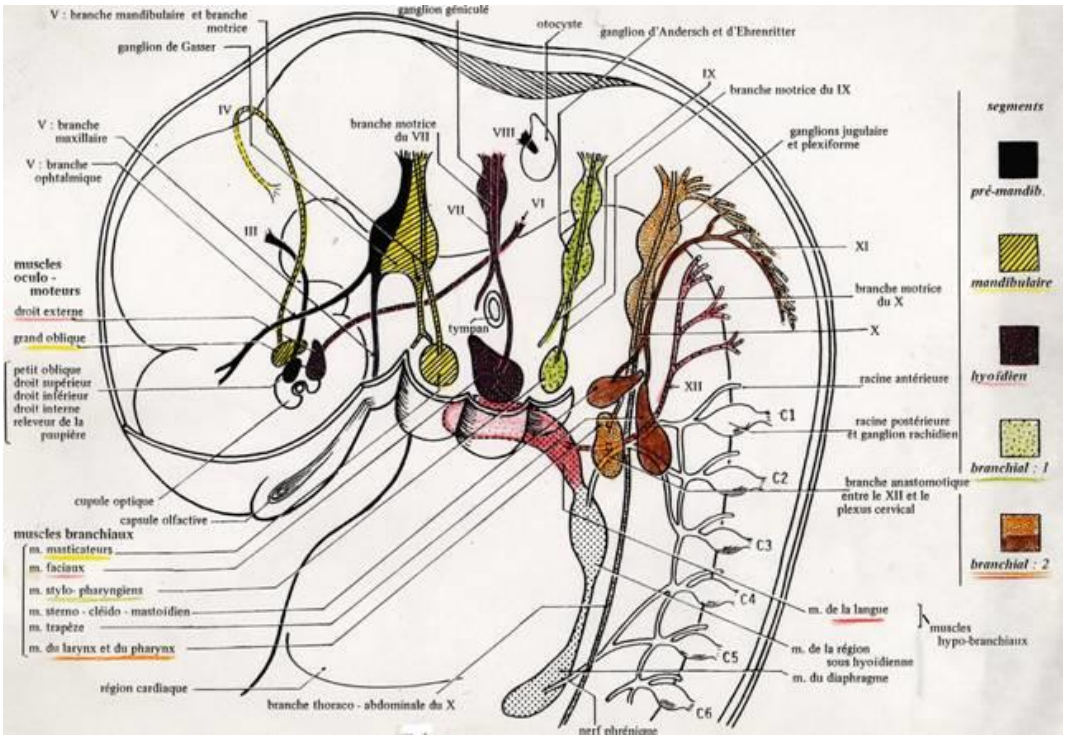

Un embryon humain de 40 jours, où l'on peut distinguer les muscle trapèze et le SCOM ainsi que leur innervation par le nerf XI. (49)

Annexe D. :
Tableau de résultats de l'enquête

Timestamp	Etes-vous ?	Traitez-vous des nouveau-nés (moins de trois mois) ?	Si Oui, quelle est votre proportion de nouveau-nés dans votre patientèle ?	Traitez-vous des nouveaux-nés avec une plagiocéphalie positionnelle postérieure ?	Si Oui, cela concerne quel pourcentage de vos consultations ?	Et quelle est globalement votre prise en charge ostéopathique ?	Traitez-vous des nouveaux-nés avec un torticolis congénital ?	Si Oui, cela concerne quel pourcentage de vos consultations ?	Et quelle est globalement votre prise en charge ostéopathique ?	Traitez-vous des nouveaux-nés avec une plagiocéphalie postitionnelle postérieure et torticolis congénital associés ?	Si Oui, cela concerne quel pourcentage de vos consultations ?	Et quelle est globalement votre prise en charge ostéopathique ?
1/23/2013	ostéopathe exclusif	Non		Non			Non			Non		
1/23/2013	ostéopathe exclusif	Non		Non		Étant installée depuis peu, je n'ai pas encore beaucoup de patients et n'ai pas encore eu de nourrisson.	Non			Non		
1/23/2013	ostéopathe exclusif	Non	20%	Oui	40% des consultations pédiatriques	SSB, tension postérieur du cou et du rachis, Sacrum, pitérion et astérion	Oui	30% (des consultations pédiatriques de torticolis)	SCOM, cervicale, C0/C1/C2, articulatoire cervicale et thoracique	Oui	30%	La cause de la plagiocéphalie était la conséquence du torticolis congénitale, je vais axer sur le torticolis dans un premier temps, puis la plagiocéphalie dans un 2ème temps. 1ère consultation : 90% (torticolis) + 10% (plagio) 2ème consultation : 80% + 20% 3ème consultation : 70% + 30% 4ème consultation : 50% + 50% 5ème consultation : 30% + 70%
1/24/2013	ostéopathe exclusif	Oui	10%	Non			Non			Non		
1/25/2013	ostéopathe exclusif	Oui	30 %	Oui	10 % chez les nouveaux née	Réharmonisation cranio-sacrée Travail des les sutures du crane Traitement intra-buccal	Oui	15% chez les nouveaux née	Réharmonisation cranio-sacrée Travail des les sutures du crane Traitement intra-buccal Diaphragme Bassin Déroulement facial cervical	Oui	10 %	Association de la prise en charge des 2 syndromes cité ci-dessus
1/25/2013	ostéopathe exclusif	Oui	très peu	Non			Oui	5%	fascia sur sphère postérieure, ouverture des foramens	Non		
1/25/2013	ostéopathe exclusif	Oui	5%	Oui	20%	base du crâne cervicales V spread	Oui	40%	cervicales OST	Oui	10%	
1/25/2013	ostéopathe exclusif	Non		Non			Non			Non		
1/25/2013	ostéopathe exclusif	Oui	5/100	Oui	2/100	Ttt cervical diaphragme bassin Je finis par crânien	Non			Non		
1/26/2013	ostéopathe exclusif	Oui	5%	Oui	2%	tissulaire thorax (cylindre) cranien (vérif suture, ramener les liquides vers l'arrière du crâne, relance MRP) cervical TOG et conseils aux parents ++	Non			Non		

Timestamp	Etes-vous ?	Traitez-vous des nouveau-nés (moins de trois mois) ?	Si Oui, quelle est votre proportion de nouveau-nés dans votre patientèle ?	Traitez-vous des nouveaux-nés avec une plagiocéphalie positionnelle postérieure ?	Si Oui, cela concerne quel pourcentage de vos consultations ?	Et quelle est globalement votre prise en charge ostéopathique ?	Traitez-vous des nouveaux-nés avec un torticolis congénital ?	Si Oui, cela concerne quel pourcentage de vos consultations ?	Et quelle est globalement votre prise en charge ostéopathique ?	Traitez-vous des nouveaux-nés avec une plagiocéphalie postitionnelle postérieure et torticolis congénital associés ?	Si Oui, cela concerne quel pourcentage de vos consultations ?	Et quelle est globalement votre prise en charge ostéopathique ?
1/27/2013	ostéopathe exclusif	Oui		Non			Oui			Non		
1/27/2013	ostéopathe exclusif	Oui	5%	Oui	15%	ssb strain C0/C1	Oui	25%		Oui	20%	
1/27/2013	ostéopathe exclusif	Oui	10%	Oui	2%	Base, voute, global	Oui	3%	musculaire du SCM et temporal, occiput	Oui	1%	base, voute, SCM, global
1/27/2013	ostéopathe exclusif	Oui	30%	Oui	15%	base, voute	Oui	10%	Sterno-déido-mastoïdien + base du crane	Oui	10%	Sterno-déido-mastoïdien + base et voute du crane
1/27/2013	ostéopathe exclusif	Oui	40%	Oui	30%	SSB + C0/C1 principalement	Oui	5%	Travail sur le SCOM	Oui	5%	Travail sur le SCOM et SSB + C0/C1
1/28/2013	ostéopathe exclusif	Oui	5%	Oui	2%	Seul les tissus savent	Non			Non		
1/28/2013	ostéopathe-kinésithérapeute	Oui	25%	Oui	15%	travail du torticolis ++, base et voute du crane	Oui	15%	travail du torticolis ++, base et voute du crane	Oui	15%	travail du torticolis ++, base et voute du crane. Pour moi, une plagio provient forcément d'un torticolis
1/28/2013	ostéopathe exclusif	Oui	très peu 3%	Oui	1% des consultations globales	Je vérifie La base du crane principalement	Non			Non		
1/28/2013	ostéopathe exclusif	Oui	25%	Oui	15%	Base du crane + suture de la voute + vérif des fontanelles + de C0/C1	Non			Non		
1/28/2013	ostéopathe exclusif	Non		Non			Non			Non		
1/28/2013	ostéopathe exclusif	Oui	10%	Oui	5%		Non			Non		
1/28/2013	ostéopathe-kinésithérapeute	Oui	25%	Oui	30%	Sutures, torticolis C0/C1, SSB,	Oui	30%	travail musculaire en étirement principalement	Oui	30%	Sutures et travail musculaire
1/28/2013	ostéopathe exclusif	Oui	80%	Oui	40%	sutures, torticolis associé + corps en global	Oui	40%	travail facial sur le Sterno déido mastoïdien	Oui	40%	C0/C1, SSB, sutures, torticolis + corps en global
1/28/2013	ostéopathe exclusif	Oui	30%	Oui	5%	crane++	Oui	5%	crane++, SCOM+	Oui	5%	crane++, SCOM++
1/28/2013	ostéopathe exclusif	Oui	30%	Oui	5%	crane++	Oui	5%	crane++, SCOM+	Oui	5%	crane++, SCOM++
1/28/2013	ostéopathe exclusif	Non		Non			Non			Non		
1/28/2013	ostéopathe exclusif	Oui	50%	Oui	30%	articulation atlando-occipitale, suture lambdoïde ++, SSB	Oui	30%	tissulaire SCOM	Oui	30%	articulation atlando-occipitale, suture lambdoïde ++, SSB, tissulaire SCOM
1/28/2013	ostéopathe exclusif	Oui	40%	Oui	50%	Harmonisation tête/cou/ouverture sup du thorax Cranien ++	Non			Oui	45%	Harmonisation tête/cou/ouverture sup du thorax Cranien
1/28/2013	ostéopathe exclusif	Oui		Non			Non			Non		
1/28/2013	ostéopathe exclusif	Oui	5%	Non			Non			Non		
1/28/2013	ostéopathe-kinésithérapeute	Oui	10%	Oui	25%	occiput, temporal, Sutures musculaire	Oui	30%	musculaire kiné	Oui	25%	occiput, temporal, Sutures musculaire
1/29/2013	ostéopathe exclusif	Oui	5/100	Oui	2/100	cranien	Non			Non		

Timestamp	Etes-vous ?	Traitez-vous des nouveau-nés (moins de trois mois) ?	Si Oui, quelle est votre proportion de nouveau-nés dans votre patientèle ?	Traitez-vous des nouveaux-nés avec une plagiocéphalie positionnelle postérieure ?	Si Oui, cela concerne quel pourcentage de vos consultations ?	Et quelle est globalement votre prise en charge ostéopathique ?	Traitez-vous des nouveaux-nés avec un torticolis congénital ?	Si Oui, cela concerne quel pourcentage de vos consultations ?	Et quelle est globalement votre prise en charge ostéopathique ?	Traitez-vous des nouveaux-nés avec une plagiocéphalie postitionnelle postérieure et torticolis congénital associés ?	Si Oui, cela concerne quel pourcentage de vos consultations ?	Et quelle est globalement votre prise en charge ostéopathique ?
1/29/2013	ostéopathe exclusif	Oui	25/100	Oui	10/100	crane global fluide du crane et membranes puis base puis voute	Non	Pas seul		Oui	5/100	crane global fluide du crane et membranes puis base puis voute ceinture scapulaire réharmonisation crane ceinture scapulaire SCOM si besoin
1/29/2013	ostéopathe exclusif	Oui	2%	Non			Non			Non		
1/29/2013	ostéopathe exclusif	Oui	15%	Oui	5%		Non			Oui	5%	
1/30/2013	ostéopathe exclusif	Non		Non			Non			Non		
1/31/2013	ostéopathe exclusif	Oui		Non			Non			Oui		
1/31/2013	ostéopathe exclusif	Oui	20%	Oui	20%	crane: MTR, CV4, sutures et bases	Non			Oui	15%	crane: MTR, CV4, sutures et bases Réharmonisation crane/thorax Scom en tissulaire
1/31/2013	ostéopathe exclusif	Oui	2%	Oui	0,5%	crane	Non			Oui	0,30%	crane SCOM
2/4/2013	ostéopathe exclusif	Non		Non			Non			Non		
2/4/2013	ostéopathe exclusif	Oui	50/100	Oui	35/100	crane global, MTR, C0/C1, SSB, Frontaux, Sutures, crane global Bassin	Non			Oui	30/100	crane global, MTR, C0/C1, SSB, Frontaux, Sutures, crane global, ceinture scapulaire, SCOM Bassin
2/4/2013	ostéopathe exclusif	Oui	tres peu	Oui	tres peu	crane et bassin	Non			Non		
2/5/2013	ostéopathe exclusif	Non	70%	Oui	Presque la moitié des nourrissons	base du crane réharmonisation sacrum, occiput tissulaire muscle du cou vérification de la suture	Non			Oui	Presque la moitié des nourrissons	base du crane réharmonisation sacrum, occiput tissulaire muscle du cou vérification de la suture
2/8/2013	ostéopathe exclusif	Non		Non			Non			Non		
2/13/2013	ostéopathe exclusif	Oui	20/100	Oui	30/100	crane: suture++, base condyles/atlas vérification des muscles du cou : SCM, trapeze	Non			Oui	15/100	crane: suture++, base condyles/atlas muscles du cou : SCM, trapeze K1, clavicule, sternum
2/18/2013	ostéopathe exclusif	Oui	60%	Oui	50%	tissulaire et fluide du crane +++ Réharmonisation globale du corps	Non			Oui	35%	tissulaire et fluide du crane +++ Réharmonisation globale du corps détente duSCM
2/18/2013	ostéopathe exclusif	Oui	3/10	Oui	1/10	C0/C1 SSB sutures MTR	Non			Oui	0,5/10	C0/C1 SSB sutures MTR SCOM
2/19/2013	ostéopathe–médecin	Oui	10%	Oui	5%	base du crane puis voute	Non			Non		

Timestamp	Etes-vous ?	Traitez-vous des nouveau-nés (moins de trois mois) ?	Si Oui, quelle est votre proportion de nouveau-nés dans votre patientèle ?	Traitez-vous des nouveaux-nés avec une plagiocéphalie positionnelle postérieure ?	Si Oui, cela concerne quel pourcentage de vos consultations ?	Et quelle est globalement votre prise en charge ostéopathique ?	Traitez-vous des nouveaux-nés avec un torticolis congénital ?	Si Oui, cela concerne quel pourcentage de vos consultations ?	Et quelle est globalement votre prise en charge ostéopathique ?	Traitez-vous des nouveaux-nés avec une plagiocéphalie postitionnelle postérieure et torticolis congénital associés ?	Si Oui, cela concerne quel pourcentage de vos consultations ?	Et quelle est globalement votre prise en charge ostéopathique ?
2/19/2013	ostéopathe exclusif	Oui	25/100	Oui	60/100	vérification de tout le crane: suture par suture gros travail de membranes et relance des fluides crane/sacrum	Non			Oui	40/100	vérification de tout le crane: suture par suture gros travail de membranes et relance des fluides crane/sacrum travail de ceinture scap SCm
3/4/2013	ostéopathe exclusif	Oui	10%	Oui	1/4	crane SCOM OST bassin	Non			Oui	1/4	sont toujours associés ! Meme travail que pour la plagio
3/4/2013	ostéopathe–kinésithérapeute	Oui	70%	Oui	5% que plagio	sutures, base	Oui	10% que torticolis	kiné	Oui	35%	sutures, base, kiné musculaire SCM
3/6/2013	ostéopathe exclusif	Oui	4sur10	Oui	3sur10 nouveaux-nés	++sutures si positionnel vérif de la base du crane	Non			Oui	Les 2, 5sur10 nouveaux-nés	traitement plagio + SCOM en tissulaire
3/11/2013	ostéopathe exclusif	Oui	70%	Oui	10%	base du crane et voute ++ MTR, CV4	Oui	5%	musculaire SCOM base du crane et OST	Oui	30%	musculaire SCOM base du crane et OST Voute MTR et CV4
3/11/2013	ostéopathe exclusif	Oui	Peu	Non			Non			Non		
3/11/2013	ostéopathe exclusif	Non		Oui	5%	suture et base du crane	Non			Oui	5% à peu près	base du crane et sutures SCOM K1, clavicule, sternum
3/11/2013	ostéopathe exclusif	Oui	5/100	Non			Non			Non		
3/19/2013	ostéopathe exclusif	Oui	20%	Oui	5%	travil sur les membranes Grosse vérif du crane osseux bassin	Non			Non		
3/28/2013	ostéopathe exclusif	Non		Oui	rarement	SSB, C0,C1, SCOM	Non			Oui	rarement	SSB, C0,C1, SCOM
3/29/2013	ostéopathe exclusif	Non		Non			Non			Non		
3/29/2013	ostéopathe exclusif	Oui	0,5%	Non			Non			Non		
4/1/2013	ostéopathe exclusif	Oui	15%	Oui	5%	sutures et base, principalement postural	Oui	3%	Technique ostéopathie hémodynamique, Lien temporaux-K1 par chaine musculaire suture set base	Oui	5%	Technique ostéopathie hémodynamique, Lien temporaux-K1 par chaine musculaire sutures et base
4/1/2013	ostéopathe exclusif	Non		Oui	5%	crane OST bassin diaphragme	Oui	5%	crane OST bassin diaphragme	Oui	5%	crane OST bassin diaphragme
4/1/2013	ostéopathe exclusif	Non		Non			Non			Non		
4/16/2013	ostéopathe exclusif	Oui	5%	Non			Non			Oui	20% des nouveau-nés	SSB, C0/C1, sutures, orbites membranes de tension réciproque bassin SCM, trapèze
4/22/2013	ostéopathe exclusif	Non		Non			Non			Non		

Timestamp	Etes-vous ?	Traitez-vous des nouveau-nés (moins de trois mois) ?	Si Oui, quelle est votre proportion de nouveau-nés dans votre patientèle ?	Traitez-vous des nouveaux-nés avec une plagiocéphalie positionnelle postérieure ?	Si Oui, cela concerne quel pourcentage de vos consultations ?	Et quelle est globalement votre prise en charge ostéopathique ?	Traitez-vous des nouveaux-nés avec un torticolis congénital ?	Si Oui, cela concerne quel pourcentage de vos consultations ?	Et quelle est globalement votre prise en charge ostéopathique ?	Traitez-vous des nouveaux-nés avec une plagiocéphalie postitionnelle postérieure et torticolis congénital associés ?	Si Oui, cela concerne quel pourcentage de vos consultations ?	Et quelle est globalement votre prise en charge ostéopathique ?
4/22/2013	ostéopathe exclusif	Oui	1/20	Oui	4/10	SSB, CO/C1 suture lambdoide	Oui	1/30	SSB, CO/C1 suture lambdoide musculaire SCOM	Oui	3/10	SSB, CO/C1 suture lambdoide musculaire SCOM
5/3/2013	ostéopathe exclusif	Oui	25%	Oui	35%	Crane= condyles avec atlas, occiput, temporal, sphenoide, suture de la voute, rééquilibration des fluides, membranes Bassin	Non			Oui	25%	Crane= condyles avec atlas, occiput, temporal, sphenoide, suture de la voute, rééquilibration des fluides, membranes Bassin + tete/thorax, muscle scm rétracté
5/3/2013	ostéopathe exclusif	Non		Oui	2%	crane / bassin dure-mère	Non			Oui	2%	crane / bassin dure-mère tissulaire sur muscle incriminé
5/3/2013	ostéopathe exclusif	Oui	20%	Oui	15%	voute, base CV4 MTR crane/bassin diaphragme	Oui	2%	voute, base CV4 MTR crane/bassin, crane/thorax diaphragme OST++ SCOM	Oui	15%	voute, base CV4 MTR crane/bassin, crane/thorax diaphragme OST++ SCOM
5/4/2013	ostéopathe exclusif	Oui	5/100	Non			Non			Oui	3/10	voute, base, SCOM
5/6/2013	ostéopathe exclusif	Non		Non			Non			Oui	20% chez les enfants de 3mois à 1an	etirement des musices du cou, SCM ++ base/voute occiput avec atlas + reste du corps
5/6/2013	ostéopathe exclusif	Non		Non			Non			Oui		SSB, occiput, atlas, axis Sutures mais difficile puisque je prends en charge des enfants de plus de 6mois, cervicales TOG, musculaires
5/9/2013	ostéopathe exclusif	Oui	5%	Oui	10%	membrane du crane fluide en global du corps (CV4) base puis voûte face OST Diaphragme	Oui	2%	membrane du crane fluide en global du corps (CV4) base puis voûte face OST Diaphragme Musculaire du cou	Oui	30%	membrane du crane fluide en global du corps (CV4) base puis voûte face OST Diaphragme Musculaire du cou
5/9/2013	ostéopathe exclusif	Oui	2/100	Oui	20/100	crane; base, suture, membranes + bassin	Non			Oui	35/100	traitement de la plagiocephalie + rachis cervical et SCOM

Bibliographie

1. Lehembre, C. *Plagiocéphalie positionelle postérieure : Influences de la modification des espaces sous-arachnoidens sur le développement de l'enfant ?* Paris : Mémoire de fin d'étude en vue de l'obtention de diplôme d'ostéopathe- CEESO, 2006.

2. Biedermann, H. *Kiss-Kinder.* Stuttgart : Thienne, 2001.

3. Magoun, A. et Sutherland, W.G. *Ostéopathie Dans Le Champ Crânien.* s.l. : Sully, 2004.

4. Solano, R. *L'ostéopathie pour les bébés.* Alleur : Marabout, 1998. p. 127.

5. Carron de la carrière, S. *Mémoire et conférence sur syndrôme de kiss.* Paris : Institut Dauphine d'Ostéopathie, 2012.

6. Gold, F., et al. *Pédiatrie en maternité, réanimation en salle de naissance.* 3e édition. Paris : Masson, 2009. p. 417.

7. Francoual, C., Bouillié, J. et Parat-Lesbros, S. *Pédiatrie en maternité.* 3e édition. Paris : Médecines-Sciences -Flammarion, 2008. p. 688.

8. *Plagiocéphalie postérieure d'origine positionnelle: Un mal de société ?* Rilliet, B., et al. 4, Genève et Lausanne : Paediatrica, 2002, Vol. 13.

9. O. Vernet, S. de Ribaupierre, B. Cavin, B. Rilliet. *Traitement des plagiocéphalies postérieures d'origine positionnelle.* s.l. : Elsevier, 2008.

10. *Plagiocephaly and brachycephaly in the first two years of life: A prospective cohort study.* Hutchison, B.L., et al. s.l. : Pediatrics, 2004.

11. Cummings, C. *La plagiocéphalie positionnelle.* s.l. : Paediatr Child Health, 2011.

12. DERIES, X. Orthopédie proteor. *http://orthopedie.proteor.fr/article,722-l-echo-des-ortho.php.* [En ligne] 2008.

13. Bided ou couchage contre plagiocéphalie. *www.bided.concept.fr.* [En ligne]

14. Association Plagiocépahlie Infos soutien. *http://asso-plagiocephalie.elementfx.com/.* [En ligne]

15. France, Craniofacial Group Paris. Déformations cranio-faciales. *http://www.cranio-facial.org/deformations/deformations_fr.htm.* [En ligne] Craniofacial Group Paris France, 2005.

16. De Mauroy, J.C. *Le torticolis congénital.* s.l. : Université Claude Bernard Lyon 1-Institut technique de rééducation.

17. *Consider osteopathic manipulation in next positional plagiocephaly research.* Mills, M.V. s.l. : J. Pediatr., 2006, Vol. 148 (5): 707.

18. Koulenovitch, S. *La plagiocéphalie positionnelle - Les conséquences sur le développement moteur de l'enfant.* Montréal : s.n., 2009.

19. Lessard, S., Gagnon, I. et Trottier, N. *Exploring the impact of osteopathic treatment on cranial asymmetries associated with nonsynostotic plagiocephaly in infants.* s.l. : Elsevier, 2011.

20. *Congenital muscular torticollis and the associated craniofacial changes.* Hollier, L., et al. s.l. : Plast Reconstr Surg, 2000.

21. Lalauze-Pol, R. *Le crâne du nouveau-né.* Paris : Sauramps medical, 2009. p. 1023. Vol. 2e .

22. Carreiro, J. *Une approche de l'enfant en médecine ostéopathique.* s.l. : Sully, 2006.

23. http://svtdoyen.x10.mx/index.php?categorie3/4eme. [En ligne] 2013.

24. Cabaret, A.S. *Troubles de fermeture du tube neural.* Rennes : Thèse pour le Doctorat en Medecine, 2004.

25. Baert. *Cours d'embryologie.* Paris : CSO1- Institut Dauphine d'Ostéopathie, 2011-2012.

26. Tortora et Derrickson. *Principes d'anatomie et de physiologie.* s.l. : De Boeck.

27. Embryology. *http://www.embryology.ch/.* [En ligne]

28. Squelette, muscles et cavités. *http://www.md.ucl.ac.be/didac/anat/Squelette.html.* [En ligne]

29. Tricot, P. *Approche tissulaire de l'ostéopathie - Un modèle du corps conscient.* s.l. : Sully, 2005.

30. Batonat, M. *Petits maux de la grossesse - Etude de la lombalgie.* s.l. : Ecole de sages-femmes Baudelocque - Paris Descartes, 2010.

31. Couly, G. *Développement céphalique.* s.l. : CdP, 1991.

32. *http://pst.chez-alice.fr/svtiufm/grandis.htm.* [En ligne]

33. Bel, F. et Bonizec, F. *Cours de crânien.* Paris : Institut Dauphine d'Ostéopathie-CSO2, 2013.

34. Rifkin, B.A., Ackerman, M.J. et Folkenberg, J. *L'anatomie humaine - cinq siècle de sciences et d'art.* Paris : Edition de la Martinière, 2006. p. 343.

35. Luce, L. *Evaluation des effets d'un traitement ostéopathique sur l'induction du travail chez la femme enceinte à terme dépassé.* s.l. : IPEO, 2011.

36. Université, Paris 5 -. Gynéco-Obstétrique. *http://www.uvp5.univ-paris5.fr/campus-gyneco-obst/cycle3/.* [En ligne]

37. Benoit-Levi, R. *Cours de techniques cranienne.* Paris : à l'Institut Dauphine d'Ostéopathie-CS01, 2012.

38. Stone, C. *Science in the art of osteopathy, osteopathic principles and practice.* s.l. : Stanley Thornes, 1999.

39. Kapandji, A.I. *Anatomie fonctionnelle - Tête et rachis.* 6e. Paris : Maloine, 2007. p. 329. Vol. III.

40. R. Lalauze-Pol, Dr Hélène Mendizabal, Dr J-C Delarozière, Pr Nguyen thi Phung, Pr Le diem Huong. Dysmorphie cranienne et troubles neurologiques. 1999.

41. *La prise en charge ostéopathique des nouveau-nés.* Cornetet, P. Paris : Institut Dauphine d'Ostéopathie - CSO2, janvier 2013.

42. Lalauze-Pol, R. *Le crâne du nouveau-né.* 2e édition. Paris : Sauramps medical, 2009. Vol. 1.

43. Carlier, L. *L'Ostéopathie tissulaire chez le nourrisson.* s.l. : The Belgian School of Osteopathy, 2010.

44. Still, A.T. *Philosophie de l'ostéopathie.* Vannes : Sully, 2003. Vol. 318 pages.

45. Lyon1, Université. Examen clinique du nouveau-né normal à terme. *Imm.univ-lyon1.fr/internat/download/item23.doc.* [En ligne]

46. Mouvement et apprentissage. *mouvement-et-apprentissage.net/Reflexes-Primaires.php.* [En ligne]

47. Chapitre 3-Les différentes étapes de développement psychmoteur de 0 à 6ans. *www.chups.jussieu.fr/polysPSM/psychomot/devPSMenf/POLY.html.* [En ligne]

48. Rouvière, H. et Delmas, A. *Anatomie humaine - Descriptive, topographique et fonctionnelle - Tete et cou.* 14e édition. Paris : MASSON, 1997. p. 608. Vol. 1.

49. Fenart, R. et Landouzy, J-M. Approche multi-disciplinaire de la céphalogénèse. *http://www.seret-medecine.org/cephalogenese.htm.* [En ligne] SERET: Société d'Etudes et de Recherches en Thérapeutiques. Lille.

50. Sergueef, N. *Ostéopathie pédiatrique.* s.l. : Elsevier Masson, 2007.

51. Czorny, A., et al. Conduite à tenir devant une asymétrie du crane du nourrisson. *Le Pédiatre.* 2000, Vol. 36, 177.

52. Sutherland, W.G. *The cranial bowl.* Mankato : Free Press Co., 1939.

53. Sergueef, N. *Le B.A.BA du crânien.* Paris : Spek, 2002.

54. Julien, H. *Qu'est ce que l'hémodynamique ?* 2013.

55. Dufour, M. *Anatomie de l'appareil locomoteur - Tête et tronc.* 2e édition. Issy-les-Moulineaux : Elsevier Masson, 2007, 2009. p. 369. Vol. 3.

56. Prévention de la plagiocéphalie. *http://www.plagiocephalie.ch/fr/.* [En ligne]

57. Ferrey, S., Hanquinet, S. et Kalifa, G. *Imagerie pédiatrique pratique.* s.l. : Masson, 2009.

58. Van Vlimmeren, L.A, et al. Effect of pediatric physical therapy on deformational plagiocephaly in children with positional preference: a randomized controlled trial. *Arch Pediatr Adolesc Med.* 2008.

59. Losee, J.E. et Mason, A.C. Deformational plagiocephaly : Diagnostic, prevention, and treatment. *Clin plast Surg.* 2005.

60. Seringe, R. *Problèmes courants d'orthopédie infantile.* Rueil-Malmaison : DOIN editeurs, 2001. Vol. 231 pages.

61. Epidémiologie. *http://www.dmipfmv.ulg.ac.be/epidemiovet/Teaching/3e%20cycle/Complement%20en%20epidemio/chapitre%206.pdf.* [En ligne]

62. Brethenoux, A. et Relave, E. *L'enfant né grand prématuré: dépistage et bilan psychomoteur dans le cadre du réseau de soin P'ti Mip.* s.l. : Mémoire en vue de l'obtention du Diplome d'Etat de Psychomotricien, 2010.

63. Amiel-Tison, C. et Soyz-Papiernik, E. *Place de L'ostéopathie dans la correction des déformations crâniennes du nouveau-né et du jeune enfant.* Paris : Elsevier Masson, 2008.

64. Van Vlimmeren, L.A. *Risk factors for deformational plagiocephaly at birth and at 7 weeks of age: a prospective cohort study.* 2007.

65. Grahal, JM Jr, Gomez, M et Halberg, A. Management of deformational plagiocephaly : Repositioning versus orthotic therapy. *Pediatr.* 2005.

66. Lessard, S. Projet de standardisation clinique explorant l'effet du traitement ostéopathique sur les asymétries crâniennes chez les nourrissons. *Thèse DO du college d'étude osteopathique de Montreal.* 2007.

67. Stern, P. *Torticolis du nourrisson et de l'enfant.* 2008.

68. Faverge, B. *Pédiatrie clinique.* Montpellier : Suramps médical, 2009. Vol. 303 pages.

69. Abid, A., et al. *Anatomo-pathologie, chirurgie du torticolis congénital.* s.l. : CHU Toulouse.

70. Turgeaon, J., et al. *Dictionnaire de la thérapeutique pédiatrique Weber.* 2e édition. Bruxelles : De boeck, 2008. p. 1490.

71. Peyrou, P. et Moulies, D. *Le torticolis de l'enfant : démarche diagnostique.* Service de chirurgie pédiatrique, hôpital de la mère et de l'enfant-Limoges : Elsevier, 2007.

72. Dictionnaire. *www.larousse.fr/dictionnaires/francais/.* [En ligne]

73. De Mauroy, J.C. *Paralysie obstetricale du plexus brachial.* s.l. : Université Claude Bernard Lyon 1- Institut technique de rééducation.

74. Peterson Kendall, F., et al. *Les muscles, bilan et étude fonctionnels, anomalies et douleurs posturales.* Rueil Malmaison : Pradel, 2007.

75. Captier, G., et al. *Relation entre la déformation cranienne et les anomalies musculaires cervicales dans les plagiocéphalies positionnelles.* s.l. : Elsevier, 2005.

76. Lalauze-Pol, R., et al. *Dysmorphie cranienne et troubles neurologiques.* 1999.

77. Legifrance. Décret n°2007-435 du 25 mars relatif aux actes et aux conditions de l'exercice de l'ostéopathie. *http://www.legifrance.gouv.fr/affichTexte.do?cidTexte=JORFTEXT000000462001&categorieLien=cid.* [En ligne]

78. Marty Gareau, M. *Une recherche bibliographique sur la Compression du Quatrième Ventricule.* 2005.

79. Julien, H. Ostéoconcept-teutaros: L'ostéopathie hémodynamique. *http://osteoconcept.com/.* [En ligne]

80. Arbuckle, Beryl. *Ostéopathie cranienne pour le nouveau-né et l'enfant.*

81. *Conservative interventions for positional plagiocephaly: a systematic review.* BIALOCERKOWSKI, A.E. 8, s.l. : Dev Med Child Neurol, 2005, Vol. 47, p. 569.

82. FROP - Formation et Recherche en Ostéopathie Pédiatrique. [En ligne]

83. OPP - formation en ostéopathie périnatale et pédiatrique. [En ligne]

84. Parzy, D. *Guide pratique de la pathologie cranio-encépahlique du foetus.* 2e édition. s.l. : Sauramps medical, 2006.

85. Haddad, J. et Langer, B. *Médecine foetale et néonatale.* s.l. : Springer.

86. Boult, J-P et Loeuillet, L. *Le cerveau foetal normal et pathologique: aspects échographiques.* s.l. : Sauramps medical.

87. Busquet, L. *Ostéopathie cranienne.* s.l. : Frison Roche.

88. *Relation of disturbances of craniosacral mechanism to symptomatology of the newborn; study of 1250 infants.* Frymann, V. 65, s.l. : JAOA, 1966.

89. Les étapes de la grossesse. *http://www.bledina.com/fr/etapes-grossesse/etapes-developpement-embryon-ftus-3eme-trimestre.* [En ligne]

90. Golden, K.A., et al. *Sternomastoid imbalance versus congenital muscular torticolis: Their relation ship to positional plagiocephaly.* s.l. : Cleft Palate and Craniofacial Journal, 1999. n°36.

91. Sergueef, N. *Ostéopathie pédiatrique.* s.l. : Elsevier Masson, 2007.

92. Vitte, E. et Chevallier, J-M. *Anatomie - Neuro-anatomie.* Paris : Médecine-Sciences, Flammarion, 1998. p. 234. Vol. 4.

93. J-M. Chevalier, P. Bonfils. *Anatomie - ORL.* 2e édition. Paris : Flammarion Médecine-Sciences, 2005. Vol. 3.

94. Talbot, G. *Batterie d'évaluation Talbot.* Montréal : CHU Ste-Justine, 1993.

95. Beldjord, S. *Cours de pédiatrie: Grossesse.* Paris : Institut Dauphine d'Ostéopathie-PCEO3, 2011.

96. Mortenson, P., Steinbok, P. et Smith, D. Deformational plagiocephaly and orthotic treatment: indications and limitations. s.l. : Springer-Verlag, 2012.

97. P. Pommerol, G. Captier, Pommerol, P. et Captier, G. Diagnostic différentiel d'une plagiocéphalie malformative et positionnelle en consultation d'ostéopathie. *http://www.pascalpommerol.fr/fichiers/plagiodiag.pdf.* [En ligne] 2011/2012.

98. Leboucq, N., et al. *Etude clinico-radiologique des déformations du crane dans les plagiocéphalies sans synostoses.* s.l. : Editions scientifiques et médicales de Elsevier Masson, 2003.

99. Trimestre de grossesse. *http://grossesse-semaine.com/trimestres-de-grossesse/.* [En ligne]

100. Anatomie. *http://www.i-anatomie.com/.* [En ligne]

101. Ecoffey, C. et Annequin, D. *La douleur chez l'enfant* . 2e édition. Paris : Médecine Sciences Publications - Lavoisier, 2011. p. 162.

102. Solano, R. *Le nourisson, l'enfant et l'ostéopathie crânienne.*

103. L'Allier, J. Les têtes plates... pas vraiment un casse-tête ! *Le médecin du Quebec.* Décembre 2011, Vol. 46, 12.

104. Lee, R.P., et al. Long-Term Treatment Effectiveness of Molding Helmet Therapy in the Correction of Posterior Deformational Plagiocephaly: A Five-Year Follow-Up. 2007.

105. Le Dressay, C. *L'ostéopathie pour tous.* Vannes : Sully, 2004. Vol. 91 pages.

106. *Multiple-birth infants at higher risk for development of deformational plagiocephaly: II. Is one twin at greater risk?* Littlefield, T.R. K.K., Pomatto, J.K. et Beals, S.P. s.l. : Pediatrics, 2002.

107. Osteopatic Centre for Children. *occ.uk.com.* [En ligne]

108. Sergueef, N. *Palpatory diagnosis of plagiocephaly.* s.l. : Complementary therapies in clinical practice, 2006.

109. Elwood, E.T., Petronio, J. et Wood, R.J. Parental Satisfaction With The CranioCap : A New Cranial Orthosis for Deformational Plagiocephaly. 2004.

110. Mottolese, C., et al. Plagiocéphalies positionnelles: Place de l'orthèse crânienne. *Neurochirurgie.* 2006, Vol. 52, 2-3.

111. Cavalier, A. et Picaud, J.C. Prévention de la plagiocéphalie posturale. s.l. : Elsevier Masson, 2008.

112. F., Le Corre et S., Toffaloni. *Que sais-je ? L'ostéopathie* . 3e édition. Paris : Presse Universitaire de France (puf), 2007. p. 127.

113. Constandinidès, Y. et Pariaud, F. *Regards croisés sur l'ostéopathie.* Bruxelles : De Boeck, 2010. p. 158.

114. Hascoet, J.M. et Vert, P. *Sortie de maternité et retour à domicile du nouveau-né.* Paris : Masson, 2010. p. 239.

115. Gehin, A. *Technique ostéopathique cranienne.* s.l. : Masson.

116. Aliberti, F., et al. The treatment of the positional plagiocephaly with a new thermoplastic orthotic device. s.l. : Springer-Verlag, 2002.

Résumé : La prise en charge ostéopathique d'une plagiocéphalie positionnelle postérieure (PPP) associée à un torticolis congénital (TC) chez un nourrisson semble suivre un consensus : le torticolis présent à la naissance est la cause de la plagiocéphalie induite par le mauvais positionnement de la tête. Ainsi le traitement ostéopathique des cas de PPP et TC associés est sensiblement similaire. Or tous les torticolis ne sont pas congénitaux et toutes les plagiocéphalies ne sont pas positionnelles.
Ce mémoire met en évidence que la bonne prise en charge des nouveau-nés ayant une PPP et un TC associés passe par une bonne compréhension des étiologies et des mécanismes de survenue de ces signes, que ce soit au cours de la grossesse, de l'accouchement ou en post-partum . Le traitement sera différent suivant l'origine de ces déformations.
Il met également en avant que d'autres approches thérapeutiques ostéopathiques pourraient améliorer ces symptômes tel que le concept hémodynamique ou encore une réharmonisation des fluides du corps.
Il en ressort également que les termes PPP et TC sont trop précis. Ils ne peuvent être utilisés dans tous les cas. Il serait plus juste d'utiliser le terme de Plagiocéphalie Non Synostosique Postérieure ou PNSP et le terme de Torticolis du nouveau-né ou TNN.

Mots clés : Ostéopathie - Nouveau-nés - Plagiocéphalie - Torticolis - Grossesse - Accouchement - Position - Hémodynamique - Embryologie.

Abstract : The Support osteopathic a posterior plagiocephaly (PPP) associated with congenital torticollis (TC) in an infant appears to follow a consensus torticollis present at birth is the cause of plagiocephaly caused by bad positioning of the head . And osteopathic treatment of cases of PPP and associated CT is substantially similar. But all are not congenital torticollis and all are not positional plagiocephaly.
This thesis shows that good care of newborns with a PPP and associated TC requires a good understanding of the etiology and mechanisms of occurrence of these signs, either during pregnancy, the childbirth and postpartum. The treatment will be different depending on the origin of these strains.
It also highlights other osteopathic therapeutic approaches may improve the symptoms such as hemodynamic concept or a realignment of body fluids.
It also appears that the terms PPP and TC are too specific. They can be used in all cases. It would be more accurate to use the term Non Synostosique Posterior Plagiocephaly or NAMP and the term torticollis newborn or TNN.

Keywords : Osteopathy - Newborns - Plagiocephaly - Torticollis - Pregnancy - Childbirth - Position - Hemodynamics - Embryology