Qu'est-ce qui ne tourne plus rond dans la tête de nos enfants ?...

ou traitements ostéopathiques des déformations crâniennes dites positionnelles chez les enfants

Mémoire en vue de l'obtention du diplôme d'ostéopathie

Institut Supérieur d'Ostéopathie, Aix-en-Provence

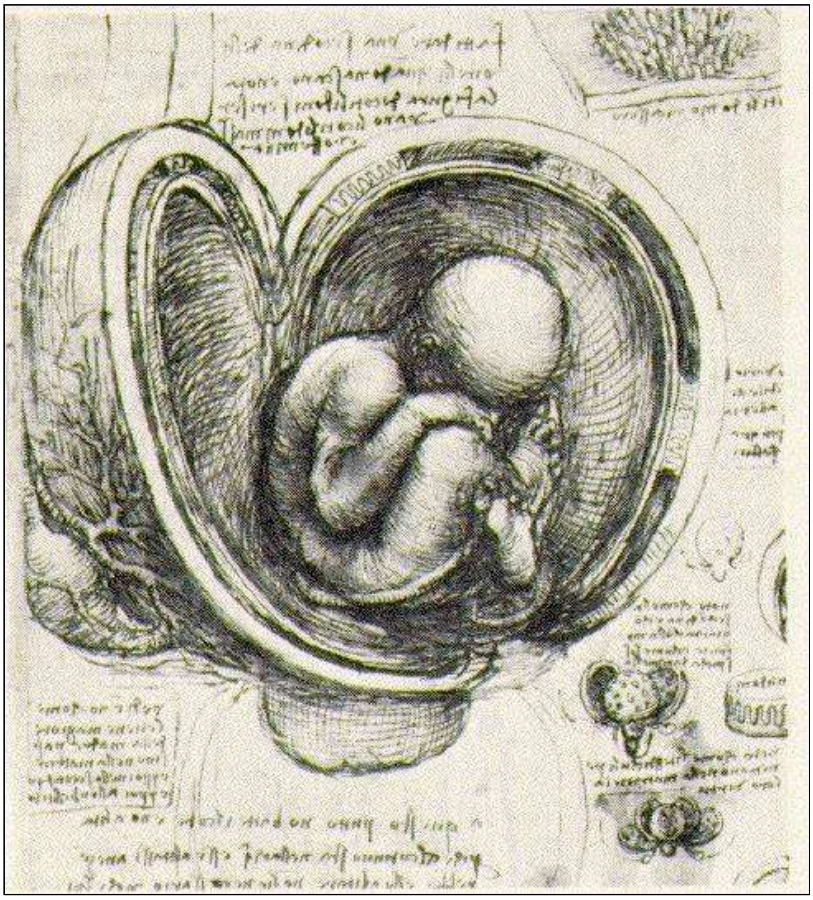

Auteur :
Colette TRABAUD
http://colettetrabaud.o.c.f.unblog.fr/files/2007/12/lesdformationscrniennes3.doc
colettetrabaud@yahoo.fr

Année 2007

Photo : Léonard de Vinci

****

SOMMAIRE

1. Introduction

2. Rappel théoriques

2.1. Anatomie

2.2. Embryologie

3. L'accouchement

3.1. L'accouchement eutocyte

3.2. L'accouchement dystocyte

3.3. Ostéopathie et naissance

4. Développement de l'enfant

5. Les déformations crâniennes

5.1. L'ostéopathie crânienne

5.2. Définitions et étiologies des déformations

5.3. Les traitements médicaux des déformations

5.4. La prévention par les Nids

6. Etude des différents traitements ostéopathiques des déformations crâniennes dites « positionnelles »

6.1. Mise en place de l'étude

6.2. Le questionnaire

6.3. Analyse des réponses des ostéopathes

6.4. Synthèse

6.5. Discussion sur l'approche et la prise en charge ostéopathique et pluridisciplinaire des enfants présentant des déformations crâniennes dites « positionnelles »

7. Conclusion

******* ******* *******

1. Introduction

Les déformations crâniennes positionnelles furent, pour de nombreux peuples et pendant de très longues années, intentionnelles et recherchées, pour l'esthétique, mais aussi pour leurs influences sur le comportement de l'individu.
De nos jours, ces coutumes ne sont plus présentes et les déformations, au lieu d'être recherchées, sont évitées ou traitées.

Cette étude a pour but d'avoir une meilleure vision ostéopathique du schéma global des enfants présentant de telles déformations. Nous avons donc voulu savoir quels axes de traitement étaient proposés par les ostéopathes et nous avons mis au point un questionnaire qui leur a été envoyé.

Dans la première partie de ce mémoire, nous ferons quelques rappels sur l'anatomie du crâne, le déroulement d'un accouchement, ainsi que sur les différentes étapes de l'évolution psycho-motrice de l'enfant.
Dans une seconde partie, nous parlerons du concept crânien au niveau ostéopathique, ainsi que des déformations crâniennes proprement dites.
Enfin, nous aborderons les traitements ostéopathiques des déformations par le biais du questionnaire, précédemment adressé à un panel d'ostéopathes, dont nous analyserons les réponses. Enfin, nous discuterons de la prise en charge pluridisciplinaire de ces enfants.

******* ******* *******

2. Rappel théoriques

2.1. Anatomie

La sphère crânienne comprend au total 18 os et se divise en deux parties :

- le neurocrâne, ou cavité crânienne, qui a pour principal rôle la protection de l'encéphale,
- le viscérocrâne, ou face osseuse, dans lequel se logent les différents organes des sens et qui comprend le squelette de la face.

2.1.1. Le Neurocrâne

Sur un plan embryologique, le neurocrâne dérive du desmocrâne et va donner deux couches :

- la couche interne, ou endoméninge, qui se différencie en pie-mère et arachnoïde,
- la couche externe, ou ectoméninge, qui donnera la dure-mère et le neurocrâne cartilagineux pour la base du crâne, et membraneux pour la voûte du crâne (ou calvaria).

2.1.1.1. L'endoméninge

Cette couche est située entre l'encéphale et la dure-mère qui recouvre la face interne des os du crâne.

L'espace sous-arachnoïdien est un lieu de circulation du liquide céphalo-rachidien.

Ce liquide est fabriqué au niveau des plexus choroïdes (présents dans les ventricules cérébraux) et résorbé au niveau des granulations arachnoïdiennes.

L'espace sous-arachnoïdien se continue
tout autour de la moelle épinière, à l'intérieur du canal rachidien. « *cf. figure 1* ».

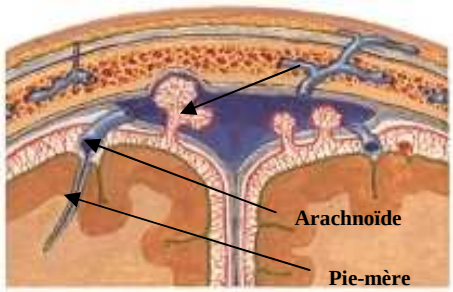

Figure 1 : **Méninges et veines cérébrales superficielles,** d'après NETTER F. H., *l'Atlas d'anatomie humaine*, p.96

2.1.1.2. La dure-mère

La dure-mère est un tissu non extensible et non élastique formé de deux couches. Elle est située entre l'arachnoïde et le tissu osseux.

Au niveau du crâne, elle recouvre l'encéphale et sa couche interne est le lieu de confluence des sinus veineux.

Ces prolongations à l'intérieur de l'encéphale, forment les membranes du crâne qui sont au nombre de 4 « *cf. figure 2* » :

- la faux du cerveau (*n° 14*), qui sépare l'hémisphère cérébral droit du gauche.

Elle va de la face supérieur de l'ethmoïde jusqu'au pressoir d'Hérophile, au niveau de la tubérosité occipitale interne.

Elle s'insère de part et d'autre de la suture sagittale et laisse passage au sinus sagittal supérieur.

- la faux du cervelet, fixée verticalement sous le cervelet.

Elle va du pressoir d'Hérophile à la partie postérieure du trou occipital et donne passage au sinus occipital postérieur.

- la tente du cervelet (*n° 8, 11*), sépare l'encéphale du cervelet. Elle est horizontale, naît au niveau du pressoir d'Hérophile et s'insère sur l'occiput, les temporaux, les pariétaux. Elle se termine sur les apophyses clinoïdes du sphénoïde (*n° 1, 3*). Elle laisse passage au sinus transverse droit et gauche (*n° 9*) et au sinus pétreux supérieur (*n° 6*).
- la tente de l'hypophyse. Située entre la selle turcique du sphénoïde et les apophyses clinoïdes (*n° 3*), elle est percée d'un trou pour le passage de la tige pituitaire. Elle se continue latéralement pour former le toit du sinus caverneux.

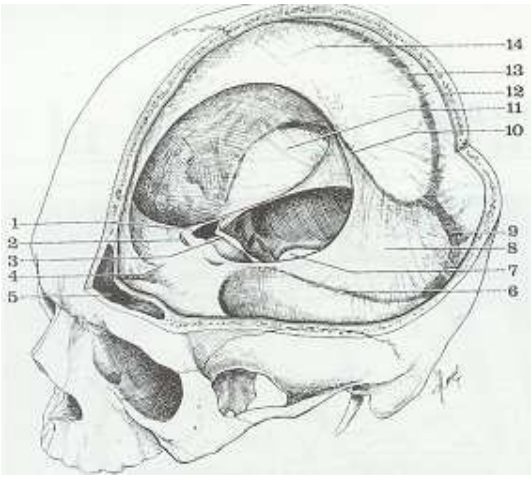

Figure 2 : **La tente du cervelet et la faux du cerveau**, d'après BOUCHET et CUILLERET, *Anatomie topographique descriptive et fonctionnelle*, tome 1, p.58

Au niveau du canal vertébral, ces membranes se continuent pour devenir la dure-mère rachidienne qui n'aura, au niveau vertébral, que deux points de fixité : au niveau de la deuxième vertèbre cervicale, et au niveau de la deuxième vertèbre sacrée.

La dure-mère entoure la moelle épinière et donnera des extensions à chaque sortie des nerfs rachidiens. Elle fait donc le lien entre le crâne et le sacrum, en passant par la colonne vertébrale.

2.1.1.3. Le neurocrâne cartilagineux

La base du crâne, d'origine cartilagineuse, est percée de nombreux orifices permettant le passage des nerfs crâniens, des vaisseaux encéphaliques et de la jonction bulbo-médulaire.

Elle donnera :

- la base de l'occiput ou basi-occiput,
- le corps du sphénoïde,
- l'ethmoïde,
- le rocher du temporal.

2.1.1.4. Le neurocrâne membraneux

La voûte du crâne, d'origine membraneuse, représente le couvercle crânien. Elle répond en dedans à l'encéphale, et en dehors, au cuir chevelu.

Elle donnera :

- la partie supérieure du l'occiput ou supra occiput,
- les grandes ailes du sphénoïde et les ailes internes des apophyses ptérygoïdes,
- l'écaille du temporal,
- les frontaux,
- les pariétaux.

2.1.2. <u>Le viscérocrâne</u>

Le viscérocrâne dérive des trois premiers arcs branchiaux de l'embryon, « *cf. figure 3* », situés de part et d'autre de l'intestin pharyngien. Il va former les os de la face du crâne.

La face, à la naissance, est beaucoup plus petite que le crâne cérébral et sa croissance dépendra du développement des dents, des sinus et des muscles. Il met en relation la tête et la sphère viscérale (digestive et respiratoire) par les orifices buccaux et nasaux. Il est aussi en relation avec l'encéphale par les organes des sens.

La face est composée de deux parties :

- le massif facial, complexe osseux formé des deux maxillaires supérieurs, des deux malaires, des os propres du nez, de l'unguis, des deux palatins, des cornets inférieurs et du vomer.

- une partie mobile, suspendue au massif facial, formée par la mandibule.

2.1.2.1. Le premier arc branchial

Va donner pour sa partie cartilagineuse, appelé aussi cartilage de Meckel :

- le malléus (le marteau),
- l'incus (l'enclume),
- le cartilage mandibulaire.

La partie membraneuse, donnera :

- l'os maxillaire,
- l'os zygomatique,
- la partie squameuse de l'os temporal,
- l'anneau tympanique,
- l'os lacrymal,
- l'os nasal.

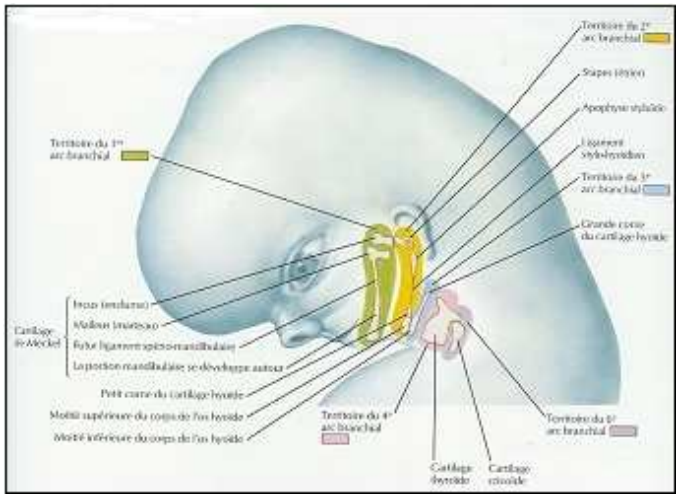

Figure 3 : **Embryon à la 7°-8° semaine du développement. Ebauches cartilagineuses**, d'après COCHARD L. R., *atlas d'embryologie humaine de Netter*, p.227

2.1.2.2. Le deuxième arc branchial

A partir du cartilage de Reichert, il donnera :

- le stapès (l'étrier),
- le processus styloïde du temporal,
- le ligament stylo hyoïdien,
- la petite corne et la partie supérieure du corps de l'os hyoïde.

2.1.2.3. Le troisième arc branchial

Il entre dans la constitution de l'os hyoïde, en formant :

- la grande corne de l'os hyoïde,
- la partie inférieure du corps.

2.1.3. <u>Les jonctions crâniennes et fontanelles</u>

Le crâne du nouveau-né est malléable de façon à permettre son passage dans le bassin maternel lors de la naissance. Les différents os du crâne ne sont pas tous encore soudés entre eux et il persiste des carrefours membraneux entre les plaques osseuses, qui seront comblés lors de la croissance osseuse.

Toutes tensions ou fermetures précoces de ces fontanelles seront pathologiques pour l'enfant et sont le signe de dysfonctions sous-jacentes.

Ces zones, appelées fontanelles sont au nombre de six : « c*f. figures 4 et 5* »

- La fontanelle postérieure ou Lambdatique (8), située sur la ligne médiane, entre les bords postéro-internes des deux os pariétaux et le bord supérieur de l'écaille occipitale. Sa fermeture se fait vers l'âge de deux à trois mois.
- Les fontanelles Ptériques ou Sphénoïdales (7), au nombre de deux, situées de part et d'autre du crâne, en avant, à la jonction du frontal, du pariétal, du sphénoïde et du temporal. Sa fermeture se fait à l'âge de trois mois.
- La fontanelle antérieure ou Bregmatique (5), située sur la ligne médiane, entre les bords postéro-internes des deux os frontaux et les bords antéro-internes des deux os pariétaux. Sa fermeture se fait aux environs du 18 ème mois.
- Les fontanelles Astériques ou Mastoïdiennes (9), au nombre de deux, situées en postéro-latéral, à la jonction de l'occiput, du pariétal et du temporal. Sa fermeture se fait vers les deux ans.

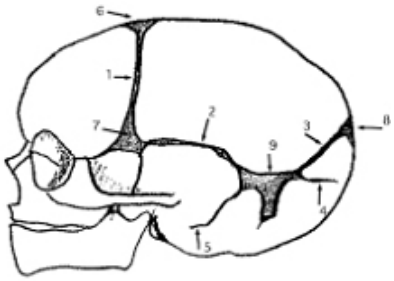

Figure 4 : **Crâne de nouveau-né, vue de profil**, d'après RAMBEAU M.

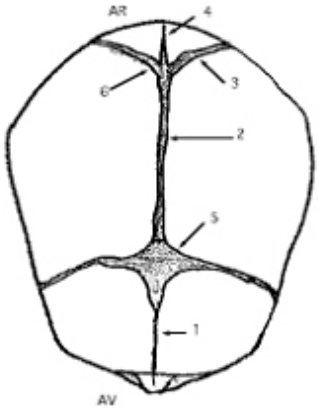

Figure 5 : **Crâne de nouveau-né, vue supérieure**, d'après RAMEAU M.

Les sutures crâniennes, ainsi que les biseaux que l'on retrouve chez l'adulte, ne sont pas encore présentes chez le nouveau-né. Les plaques osseuses sont séparées par de la membrane. Cette membrane permet une croissance périphérique rapide et harmonieuse des os du crâne de l'enfant et leur chevauchement lors de l'accouchement.

2.1.4. Croissance du crâne et de la face

La croissance osseuse du crâne de l'enfant va être très rapide pendant la première année de vie, puis ralentira jusqu'à l'âge de six à sept ans. A cet âge, les dimensions du crâne correspondent à 90 % de celle d'un adulte, et à partir de cinq à six ans, les sutures et biseaux sont évidents.

La croissance du neurocrâne se fait à partir de deux processus distincts :

- La croissance périphérique, dans un premier temps, se fait par multiplication cellulaire à la partie périphérie des plaques osseuses.
- La croissance rayonnante, dans un deuxième temps, se fait à partir des centres d'ossification des os du crâne.
- La croissance en largeur s'effectue au niveau des sutures :
- sagittale,
- sphéno-pariétales,
- sphéno-squameuses,
- occipito-mastoïdiennes,
- pétro-occipitales.

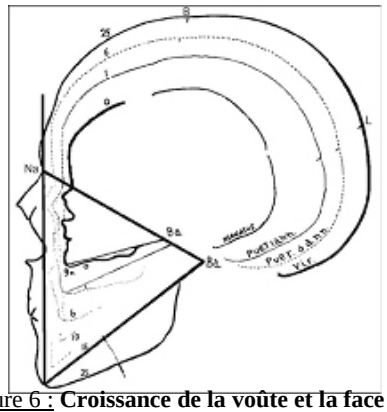

Figure 6 : **Croissance de la voûte et la face du bébé**, d'après SOTO-HEIM P., *Une marque d'identité imprimée sur l'os : la déformation intentionnelle*

La croissance en hauteur, se fait à partir des sutures :

- fronto-zygomatiques,
- squameuses,
- ainsi qu'à partir des fontanelles sphénoïdales et mastoïdiennes.

La croissance de la face se fait sur une période plus longue : son aspect définitif sera atteint vers 25 ans «*cf. figure 6*».

Au cours des deux premières années de vie, la croissance faciale se déroule en association avec l'apparition des dents et en corrélation avec la croissance de la base du crâne.

Vers la septième année, l'ethmoïde, les cavités orbitaires et la partie supérieure des cavités nasales ont fini leur croissance.

******* ******* *******

2.2. Embryologie

2.2.1. Le système nerveux central

2.2.1.1. Stade embryonnaire.

C'est à partir de la plaque neurale (épaississement de l'ectoderme), que se met en place l'ébauche du système nerveux central et périphérique de l'embryon.

Cette différenciation commence à la fin de la gastrulation, soit à partir de la troisième semaine intra-utérine. C'est aussi le temps de la neurulation : mécanisme d'invagination qui permet la mise en place du tube neural et de la crête neurale.

Le tube neural donnera la mœlle épinière et l'encéphale, les deux composants du système nerveux central.

La crête neurale donnera naissance à tous les neurones, nerfs, ganglions et plexus, pour former le système nerveux périphérique.

- A la fin de la quatrième semaine, au niveau de l'extrémité céphalique, trois vésicules se forment pour donner :

-le cerveau antérieur (prosencéphale),
-le cerveau moyen (mésencéphale),
-le cerveau postérieur (rhombencéphale).

- A partir de la cinquième semaine, les nerfs spinaux sont autonomes et innervent les viscères. Les cavités du tube neural se développent pour former le système ventriculaire.

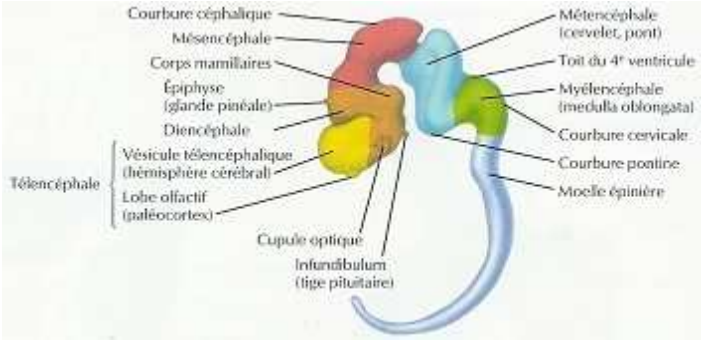

Figure 7 **: Système nerveux central au 49° jour de développement**, d'après COCHARD L. R., *Atlas d'embryologie humaine de Netter*, p.68

- A la fin de la cinquième semaine, le prosencéphale se divise en télencéphale et diencéphale «*cf. figure 7*».

2.2.1.2. Stade fœtal

Au troisième mois, le télencéphale (cortex cérébral) se développe et recouvre le mésencéphale.

Le cervelet et le pont se différencient et le système limbique, impliqué dans les émotions, la mémoire et l'apprentissage, se met en place.

Au sixième mois, les gyri primaires commencent à apparaître. La croissance du cerveau augmente considérablement et les futurs lobes (frontaux, pariétaux, temporaux et occipitaux) apparaissent. « *cf. figure 8* ».

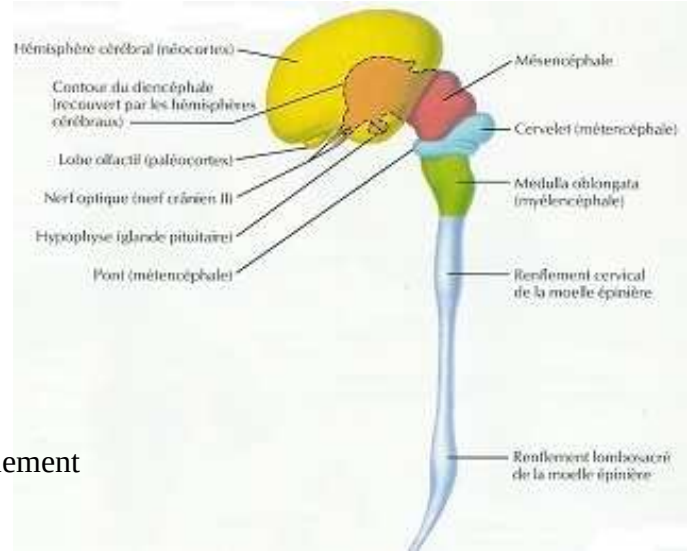

Figure 8 : **Système nerveux central au 3° mois de développement**, d'après COCHARD L. R., *Atlas d'embryologie humaine de Netter*, p.68

Tableau I : **Dérivés adultes des cerveaux antérieur, moyen et postérieur,** d'après COCHARD L. R., *Atlas d'embryologie humaine de Netter*, p.70

Cerveau Antérieur	Télencéphale	Hémisphères cérébraux (néocortex) Cortex olfactif (paléocortex) Hippocampe (archéocortex) Noyaux gris de la base / corps strié Ventricules latéraux et 3° ventricule	Nerfs Olfactifs (I)
	Diencéphale	Cupules et nerfs optiques Thalamus Hypothalamus Corps mamillaires Partie du 3° ventricule	Optiques (II)
Cerveau Moyen	Mésencéphale	Tectum (colliculi supérieurs et inférieurs) Aqueduc cérébral Noyau rouge Substance noire Pédoncule cérébral	Occulomoteur (III) Trochléaire (IV)
Cerveau Postérieur	Métencéphale	Pont Cervelet	Trijumeau (V) Abducens (VI) Facial (VII) Acoustique (VIII) Glossopharyngien (IX) Vague (X) Hypoglosse (XII)
	Myélencéphale	Medulla Oblongata (Bulbe)	

A la naissance, les gyri secondaires sont formés et l'encéphale correspond à 25 % de son poids adulte.

2.2.2. Rapports encéphale / os du crâne

Comme nous l'avons vu dans les rappels anatomiques, la boîte crânienne a pour principal rôle la protection de l'encéphale et se met en place après le système nerveux. L'encéphale est situé directement sous les membranes crâniennes, elles-mêmes au contact direct des os du crâne.

La systématisation du système nerveux central permet de situer les différentes aires de la motricité, de la sensibilité, et d'intégration des stimuli extérieurs nous parvenant *«cf. figures 9, 10, 11 et 12»*.

Des études récentes américaines ont mis en évidence, chez les enfants, une corrélation entre plagiocéphalie et retard de développement à long terme.

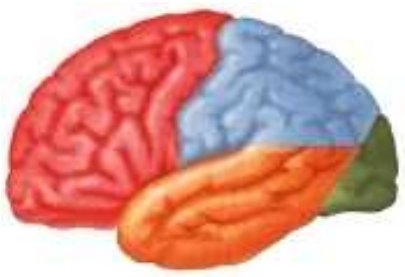

Figure 9 : **Vue latérale gauche de l'encéphale**, d'après F. H. NETTER, *Atlas d'anatomie humaine*, p.99

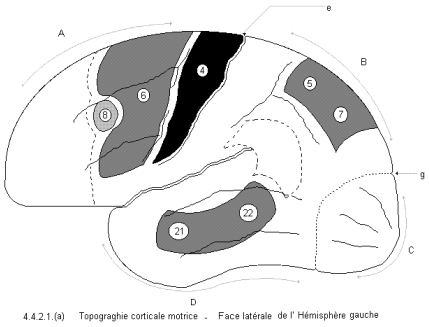

Figure 10 : **Topographie corticale motrice – face latérale de l'hémisphère gauche**, extrait du site www.anatomie-humaine.com

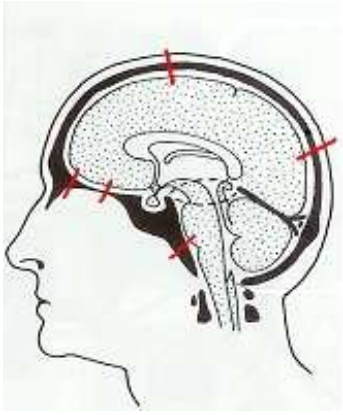

Figure 11 : **Situation topographique de l'encéphale, coupe sagittale**, d'après BOUCHET A. et CUILLERET J., *anatomie topographique descriptive et fonctionnelle*, tome 1, p.145

Figure 12 : **Topographie corticale sensorielle et sensitive – Face latérale de l'hémisphère gauche**, extrait du site www.anatomie-huamaine.com

Sachant la relation de proximité qui existe entre les différents os du crâne, et certaines zones du cortex, nous pouvons nous interroger sur d'éventuelles influences et relations, entre le système nerveux central et la forme des os du crâne…

« L'œuvre de la nature est bien plus difficile à comprendre que le livre d'un poète ».

Léonard de Vinci

******* ******* *******

3. L'accouchement

L'accouchement est un passage d'un milieu liquidien à un milieu aérien, d'un monde connu et limité à un monde à découvrir et sans frontière. La naissance, bien qu'événement heureux, reste le premier traumatisme que le nouveau-né a à affronter.

Par définition, l'accouchement « est l'ensemble des phénomènes dynamiques et mécaniques ayant pour conséquence la sortie d'un ou plusieurs fœtus et de ses annexes (cordon, placenta), hors des voies génitales maternelles ».

L'accouchement, qui peut être spontané ou déclenché, peut se dérouler de manière physiologique, nous parlons alors d'accouchement eutocyte, ou de manière non physiologique, il s'agit d'un accouchement dystocyte.

3.1. L'accouchement eutocyte

C'est l'accouchement physiologique : le fœtus se présente dans le bassin maternel par le sommet (ou tête).

La progression du mobile fœtal dans le bassin se fait en quatre étapes :

- Première étape : L'adaptation ou l'orientation.

Le fœtus est tête en bas, menton contre thorax, et se place au dessus du détroit supérieur du bassin maternel.

- Deuxième étape : L'engagement.

Le fœtus va présenter son diamètre crânien le plus petit (diamètre sous occipito-bregmatique) au niveau du détroit supérieur du bassin. Dans la majorité des accouchements, la présentation pour l'engagement est occipito-iliaque gauche antérieur (OIGA). Le fœtus se retrouve alors avec son occiput contre l'iliaque gauche du bassin maternel. Le frontal venant en appui contre l'articulation sacro-iliaque droite.

Au cours de cette étape, il peut y avoir chevauchement des os du crâne, principalement au niveau de l'occiput et du frontal, de façon à diminuer encore plus le diamètre crânien.

- Troisième étape : La descente et rotation.

Le fœtus va descendre jusqu'au détroit moyen du bassin, autour d'un axe ombilico-coccygien, puis va s'enrouler autour de la symphyse pubienne pour arriver au détroit inférieur (axe horizontal).

Pendant la descente, le mobile fœtal effectue une rotation qui se fait au contact du plancher pelvien maternel. Dans un accouchement eutocyte, et quelle que soit la présentation, le fœtus se retrouve en occipito-pubien. Il accomplit donc une rotation de 45° pour se placer occiput contre symphyse pubienne.

- Quatrième étape : Le dégagement.

Il correspond au passage du détroit inférieur et de l'orifice vulvaire, selon un axe antéro-postérieur. Le fœtus effectue une déflexion autour de la symphyse pubienne. La face est dégagée en dernier.
Les épaules se présentent à leur tour l'une après l'autre, et le reste du corps suit sans difficulté, le diamètre du bassin fœtal étant inférieur à celui de son crâne.

L'accouchement se termine par l'expulsion du placenta par la mère.

3.2. L'accouchement dystocyte

Il s'agit d'un accouchement non physiologique et à haut risque, tant pour le fœtus que pour la maman. Les causes peuvent en être :

- le positionnement du fœtus qui reste tête vers le fond utérin et se présentera donc par son extrémité pelvienne (ou siège) dans le bassin maternel, ou par les épaules.

La présentation par le siège peut-être complet (quand les jambes sont fléchies sur l'abdomen, ce qui représente 1/3 des cas), ou décomplété (les membres inférieurs sont détendus devant le tronc, genoux en extension total, soit 2/3 des cas). Lors d'un accouchement par le siège, la tête fœtale risque d'être retenue dans l'excavation pelvienne.

- une mauvaise rotation de la tête fœtale lors du dégagement en présentation du sommet. La tête se retrouve occipito-sacré, face contre symphyse pubienne. Lors de ce dégagement, le fœtus ne fera pas de déroulé cervical.

- une dystocie des épaules. C'est un risque majeur de mortalité pour la mère et l'enfant. Le fœtus se présente par le sommet mais il y a rétention des épaules au dessus du détroit inférieur du bassin maternel.

L'enfant se retrouve avec la tête retenue au niveau du détroit et le reste du corps à l'extérieur : il y a risque d'hypoxie pour le fœtus et d'hémorragies pour la mère. 85 % des dystocies des épaules sont imprévisibles.

- l'utilisation d'instruments pour l'extraction du nouveau-né, qui permet de terminer l'accouchement par voie basse.

Il existe trois groupes d'instruments, ayant chacun sa spécificité :

- les forceps : la prise est bi-pariéto-malaire. Ils permettent une traction, déflexion et rotation de la tête fœtale. Les complications sont essentiellement fœtales dues à la compression exercée par les cuillers.
- les spatules : c'est un instrument de propulsion qui aide à l'expulsion au détroit inférieur. Les spatules servent de guide pour la descente de la tête fœtale et ne doivent en aucun cas la comprimer. Les complications sont donc en majorité périnéales.
- la ventouse : elle permet la flexion de la tête. La ventouse est placée près de l'occiput, au niveau de la fontanelle lambdoïde. Les complications sont principalement des céphalhématomes.

Mais un accouchement se présentant comme physiologique peut à tout moment devenir non physiologique, et entraîner des complications pour la mère ou l'enfant.

3.3. Ostéopathie et naissance

Du point de vue ostéopathique, l'accouchement est considéré comme le premier traumatisme que subit une personne. Mais certaines dysfonctions ostéopathiques se mettent en place pendant la vie intra-utérine car le fœtus doit s'adapter à son milieu.

De plus, lors de l'accouchement et du travail, les contractions utérines naissent dans la partie céphalique de l'utérus (ou fond utérin), pour se propager jusqu'au col utérin. Le fœtus qui est en position physiologique, en présentation céphalique, va recevoir directement les contractions sur son sacrum.« *cf. figure 13* ». Ces contraintes peuvent aussi se répercuter jusqu'au crâne, par le biais de la colonne vertébrale. Pour un fœtus se présentant par le siège, les contractions utérines auront un premier impact sur le crâne.

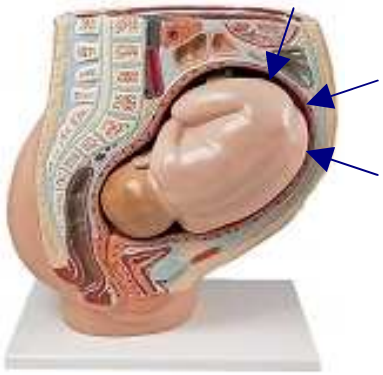

Figure 13 : **Section transversale d'un utérus gravide à terme**, extrait du site www.girodmedical.com

La mise en compression du sacrum peut entraîner des dysfonctions ostéopathiques intra-osseuses, car l'os est encore très malléable et non totalement ossifié. La base du crâne peut elle aussi être mise en dysfonction, surtout au niveau des pars condylaires de l'occiput et des premières cervicales, qui peuvent s'impacter.

Ces dysfonctions crâniennes peuvent retentir sur l'ensemble de la morphologie crânienne (base et voûte du crâne) et irriter les nerfs passant à proximité. En règle générale, les déformations entraînées par ces compressions ne sont plus « visibles » morphologiquement après quelques jours. Mais les impactions peuvent rester et être le nid de dysfonctions futures, tant au niveau crânien que dans l'ensemble du corps de l'enfant.

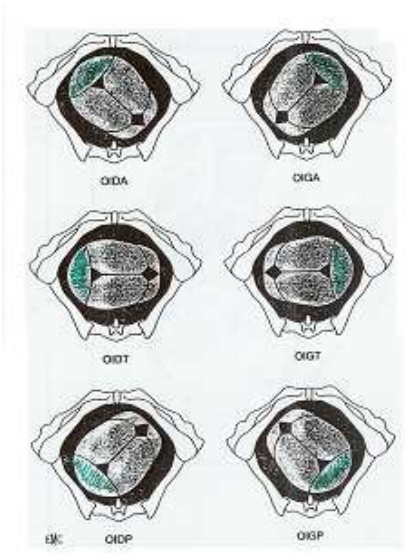

Figure 14 : **Variété de présentation d'engagement**, d'après DEMESESTER A.

D'autre part, en plus des compressions transmises par le sacrum lors des contractions utérines, le crâne doit s'adapter pour le passage des détroits du bassin maternel. Comme nous l'avons vu précédemment, lors de l'engagement du mobile fœtal, le diamètre antéro-postérieur du crâne doit diminuer.

La malléabilité du crâne permet un chevauchement de ses os, mais les compressions seront variables en fonction de la présentation de la tête fœtale « *cf. figure 14* ». C'est ici la voûte qui s'adapte, et les sutures peuvent s'impacter, empêchant ensuite la bonne croissance osseuse du crâne.

« Même un chemin de mille lieues commence par un pas ».

Proverbe japonais

******* ******* *******

4. Développement de l'enfant

Le développement psychomoteur de l'enfant se fait à vitesses variables selon chaque individu, son évolution dépendra des stimulations sensorielles qui lui seront apportées et comment l'enfant peut les recevoir, mais aussi des « contraintes » subies pendant son développement embryonnaire.

Néanmoins, l'enfant doit passer par certains stades à certains âges. Les retards d'apprentissage et de développement peuvent être de cause médicale (maladie génétique, complications d'accouchement…), mais aussi ostéopathique par blocage de certaines structures.

« *Les différents stades de développement moteurs et psychologique, selon GESELL, sont présentés dans le tableau II* »

Age	Ostéologie Crânienne	Développement Moteur	Développement psychologique d'après GESELL
0 à 1 mois		Développement des besoins végétatifs	**Stade 1** :Manifestation des premières réactions psychiques
2-3 mois	Fermeture Fontanelle Postérieure (Lambdatique)	Régression des réflexes archaïques	**Stade oral / Stade 2:** Stabilité affectivo-motrice L'enfant désire un contact social
3 mois	Fermeture Fontanelles Sphénoïdales (Ptériques)		
5 mois	Formation des Cornets Inférieurs	Préhension des objets avec les mains	
6 mois		Notion de verticalité	
		Contrôle de la tête et du cou en position assis	
9 mois		Marche à 4 pattes	**Stade 3** : Compréhension du sens des mots simples. Premières conduites intelligents.Stabilité sociale. Stade orienté vers les objets
		Maintient de la position assise (21 mois : assis comme un adulte)	
10 mois		Prise pouce - index possible	
11 mois		Redressement à partir du Procubitus	
1 an	Apparition interdigitations Fusion Sphénoïde = 1 seul os Occiput en 4 parties Soudure du Rocher du Temporal Début formation Ap. Mastoïdes Ouverture Métopique Développement vertical des Maxillaires Ossification Symphyse mandibulaire Atlas en 3 parties	**13 mois :** Marche debout seul **15 mois** : Position à genoux	
18 mois	Fermeture Fontanelle antérieure (Bregmatique)	L'enfant peut courir	
		Contôle des sphincters	
2 ans	Fermeture Fontanelles Mastoïdiennes (Astériques)	Mise en place de la lordose lombaire	**Stade Anal / Stade 4** : Acquisition de la vision d'adulte. Aquisition d'un nouvelle conscience de l'individu Période des dualités contracditoires.Formation du MOI chez l'enfant.
3 ans	Epaississement des os Sutures fermées Ossification Sphénoïde Ossification jonction Condylo-Squameuse Développement Ap. Mastoïdes Interdigitations de la suture Sagittale Métopique +/- fermée Palais s'élève Fusion Arc postérieur de l'Atlas	Alternance des pieds pour monter les escaliers L'enfant reste debout sur 1 pied quelques minutes	
5 ans	Début synchondrose Fronto-Sphénoïdale		**Stade 5** : Retour à un équilibre stable et généralisé. L'enfant n'est plus en conflit.Il réfléchit avant de parler.Il se plie aux conventions sociales.

Age	Ostéologie Crânienne	Développement Moteur	Développement psychologique d'après GESELL
6 ans	Base crâne = taille adulte Sutures & Biseaux évidents Développement Sinus Sphénoïdal +++ Trou Occipital = taille adulte Fusion complète de la jontion Condylo-squameuse Partie Pétreuse du Temporal = taille adulte Développement +++ Ap. Mastoïdes Formation Surfaces Jugulaires Développement Sinus Frontal Fermeture Suture Métopique	Apparition de la deuxième dentition. Période de fragilité physique et physiologique	**<u>Stade de latence / Stade 6</u> :** Période de crises et de conflits. Comportement caractérisé par une bipolarité explosive. Phase d'introversion puis d'extériorisation.L'enfant met de l'ordre dans ses connaissances
7-9 ans	Biseautage des Sutures +++ Fusion Basi-occiput / parties condyliennes Formation Ap. Styloïdes Orbites = taille adulte Sinus Frontal développé Soudure S1 -S2 Soudure base Occiput Fin ossification Atlas Début de la synchondrose Sphéno-Basilaire		
10-12 ans	Développement complet Sinus naseaux & Langue Apparition des dents Développement tables internes & externes de la voute Développement surface Jugulaire Temporal & Ap. Mastoïde		
10-12 ans	Soudure du Temporal Pariétal = taille adulte Fossettes de Pacchioni dévellopées Formation Epine Frontale Fin développement Sinus Maxillaire / Ap. Alvéolaires & Br. Montantes Fin synchondrose Fronto-Occipitale		**<u>Puberté et adolescence / Stade 7</u>** : Phase d'instabilité d'humeur.Conscience de soi accrue. Phase d'intériorisation puis d'extériorisation. Equilibre généralisé vers 16 ans.
14 ans	Fin ossification Ethmoïde	Arrêt du grossissement du cerveau (par multiplication des cellules gliales +++)	
16 ans	Croissance +++ de la Face & sutures Fronto-Maxillaire / Maxillo-Zygomatique / Ptérygo-Palatine / Temporo-Zygomatique		
>16 ans	Fin ossification Symphyse Sphéno-Basilaire & S2 - S3		

« Je suis une partie de tout, comme l'heure est une partie du jour ».

Epictète

******* ******* *******

5. Les déformations crâniennes

Le terme de « déformation crânienne » peut être ambiguë car le crâne d'un individu n'est jamais symétrique, ni totalement rond…

Il existe des formes de crânes différentes selon les populations, mais aussi au sein d'une même communauté.

En effet, des recherches ont démontré que certaines déformations crâniennes pouvaient être considérées comme « physiologique », car dépendantes de la latéralité de l'individu : ce sont des déformations induites par le développement du système nerveux central. Des asymétries du système nerveux central commencent à apparaître vers la 29° semaine de vie intra-utérine, par le développement des aires de Broca et Wernicke, et des différents lobes.

Les déformations qui sont « pathologiques » risquent elles, de retentir sur l'ensemble du corps, comme elles peuvent aussi être le reflet extérieur de dysfonctions sous-jacentes moins visibles.

5.1. L'ostéopathie crânienne

5.1.1. Physiologie du crâne et Mécanisme Respiratoire Primaire

C'est à William Garner Sutherland que nous devons le concept actuel de l'ostéopathie dans le champ crânien. Ce concept repose sur la mobilité des os de la base du crâne, la fonction adaptative des sutures de la voûte et la mobilité des os de la face.

Mais bien avant la mobilité des os du crâne, ce mouvement naît au sein même du cerveau : par une alternance de dilatations et de contractions ventriculaires *(« le cerveau bouge involontairement et rythmiquement à l'intérieur du crâne »*, W. G. Sutherland, Textes fondamentaux de l'ostéopathie dans le champ crânien, p.132).

Ce mouvement « respiratoire » va influencer les membranes présentes à l'intérieur du crâne (arachnoïde et dure-mère), qui elles même, de part leurs insertions sur les os, engendrent une mobilité des articulations de la base du crâne. C'est le Mouvement Respiratoire Primaire (M.R.P.).

Ce mécanisme comporte quatre caractéristiques :

- la fluctuation du liquide céphalo-rachidien. Il s'agit du mouvement d'un fluide, contenu dans sa cavité naturelle, et de même qualité à l'intérieur du cerveau (les ventricules) qu'à l'extérieur.
- la fonction de la membrane de tension réciproque. Il s'agit des membranes crâniennes (faux du cerveaux et tente du cervelet) qui se prolongent dans le canal rachidien par la dure-mère. Leurs points d'insertions sont délimités par l'occiput, les deux bords pétreux, la crista galli et les apophyses clinoïdes, ainsi qu'au niveau du sacrum.

Ces membranes sont soumises à une tension constante et, transmettent les mouvements du cerveau aux os du crâne, sur lesquelles elles s'insèrent.

- la motilité du tube neural. Comme nous l'avons vu lors des rappels d'embryologie, le tube neural donnera naissance au système nerveux.

Les cellules qui composent ce tube sont pourvues de mouvements, qui permettront sa croissance : c'est la motilité inhérente au cerveau et à la moelle épinière.

- la mobilité articulaire des os du crâne et la mobilité involontaire du sacrum entre les os iliaques. La mobilité articulaire s'effectue dans la région basilaire ainsi que dans les os de la face.

Le crâne et le sacrum étant en relation avec la membrane de tension réciproque, le sacrum présentera lui aussi une mobilité involontaire.

Ce mouvement respiratoire primaire se définit par un rythme et une amplitude, qui sont le reflet de l'état de santé d'un individu. Nous parlons alors de flexion et d'extension. Toute dysfonction se fixant sur l'axe crânio-sacré (ayant une origine locale ou éloignée de cet axe), aura un retentissement sur le mouvement respiratoire primaire, et donc sur la santé.

5.1.2. Dysfonctions crâniennes

L'appréciation, dans un premier temps, de la cinétique de la symphyse sphéno-basilaire (S.S.B.), permet d'apprécier l'état du mouvement respiratoire primaire. La S.S.B. peut présenter différentes dysfonctions, qui sont classées en deux catégories : les dysfonctions physiologiques et les dysfonctions non physiologiques.

5.1.2.1 Les dysfonctions physiologiques de la SSB.

Ce sont des dysfonctions qui respectent les axes physiologiques de mouvement de chacun des os du crâne, qui tournent dans des sens opposés « *cf. figure 15* ».

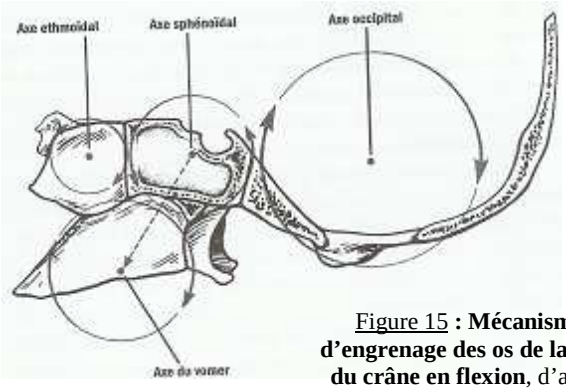

Figure 15 : **Mécanisme d'engrenage des os de la base du crâne en flexion**, d'après SUTHERLAND, *Enseignement dans la science de l'ostéopathie*, p.43

Dysfonctions en flexion et en extension :

Elles se font dans un axe sagittal, autour des axes transverses du sphénoïde et de l'occiput.

La flexion se définit par la position haute du corps du sphénoïde en même temps que le corps de l'occiput est haut. Les grandes ailes du sphénoïde partent en bas, en avant et en dehors. L'écaille occipitale descend et bascule en arrière.

Les quadrants de la voûte crânienne s'adaptent en rotation externe pendant la flexion, et en rotation interne pendant l'extension.

- Dysfonction en torsion droite ou gauche :

L'axe de mouvement est oblique antéro-postérieur, passant par les points nasion et opisthion. Les mouvements de rotation du sphénoïde et de l'occiput se font dans un plan frontal.

Nous définissons la torsion du coté de la grande aile du sphénoïde haute, pendant que l'écaille de l'occiput, du même coté, est basse.

Pour une torsion droite, il y a une rotation externe apparente des quadrants droits et une rotation interne apparente des quadrants gauches.

- Dysfonction en side bending-rotation droite ou gauche :

C'est la résultante d'un mouvement de bascule de l'occiput et du sphénoïde du même coté (mouvement de latéro-version), et un mouvement de rotation en sens inverse du sphénoïde et de l'occiput (mouvement de rotation). La bascule se fait autour d'un axe antéro-postérieur nasion-opisthion, et la rotation autour des axes verticaux propres à chaque os.

Le side bending-rotation est dénommé du coté de la latéro-flexion , et du coté de la convexité : corps du sphénoïde et écaille de l'occiput bas du même côté pour la latéro-flexion, et une rotation en sens opposée des deux os.

Le quadrant postérieur s'adaptera en rotation externe au niveau de l'occiput bas, et le quadrant antérieur s'adaptera en rotation interne du côté du sphénoïde bas.

5.1.2.1. Les dysfonctions non physiologiques de la S.S.B.

Ce sont des dysfonctions qui entraînent des rotations des os dans le même sens, autour d'axes qui ne sont plus physiologiques.

- Dysfonction par « vertical strain haut ou bas » :

Elles se font autour des axes transverses propres au sphénoïde et à l'occiput. Les mouvements de bascule antéro-postérieure se font dans un plan sagittal.

Le vertical strain haut est dénommé par la position haute du corps du sphénoïde à condition que le corps de l'occiput soit bas. Les deux os se retrouvent en cinétique opposée.

Les quadrants antérieurs seront en adaptation de flexion pour un sphénoïde haut, et les quadrants postérieurs en adaptation d'extension pour un occiput bas.

- Dysfonction par « latéral strain droit ou gauche » :

Les axes sont verticaux et propres aux deux os. Les mouvements se font dans un plan horizontal. Le latéral strain est dénommé par la direction que prend le corps du sphénoïde. Il en ressort un cisaillement de la S.S.B. dans un plan frontal : le corps du sphénoïde par d'un coté, alors que le corps de l'occiput part de l'autre.

- Dysfonction par compression sphéno-basilaire :

C'est une impaction ou un rapprochement des surfaces articulaires de la S.S.B.. Cette dysfonction entraîne une diminution ou un arrêt du mécanisme respiratoire primaire. Les compressions peuvent être antéro-postérieure, latérale ou oblique. Aux tests d'écoute, le crâne semble dur, froid, densifié, et le M.R.P. largement diminué.

5.2. Définitions et étiologies des déformations

Les déformations crâniennes chez l'enfant sont de formes, d'étiologies et de conséquences variables. Elles peuvent être classées en deux catégories :

- les déformations présentes sur un crâne avant la soudure des sutures sont dans la majorité des cas dues à un mauvais positionnement de l'enfant,
- les déformations sur un crâne présentant des soudures prématurées de certaines sutures sont des craniosténoses.

5.2.1. Les déformations « positionnelles »

5.2.1.1. Définitions

Elles sont la résultante de contraintes mécaniques subies par le crâne de l'enfant, pendant sa vie fœtale, ou post-natale.
Les contraintes peuvent entraîner différentes compressions crâniennes
« cf. figures 16 ,17, 18, 19, 20 »:

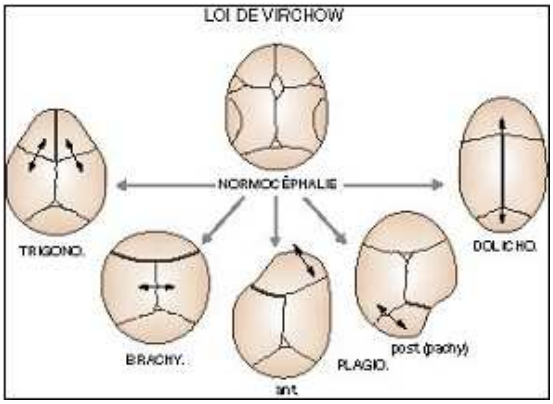

Figure 16 : **Les principales synostoses de la voûte et leurs déformations**, d'après VIRCHOW

- les compressions antéro-postérieures ou **Brachycéphalie** : les compressions se font au niveau de l'occiput et du frontal. Les sutures coronales se retrouvent impactées. Il y a un recul bilatéral du frontal, prédominant dans sa partie inférieure. L'ensemble du crâne est rétréci d'avant en arrière et élargi transversalement.

- les compressions transversales médianes ou **Dolichocéphalie** : ce sont les déformations les plus courantes. Les compressions se font au niveau des temporaux qui se replient contre la symphyse sphéno-basilaire. La suture sagittale est alors impactée.

Le crâne s'allonge sur son axe antéro-postérieur soit avec un bombement antérieur du frontal, soit une saillie postérieure de l'occiput, soit les deux à la fois.

- les compressions obliques ou **Plagiocéphalies** : elles peuvent être antérieures, par compression unilatérale d'une suture coronale, ou postérieures, par compression unilatérale d'une suture lambdoïde.

Les plagiocéphalies réalisent une grande asymétrie cranio-faciale : il y a un aplatissement du front du coté atteint, une ascension de l'orbite et une déviation de la pyramide nasale.

- les compressions transversales antérieures, ou **Trigonocéphalie** : ce sont des compressions de la suture métopique, qui sera très prononcée vers l'avant. Le front est étroit, les bosses frontales effacées. S'y associe fréquemment une étroitesse de l'ensemble du visage.

Figures 17a et 17b : **Scaphocéphalie** chez un enfant de 3 mois

Figures 18a et 18b : **Trigonocéphalie** chez un enfant de 6 mois.

Figures 19a et 19b : **Plagiocéphalie gauche** chez un enfant de 10 mois.

Figures 20a et 20b : **Brachycéphalie** chez un enfant de 1 an.

Photos extraites du site www.perfomances-medicales.com , *les différentes craniosténoses*.

Etiologies

Comme nous l'avons vu, ces déformations sont les conséquences de contraintes mécaniques provoquées :

- pendant la vie intra-utérine de l'enfant, il peut y avoir une mauvaise position du fœtus à cause d'une malformation utérine, d'un kyste, d'une grossesse multiple…

La compression peut aussi être due à un hydramnios (excès de liquide amniotique) ou un oligoamnios (défaut de liquide amniotique).

- lors de l'accouchement, l'enfant subit beaucoup de contraintes lors de son passage dans le bassin maternel.

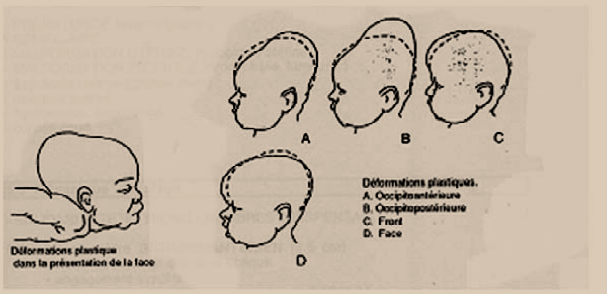

Figure 21 : **Déformations plastiques du crâne lors d'un accouchement,** d'après DEMEESTER A.

Comme nous l'avons vu, il y a un chevauchement physiologique qui se produit. Le crâne de l'enfant retrouve normalement sa forme arrondie en quelques jours, mais il arrive que ces chevauchements soient trop importants et se figent. « *cf. figure 21* ».

D'autre part, s'il y a utilisation d'instruments (forceps, spatules ou ventouses) pour faciliter la sortie de l'enfant, des compressions et des déformations persistantes peuvent s'installer.

en post-natal, la principale cause de déformations crâniennes chez le nouveau-né est l'appui préférentiel unilatéral au niveau du crâne. Les enfants ont, en règle générale, un coté préférentiel avec une rotation de tête toujours du même côté.

Cette attitude peut être due à une dysfonction (torticolis congénital, déficit de rotation des cervicales, irritation du tractus oesophagien supérieur…), mais est généralement due à un manque de mobilité des enfants dormant en décubitus dorsal.

En effet, le nombre d'enfants consultant pour des plagiocéphalies postérieures positionnelles a considérablement augmenté depuis la campagne de prévention sur la mort subite du nourrisson, conseillant aux parents de faire dormir leurs enfants sur le dos. Il n'est, bien entendu, pas question de remettre en cause cette campagne, car elle a permis une baisse du nombre de morts subites du nourrisson ! Mais nous avons ici une relation directe entre un positionnement de l'enfant sur un hémi occiput, et la quantité de déformations crâniennes positionnelles.

Les déformations apparaissent si l'enfant reste pendant de longues périodes en appui sur la même surface de son crâne, ce qui provoquera un aplatissement de la zone. Il est donc très important de faire de la prévention chez les nouveaux-nés, car les zones d'aplatissement entraîneront des déformations avec un risque de retentissement sur le développement et la croissance des os du crâne et du cerveau.

La prévention commence tout simplement par un changement régulier de la position de l'enfant quand il dort, de manière à ce que sa tête soit tournée tantôt dans un sens, tantôt dans l'autre, ainsi qu'une stimulation bilatérale de ses sens auditifs et visuels.

5.2.2. Les craniosténoses

Ce sont des fermetures prématurées, par soudure anticipée, d'une ou de plusieurs sutures de la voûte du crâne. La craniosténose est à l'origine d'un arrêt du développement et de déformations sous-jacentes de diverses parties du crâne.

Elles peuvent avoir plusieurs étiologies :

- un défaut d'ossification du crâne, sans autre anomalie. Ce sont des craniosténoses dites primaires et la déformation sera parallèle à la suture impliquée.
- un arrêt de la croissance du cerveau avec un retard mental souvent associé. Elles sont principalement secondaires à une maladie métabolique d'origine génétique (rachitisme ; hyperthyroïdie...)
- une mutation génétique. Elles représentent 15 % des craniosténoses et sont associées à d'autres déformations du corps. Il existe plus de 150 syndromes comportant une craniosténose.
- elles peuvent faire suite aux compressions crâniennes dont elles sont les principales complications :
    - une Brachycéphalie va donner une Turicéphalie, par synostose des sutures coronales,
    - une Dolichocéphalie entraînera une Scaphocéphalie, par synostose de la suture sagittale,
    - une Plagiocéphalie avec synostose d'une suture coronale ou d'une suture lambdoïde,
    - une Trigonocéphalie avec synostose de la suture métopique.

5.3. Les traitements médicaux des déformations

5.3.1. Traitements chirurgicaux pour les craniosténoses

Les craniosténoses sont aujourd'hui principalement traitées par chirurgie cranio-faciale. L'intervention se fait en général au cours de la première année de vie, de façon à profiter de la croissance osseuse et de la malléabilité des os.

Le traitement sera en fonction du nombre de sutures atteintes (plurisuturaire ou monosuturaire), de l'âge de l'enfant et des atteintes faciales, s'il y en a.

L'opération consiste à faire fabriquer de l'os supplémentaire par l'organisme entre deux parties osseuses préalablement sectionnées et une reconstruction de volets osseux de taille et de courbure sélectionnées. « *cf. figures 22, 23, 24, 25*. »

Il peut y avoir besoin d'interventions supplémentaires pendant l'enfance, en fonction de l'évolution de la croissance osseuse du crâne.

5.3.2. Traitements orthopédiques pour les déformations « positionnelles »

5.3.2.1. Les avantages…

Si il n'y a pas encore de soudure prématurée des sutures crâniennes, il peut être proposé à l'enfant un traitement orthopédique : le Dynamic Orthotic Cranioplastic, ou casque.

Ce traitement est né aux Etats-Unis en 1998, mais commence à apparaître en Europe et en France.

Le casque a pour but de remodeler la voûte crânienne par création de points d'appui sur les zones proéminentes tout en laissant un espace libre au niveau des zones aplaties « *cf. figure 26* ».

Figure 22a : **Traitement précoce (avant 6 mois) d'une scaphocéphalie par craniectomies linéaires**, extraits du site www.perfomances-medicles.com , *le traitement d'une craniosténose.*

Figure 22b : **Schéma d'une scaphocéphalie**, extrait du site www.cranio-facial.org/principes/principes.htm , *principes de traitement des principales anomalies craniofaciales.*

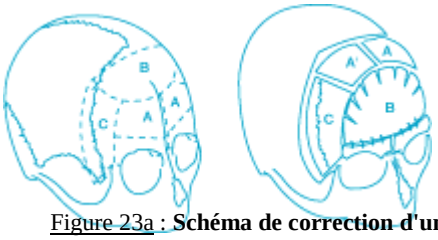

Figure 23a : **Schéma de correction d'une trigonocéphalie**, extraits du site www.perfomances-medicles.com , *le traitement d'une craniosténose.*

Figure 23b : **Schéma d'une trigonocéphalie**, extrait du site www.cranio-facial.org/principes/principes.htm, *principes de traitement des principales anomalies craniofaciales.*

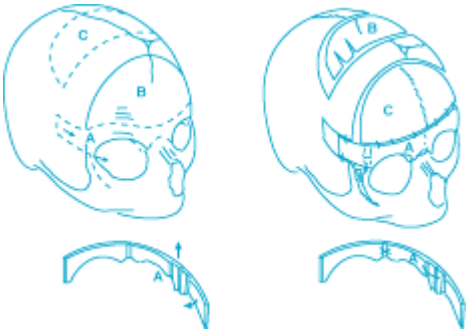

Figure 24a : **Schéma de correction d'une plagiocéphalie droite**, extraits du site www.perfomances-medicles.com , *le traitement d'une craniosténose.*

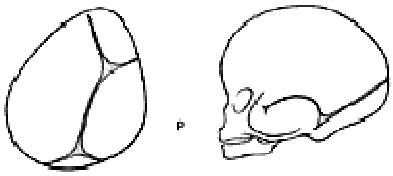

Figure 24b : **Schéma d'une plagiocéphalie**, extrait du site www.cranio-facial.org/principes/principes.htm , *principes de traitement des principales anomalies craniofaciales.*

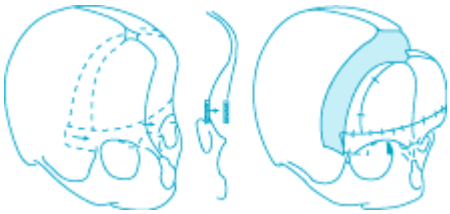

Figure 25a : **Correction précoce d'une brachycéphalie par la technique du "front flottant",** extraits du site www.perfomances-medicles.com , *le traitement d'une craniosténose.*

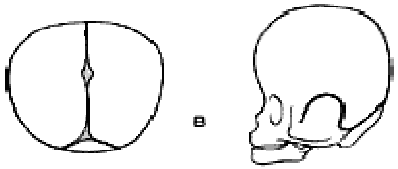

Figure 25b : **Schéma d'une brachycéphalie**, extrait du site www.cranio-facial.org/principes/principes.htm , *principes de traitement des principales anomalies craniofaciales.*

Schéma des différents modes opératoires des principales craniosténoses,
et schéma des principales craniosténoses.

La croissance osseuse est donc dirigée par une force mécanique extérieure.

Le traitement par casque se fait sur des enfants âgés de quatre à douze mois, de façon à bénéficier de la croissance osseuse, et dure en moyenne neuf mois.

Pendant la période du port du casque, l'enfant est suivit régulièrement par un orthopédiste pour faire évoluer le casque en fonction de la poussée osseuse.

En règle général, le casque est accepté par l'enfant et doit être porté le plus souvent possible.

A la fin du traitement, le résultat esthétique est frappant, et l'enfant retrouve un crâne harmonieux, la déformation crânienne initiale semble donc avoir été traitée…

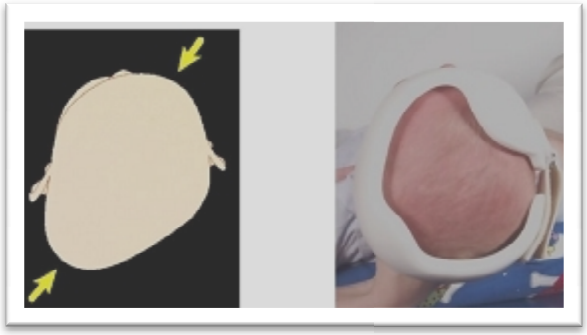

Figure 26 : **Des forces correctives sont appliquées sur des régions précises**, d'après SOTO-HEIM P., *Une marque d'identité imprimée sur l'os : la déformation intentionnelle*

5.3.2.2. Les inconvénients…

D'un point de vue ostéopathique, quelques interrogations nous viennent à l'esprit.

En effet, les principes crâniens d'ostéopathie nous rappellent que la base du crâne gouverne la voûte.

Il est vrai que les déformations crâniennes positionnelles ont comme déclencheur, une force mécanique extérieur. Mais les impactions des sutures présentent à la voûte se répercutent au niveau de la base du crâne et peuvent s'y fixer.

Une étude menée par un ostéopathe, a permis de suivre des enfants traités par casque et des enfants ayant les mêmes déformations et le même âge, mais traités par ostéopathie.

En conclusion, le casque permet un modelage rapide de la voûte crânienne et un bon résultat esthétique. Mais les tests ostéopathiques menés sur ces enfants après retrait du casque, nous montrent qu'il y a persistance des impactions de certaines sutures de la base du crâne.

Quand au traitement ostéopathique, il est plus long pour avoir un résultat esthétique, mais la base du crâne, et la majorité des structures crâniennes, retrouvent leur mobilité.

Le traitement par casque permet donc un bon remodelage du crâne, mais ne traite pas les impactions qui se sont misent en place au niveau des différentes sutures. Le casque traite la voûte crânienne sans prendre en compte les dysfonctions de la base.

Le traitement ostéopathique utilisé dans cette étude traite d'abord la base du crâne, pour ensuite traiter les sutures de la voûte qui restent impactées.

Nous pouvons nous demander sur du long terme, quelles seront les conséquences pour ces enfants qui se retrouvent avec un crâne dans la « norme esthétique », mais qui renferme des dysfonctions crâniennes importantes qui ne se matérialisent plus extérieurement ?…

5.4. La prévention par les Nids

L'enfant, pendant toute sa période fœtale, et pour une grossesse physiologique, baigne dans le liquide amniotique, en position de flexion complète (position fœtale). Dans le ventre maternel, le fœtus peut diriger sa motricité et avoir une liberté de mouvement que ne lui permet pas le milieu aérien.

L'enfant né à terme a besoin d'être accompagné dans sa posture pour lui permettre une bonne adaptation à son nouveau milieu. Le nouveau-né prématuré est « *un fœtus en mauvaise posture* » (Docteur Grenier) et peut présenter une hyperextension globale ou une attitude dite en « batracien » : les bras sont en chandelier, les jambes en abduction et une hémiface collée au plan du lit « *cf. figure 27* ». Cette atittude se retrouve aussi parfois chez des enfants nés à terme.

Cette malposition va entraîner des problèmes orthopédiques (présence d'un coté préférentiel chez l'enfant avec déformations crâniennes, problèmes de hanches, de torticolis…), des problèmes digestifs (par un étirement des voies digestives supérieures entraînant des reflux gastriques), une perte du contact visuel entre l'enfant et ses parents avec un risque de retard de l'acquisition motrice et sensorielle, une excitabilité…

La flexion est donc primordiale pour un bon développement de l'enfant, au niveau moteur, comme au niveau social.

C'est à partir de cette importance du retour en flexion et donc en position fœtal, que Mme SALDUCCI, kinésithérapeute, a travaillé à la mise au point des « nids ».

Le nid permet au nouveau-né de retrouver une activité et une mobilité voisines de celles observées dans l'utérus maternel, par la mise en flexion du corps « *cf. figure 28* ».

Ce « cocon » a une visée thérapeutique mais aussi préventive. Les bénéfices sont observés sur plusieurs plans :

- Au niveau orthopédique et plus particulièrement au niveau crânien, les nids empêchent l'enfant de rester dans sa position préférentielle, avec une rotation de tête prédominant d'un seul coté. La mise en flexion de l'enfant lui redonne une mobilité et l'appui au niveau du crâne ne se fait plus de façon asymétrique. Cette mobilité empêche les déformations crâniennes positionnelles de se mettre en place,

Figure 27 : **Nouveau-**
en position dit « de
batracien », d'après l
SALDUCCI, *Le nid na*

Figure 28 : **Nouveau**
placé dans son nid, d'
D. SALDUCCI, *Le nid*

- Au niveau neuropsychique, l'enfant retrouve une motricité dirigée et libérée, ce qui lui permet de construire son schéma corporel,
- Au niveau digestif, la mise en flexion et l'inclinaison du nid permet la prévention des reflux gastro-œsophagiens,
- Au niveau affectif, la communication entre l'enfant et l'entourage est améliorée et l'enfant apaisé en se sentant en sécurité.

« Lorsque le Sage montre la lune, l'Idiot regarde le doigt »

(Proverbe chinois)

******* ******* *******

5.5. Mise en place de l'étude

Nous avons eu l'opportunité, pendant notre cursus scolaire, de faire des stages au contact d'enfants polyhandicapés. Nombre de ces enfants sont porteurs de déformations crâniennes plus au moins prononcées, souvent en relation avec leur maladie.

Mais le manque de mobilité de ces enfants entraîne souvent une aggravation de leur déformation et parfois même, fait réapparaître des dysfonctions antérieures (comme, par exemple, un torticolis congénital qui avait disparu).

C'est à leur contact que nous avons voulu comprendre la prise en charge de ces déformations crâniennes, et quels sont les traitements ostéopathiques qui leur sont appliquées.

Il n'y a, bien sûr, pas de traitement ostéopathique unique pour traiter ces enfants, car la caractéristique de l'ostéopathie est de s'adapter à chaque patient, à son histoire, mais aussi d'être spécifique à chaque praticien.

Notre étude n'a donc pas pour but de trouver LE traitement à faire pour aider ces enfants, mais d'avoir une approche globale des différents abords thérapeutiques, de façon à mieux comprendre les liens entre la déformation crânienne et l'ensemble du corps.

5.6. Le questionnaire

Nous avons envoyé un questionnaire, via internet, au plus grand nombre d'ostéopathes possible.

Ce questionnaire est une approche globale de la prise en charge d'enfants présentant des déformations crâniennes. Il permet d'avoir un aperçu, pour chaque praticien, sur :

- les déformations crâniennes les plus souvent retrouvées,
- l'âge des enfants traités,
- si la déformation est le motif de consultation,
- les structures crâniennes, ou autres, présentant des dysfonctions,
- un axe de protocole le plus souvent utilisé, même s'il variera d'un enfant à l'autre pour un même praticien,
- la durée totale de la prise en charge ostéopathique,
- s'il reste, à la fin de la prise en charge, des structures crâniennes, ou autres, (en relation avec la déformation) en dysfonction,
- s'il a été constaté un retard de développement de l'enfant associé à la déformation, et si ce retard a été amélioré par les traitements effectués.

QUESTIONNAIRE : Ecrire la ou les lettres de votre choix en face de la réponse.

Dans votre patientèle d'enfants, quelle est (sont) la (ou les) déformation(s) crânienne(s) le plus souvent rencontrée(s) ?

A - Plagiocéphalie antérieure (compression diagonale)

D - Brachycéphalie (compression antéro-post)

E - Autre (merci de préciser)

Réponse :

Quel est, en moyenne, l'âge des enfants se présentant à votre cabinet avec les déformations crâniennes citées dans la question précédente ?

A - De 0 à 3 mois

B - De 4 à 9 mois

C - De 10 mois à 18 mois

D - Plus de 18 mois

Réponse :

Ces enfants viennent-ils vous voir avec, comme motif de consultation, la déformation crânienne ou est-elle découverte fortuitement lors de vos tests ?

A - Déformation crânienne pour motif de consultation

B - Déformation découverte pendant vos tests

Réponse :

Lors de vos tests ostéopathiques, quelles sutures retrouvez-vous le plus souvent impactées, pour la déformation crânienne citée à la première question ?

A - Jonction Occipito-mastoïdienne droite

B - Jonction Occipito-mastoïdienne gauche

C - Dysfonctions de la Symphyse Sphéno-Basilaire

D - Suture Lambdoïde droite

E - Suture Lambdoïde gauche

F - Suture Coronal droite

G - Suture Coronale gauche

H - Suture Sagittale

I - Suture Métopique

J - Autre (merci de préciser)

Réponse :

Quel protocole de traitement utilisez-vous, pour une même déformation ?

- Merci de mettre dans l'ordre de traitement les zones traitées (crâne ; sacrum ; charnières vertébrales…) et les sutures, en quelques mots clés.

Réponse :

En moyenne, et pour une même déformation, sur combien de temps traitez-vous ces enfants ?

A - Moins de 3 mois

B - De 3 mois à 9 mois

C - Plus de 9 mois

Réponse :

A la fin des différentes séances de traitements de l'enfant, persiste-t-il toujours des sutures impactées ou d'autres dysfonctions du crâne (liées aux déformations crâniennes retrouvées en début de traitement) ? Si oui, merci de préciser les sutures en cause et la déformation initiale du crâne.

A - Plagiocéphalie

B - Scaphocéphalie

C - Bradycéphalie

D - Autre déformation

E - Jonction(s) Occipito-mastoïdienne(s)

F - Suture(s) Coronale(s)

G - Suture Sagittale

H - Suture(s) Lambdoïde(s)

I - Suture Métopique

J - Symphyse Sphéno-basilaire

Réponse :

Et enfin, avez-vous pu constater une relation entre les déformations crâniennes et un éventuel retard du développement psychomoteur de l'enfant ? Si oui, le traitement ostéopathique a-t-il amélioré le développement de l'enfant ?

A - Présence d'un léger déficit psychomoteur avant traitement

B - Présence d'un déficit psychomoteur lourd avant traitement

C - Présence d'un retard du développement moteur avant traitement

D - Présence d'un retard du développement psychologique avant traitement

E - Pas d'amélioration du retard ou du déficit après traitement

F - Diminution du retard ou du déficit après traitement

G - Pas de retard ou de déficit avant traitement

Réponse :

5.7. Analyse des réponses des ostéopathes

Les tableaux des réponses des praticiens se situent en annexe de ce mémoire.

Nous avons pu constater que dans la majorité des cas, les enfants qui sont traités en ostéopathie pour déformations crâniennes, sont vus relativement tôt, la moyenne d'âge se situant entre zéro et neuf mois « *cf. tableau III* ».

Tableau III : Age moyen des enfants traités en cabinet

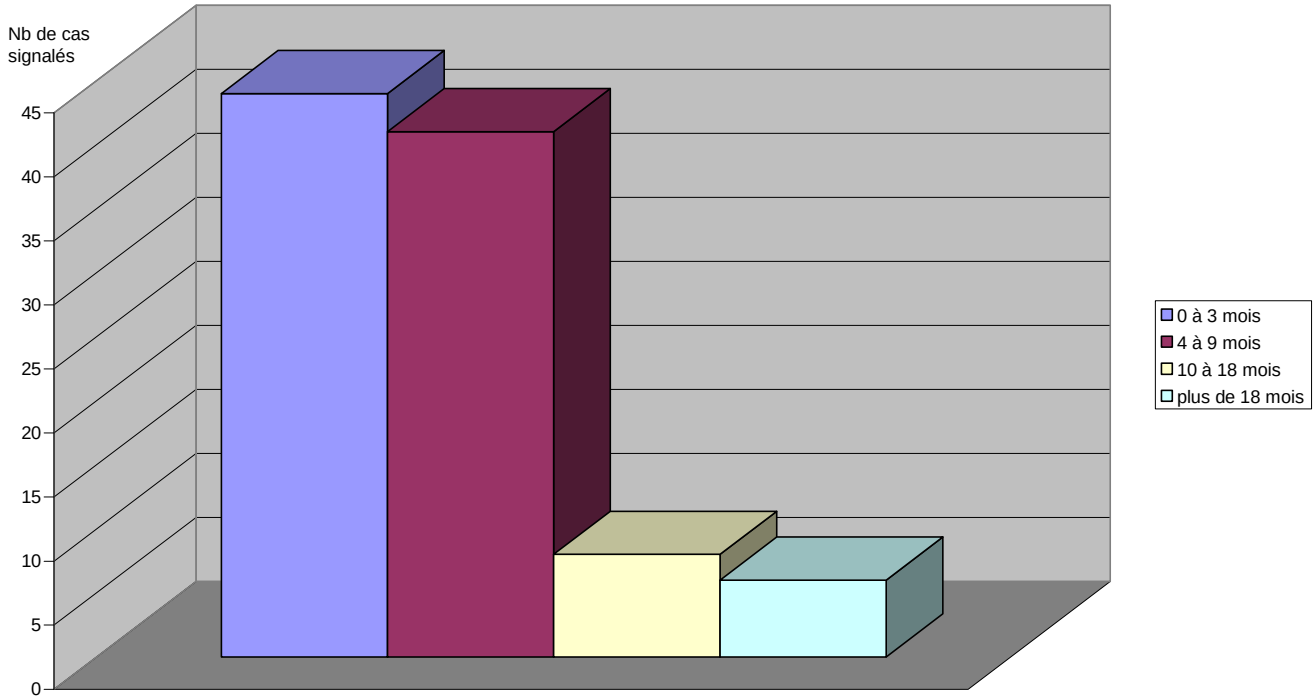

En règle générale, la déformation crânienne est le motif de consultation des parents, mais souvent pour des raisons esthétiques « *cf. tableau IV* ».

Tableau IV : Déformation crânienne : motif de consultation ?

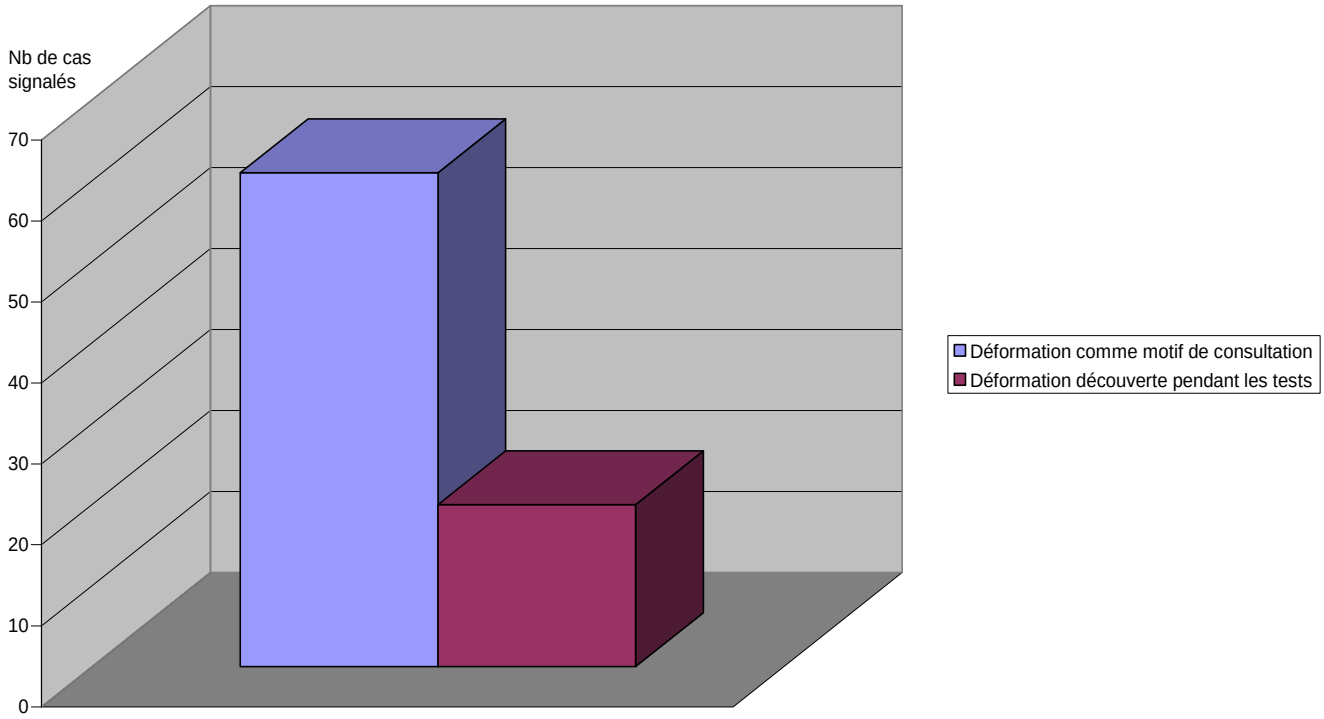

Au niveau des déformations elles-mêmes, les plagiocéphalies postérieures sont les plus courantes, puis viennent les plagiocéphalies antérieures, les brachycéphalies et enfin les scaphocéphalies. Il a été retrouvé quelques déformations dues à des strains *« cf. tableau V »*.

Tableau V : Déformations crâniennes traitées en cabinet

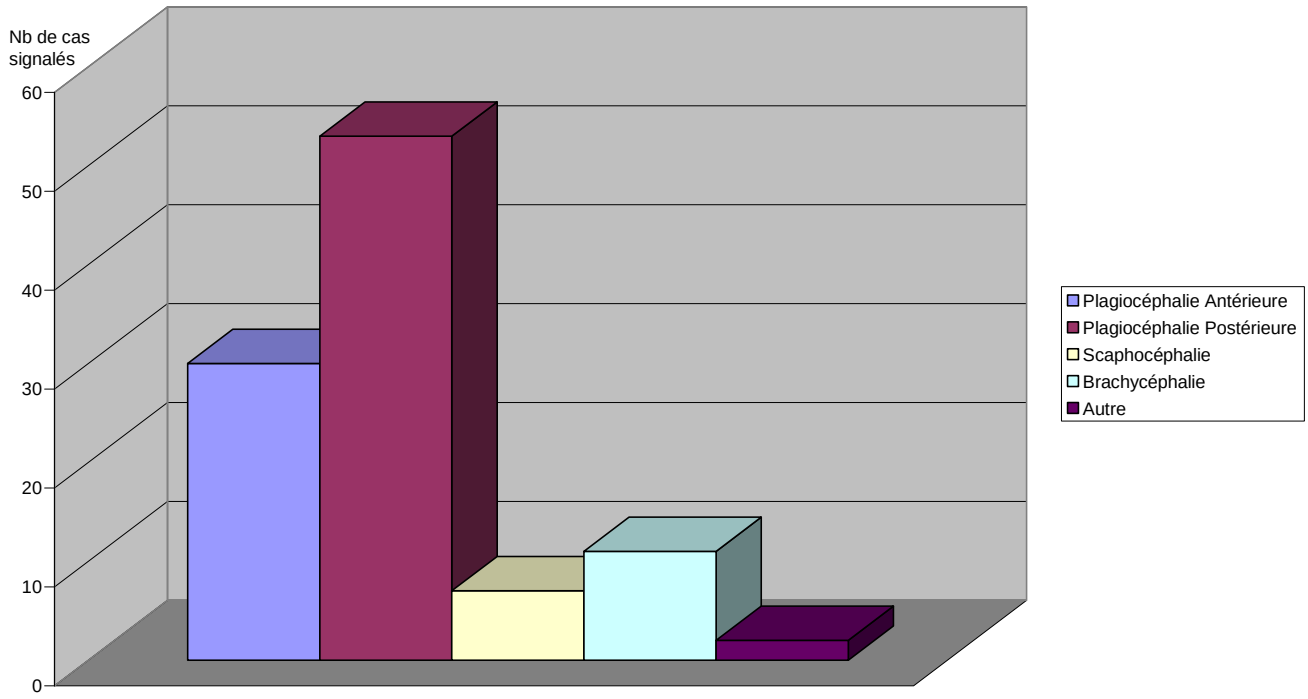

Concernant les dysfonctions crâniennes, nous remarquons une impaction quasi systématique d'une ou des deux jonctions occipito-mastoïdiennes, des dysfonctions de la symphyse sphéno-basilaire et de la base du crâne, en plus des sutures de la voûte impactées en rapport avec la déformation. Nous constatons aussi des sacrums présentant des dysfonctions intra-osseuses.

Le temps global de traitement d'une déformation crânienne se situe entre zéro et neuf mois, temps qui correspond aussi au traitement orthopédique par casque.

Concernant les protocoles qui ont été pratiqués, ils sont fonction de chaque enfant, mais nous avons pu retrouver des axes ou des points clés qui revenaient fréquemment. En effet, pour nombre de praticiens, un traitement de déformation crânienne ne se fait pas sans aller traiter le « caisson » thoracique et/ou abdominal, par le biais principalement, du diaphragme thoracique et de ses insertions.

Le sacrum est aussi systématiquement traité, soit directement, soit par le l'intermédiaire du bassin osseux.

Il en ressort aussi que les enfants ayant des déformations crâniennes présentent des troubles secondaires du comportement : pleurs, excitabilité, reflux, troubles du sommeil. Des excès de sécrétion peuvent aussi être retrouvé : œil qui pleure, salivement excessif…

5.8. Synthèse

Les différentes réponses données par les praticiens ont mis en évidence le besoin de la prise en charge globale d'un enfant présentant des déformations crâniennes.

Nous nous sommes donc posés la question des liens pouvant exister entre un crâne qui se déforme, et l'ensemble des structures du corps. Car tous les nouveaux-nés qui dorment sur le dos, ou qui sont hypomobiles, ne présentent pas systématiquement de déformations…

La déformation crânienne positionnelle se révèle à partir d'un appui mécanique extérieur au crâne, principalement par une attitude préférentielle de l'enfant, en position allongée, comme nous avons pu le voir dans le chapitre précédent.

A la vue des différents axes de traitements retrouvés chez les praticiens, nous pouvons émettre une hypothèse : l'attitude préférentielle de l'enfant n'est-elle pas une attitude de soulagement, qui lui permet de réduire les tensions présentes à d'autres niveaux ?

Par exemple, un enfant hypotonique a tendance à se mettre en légère extension globale. Cette extension peut entraîner des tensions unilatérales au niveau du tractus digestif supérieur, qui lui-même, va tracter sur ces insertions au niveau des cervicales.

Pour soulager ces tensions, l'enfant va de lui-même se mettre en position antalgique, de manière à raccourcir les tissus qui sont trop étirés. L'appui au niveau de l'occiput devient asymétrique : un méplat apparaît. L'enfant, par sa position de soulagement, va entretenir sa déformation crânienne…

Nous avons pris l'exemple du tractus digestif supérieur, mais toute structure en dysfonction dans un corps, créé une tension d'un côté avec, en réaction d'adaptation, un relâchement tissulaire à l'opposé.

Beaucoup de praticiens traitent le diaphragme, ou la zone diaphragmatique. Le diaphragme thoracique a un rôle primordial dans :

- l'équilibration des pressions entre la sphère thoracique et la sphère digestive,
- le drainage des liquides du corps,
- la respiration.

De plus, il est le lien entre la partie antérieure de corps (thorax et sternum) et la partie postérieure (colonne vertébrale). Toute dysfonction peut se répercuter sur le diaphragme, tout comme le diaphragme pour avoir une influence sur l'ensemble du corps.

En plus du diaphragme, une mauvaise adaptation à une dysfonction, peut se traduire par des tensions nécessitant une position antalgique. Le nouveau-né, pendant les premiers mois de sa vie, et ce, jusqu'à ce qu'il se mette assis, n'a pas d'autre solution que de rester allongé…

Le sacrum et les vertèbres sont directement reliés au crâne, et un défaut de mobilité à leur niveau risque d'entraîner une position adaptative au niveau de la tête, que ce soit suite à des dysfonctions intra-osseuses ou à des adaptation secondaires.

D'autre part, si nous reprenons les notions d'embryologie, nous avons vu que les os du crâne se développaient à partir du tube neural et de la crête neurale. Le système nerveux central se met en place avant les ébauches osseuses.

Nous avons vu aussi, que la forme du crâne varie selon la latéralité d'un individu : autrement dit, la morphologie du neurocrâne est le témoin de la forme du télencéphale.

Et plusieurs recherches ont établi un lien entre des déformations crâniennes et des retards de développement chez les enfants.

A partir de ces données, nous pouvons nous poser la question sur la possibilité d'une éventuelle influence du développement du système nerveux central sur la croissance osseuse, et donc sur des fragilités futures du nouveau-né au niveau de sa mobilité crânienne ?

5.9. Discussion sur l'approche et la prise en charge ostéopathique et pluridisciplinaire des enfants présentant des déformations crâniennes dites « positionnelles »

Aujourd'hui, les enfants ayant des déformations crâniennes vont être pris en charge de manière spécifique et « mono-disciplinaire ». Par exemple, pour le traitement orthopédique, seul la forme du crâne va être prise en compte.

L'approche ostéopathique des déformations prend en charge l'ensemble des dysfonctions du corps qui peuvent être en relation avec la déformation, mais il n'y a pas de suivi journalier de l'enfant.

L'approche pluridisciplinaire permettrait à ces enfants un suivi pas à pas, et jour après jour. Le traitement ostéopathique peut être optimisé par une prise en charge à domicile de l'enfant, par l'utilisation d'un nid ou d'une bouée, le maintenant en position de flexion et favorisant sa mobilité.

Concernant les enfants qui vont, ou ont été, traités par orthopédie, un suivi ostéopathique permettrait une réharmonisation globale du corps, en vérifiant les adaptations de l'enfant et en traitant les dysfonctions restantes.

« Etudie d'abord la Science, puis poursuis la pratique qui naît de cette Science »

Léonard de Vinci

6. Conclusion

Au terme de cette étude, nous en avons conclu, que pour traiter les déformations crâniennes que présentent certains enfants, nous devons d'abord en rechercher la (ou les) raison(s) : qu'est ce qui oblige l'enfant à se mettre dans une attitude préférentielle ?

Au vu des résultats du questionnaire, pour que le traitement soit efficace et complet, le thérapeute doit travailler sur le crâne et le reste du corps.

Si la (ou les) raison(s) de l'attitude préférentielle n'est (ou ne sont) pas traitée(s), l'enfant, même si son crâne est de nouveau « rond », se remettra dans sa configuration antalgique et la déformation reviendra.

Egalement, si nous ne corrigeons que la (ou les) cause(s) du positionnement de l'enfant, les déformations crâniennes risquent d'avoir un impact sur la croissance osseuse du crâne.

ANNEXES

Ostéo	Q. 1	Q.2	Q. 3	Question 4	Question 5	Q. 6	Q. 7	Q. 8
1	A / B	A / B / C	A	C (G-H-I-B)	sacrim intra-osseux / vertèbres antérieures / crâne (sutures)	A / B	C0	X
2	A / B	B / C	A	A / B / C	sacrum (liquidien & intra-osseux) / bassin / C0-C1 / SSB / OM / abdomen (estomac - foie)	A	J	C / F
3	C	D	B	A / B / C / F / G	décompression sutures / faux / tente / dure-mère vertébrale & sacrée / sacrum	A	E / J	A /F
4	A / B / C / D / strains	A / B /C	A (B)	C	pas de protocole	A / C	variable	A /B /C /D /E /F /G
5	B / D / strains	A / B	A	A/ B/ C/ SS/ vomer	décompression crâne-sacrum / axe vertébral & dure-mère / sutures / intra-buccal	C	?	A/ C/ G/ F
6	B /D	B	A /B	J	pas de protocole	A	?	
7	B	A	A	C	dépends de l'enfant	A	Sphéno-frontale opp	A /F
8	B	B	A	A /B /C / ptérion	bassin / thorax / SSB / sutures	B	?	A / F
9	B	A	B (A)	A /B /C / pétro-J / pétro-B	pas de protocole	B	déformations voûte	G
10	A / B / D	A	A	A / D / G	pieds / sacrum / diaphragme / thorax / crâne	B	(E)	G
11	A / B	A	A	A / C / G	sacrum / axe crâne-sacrum / C0 / voûte / sutures / SSB / membranes / équilibre fluidique	B	?	A
12	B	A	A	astérion ipsi / ptérion contro	SSB / astérion / ptérion / C0-C1-C2 / SSB / sacrum	A	A léger	G
13	A / B	A / B	A	toutes	cervicales / sacrum / ceintures scapulaires	A / B	X	G
14	A	B	A / B	A / B / C / C0-C1	SSB / axe rachidien / sacrum	A	?	G
15	B	0 à 18 ans	A /B	A / B / C / H	cervicales / crâne / rachis / diaphragme	B	X	G
16	B	A	A	C (strains)	sacrum intra-osseux / bassin intra-osseux / thorax / MTR / C0-C1 / OM / maxillaire sup / SSB	A	E	A / F
17	A	B	A	C +++ / A / B / F / G	condyles / SSB / temporaux / face / bassin / rachis / diaphragme / sphère digertive	A	X	G
18	B	B	A	variable	corps énergétique / corps fluidique / corps physique (rachis / sutures / SSB)	B	?	G
19	A	B	A	A / B	sacrum / crâne / charnières / diaphragme	A	J	F
20	B	A / D	A	A / C	bassin / rachis / sternum / crâne / C0-C1 / SSB / sutures	B	X	A / B / C / D / F / G
21	B	B	A (B)	C / mbnes / crânio-sacré	Bassin / rachis /sternum / Crâne / C0 - C1 / SSB / sutures	B	X	A /B /C /D /F /G

Ostéo	Q. 1	Q.2	Q. 3	Question 4	Question 5	Q. 6	Q. 7	Q. 8
22	A (B)	A	A	variable	pas de protocole	A	A / F ipsi / H contro	A /F
23	B	A / B	A	C0 - C1 / D	crâne / sacrum / crânio-sacré / C0 - C1 - C2 - C3	A	A	X
24	A / B / C / D / strains	A / B	A	A / D/ H	crâne / faux et tente / sutures / sacrum / pieds	B	X	F
25	A / B / D	A / B	A	A / B / D / E / I	pas de protocole	B	X	X
26	B	B	A	A / B/ C	crâne / sacrum	A	?	G
27	B	A	A / B	C	sacrum / lombaires / diaphragme / dorsales / crâne / crâne-sacrum	B	X	X
28	B	X	A	C (strain)	déroulé sacrum / charnières / crâne	B	X	C / F
29	A /B	B	A / B	A / F/ D	crâne / zone dorsale / cervicales / sacrum	A	A	C / E
30	A	A	B	H / fronto-sphénoïdale / C0	variable	A	J	A / E / G
31	B	A	A	A / B / D / E / I / F	axe vertébral / bassin / clavicules / base crâne intra-osseux / OM / sutures	B /C	X	X
32	B	A	A / B	A / D / G / pétro-squam / pétro-mast	axe gastrique / thorax / clavicules / D12 - L1	B	X	X
33	B	A	B	A	crâne / C0 - C1 - C2	A	A / E / J	G
34	A	B	A	X	crâne / trou occipital	B	variable	pathos ORL
35	B / D /	B / C	A	C	crâne / sacrum / OAA / diaphragme / abdomen / L5 - S1	B	SSB	X
36	B	B	A	A / B	décompression crâne - bassin / traitement crâne	B	E	A (F)
37	A	B	A	A / C	sacrum / charnières vertébrales / crâne	B	A / J	G
38	A /B	A / B	A	A / B / D / E / F / G	crâne / sacrum / base / voûte	A	A / H	A
39	B	B	A	B / I	crâne / sacrum / coccyx / charnières vertébrales / viscéral	B	A	A / G
40	B	A	B	C0 intra-osseux	sacrum / vertèbres énergétique / C0 - C1 / crâne	B	A	B / C/ F
41	A	A / B	A	A	crâne - sacrum / sacrum-iliques / sutures crâniennes / intra-osseux	B	non	X
42	B	A / B	A /B	A / E / F	sacrum / sacro-iliaques / dure-mère / charnières vertébrales / sutures crâne	A	A	agitations / pleurs / RGO
43	A	A	A	C	pas de protocole	A	A	X
44	B	A / B / C	A	toutes	protocole R. LALAUZE-POL	A / B	J	G
45	B / D	A	A	A / D/ F / G	dure-mère / mémoire tissulaire / bilan complet corps	X	OM / SSB / sacrum	X

Ostéo	Q. 1	Q.2	Q. 3	Question 4	Question 5	Q. 6	Q. 7	Q. 8
46	B / C	A / D	B	A / B / J	crâne / sutures / cervicales / tissus mous / diaphragme	A (B)	B / A/ G/ J	C / D/ F
47	A	B	A	C	pas de protocole	A	E	F
48	B	A / B	A	A / B / C	sutures / base crâne / C0 / temporaux / SSB / rachis / sacrum	A	X	G
49	B	A / B	A	A	iliaque / sacrum / abdomen / thorax / rotations tête / sutures / crâne intra-osseux	X	X	sommeil / RGO
50	B /A /C	B	A	A-B / C / D-E-F-G / C0-C1	sacrum (liquidien & intra-osseux) / vertèbres en translation / C0-C1 / OM / pétreux / SSB / sutures	C	X	A
51	A / B	D	B	A / B/ / C	OAA / SSB / tendon central / MTR	B	déformations voûte	D / F
52	B	A	A	D / E	tissus nerveux / fluides	C	X	A / F
53	A	B	A	D / E	sacrum / charnières vertébrales / SSB / C0 intra-osseux / sutures	A	X	X
54	B	A	A / B	B	crâne / sacrum / charnières vertébrales	A	X	X
55	B	A	A / B	A / B/ C	pas de protocole	A	X	G
56	A	A	B	C	bassin / crâne / foie-pancréas / diaphragme / piliers	B	A / I	F
57	A	A / B	A	C	tissulaire / crâne-sacrum / dure-mère / foie / crâne	B	X	X
58	B	B / A	A	toutes	corps / crâne après C0-C1 & membranes	X	X	X
59	B / D	A	A	D / E / H	sacrum / charnire dorso-lombaire / C0-C1 / SSB	C	?	?
60	B	A	A	C	pas de protocole / lien viscères - crâne	B	X	G
61	A / C	A	A	H	bassin / sacrum / C0-C1 / SSB / astérion bilat / ptérion bilat / sagittale	A	X	pleurs / hypersudation
62	A	A	A	F / G	SSB / membranes / sutures	A	X	G
63	A / B / D	A / B	A / B	toutes	pas de protocole	A	A / B / C	G
64	A / B	B	A	A / C / F / G / fronto-nasal	sacrum / thorax / épaules / sutures / MTR / SSB	A	A	A / F
65	B / D	A / B	A	A / B / F / G / sacrum	sacrum / vertèbres / viscéral / MTR / énergétique / sutures	A	A / F	G
66	B	B	A	C	C0 intra-osseux / pars condylaires / fasciae thoraco-abdominaux / L5-S1	A	A	E
67	B / D	B / C/ D	A / B	A / B/ D / E / I	sacrum / charnières / crâne / OM / lambdoïdes	B	A	F
68	B / D / C	B	A	B / A	sacrum / charnières / crâne	A	A / H	G
69	A	B	A	?	pas de protocole	B	X	X

Bibliographie :

Livres :

- BOUCHET A. & CUILLERET J., *Anatomie topographique descriptive et fonctionnelle, tome 1*, 2° édition, SIMEP, 1991
- CAPOROSSI R. & PEYRALADE F., *Traité pratique d'ostéopathie crânienne*, Verlaque, 1992
- COCHARD L.R., *Atlas d'embryologie humaine de Netter*, Masson, 2003
- ILLINGWORTH R.S., *l'enfant normal*, Abrégés, Masson, 1981
- KAMINA P., *Précis d'anatomie clinique, tome II*, Maloine, 2002
- LALAUZE-POL R., *Le crâne du nouveau-né, tome 1*, Sauramps médical, 2003
- LARSEN W. J., *Embryologie humaine, 2° édition française*, De Boeck, 2004
- MAGOUN H. I., *Ostéopathie dans le champ crânien*, Sully,
- MARLIEN E., *L'asymétrie crânio-cérébrale : implications ostéopathiques, questions et recherche*, Département de Recherche de l'Institut Supérieur d'Ostéopathie d'Aix-en-Provence
- NETTER F. H., *Atlas d'anatomie humaine, deuxième édition*, Maloine, 1997
- PANSKY B., *Embryologie humaine*, Ellipses, 1986
- SERGUEEF N., *Approche ostéopathique des plagiocéphalies avec ou sans torticolis, 2° édition*, Spek, 2004
- SUTHERLAND W. G.., *Enseignement dans la science de l'Ostéopathie*, Sutherland Cranial Teaching Foundation
- SUTHERLAND W. G., *Textes fondamentaux de l'ostéopathie dans le champ crânien*, Sully, 2002
- TRAN-THONG , *Stades et concept de stade de développement de l'enfant dans la psychologie contemporaine*, cinquième édition, Librairie philosophique J. VRIN, 1974
- VAUGHAN V. C. & MCKAY R. J., *Traité de pédiatrie*, Nelson, Doin, 1979

Internet :

- www.anatomie-humaine.com **,** le 25/09/2007
- www.swiss-paediatrics.org/paediatrica/vol13/n4/plagio-fr.html , le 25/09/2007
- www.autonomie.ca/plagiocephalie.html , le 25/09/2007
- www.umvf.prd.fr/divers/maxillo-faciale/01/29-44/29_6.htm , le 21/10/2007
- www.edition.cens.cnrs.fr/revue/bha/2004/v22/n1-2/011628ar.html#s1n1 , le 27/10/2007
- www.girodmedical.com , 27/10/2007
- www.perfomances-medicales.com , 27/10/2007

- www.pediatrics.org ,28/10/2007
- www.cranio-facial.org/index_fr.html , 28/10/2007
- www.cranio-facial.org/principes/principes.htm , 28/10/2007
- www.users.skynet.be/neurochirurgie.citadelle/cranio.html , 03/11/2007
- www.fr.wikipedia.org/wiki/Craniost%C3%A9nose , 03/11/2007
- www.hypophosphatasie.com/site_en_francais/MALADIE/craniostenose%20pures.htm , 03/11/2007
- www.chu-rouen.fr/ssf/pathol/craniosynostoses.html , 03/11/2007
- www.unilim.fr/campus-neurochirurgie/article.php3?id_article=194&artsuite=7 , 03/11/2007

Table des matières

Sommaire

1. Introduction

2. Rappel théoriques

2.1. Anatomie

2.1.1. Le neurocrâne

2.1.1.1. L'endoméninge

2.1.1.2. La dure-mère

2.1.1.3. Le neurocrâne cartilagineux

2.1.1.4. Le neurocrâne membraneux

2.1.2. Le viscérocrâne

2.1.2.1. Le premier arc branchial

2.1.2.2. Le deuxième arc branchial

2.1.2.3. Le troisième arc branchial

2.1.3. Les jonctions crâniennes et fontanelles

2.1.4. Croissance du crâne et de la face

2.2. Embryologie

2.2.1. Le système nerveux central

2.2.1.1. Stade embryonnaire

2.2.1.2. Stade Fœtal

2.2.2. Rapports encéphale / os du crâne

3. L'accouchement

3.1. L'accouchement eutocyte

3.2. L'accouchement dystocyte

3.3. Ostéopathie et naissance

4. Développement de l'enfant

5. Les déformations crâniennes

5.1. L'ostéopathie crânienne

5.1.1. Physiologie du crâne et Mouvement Respiratoire Primaire

5.1.2. Dysfonctions crâniennes

5.1.2.1. *Dysfonctions physiologiques de la S.S.B*
5.1.2.2. *Dysfonctions non physiologiques de la S.S.B*
5.2. Définitions et étiologies des déformations
5.2.1. *Les déformations « positionnelles »*
5.2.1.1. *Définitions*
5.2.1.2. *Etiologies*
5.2.2. *Les craniosténoses*
5.3. Les traitements médicaux des déformations
5.3.1. *Traitements chirurgicaux pour les craniosténoses*
5.3.2. *Traitements orthopédiques pour les déformations « positionnelles »*
5.3.2.1. *Les avantages*
5.3.2.2. *Les inconvénients*
5.4. La prévention par les Nids

6. Etude des différents traitements ostéopathiques des déformations crâniennes « dites positionnelles »
6.1. Mise en place de l'étude
6.2. Le questionnaire
6.3. Analyse des réponses des ostéopathes
6.4. Synthèse
6.5. Discussion sur l'approche et la prise en charge ostéopathique et pluridisciplinaire des enfants présentant des déformations crâniennes dites « positionnelles »

7. Conclusion

Annexes
Liste des références