ANALYSE OSTÉOPATHIQUE DE L'INSUFFISANCE RESPIRATOIRE CHEZ LE CHEVAL

Mémoire

Pour l'obtention du diplôme de l'ESAO en Ostéopathie Animale.

Présenté et soutenu publiquement à Lisieux

Devant l'European School of Animal Osteopathy.

Date de soutenance : 06/07/2016

Par

SCHLECHT Caroline

Née le 16/03/1992 à Lyon, France.

Membres du jury

M. Jean-Yves GIRARD, Fondateur et Directeur Général de l'ESAO,

Mme Natacha BERTHON, Directrice Administrative, développement et communication de l'ESAO,

M. Jean-Charles GRANGE, Ostéopathe DO,

M. Nicolas GRAINDORGE, Docteur en biologie cellulaire et moléculaire.

ANALYSE OSTÉOPATHIQUE DE L'INSUFFISANCE RESPIRATOIRE CHEZ LE CHEVAL

Mémoire

Pour l'obtention du diplôme de l'ESAO en Ostéopathie Animale.

Présenté et soutenu publiquement à Lisieux

Devant l'European School of Animal Osteopathy.

Date de soutenance : 06/07/2016

Par

SCHLECHT Caroline

Née le 16/03/1992 à Lyon, France.

Membres du jury

M. Jean-Yves GIRARD, Fondateur et Directeur Général de l'ESAO,

Mme Natacha BERTHON, Directrice Administrative, développement et communication de l'ESAO,

M. Jean-Charles GRANGE, Ostéopathe DO,

M. Nicolas GRAINDORGE, Docteur en biologie cellulaire et moléculaire.

Remerciements

Je tiens à remercier tout particulièrement mes parents qui m’ont encouragée dans cette voie, qui m’ont soutenue, aidée sur tous les plans et ont toujours été là pour me rappeler leur amour.

Rémi mon chéri, qui a eu la patience de m’attendre et de canaliser mes émotions.

Un remerciement tout particulier à Jean-Yves Girard pour avoir pensé et défendu cette école et mis en place un niveau d’enseignement soutenu.

Un grand merci à toute l'équipe de l'ESAO de Brighton et Lisieux, avec une mention spéciale pour Natacha Berthon qui m'a suivie, boostée et même supportée quelquefois.

Je remercie également Amandine Paquet, consultante, pour m'avoir guidée et transmis ses connaissances ainsi que son savoir-faire en ostéopathie pour me permettre de rédiger ce mémoire et afin de m'accomplir dans mon futur métier.

Je veux remercier également toutes mes « keupines » de classe avec lesquelles j’ai partagé tous ces bons et moins bons moments et qui m’auront apporté beaucoup durant ces cinq ans, surtout Mon Poussin avec qui je partage désormais une amitié sans faille et que je ne remercierai jamais assez pour toutes ces heures passées ensemble.
Je n’oublie pas non plus mes amis d’enfance, Romain et Audrey et mes Savoyards préférés.

Je remercie aussi tous mes maîtres de stages et autres professionnels du milieu équin et canin pour leur temps et leurs bons conseils.

Merci également à Jeanine et Paulette pour leurs corrections et le temps consacré à corriger ce mémoire.

Bien sûr, je ne serais jamais arrivée jusqu'ici sans mes 3G, Grisonne, Galaxie, et Goya qui ont aussi souffert de mes absences et qui m'ont inspiré le sujet de ce mémoire.

Je remercie avec beaucoup d'amour tous les chevaux, chiens et vaches qui m'ont prêté leur corps pour que je puisse m'entraîner et découvrir les sensations d'une future ostéopathe. Sans eux, je n'aurais pas pu progresser et aller au bout de mon chemin.

Enfin, je souhaite faire une dédicace toute particulière aux licornes cosmiques qui m'ont ouvert les yeux sur le vrai sens de l'ostéopathie et du soin aux animaux et sans qui je n'aurais pas si bien évolué dans ma vision des choses et mon approche ostéopathique.

Merci à tous et à toutes et bonne lecture !

Table des matières

Bibliographie **9**

Table des annexes **13**

Liste des abréviations **16**

Introduction **17**

1. Anatomie du système cardio-respiratoire chez le cheval **19**

1.1. Généralités 19
1.1.1. Métabolisme 19
1.1.2. Embryologie 19
1.1.3. Description 20

1.2. Les voies aériennes supérieures 20
1.2.1. Le pharynx 20
1.2.2. Les cavités nasales 21
1.2.3. Les sinus 22
1.2.4. Les poches gutturales 23

1.3. Les voies aériennes inférieures 24
1.3.1. Le larynx 24
1.3.2. La trachée 25

1.4. La cavité thoracique 26
1.4.1. Le diaphragme 27
1.4.2. Le fascia endothoracique 28

1.4.3. Les plèvres 28
1.4.4. Le médiastin 30
1.4.5. Le péricarde 31
1.4.6. Les bronches et les poumons 32
1.4.6.1. Description 32
1.4.6.2. La respiration 36

1.5. Le cœur 39
1.5.1. Description 39
1.5.2. Les bruits des battements cardiaques 42
1.5.3. Vascularisation et innervation 43

1.6. Le sang 44
1.6.1. Description 44
1.6.2. Rôle 46
1.6.3. Les groupes sanguins 47
1.6.4. Les vaisseaux sanguins 48

1.7. L'homéostasie et le système cardio-respiratoire 50

1.8. Conclusion 51

2. Les maladies respiratoires en lien avec une insuffisance respiratoire chez le cheval 52

2.1. Comment diagnostiquer ostéopathiquement une maladie respiratoire 52
2.1.1. Le palpatoire 52
2.1.2. La toux 55
2.1.3. La fièvre 57
2.1.4. La douleur 57
2.1.5. Le jetage 58
2.1.6. L'auscultation au stéthoscope 58

2.1.7. Le pouls 61

2.2. Description des maladies respiratoires 62
2.2.1. Les rhinites 62
2.2.2. La sinusite 62
2.2.3. La pharyngite 63
2.2.4. La laryngite 63
2.2.5. La trachéite 63
2.2.6. Les pathologies allergiques des voies respiratoires supérieures 63
2.2.7. Les pathologies infectieuses bactériennes 64
2.2.8. Le cornage ou hémiplégie laryngée 64
2.2.9. Les pathologies des voies respiratoires profondes 65
2.2.9.1. Les bronchites et les bronchiolites 65
2.2.9.2. Les pleurésies 65
2.2.9.3. Les affections des voies respiratoires profondes d'origine allergique 66
2.2.10. La grippe 66
2.2.11. La rhino-pneumonie 67
2.2.12. Le pneumothorax 67
2.2.13. L'emphysème 68

2.3. Conclusion 69

3. Vision ostéopathique de l’insuffisance respiratoire 70

3.1. Définition de l'insuffisance respiratoire chez le cheval 70

3.2. Proposition de méthodes de traitement de l'insuffisance respiratoire chez le cheval 71
3.2.1. Traitement par le diaphragme 71
3.2.2. Travail en direct sur les poumons 73
3.2.3. Travail des zones clés de la sphère respiratoire 74
3.2.4. Travail sur les fascias 77

3.2.5. Travail sur le crânien 79

3.3. Application sur un cas clinique insuffisant respiratoire 81

Conclusion **84**

Annexes **85**

Citation d'Hippocrate **128**

Bibliographie

- Cours

Tous les cours de ma formation de ma première à ma cinquième année à l'ESAO.

- Les ouvrages

BARONE, Robert. *Anatomie comparée des mammifères domestiques.* Tome 2. Arthrologie et myologie. Edition Vigot, 2010, 1021 p.

BARONE, Robert. *Anatomie comparée des mammifères domestiques*. Tome 3. Splanchnologies I. Appareil digestif et respiratoire. Edition Vigot, 2009, 853 p.

BARONE, Robert. *Anatomie comparée des mammifères domestiques*. Tome 5. Angiologie. Édition Vigot, 2011, 903 p.

BARONE, Robert. *Anatomie comparée des mammifères domestiques*, Tome 7. Neurologie II. Système nerveux périphérique. Edition Vigot, 2010, 838 p.

ENDERS, Guilia. *Le charme discret de l'intestin.* Editions actes sud, Avril 2015, 350 p.

ESER, Katja M-L. *Check-lists d'ostéopathie pour le cheval.* Maloine Edition, 2013,. 544 p.

EVRARD, Pascal. *Introduction à l'ostéopathie crânio-sacrée appliquée au cheval.* Olivier Editeur, 2002,153 p.

EVRARD, Pascal. *Introduction à l'ostéopathie structurelle appliquée au cheval.* Olivier Editeur, 2002, 401 p.

GINIAUX, Dominique. *Soulager votre cheval au doigt et à l'œil. E*ditions Cheval Collection, 2003, 127 p.

GINIAUX, Dominique. *Les chevaux m'ont dit. Essai d'ostéopathie équine.* Editions Cheval Collection, 2011, 109 p.

KORR, Irvin M. *Bases physiologiques de l'ostéopathie.* Editions Frison-Roche, 2ème édition, 1982, 209 p.

LE PETIT LAROUSSE, Dictionnaire. Editions Larousse, 2001, 1851 p.

MASTERSON, Jim. *Masser son cheval, soulager douleurs et tensions musculaires.* Edition Vigot, 2014, 215 p.

MAURIN, Emmanuel. *Guide pratique de médecine équine.* 2éme édition, MED'COM, 2010, 287 p.

STILL, Andrew Taylor. *Philosophie de l'ostéopathie.* Traduit, présenté et annoté par Pierre Tricot, 3ème édition, Editions Sully, 2007, 318 p.

STILL, Andrew Taylor. *Philosophie et principes mécaniques de l'ostéopathie.* Traduit, présenté et annoté par Pierre Tricot. Editions. Sully, 2009, 366 p.

STILL, Andrew Taylor. *Ostéopathie recherche et pratique.* Editions Sully, 2012, 314 p.

- Les ouvrages collectifs

BARDIES, Jacques. (sous la direction). *Manuel pratique.et thérapeutique équine*. Les éditions du Point Vétérinaire. Pays-Bas, 2014, 746 p.

CHÊNE, Patrick. (Coordinateur).*101 coups de pouce d'ostéopathie comparée.* Recueil d'articles simples et didactiques d'ostéopathie comparée. Editions l'Ostéo4pattes, 2013, 246 p.

- Les articles périodiques

Bénéfices et risques des corticoïdes chez un cheval atteint de pousse. Le point vétérinaire. Mars 2013, n° 333.

Les pneumonies interstitielles nodulaires. Pratique vétérinaire équine. Premier trimestre 2014, Volume 46, n° 181.

Quand tout s'y met pour empêcher un cheval de respirer. Vetostéo. Hiver 2011/2012, n° 23.

- Les documents de thèses, mémoires ou rapport de stage

CARLOTTI, Didier Noël. (compilé et publié par). Congrès CNVSPA (*Conférence Nationale des Vétérinaires Spécialistes de Petits Animaux*). Congrès national de Paris, 1997.

LE FOURNIER, Yannick. *L'insuffisance respiratoire chronique du cheval*. Thèse présentée à l'Université Claude-Bernard, LYON, 1982, 141 p.

MAUFERON VERNET, Louise. *La place des fascias dans le diagnostic et le traitement ostéopathique*. Mémoire présenté à Lisieux devant Europeen school of animal osteopathy , Juillet 2015, 116 p.

PETILLOT, Pierre. *Dysfonctions ostéopathiques du caecum et du côlon sigmoïde : répercussion de leur traitement sur le complexe articulaire occiput-atlas*. Mémoire présenté devant le Collège ostéopathique Sutherland, Nantes, Décembre 2009, 95 p.

PUCHEU, Pauline. *Ventre, deuxième cerveau ? Analyse ostéopathique du système nerveux entérique du cheval*. Mémoire présenté à Lisieux devant l'Europeen school of animal ostéopathy. Juillet 2015, 142 p.

VIGNEAU, Johanna. *Les maladies pulmonaires obstructives chroniques du cheval*. Thèse présentée à l'UFR de médecine et de pharmacie. Rouen, 2013, 138 p.
http://dumas.ccsd.cnrs.fr/file/index/docid/853838/filename/Vigneau_Johanna.pdf

- Les sites web et pages web

BAILLY DO, Fanny et TAVERNIER DO, Paola. Le référentiel des techniques ostéopathiques.
http://www.osteopathie-france.net/images/pdf/formation/referentiels-techniques_osteo.pdf

Centre hospitalier universitaire vétérinaire de Montréal. 25 ans de recherche en santé respiratoire des chevaux.
http://chuv.umontreal.ca/blog/souffle/

LECOQ, Laureline (Dr). Médecine interne ambulatoire équine.
http://www.medecineinternechevaux.com/espace-client/fiches-techniques/le-rao/

Le galopin. Détresse respiratoire.
http://www.galopin-fr.net/prespi/detresse.htm

Table des annexes

Annexe 1, Schéma des échanges gazeux. Source : Cours ESAO, p. 85

Annexe 2, Conformation intérieure du pharynx. Source : Cours ESAO tiré de Robert BARONE, p. 86

Annexe 3, Planche du pharynx et rôle du voile du palais. Source : Cours ESAO, p. 87

Annexe 4, Coupe sagittale de la tête du cheval partie gauche. Source : Cours ESAO, p. 88

Annexe 5, Coupe sagittale de la tête d'un cheval. Source : Cours ESAO, p. 89

Annexe 6, Les sinus du cheval. Vue crâniale. Source : Cours ESAO, p. 90

Annexe 7, Les sinus du cheval. Planche 1. Source : Cours ESAO, p. 91

Annexe 8, Les sinus du cheval. Planche 2. Source : Cours ESAO, p. 92

Annexe 9, Le larynx. Vue dorsale. Source : Cours ESAO, p. 93

Annexe 10, Planche du larynx. Source : Cours ESAO, p. 94

Annexe 11, Planches de l'os hyoïde et des muscles du larynx. Source : Cours ESAO, p. 95

Annexe 12, Coupe sagittale de la tête du cheval partie droite. Source : Cours ESAO, p. 96

Annexe 13, Diaphragme du cheval. Source : Planche de Peter Popesko, p. 97

Annexe 14, Coupe transverse du thorax. Vue caudale. Source : College of veterinary medecine, cornell university, p. 98

Annexe 15, Dissection de la face gauche du médiastin d'un cheval. Source : Cours ESAO – Angiologie, p. 99

Annexe 16, Schéma des médiastins. Source : Cours ESAO d'anatomie viscérale, p. 100

Annexe 17, Arbre bronchique vue dorsale. Source : Cours ESAO, p. 101

Annexe 18, Vues latérales droite et gauche du cheval. Source : Robert BARONE, p. 102

Annexe 19, Planche des poumons. Source : Cours ESAO d'anatomie viscérale, p. 103
Annexe 20, Schéma de l'organisation des voies aériennes et sanguines des poumons. Source : Cours ESAO, p. 104
Annexe 21, Schéma de la structure pulmonaire. Source : Cours ESAO, p. 104
Annexe 22, Les ramifications des voies respiratoires à partir de la trachée et des lobes des poumons. Source : Cours ESAO, p. 105
Annexe 23, Tableau de l'histologie des voies aériennes pulmonaires. Source : Cours ESAO, p. 106
Annexe 24, Circulation systémique et circulation pulmonaire. Source : Cours ESAO – Angiologie - Généralités, p. 107
Annexe 25, Projection du coeur. Vue latérale gauche du thorax. Source : Cours ESAO - Angiologie - Généralités, p. 108
Annexe 26, Anatomie externe du coeur du cheval. Source : Cours ESAO, p. 109
Annexe 27, Les cycles cardiaques. Source : Cours ESAO, p. 110
Annexe 28, Tronc brachio-céphalique et artères profondes du cou du cheval (côté gauche). Source : Cours ESAO – Angiologie, p. 111
Annexe 29, Tableau de la composition du sang. Source : Cours ESAO système sanguin, p. 112
Annexe 30, Schéma du processus de coagulation du sang. Source : Cours ESAO, p. 112
Annexe 31, Comparaison entre les artères et les veines. Source : Cours ESAO, Angiologie, Généralités, p. 113
Annexe 32, Schéma de la conformation des artères. Source : Cours ESAO, Angiologie, Généralités, p. 114
Annexe 33, Schéma de l'aire de projection acoustique des poumons du cheval. Source : L'insuffisance respiratoire chronique du cheval. Thèse présentée par Yannick LE FOURNIER, p. 115
Annexe 34, Travail du diaphragme par ses points d'insertions. Source : auteur, p. 115
Annexe 35, Technique de la respiration forcée. Source : auteur, p. 116
Annexe 36, Technique de la respiration forcée. Source : auteur, p. 116

Annexe 37, Photographie de l'écoute pulmonaire sur le poumon droit. Source : auteur, p. 116
Annexe 38, Photographie de la technique tissulaire, une main garrot et une main sur la charnière cervico-thoracique. Source : auteur, p. 117
Annexe 39, Articulations du péritoine. Source : Serge PAOLETTI, p. 118
Annexe 40, Articulations de l'aponévrose cervicale profonde. Source : Serge PAOLETTI, p. 118
Annexe 41, Latéro-flexion gauche pour étirer le fascia cervical. Source : auteur, p. 119
Annexe 42, Latéro-flexion droite pour étirer le fascia cervical. Source : auteur, p. 119
Annexe 43, Planches des sutures du crâne du cheval. Source : Cours ESAO, Ostéologie du crâne, p. 120-121
Annexe 44, Photographie du travail sur les sutures du crâne (sur la suture fronto-nasale plus précisément). Source : auteur, p. 122
Annexe 45, Photographie de la technique crânienne sur la sphère sphéno-basilaire-occipitale. Source : auteur, p. 123
Annexe 46, L'écoute crânio-sacrée-occiput → garrot. Source : auteur, p. 124
Annexe 47, L'écoute crânio-sacrée-garrot → sacrum. Source : auteur, p. 124
Annexe 48, Topographie de l'encolure chez le cheval. Source : Planche de Popesko, p. 125
Annexe 49, Photographie de la position des mains sur l'articulation atlanto-occipitale pour la décompression de l'articulation. Source : auteur, p. 126
Annexe 50, Photographie de la technique de travail sur l'articulation atlanto-occipitale. Source : auteur, p. 127

Liste des abréviations

DO : **d**ysfonction **o**stéopathique
DOA : **d**ysfonction **o**stéopathique **a**rticulaire
DOC : **d**ysfonction **o**stéopathique **c**rânienne
DOP : **d**ysfonction **o**stéopathique **p**rimaire
DOS : **d**ysfonction **o**stéopathique **s**econdaire
DOT : **d**ysfonction **o**stéopathique **t**issulaire

ESAO : **E**uropean **S**chool of **A**nimal **O**steopathy

MRP : **m**ouvement **r**espiratoire **p**rimaire

PH : **p**otentiel **h**ydrogène

RFD - RFG : **r**otation **f**rontale **d**roite - **g**auche
RHG - RHD : **r**otation **h**orizontale **g**auche – **d**roite

VRI : **v**oies **r**espiratoires **i**nférieures
VRS : **v**oies **r**espiratoires **s**upérieures

Abréviations des segments osseux :

C0 à C7 : de l'occiput à la septième vertèbre cervicale
T1 à T18 : de la première à la dix-huitième vertèbre thoracique
K1 à K18 : de la première à la dix-huitième côte
L1 à L6 : de la première à la sixième vertèbre lombaire
S1 à S5 : de la première à la cinquième vertèbre sacrée

Introduction

Parmi les espèces domestiques, le cheval peut être considéré comme un athlète destiné à la compétition. Il est donc fondamental que toutes ses fonctions soient intègres, que ses différents systèmes soient fonctionnels et que l'homéostasie de son corps soit respectée. C'est pour cela qu'une insuffisance respiratoire, même légère, a rapidement des conséquences graves sur le plan des performances et de la santé. Les maladies respiratoires ont longtemps été mal appréhendées car le matériel technique pour investiguer l'appareil broncho-pulmonaire est de découverte relativement récente comparativement à l'investigation d'autres systèmes comme le système musculo-squelettique. Cette lacune est bien comblée depuis quelques années, de nombreux chercheurs ayant adapté des techniques d'explorations respiratoires de la médecine humaine à la médecine équine.

L'insuffisance respiratoire est définie comme un état pathologique dans lequel l'appareil broncho-pulmonaire est incapable d'assurer correctement l'hémostase, c'est-à-dire l'enrichissement du sang en oxygène et son épuration en gaz carbonique. En d'autres termes, l'insuffisance respiratoire résulte de désordres fonctionnels ou de lésions anatomiques des voies aériennes et du parenchyme pulmonaire.

L'insuffisance respiratoire se manifeste cliniquement par une dyspnée souvent liée à l'effort. Elle peut apparaître progressivement de manière permanente y compris au repos. Les maladies respiratoires susceptibles de provoquer une insuffisance respiratoire chronique sont particulièrement nombreuses et fréquentes chez le cheval : la bronchite, l'emphysème pulmonaire, la pneumonie, etc.

Les maladies respiratoires ont depuis longtemps occupé une place importante dans la pathologie équine. Elle semble connaître un regain d'actualité en raison

du nombre croissant de chevaux atteints dont leur entretien quelquefois précaire favorise l'apparition de phénomènes allergiques d'une part, ainsi que l'augmentation de pollutions dues à l'évolution de la société d'autre part.

L'insuffisance respiratoire est grave dans ses conséquences car elle limite rapidement les possibilités d'efforts, interdit une participation sérieuse aux compétitions et aboutit à la réforme du malade, en fonction de la pathologie concernée, tout particulièrement chez le cheval de course.

Nous verrons donc dans ce mémoire trois grands chapitres.
Tout d'abord l'anatomie du système respiratoire et du système cardio-vasculaire, ce qui permettra de mieux comprendre l'importance de ces systèmes sur l'intégrité du corps ainsi que sur l'équilibre de santé de celui-ci, afin de mieux appréhender le pronostic sportif aussi bien que vital de l'animal.
Nous énumérerons ensuite certaines grandes maladies respiratoires amenant à une insuffisance respiratoire.
Pour finir, nous évoquerons l'approche ostéopathique sur le sujet qui nous permettrait de mettre en place des moyens de traitement palliatifs optimisant les performances sportives et peut être même un traitement curatif.

« Beaucoup de choses dépendent du cœur qui doit être étudié avec beaucoup d'attention parce que d'un cœur et de poumons normaux dépend la santé de tout le système. Bien étudier la structure de la poitrine devrait donc être une préoccupation première. Un cœur et des poumons sains dépendent largement des articulations de la nuque et de la colonne vertébrale parce que tout les fluides vitaux, du sommet de la tête jusqu'au sacrum, passent par le cœur et les poumons et que tout glissement osseux, entorse ou contusion, affectera dans une certaine mesure la vitalité et l'efficacité de ces fluides lorsqu'ils parviendront à l'endroit ou dans l'organe qu'ils doivent maintenir en bonne santé. Le premier et le dernier devoir de l'ostéopathe est de veiller attentivement au bon ravitaillement sanguin et nerveux. »

STILL, Andrew Taylor. P*hilosophie de l'ostéopathie,* page 88.

1. Anatomie du système cardio-respiratoire chez le cheval

« L'ostéopathie est une science, un art et une philosophie. »

Convention Européenne d'Ostéopathie, 1987.

1.1. Généralités

1.1.1. Métabolisme

Le système cardio-respiratoire chez le cheval est un appareil qui permet les échanges d'air entre le sang et l'air ambiant. Il est indispensable à la survie de chaque individu. La respiration mécanique est un processus qui permet l'absorption dans le système sanguin de l'oxygène de l'air et l'élimination du gaz carbonique sanguin acheminé par les poumons dans le sang et rejeté dans l'atmosphère.

L'oxygène absorbé est indispensable à la respiration cellulaire et donc à la vie des mammifères. Il assure la production d'énergie par dégradation de molécules organiques. L'oxygène et les nutriments sont distribués aux cellules via le système cardio-vasculaire qui va aussi les débarrasser des déchets. Le système cardio-vasculaire est aussi un système de transport qui apporte également les mécanismes de défenses des cellules immunitaires. *(Annexe1)*

1.1.2. Embryologie

Le poumon est un organe qui n'est pas vraiment nécessaire lors de la vie embryonnaire et fœtale. Il doit cependant se développer parfaitement pour être immédiatement fonctionnel au moment de la naissance. C'est pour cela que le développement pulmonaire s'étend depuis la période embryonnaire, en passant par la période fœtale, jusqu'à après la naissance.

Au cours de la période embryonnaire, le développement débute par l'ébauche pulmonaire, à partir de l'endoderme (au niveau de la partie ventrale du pharynx).

Le rôle intra-utérin du poumon est de produire du liquide amniotique (qui peut être dégluti ou excrété via la trachée ou la bouche).
Les poumons se développent dans la cavité pleurale et seront progressivement recouverts par une enveloppe séreuse d'origine mésodermique : la plèvre.

1.1.3. Description

Il y a dans le système respiratoire deux composants :
- Un système de conduction qui sont les voies aériennes. Il permet le transfert des gaz inspirés et expirés. C'est la voie d'échange entre l'intérieur et l'extérieur.
- Les alvéoles pulmonaires sont la surface d'échange. Elles permettent le transfert passif des gaz entre le sang et l'atmosphère.

Ce système comprend les voies aériennes supérieures et inférieures.

1.2. Les voies aériennes supérieures

Les voies aériennes supérieures sont des cavités communicantes comme les naseaux, les cavités nasales, les sinus, le pharynx. Elles filtrent, humidifient l'air grâce aux mucus et aux cils et règlent la température de l'air inspiré. Le nez ou les naseaux sont des récepteurs de l'olfaction. Les cavités nasales purifient, humidifient et réchauffent l'air à son entrée dans les voies respiratoires. Les sinus sont une caisse de résonance et permettent de diminuer le poids des os du crâne.

1.2.1. Le pharynx

C'est un conduit musculo-membraneux qui est le carrefour des voies digestives et respiratoires. C'est un large conduit délimité crânialement par les choanes et l'isthme du gosier et caudalement par l'œsophage et le larynx.
Il communique latéralement avec les trompes auditives et est situé entre les arcs de suspension de l'os hyoïde. Il fait la jonction avec l'œsophage sous l'aile de l'atlas.
Le pharynx est enveloppé par six paires de muscles constricteurs.

Ces muscles prennent leur origine sur l'os ptérygoïde, le palais mou, l'hyoïde, le cartilage du larynx. L'insertion terminale de ces muscles se situe au niveau du raphé du pharynx. On citera dans ces muscles : le palato-pharyngien, le ptérygo-pharyngien, le stylo-pharyngien rostral, l'hyo-pharyngien, le thyro-pharyngien, le crico-pharyngien et une paire d'élévateurs les stylos pharyngiens caudaux. *(Annexe 2)*

Le voile du palais ou palais mou est appendu à l'os palatin et il prolonge caudalement le palais dur. *(Annexe 3)*. C'est une cloison mobile qui sépare la cavité orale et la cavité pharyngienne. Il comporte deux faces : une face orale et une face pharyngienne ainsi que quatre bords. Il est mobilisé par trois paires de muscles innervés par le nerf glosso-pharyngien. Ces muscles sont le palato-pharyngien, le tenseur du voile du palais, l'élévateur du voile du palais. La conformation interne du pharynx est composée de trois compartiments :

- le nasopharynx qui se situe dorsalement au palais mou et qui est uniquement respiratoire. Sa face latérale contient les ostiums pharyngés de la trompe auditive ou trompe d'Eustache. C'est l'entrée des poches gutturales.
- l'oropharynx est situé ventralement au palais mou dans la continuité de la bouche, rostralement limité par la racine de la langue, latéralement par les arcs palato-pharyngés et caudalement par l'épiglotte.
- le laryngo-pharynx s'étend de la base de l'épiglotte à l'œsophage. Le sillon médian du plancher du pharynx est ici prolongé par les replis ary-épiglottiques, permettant l'écoulement des liquides de part et d'autre de l'entrée du larynx. *(Annexe 4)*

Le pharynx est vascularisé par l'artère carotide commune ou carotide externe et l'artère pharyngienne.

Son innervation provient des nerfs crâniens IX et X (soit le glosso-pharyngien et le vague) et aussi des rameaux du ganglion cervical-crânial.

1.2.2. Les cavités nasales

Les cavités nasales sont en deux parties symétriques, séparées par un septum nasal. Elles sont composées d'une partie osseuse qui est le vomer et la lame perpendiculaire de l'ethmoïde ainsi qu'une partie cartilagineuse médiane qui

s’avance jusqu’au-dessus du corps des os incisifs. La cavité nasale est située dorsalement à la voûte palatine. Le rôle des cavités nasales est de purifier, humidifier et réchauffer l’air. C’est également, avec les naseaux, le premier site d’olfaction. *(Annexe 5)*

Les cavités nasales s’ouvrent rostralement sur l’extérieur par les narines et caudalement sur le naso-pharynx par les choanes.

Les sinus para-nasaux sont des annexes des cavités nasales. Les parois latérales des cavités nasales portent les cornets nasaux qui délimitent les méats en dorsal et ventral. Les méats sont au nombre de trois : un dorsal, un moyen et un ventral.

La partie caudale des cavités nasales est en contact avec les volutes de l’ethmoïde. Le plafond des cavités nasales représente la face interne de l’os nasal. Le plancher des cavités nasales est l’os palatin et le processus palatin, le tout recouvert d’une fine muqueuse. Les narines sont limitées par le corps et le processus nasal de l’os incisif ainsi que de l’os nasal. L’extrémité caudale est divisée en deux étages par la lame de l’ethmoïde. L’étage dorsal est séparé de la boîte crânienne par la lame criblée de l’ethmoïde.

L’étage ventral est un large canal, soit le méat naso-pharyngien, qui s’ouvre sur la face ventrale de la tête osseuse par la choane correspondante.

Les cavités nasales sont richement vascularisées et l’innervation se fait par le nerf olfactif et le nerf trijumeaux.

1.2.3. Les sinus

Les sinus sont creusés dans les os de la tête et disposés autour de l’ethmoïde. C’est une cavité annexée à la cavité nasale avec laquelle elle communique.

Ils sont tapissés de muqueuse nasale et grandissent au fur et à mesure de l’âge.

Il y a cinq sinus chez le cheval : *(Annexes 6 et 7)*

- le frontal qui est en deux parties séparées par une saillie de l’ethmoïde et par une lame appelée la lame inter-frontale. Le sinus frontal, dit le sinus vrai, est creusé dans l’os frontal en caudal de l’orbite.
- le sphénoïdale ou sphéno-palatin est creusé dans les os pré-sphénoïde, palatin et la partie caudale du vomer.

Il est divisé en deux compartiments : le rostral (qui s'ouvre largement sur le sinus maxillaire caudal qu'on appelle le sinus palatin) et le caudal appelé le sinus sphénoïdal proprement dit.

- l'ethmoïdale ou sinus du cornet moyen est le plus petit. La cavité est formée par la grande volute de l'ethmoïde et la communication avec le sinus maxillaire caudal se fait par le biais d'une petite fente.
- le maxillaire rostral est creusé dans l'os maxillaire et est indépendant des autres sinus. Il est également divisé en deux compartiments comme le sinus maxillaire caudal.
- le maxillaire caudal est creusé dans les os maxillaires, lacrymaux et zygomatiques. Il est situé ventralement à l'orbite et est composé de deux compartiments : un latéral et un médial. Le latéral est plus vaste et est séparé du sinus maxillaire rostral par un septum. Sa partie latérale est recouverte par le muscle masséter. Son plancher est soulevé par les molaires deux et trois et donc plus les dents poussent et descendent, plus le sinus gagne en espace. Son compartiment médial se trouve ventralement à l'ethmoïde. Il communique avec les autres sinus. C'est la partie par laquelle circulent l'air et les sécrétions. *(Annexe 8)*

Les rôles des sinus chez le cheval sont nombreux. Ils assurent la thermo-régulation crânienne c'est-à-dire l'échange thermique entre le réseau veineux de la muqueuse nasale et l'air circulant. Une augmentation de la température des sinus correspond à une diminution de la température du sang. Les sinus participent également aux échanges gazeux, ils diminuent le poids de la tête, présentent une grande zone d'absorption de l'énergie cinétique en cas de choc crânien, jouent un rôle immunitaire et permettent la filtration de l'air.

1.2.4. Les poches gutturales

C'est un vaste diverticule associé à la trompe d'Eustache. Seuls les équidés et les cétacés ont des poches gutturales. Celles-ci se composent de deux cavités séparées par un septum médian. La paroi est en quelque sorte une extension des trompes d'Eustache. Elles sont logées entre l'orbite et la glande parotide et elles débouchent sur le naso-pharynx.

Chaque poche gutturale a un compartiment médial et un compartiment latéral. La partie latérale recouvre presque entièrement l'extrémité dorsale l'os hyoïde.
Les poches sont en contact avec de nombreux nerfs crâniens, la trifurcation carotidienne, la corde du tympan...
Le sommet des poches est au voisinage du méat acoustique externe et de la base du conduit auditif. Cette partie est facilement explorable car séparée de la peau seulement par la glande parotide.
Leur innervation provient du ganglion cervical crânial, des nerfs vague et hypoglosse et du nerf de Hering. La vascularisation est réalisée par l'artère carotide et l'artère maxillaire.

1.3. Les voies aériennes inférieures

Les voies aériennes inférieures sont souvent appelées l'appareil broncho-pulmonaire qui est constitué par :
- le larynx qui empêche le passage de corps étrangers en direction des poumons,
- les cordes vocales qui sont le siège de la phonation,
- la trachée qui, à son extrémité caudale, est divisée en deux bronches principales qui alimentent les poumons droit et gauche.

Chez le cheval, la respiration par la bouche et le vomissement sont quasiment impossibles à cause de la disposition du palais mou et de l'épiglotte. Pour avaler, le cheval pousse sa langue vers l'arrière ce qui permet au palais mou de s'élever pour libérer l'accès à l'œsophage et l'épiglotte ferme l'accès à la trachée.

1.3.1. Le larynx

C'est un organe suspendu à l'os hyoïde, au pharynx et à la trachée. C'est la « gorge suspendue » entre les deux mandibules qui intervient dans la phonation, le contrôle et le transit de l'air.
Il joue un rôle dans la respiration, la déglutition et la production de sons.

Il est composé de cinq cartilages mobiles qui sont :
- l'épiglotte
- deux cartilages aryténoïdes
- un cartilage thyroïde
- un cartilage cricoïde. *(Annexe 9)*

Il va jusqu'au pharynx où il constitue le laryngo-pharynx. Il est en rapport avec de nombreux muscles de la région cervicale et nuchale.
Le larynx est un conduit ostéo-cartilagineux soutenu par plusieurs structures cartilagineuses. La glotte est la région la plus étroite du larynx.
Les différents moyens de soutien du larynx sont le ligament vocal (ou thyro-aryténoïdien inférieur), le ligament vestibulaire, le ligament aryténo-épiglottique et le ligament hyo-épiglottique.
Plusieurs muscles le mobilisent de manière intrinsèque : le muscle crico-thyroïdien, le muscle thyro-aryténoïdien, le muscle crico-aryténoïdien et le muscle aryténoïdien transverse. De manière extrinsèque ce sont les muscles sterno-hyoïdien, thyro-hyoïdien et hyo-épiglottique. *(Annexes 10 et 11)*
Sa vascularisation provient des deux artères thyroïdiennes et de l'artère laryngée crâniale.
Son innervation quant à elle se fait par le biais des nerfs vague, accessoire, laryngé supérieur, laryngé externe.

Le rôle principal du larynx est le contrôle du volume d'air inspiré et expiré par modification de la glotte. Celle-ci s'ouvre et se ferme afin d'éviter que les aliments entrent dans le larynx. Le larynx assure la protection des voies respiratoires et est le siège de la phonation grâce aux cordes vocales.

1.3.2. La trachée

On appelle arbre aérifère l'ensemble composé des bronches et de la trachée qui transporte l'air aux poumons et inversement.
La trachée est un conduit large et flexible qui fait suite au larynx et se termine au dessus du cœur en deux branches. C'est un tube composé d'anneaux cartilagineux qui mesure six à sept centimètres de large pour soixante-quinze

centimètres de long et cinq millimètres d'épaisseur. La trachée est constituée par des cartilages trachéaux unis par des ligaments annulaires. Elle possède une muqueuse et une musculeuse. Elle est composée de cinquante-deux anneaux trachéaux. La musculeuse est souvent appelée muscle trachéal. La muqueuse est garnie de glandes et les particules étrangères sont retenues par le mucus pour être ensuite éjectées par expectoration ou toux.

La terminaison de la trachée est située au dessus de l'oreillette gauche du cœur et pénètre dans les poumons droit et gauche. Elle se situe ventralement aux cervicales. La partie cervicale de la trachée est en rapport avec la plupart des muscles de la région. Sa face ventrale est longée par les muscles sterno-céphalique et omo-transversaire. *(Annexe 12)*

Les deux artères carotides communes accompagnent aussi son trajet ainsi que le tronc vago-sympathique au dessus et le nerf récurrent au dessous. Sa partie thoracique entre dans le thorax par l'ouverture crâniale du thorax, située sous le muscle long du cou. Elle passe ensuite entre les lames du médiastin moyen. Elle croise l'aorte et la veine azygos. Elle est unie à la base du cœur par des tissus fibreux.

Sa vascularisation est produite essentiellement par les artères subclavières, carotides communes et thyroïdiennes.

L'innervation de la trachée est principalement effectuée par les nerfs vagues et laryngés récurrents ainsi que le tronc vago-sympathique.

1.4. La cavité thoracique

La cavité thoracique a une base osseuse constituée des vertèbres thoraciques du sternum et des côtes et qui est complétée par les muscles intercostaux, le fascia thoracique et le diaphragme qui va fermer la cavité thoracique. Cette cavité contient les poumons, le cœur, une partie de la trachée, une partie de l'œsophage, les gros vaisseaux, des ganglions lymphatiques et des nerfs. Elle est composée d'une paroi ventrale, une dorsale et deux parois latérales. Son sommet est l'ouverture thoracique crâniale et sa base est formée par le diaphragme en caudal. La cavité thoracique ressemble à un cône creux tronqué à son sommet.

La paroi dorsale a pour support osseux les corps des vertèbres thoraciques et l'extrémité dorsale de toutes les côtes. De chaque côté de la paroi dorsale, se trouve une gouttière longitudinale : le sillon pulmonaire ou gouttière costo-vertébrale qui s'élargit progressivement en direction caudale et loge le bord épais du poumon. Elle est couverte par le ligament longitudinal ventral et par le muscle long du cou et reçoit caudalement l'insertion des muscles psoas. L'aorte rejoint la colonne vertébrale caudalement au muscle long du cou et la suit jusqu'au hiatus aortique du diaphragme. Elle est longée à droite par la veine azygos.
De chaque coté, court la chaîne des ganglions thoraciques du système sympathique et les nerfs splanchniques.

La paroi ventrale forme le plancher du thorax et est relativement peu étendue, à peine la moitié de la paroi dorsale. Sa base ostéologique est formée par le sternum et les cartilages des côtes sternales. Elle est tapissée par le muscle transverse du thorax.
Le péricarde est uni à la partie caudale de la paroi ventrale par une adhérence directe. La paroi latérale est constituée par les côtes et les muscles intercostaux et est simplement recouverte par le fascia endothoracique et la plèvre costale. L'ouverture crâniale ou entrée du thorax est délimitée dorsalement par le corps de la première vertèbre thoracique, latéralement par la première paire de côtes, ventralement par le manubrium sternal. Son diamètre vertical est d'environ quinze à vingt centimètres et son diamètre transversal d'environ huit à dix centimètres. La partie supérieure contient la trachée et l'œsophage ainsi que d'importants vaisseaux sanguins et les coupoles pleurales.

1.4.1. Le diaphragme

« Le diaphragme dit : par moi vous vivez, et par moi vous mourez.
Je détiens entre mes mains le pouvoir de vie et de mort, familiarise-toi dès maintenant avec moi et va tranquille. »
STILL, Andrew Taylor. P*hilosophie de l'ostéopathie,* page 143.

C'est le plus puissant muscle de la respiration. Il se présente sous forme d'une cloison musculo-membraneuse qui sépare la cavité thoracique de la cavité

abdominale transversalement. Il possède trois ouvertures : une pour l'aorte, une pour la veine cave caudale et une pour l'œsophage. Il s'insère sous les lombaires par deux piliers : un droit et un gauche, au niveau de la première lombaire.
Il est très oblique en direction ventro-crâniale de sorte que sa partie crâniale est presque horizontale dans l'expiration. Dans l'inspiration, le sommet de sa courbure atteint une ligne transversale unissant les sixièmes espaces intercostaux droits et gauches à mi-hauteur de la cavité thoracique. L'angle formé par le pourtour du diaphragme et la paroi costale est appelé angle costo-diaphragmatique. *(Annexe 13)*

1.4.2. Le fascia endothoracique

Le fascia endothoracique est un mince plan conjonctif fibro-élastique qui tapisse toute la paroi du thorax en doublant le feuillet pariétal de la plèvre. C'est l'équivalent thoracique du fascia transversalis de l'abdomen. Il adhère faiblement à la paroi interne des côtes, des muscles intercostaux et aux muscles transverses du thorax. Il est plus adhérent sur le diaphragme et en particulier son centre tendineux dont il n'est pas dissociable. Il se prolonge à l'entrée du thorax par le fascia cervical.

1.4.3. Les plèvres

Les plèvres sont les séreuses des poumons, elles facilitent le glissement des poumons contre les parois de la cavité thoracique.
Les deux feuillets de la plèvre délimitent une cavité close qu'on appelle la cavité pleurale. Cette cavité est normalement virtuelle et ne renferme que quelques millilitres de liquide pleural destiné à faciliter les glissements des feuillets pleuraux l'un sur l'autre et à empêcher par cohésion leur séparation.

Si de l'air ou un épanchement pathologique passe dans la cavité pleurale, les feuillets se séparent et les poumons s'affaissent. Cette force de cohésion est capitale pour la mécanique respiratoire et elle est appelée vide pleural ou dépression pleurale.

Il y a une plèvre par poumon qui représente un grand sac composé d'un feuillet pariétal appliqué contre la paroi de la cage thoracique et un feuillet viscéral qui entoure le poumon ainsi qu'un méso ou ligament pulmonaire.

• La plèvre viscérale tapisse toute la surface du poumon ainsi que les scissures. C'est une membrane mince, transparente et quasiment inséparable du tissu pulmonaire. Cette plèvre viscérale est vascularisée par les artères bronchiques et pulmonaires. Elle est innervée par le plexus nerveux pulmonaire et irriguée par les vaisseaux lymphatiques du poumon.

• La plèvre pariétale se compose de trois parties : une partie costale, une partie diaphragmatique et une partie médiastinale.

- Celle appelée costale adhère au fascia endothoracique. Sa périphérie se réfléchit sur le diaphragme et le médiastin en formant des culs de sacs ou récessus pleuraux.
- La plèvre diaphragmatique détache un méso triangulaire pour la veine cave qu'on appelle le méso de la veine cave ou le pli de la veine cave. Il s'attache sur le diaphragme depuis l'orifice de la veine cave jusqu'au sternum et au péricarde. Il supporte un feuillet séreux qui enveloppe la veine cave et le nerf phrénique droit. Le méso triangulaire délimite avec le médiastin caudal une loge rétro-cardiaque ou récessus du médiastin, qui loge le lobe accessoire ou lobe azygos du poumon droit.
- La plèvre médiastinale s'adosse à celle du côté opposé pour former le médiastin.

Les plèvres sont vascularisées par les vaisseaux intercostaux, l'artère thoracique interne et l'artère musculo-phrénique ainsi que les vaisseaux du médiastin. Elles sont innervées par les nerfs phréniques et intercostaux.

Les inflammations de la plèvre costale desservie par les nerfs intercostaux donnent lieu, par le phénomène des douleurs reportées, à des hyperesthésies cutanées thoraciques. Tandis que celles de la plèvre médiastinale et diaphragmatique dépendent des nerfs phréniques et se traduisent par des projections superficielles sur la base de l'encolure.

L’adossement des deux feuillets pariétaux sur le plan médian concourt à la formation du médiastin.

1.4.4. Le médiastin

Le médiastin est une cloison située sur le plan médian qui divise la cavité thoracique en deux parties. Il est revêtu sur ses deux côtés par la plèvre pariétale correspondante. Il renferme les principaux organes du thorax et donne attache aux ligaments de chacun des poumons. Il est étendu à l’ouverture crâniale du thorax au diaphragme et de la colonne vertébrale à la face endothoracique du sternum. Il occupe toute la cage thoracique. Il est modelé sur les organes qu’il contient, le plus volumineux est le cœur enfermé dans le péricarde.

Le médiastin crânial va de l’ouverture crâniale du thorax au bord crânial du cœur en regard des deux premières côtes et des deux premiers espaces intercostaux. *(Annexe 14)*
Il loge dans sa partie dorsale la trachée et l’œsophage, de gros vaisseaux comme le tronc brachio-céphalique, les artères carotides communes, les artères subclavières, la veine cave crâniale. Il loge aussi les ganglions lymphatiques médiastinaux crâniaux et de nombreux nerfs comme le nerf vague, le nerf laryngé-récurrent et le nerf phrénique. Chez le poulain, il loge dans sa partie ventrale le thymus.

Le médiastin moyen est au niveau du cœur. Sa partie ventrale est occupée par le cœur et le péricarde, dont l’apex est solidarisé au sternum par l’adhérence sterno-péricardique. *(Annexe 15)*

Le médiastin caudal va de la fin du cœur et de la racine des poumons jusqu’au diaphragme. Il est de forme triangulaire. Il donne attache au ligament pulmonaire ou méso pulmonaire ce qui permet de lui distinguer deux parties :
- une partie dorsale qui représente une cloison complète occupée par l’aorte, la veine azygos, le canal thoracique, les troncs vagaux et les ganglions lymphatiques médiastinaux caudaux.

- une partie ventrale extrêmement mince et criblée d'orifices microscopiques entraînant une communication entre les deux cavités pleurales. C'est pour cela qu'un épanchement pleural ou un pneumothorax, contrairement à d'autres espèces, sera toujours bilatéral chez le cheval. *(Annexe 16)*

1.4.5. Le péricarde

Le péricarde est la séreuse qui entoure le cœur et le suspend entre les lames du médiastin. Il forme un sac membraneux qui engaine les parties initiales du tronc pulmonaire et de l'aorte ainsi que les terminaisons des veines caves et des veines pulmonaires. Sa forme et ses dimensions correspondent à celles du cœur.

Le cœur se déplace librement dans sa séreuse qui se prête à tous ses changements de volume mais le contient étroitement pour empêcher d'importants déplacements.

Le péricarde représente la séreuse propre du cœur. C'est un sac complètement clos composé de deux feuillets, un pariétal et un viscéral. Ces deux feuillets limitent la cavité péricardique dans laquelle se trouve une petite quantité de liquide séreux, le liquide péricardique (dix à vingt millilitres).

Le péricarde est doublé extérieurement par un sac fibreux mince et très solide qu'on appelle le péricarde fibreux (fascia endothoracique formant la loge péricardique).

Le feuillet pariétal tapisse la face interne du péricarde fibreux à laquelle il adhère intimement. Le feuillet viscéral (ou épicarde) est très adhérent au myocarde sauf au niveau des sillons vasculaires du cœur où il repose sur du tissu conjonctivo-adipeux.

Ce péricarde est fixé à la face dorsale ou endothoracique du sternum, soit par une zone d'adhérence, soit par une expansion fibreuse tapissée par la plèvre : le ligament sterno-péricardique. Il n'est relié au diaphragme que par une lame médiastinale phrénico-péricardique qui est mince. Sa base prend attache sur les gros vaisseaux et délègue, dans le médiastin moyen, des faisceaux de fibres qui peuvent remonter jusqu'au plafond de la cavité thoracique.

Sa face externe est recouverte par les lames du médiastin moyen. Sa face interne est tapissée par le feuillet pariétal du péricarde séreux.

Le péricarde partage la vascularisation et l'innervation du cœur. Le péricarde fibreux et la lame pariétale sont vascularisés principalement par l'artère péricardiaco-phrénique provenant de l'artère thoracique interne.
L'innervation du péricarde est faite par des nerfs qui proviennent du plexus cardiaque et pour le péricarde fibreux des nerfs phréniques.

1.4.6. Les bronches et les poumons

1.4.6.1. Description

L'arbre aérifère est formé par la trachée et les bronches qui se divisent en une multitude de rameaux pour former l'arbre bronchique, support du parenchyme pulmonaire. *(Annexe 17)*
Au niveau de la bifurcation trachéale, la trachée se divise en deux bronches principales droite et gauche. Chaque bronche principale pénètre immédiatement dans le poumon au niveau de son hile pour se diviser en bronches lobaires qui émettent elles-mêmes des bronches segmentaires qui adhèrent au parenchyme pulmonaire. Elles se ramifient ensuite jusqu'au stade de bronchioles lobulaires qui portent chacune un lobule pulmonaire.
Le cheval a un arbre bronchique et des poumons à peu près symétriques, la division segmentaire des bronches lobaires gauches est à peu près identique à celle du poumon droit.
Les bronches ont au départ une structure comparable à celle de la trachée : des cartilages unis par une membrane fibro-élastique recouverts extérieurement de tissu conjonctif et intérieurement d'une muqueuse.
Dès que les bronches se ramifient, leur structure se simplifie : les cartilages sont de plus en plus petits jusqu'à disparaître complètement au niveau des bronchioles qui deviennent entièrement membraneuses.
La musculature bronchique, qui est bien développée des bronches principales jusqu'aux bronchioles terminales, correspond au muscle trachéal dans la trachée.
La muqueuse des bronches est plissée longitudinalement. Les glandes bronchiques muqueuses sont rares chez le cheval.
Les bronches assurent le transit de l'air entre la trachée et les lobules pulmonaires. Le nombre fortement croissant de lobules pulmonaires (malgré la

diminution du calibre des bronches) entraîne une augmentation progressive de la capacité totale de l'arbre aérifère permettant ainsi le ralentissement de la circulation de l'air dans les bronchioles et favorisant les échanges gazeux au niveau des alvéoles.

Les poumons sont les organes essentiels de la respiration dans lesquels s'effectue l'hématose (ré-oxygénation du sang). Ils sont au nombre de deux (droit et gauche), spongieux et élastiques ; ils occupent presque entièrement la cavité thoracique et sont recouverts par les plèvres.
Cliniquement, l'organe n'est explorable qu'à partir de la sixième côte, en arrière du triceps brachial. L'incisure cardiaque gauche est située entre le troisième et le cinquième espace intercostal alors que la droite est située en regard des troisième et quatrième espaces intercostaux. La limite dorsale de la zone explorable des poumons est représentée par le bord latéral de la masse des muscles de la région dorso-lombaire. La limite caudale débute supérieurement au niveau de l'intersection de la seizième côte avec le muscle ilio-costal. Elle suit vers le bas l'hypocondre pour rejoindre les articulations costo-chondrales à la hauteur de la septième côte. Cette limite, définie lors de l'inspiration, se décale vers l'avant d'environ un espace de côtes lors de l'expiration.
(Annexe 18)
Les poumons sont décrits tels qu'ils se présentent lorsqu'ils sont dilatés. Ils ont un aspect massif chez le cheval. L'agencement lobaire ne se trouve qu'au niveau des structures profondes. Les deux poumons sont presque symétriques, massifs et dépourvus de fissures. Leur poids moyen (sur des animaux saignés) est de trois kilos neuf cents pour le poumon droit et de trois kilos trois cents pour le poumon gauche. L'échancrure cardiaque délimite un volumineux lobe caudal et un lobe crânial. On ne distingue pas de lobe moyen chez le cheval.
Seul le poumon droit détache un lobe accessoire ou lobe azygos situé entre l'échancrure cardiaque et le lobe caudal sous le hile du poumon ; on aura donc trois lobes pour le poumon droit et deux lobes pour le poumon gauche.
Chaque poumon présente une face latérale ou costale, une face médiale, un bord ventral et dorsal, une base et un sommet.

La face costale est latérale et moulée sur la paroi correspondante du thorax. Elle est convexe et présente l'empreinte des côtes. *(Annexe 19)*
La face médiale est moins étendue et est séparée de celle du coté opposé par le médiastin. Près du bord dorsal, elle est en rapport avec la colonne vertébrale et présente une légère dépression, c'est la partie vertébrale. Elle présente plusieurs empreintes. La plus dorsale est l'empreinte aortique. L'empreinte œsophagienne se situe entre l'empreinte aortique et le hile du poumon. L'empreinte de la veine cave se situe crânialement et dorsalement à l'incisure cardiaque, elle loge aussi la trachée.
Les deux poumons adhèrent directement l'un à l'autre au niveau de leur hile ou racine, c'est la zone d'adhérence pulmonaire. Le ligament pulmonaire prend insertion caudalement au hile.
La partie médiastinale présente une large fosse pour le cœur et le péricarde, c'est l'incisure cardiaque.
Le hile du poumon se trouve au bord dorsal de cette incisure. Il donne l'implantation à la racine du poumon, c'est-à-dire aux bronches principales et les vaisseaux qui l'accompagnent.

Le bord dorsal ou bord épais est arrondi d'un côté à l'autre et occupe le sillon costo-vertébral ou pulmonaire qui est de plus en plus large et convexe en direction des piliers du diaphragme.
Le bord ventral est beaucoup plus court et mince. Il est échancré au niveau de l'empreinte cardiaque par l'incisure ou l'échancrure cardiaque. Cette échancrure est plus marquée sur le lobe gauche où elle facilite l'auscultation du cœur.
Le sommet ou l'apex est aplati et recourbé vers le bas ventralement et crânialement à l'incisure cardiaque. Il occupe la coupole de la plèvre.
Sa face diaphragmatique est moulée sur la face crâniale du diaphragme. Son bord latéral ou bord basal est logé dans le récessus costo-diaphragmatique de la plèvre. La base du poumon droit est en partie occupée par le lobe accessoire.
Chaque poumon est uni au médiastin par son pédoncule broncho-vasculaire ou racine et par un ligament propre. La racine du poumon est formée par la

bronche principale et les volumineux faisceaux vasculo-nerveux qui pénètrent avec elle dans le hile (artère bronchique, veine pulmonaire, artère pulmonaire).
Le ligament pulmonaire, étroit et allongé, n'est autre que le méso qui met en continuité la plèvre du médiastin et celle du poumon. Son extrémité caudale atteint le diaphragme. Il est inséré sur le lobe caudal du poumon, les autres lobes sont entièrement libres. *(Annexe 20)*

Les bronches assurent la circulation de l'air dans les poumons jusqu'aux lobules pulmonaires. Le squelette des poumons est représenté par une charpente conjonctivo-élastique souple et une partie séreuse.
La séreuse pulmonaire correspond au feuillet viscéral de la plèvre. Elle adhère fortement au parenchyme pulmonaire et est renforcée par une couche conjonctivo-élastique qui délègue en profondeur des cloisons et des travées pulmonaires qui sous divisent le parenchyme pulmonaire.
La charpente conjonctivo-élastique divise le poumon en segments et crée aussi des divisions péri-lobulaires et intra-lobulaires. Elle permet la constitution d'une structure mécaniquement homogène et souple.
Le parenchyme pulmonaire est divisé en lobules pulmonaires dont chacun constitue une entité anatomique indépendante.
Chaque lobule secondaire est suspendu à une bronchiole terminale et reçoit une artériole provenant de l'artère pulmonaire et une autre de l'artère bronchique. Chaque lobule primaire est porté par un rameau d'une bronchiole terminale qui se divise ensuite en plusieurs branches. Chacune de ces structures est appelée bronchioles respiratoires. L'ensemble constitue un arbre alvéolaire et avec les deux réseaux de capillaires qu'il supporte, on retrouve la structure caractéristique du parenchyme respiratoire. *(Annexes 21 et 22)*
L'élasticité du tissu pulmonaire est remarquable car elle provoque l'affaissement immédiat ou collapsus de l'organe dès que le thorax a été ouvert. Equilibrée par la très basse pression qui règne dans la cavité thoracique, cette élasticité permet le jeu des poumons au cours des mouvements respiratoires. Elle explique aussi l'action de ventouse exercée par les poumons sur le diaphragme qui se trouve toujours fortement tendu lorsque le thorax est hermétiquement fermé.

La couleur des poumons peut varier en fonction des conditions d'examen bien évidemment. Cependant, on observe que chez l'adulte, la couleur des poumons est plutôt de couleur rosée plus ou moins foncée selon le degré d'insufflation et suivant la quantité de sang qu'ils renferment. Plus l'organe sera gonflé, plus sa teinte sera pâle. Plus les poumons se gorgent de sang et plus ceux-ci deviendront rouge sombre.

La consistance des poumons est molle et spongieuse. Le tissu pulmonaire est pourtant réputé pour être très résistant et ne pas se déchirer facilement.

En dehors des atteintes pathologiques que l'on peut rencontrer, seules de fortes pressions pourraient provoquer une rupture des parois alvéolaires. Le passage de très fines bulles d'air dans la trame conjonctive des poumons, comme lors d'emphysème pulmonaire, modifierait alors les caractères du tissu pulmonaire qui perdrait de son élasticité et donnerait la sensation de légers crépitements sous les mains. *(Annexe 23)*

1.4.6.2. La respiration

Les poumons dépendent de la contraction des muscles respiratoires qui provoque l'entrée de l'air à l'intérieur des poumons. L'inspiration est donc qualifiée d'active. La contraction du diaphragme (qui augmente le diamètre vertical de la cage thoracique) et des muscles intercostaux externes (qui augmentent le diamètre antéro-postérieur) entraînent une diminution de la pression à l'intérieur des poumons et donc l'aspiration de l'air. L'expiration naturelle est un phénomène passif résultant des forces de rappel élastiques lorsque les muscles se relâchent et font revenir la cage thoracique à son volume de début d'inspiration en chassant l'air des poumons. Ce phénomène est accentué par les forces de poussée liquidienne que représente le système digestif dans la cavité abdominale. On peut néanmoins réaliser une expiration forcée, dite active, qui fait intervenir les muscles abdominaux et les muscles intercostaux.

Le poumon, organe complexe, est maintenu stérile par les sécrétions qu'il génère, en particulier, par un certain nombre de constituants antimicrobiens présents dans le mucus.

Une stimulation sympathique de l'arbre bronchique provoque une dilatation des bronches ainsi qu'une inhibition de la sécrétion de mucus.
Au contraire, une stimulation parasympathique provoque une constriction des bronches ainsi qu'une stimulation de la sécrétion de mucus. On trouve chez certains sujets une perte d'élasticité qui se fait au niveau de la paroi, cela engendre des difficultés respiratoires et un essoufflement.

La respiration correspond aux mouvements qu'effectuent les côtes et le diaphragme.
Lors de l'inspiration la cage thoracique augmente de volume, le diaphragme recule alors que les côtes vont vers l'avant et vers le haut.
La pression dans les poumons est plus petite que la pression atmosphérique. C'est à ce moment-là que l'air rentre dans les poumons.
Les poumons suivent toujours le mouvement de la cage thoracique et des côtes.
Lors de l'expiration, c'est le phénomène inverse, c'est-à-dire que la pression dans la cage thoracique est plus grande que la pression atmosphérique. L'air sort donc des poumons mais il reste toujours un peu d'air dans les alvéoles pulmonaires.

La respiration pulmonaire (ou externe) correspond aux échanges de dioxygène (O_2) et de dioxyde de carbone (CO_2) entre l'air aspiré dans les alvéoles pulmonaires et le sang des capillaires pulmonaires.
Les gaz circulent selon le gradient de la pression. Lors de l'inspiration, l'oxygène pénètre dans les alvéoles. Et lors de l'expiration, le gaz carbonique est rejeté dans l'atmosphère. La respiration tissulaire (ou interne) est l'échange d'oxygène et de gaz carbonique entre les capillaires systémiques et les cellules des tissus. Cet échange s'effectue toujours en fonction des gradients de pressions.
Le rythme de base de la respiration est modulé par de nombreux influx nerveux notamment ceux du cortex cérébral (qui contrôle la volonté de respirer) mais aussi les chémorécepteurs (qui contrôlent la pression en dioxygène et en oxygène). *(Annexe 24)*

Les propriocepteurs sensibles aux mouvements des muscles et des articulations stimulent le centre respiratoire en début d'exercice et augmentent la fréquence cardiaque et donc l'amplitude de la respiration.
Des barorécepteurs sont présents et sensibles à l'étirement dans les bronches et bronchioles et surveillent le gonflement excessif des poumons.
Certains facteurs augmentent le rythme respiratoire comme l'anxiété, la température, un arrêt momentané de la respiration (détresse respiratoire), la douleur, l'irritation des voies aériennes, une pathologie cardiaque, la pression artérielle mais aussi l'étirement du muscle sphincter de l'anus.
Le rythme respiratoire du cheval est de dix à quinze cycles par minute au repos. Il peut monter jusqu'à vingt-cinq cycles si le cheval est dérangé et peut atteindre cent trente cycles par minute au cours d'un exercice. Le bruit respiratoire est bien audible à partir de vingt-cinq.

Au repos on ne doit pas voir le cheval respirer, ou très peu. S'il respire avec une grande amplitude ou avec les naseaux pincés ou dilatés, c'est qu'il y a une souffrance respiratoire. Une respiration discordante, costo-abdominale, avec une expiration active indique une pathologie grave des voies respiratoires.

Le poumon est l'un des organes les plus richement vascularisé. On classe ses vaisseaux en deux catégories :
- ceux de l'hématose sont qualifiés de fonctionnels ; ce sont les plus gros et les plus importants. Ils appartiennent à la petite circulation. Ce sont les artères et les veines pulmonaires. Les artères pulmonaires proviennent du tronc pulmonaire, apportant le sang veineux chassé par le ventricule droit. Elles se divisent en artères lobaires puis en artères segmentaires. Les veines pulmonaires ramènent à l'atrium gauche du cœur le sang hématosé.
- les autres vaisseaux sont qualifiés de nourriciers et dépendent de la grande circulation mais entretiennent de remarquables anastomoses avec les précédents. Ce sont les artères et veines bronchiques. Les artères bronchiques proviennent de l'aorte ou de l'artère broncho-œsophagienne. Les veines bronchiques aboutissent à la veine azygos ou à la veine broncho-œsophagienne.

Les nerfs proviennent des nerfs vagues et du système sympathique. L'ensemble forme le plexus pulmonaire dans la racine du poumon. Les rameaux sympathiques sont issus des ganglions stellaires et cheminent ventralement à la trachée.
Les rameaux parasympathiques issus des nerfs vagues arrivent à la face dorsale de la bronche principale. Ils la contournent pour rejoindre ceux fournis par les ganglions stellaires. Ils assurent la contraction des bronches et la sécrétion de leurs glandes.

Le drainage lymphatique des poumons est assuré par les nœuds lymphatiques pulmonaires, trachéo-bronchiques et médiastinaux.
Chez les équidés, quelques vaisseaux lymphatiques accompagnent l'œsophage et aboutissent aux nœuds gastriques et cœliaques.

1.5. Le cœur

1.5.1. Description

Le cœur est un muscle creux formé de la réunion de deux pompes, dont l'activité fonctionnelle est étroitement coordonnée : il y a un cœur droit veineux et un cœur gauche artériel, séparés par une cloison complète, le septum cardiaque.
Pour le cheval, le cœur droit est plutôt crânial et le cœur gauche est plutôt caudal.
Le poids moyen du cœur du cheval, qu'il soit mâle ou femelle, est de trois à quatre kilos. Le cœur représente en moyenne un cent trente-cinquième du poids du corps.
Les dimensions du cœur vont varier d'un cheval à l'autre. En moyenne, il fait vingt-deux centimètres de hauteur et a un diamètre de dix-huit centimètres au niveau de sa base. La capacité de chaque ventricule est de sept cents millilitres.
Le débit cardiaque au repos est d'environ vingt litres par minute lors d'un exercice soutenu ; ce chiffre peut être multiplié par cinq ou six.
Le cœur du cheval a la forme d'un cône avec un apex pointu.

Il est légèrement plus à gauche qu'à droite (trois-cinquième de sa masse se situe à gauche). *(Annexe 25)*

Le cœur est divisé en une base dorso-crâniale, un apex ventro-caudal, deux faces droite et gauche et deux bords crânial et caudal.

C'est à partir de la base que prennent naissance tous les gros vaisseaux du cœur. *(Annexe 26)*

L'apex est libre, il est dirigé vers l'angle sterno-diaphragmatique et se situe légèrement à gauche du plan médian.

Le cœur dans son ensemble est divisé par un important sillon circulaire transversal, le sillon coronaire, dans lequel circulent les principaux vaisseaux du cœur.

Ce sillon sépare la masse atriale dorso-crâniale de la masse ventriculaire qui correspond aux trois-quarts du cœur.

L'oreillette ou atrium est le compartiment dorsal composé d'une paroi mince qui reçoit les veines.

Le ventricule est le compartiment ventral avec une paroi épaisse, il donne départ à un gros tronc artériel.

Oreillette et ventricule communiquent par un orifice muni d'une valve ou valvule.

L'atrium droit reçoit l'ensemble du sang veineux par les veines caves, le ventricule droit assure la propulsion de ce sang non hématosé vers la circulation pulmonaire où l'hématose s'effectue.

L'atrium gauche reçoit le sang veineux hématosé provenant des veines pulmonaires et le ventricule gauche propulse ce sang dans la grande circulation via l'aorte.

Il s'agit d'un muscle cardiaque strié qui diffère des muscles squelettiques striés par des fibres musculaires se ramifiant à leurs extrémités et s'anastomosant entre elles en formant des disques intercalaires, ou stries scalariformes.

On va trouver des jonctions communicantes, ou *« gap junctions »,* à la surface des cellules cardiaques striées qui permettent une communication entre elles (échanges d'ions, de petites molécules ...).

Les cellules cardiaques striées forment un réseau en trois dimensions permettant une meilleure communication entre elles et donc une contraction plus coordonnée.

La musculature des oreillettes est complètement séparée de celle des ventricules par un tissu conjonctif qui va former « le squelette du cœur ». Cependant l'influx nerveux va pouvoir traverser cette barrière conjonctive, via les fibres nerveuses, afin de synchroniser la contraction des oreillettes et des ventricules.

L'épaisseur du myocarde dépend de la condition physique de l'individu ; c'est le côté gauche qui possède la musculature la plus épaisse. Entre l'épicarde et le myocarde, on trouve un tissu conjonctif riche en collagène qui structure l'ensemble.

Le cœur est logé dans le péricarde à l'intérieur duquel il peut effectuer des déplacements.

Le cœur et le péricarde sont situés dans le médiastin moyen. Ils occupent la fosse cardiaque ménagée entre les deux poumons et répondent aux faces médiale et ventrale du poumon représentées par l'échancrure cardiaque.

Latéralement, le cœur est en contact avec les poumons et une petite partie de la paroi du thorax. Dorsalement, la base du cœur est séparée de la terminaison de la trachée par le tronc pulmonaire.

La base du cœur est également en rapport dorsalement avec les nœuds lymphatiques trachéo-bronchiques et de multiples nerfs.

Ventralement, le cœur repose sur le sternum. Caudalement, l'apex est contre la face crâniale du diaphragme et le lobe accessoire du poumon droit.

Le bord crânial du cœur atteint la troisième côte ; le bord caudal lui atteint la sixième côte. La base du cœur s'étend de la troisième à la cinquième côte.

La pointe du cœur est située à quelques centimètres du sternum et de la coupole du diaphragme au niveau du sixième espace intercostal.

Les orifices du cœur sont approximativement situés au-dessus d'une ligne horizontale passant au-dessus du tiers inférieur du thorax, en prolongement du manubrium sternal. Ils sont explorables du côté gauche.

L'orifice auriculo-ventriculaire droit ou tricuspide est placé plus à droite que les autres orifices valvulaires du cœur. Il s'étend du troisième espace intercostal au bord crânial de la cinquième côte.

L'orifice auriculo-ventriculaire gauche ou mitral, le plus caudal, se projette sur la cinquième côte et le cinquième espace intercostal.

L’orifice pulmonaire s’étend du bord caudal de la troisième côte au milieu de la quatrième.
L’orifice aortique se projette du milieu de la quatrième côte au milieu de la cinquième.
Les zones explorables sont recouvertes par les muscles du bras et de l’épaule.
L’auscultation ne peut donc être effectuée qu’en tirant le membre thoracique vers l’avant ou en glissant le stéthoscope sous le bras.

Le cœur est fixé dans le thorax par le péricarde qui est un sac fibreux inextensible entourant le cœur. Il se fixe dorsalement à la base des gros vaisseaux du cœur et ventralement au diaphragme par le ligament phréno-péricardique et au sternum par le ligament sterno-péricardique.
Les gros vaisseaux unissent de façon efficace la base du cœur et le péricarde aux parois et aux organes du thorax.

1.5.2. Les bruits des battements cardiaques

Les bruits des battements cardiaques sont principalement causés par la turbulence du sang au moment de la fermeture des valves et non par la contraction du muscle cardiaque.
Le premier bruit du cœur est un long bruit résonnant comme un « boum » créé par la fermeture des valves auriculo-ventriculaires peu après le début de la systole ventriculaire.
Le deuxième bruit, sec et court comme un « tac », est causé par la fermeture des valves aortique et pulmonaire, à la fin de la systole ventriculaire.
Pendant la période de la relaxation, il n’y a aucun bruit. Ainsi, pendant le cycle cardiaque, on entend donc un « boum-tac » suivi d’une pause.
Un souffle cardiaque est un bruit anormal (crépitement, bruit strident ou gargouillis) entendu avant, pendant ou après les bruits normaux du cœur, masquant ces premiers.
La plupart des sons indiquent une atteinte valvulaire, sténose ou insuffisance valvulaire, caractérisant le reflux du sang occasionné par la fermeture incomplète de la valve. *(Annexe 27)*

1.5.3. Vascularisation et innervation

L'organisation vasculaire du cœur est complexe : le cœur reçoit quinze pour cent du sang éjecté par le ventricule gauche par les deux artères coronaires gauche et droite émises par l'aorte juste au-dessus de la valve aortique. Elles fournissent des rameaux atriaux et ventriculaires.

Les veines cardiaques sont nombreuses et plus complexes dans leur disposition que les artères. Elles déversent le sang dans le cœur droit, soit directement, soit en se jetant dans une structure collectrice : le sinus coronaire. *(Annexe 28)*

Le cœur a une innervation intrinsèque qui lui est propre. Elle se compose du nœud sinusal, du nœud atrio-ventriculaire et du faisceau de His qui, après un tronc commun, se divise en une branche droite et deux branches gauches, elles-mêmes se divisant en un réseau de fibres nerveuses : le réseau de Purkinje.

D'un point de vue extrinsèque, le cœur reçoit une innervation végétative parasympathique (système cardio-modérateur) et orthosympathique (système cardio-accélérateur). Il s'agit d'une innervation motrice.

L'innervation parasympathique est assurée par les nerfs vagues droit et gauche. Ces nerfs émettent, dans le médiastin crânial et moyen, des rameaux cardiaques crâniaux et caudaux.

L'innervation orthosympathique représentée par les nerfs cardiaques cervicaux et thoraciques provient du tronc sympathique cervical et du tronc sympathique thoracique.

Au niveau du système parasympathique, les voies afférentes sensitives sont constituées par le nerf de Hering et par le nerf de Cyon.

Ces nerfs rejoignent le tronc cérébral, en communication avec le centre cardio-modérateur.

Le nerf vague, émis par le centre cardio-modérateur, innerve largement le nœud sinusal, mais aussi le nœud atrio-ventriculaire, les cellules atriales et le septum inter-ventriculaire ; directement par des rameaux cardiaques ou indirectement par l'intermédiaire du nerf laryngé récurrent.

Quant au système sympathique, les afférents sensitives sont les mêmes que pour le système parasympathique. Les noyaux émettent des fibres vers le centre cardio-accélérateur du tronc cérébral.
Les fibres effectrices sont issues du ganglion cervical caudal et du premier ganglion thoracique. Elles sont distribuées au tissu nodal et à la totalité du myocarde.

Les réseaux de capillaires lymphatiques sont très développés et sont divisés en trois systèmes : sous-épicardique, myocardique et sous-endocardique.
La lymphe est collectée dans la partie terminale du réseau sous épicardique pour se jeter dans les lymphocentres trachéo-bronchiques et médiastinaux crâniaux.

1.6. Le sang

« La sagesse de l'architecte de la Nature existe dans chaque goutte de votre sang. »
STILL, Andrew Taylor. Autobiographie, 1998, page 304

1.6.1. Description

Le sang est un tissu conjonctif qui est composé d'une matrice extracellulaire, le plasma, dans laquelle baignent les cellules et les fibres, fibrinogène.
Les érythrocytes sont les cellules sanguines les plus nombreuses, suivent les thrombocytes puis les leucocytes et enfin les réticulocytes. *(Annexe 29)*
Les granulocytes neutrophiles sont les leucocytes les plus nombreux (soixante à soixante-dix pour cent) ; viennent ensuite les lymphocytes (T et B confondus, de l'ordre de vingt à trente pour cent) et enfin les monocytes (trois à huit pour cent).
Les monocytes présents dans les vaisseaux sanguins vont se transformer en macrophages lorsqu'ils passent dans les tissus environnants par diapédèse.
Les lymphocytes B produisent les anticorps, ou immunoglobulines, impliqués dans les réactions immunitaires.

Les protéines, soit par exemple l'albumine, assurent le transport des hormones stéroïdes et des acides gras.

Les sels minéraux comme le sodium ou le potassium sont des petites particules à charges positive ou négative qui permettent de réguler les concentrations, de maintenir la pression osmotique et donc l'homéostasie.
Les nutriments, comme les glucides et les lipides, sont transportés par le sang pour distribuer de l'énergie aux cellules.

Dans le sérum, on trouve de l'oxygène et du dioxyde de carbone ainsi que de l'azote, des déchets métaboliques comme l'urée, la créatine, la bilirubine, qui sont des résidus de la dégradation des globules rouges par le foie.
Les globules rouges servent au transport de l'oxygène et d'une petite partie du gaz carbonique grâce à l'hémoglobine. Ce sont les plus nombreuses du sang. Leur durée de vie est de cent vingt jours ; leur dégradation se fait dans le foie et la rate.
Les plaquettes ou thrombocytes sont les agents majeurs de la coagulation. Elles jouent un rôle dans l'hémostase. Elles sont produites à partir de mégacaryocytes dans la moelle. Ce sont les cellules les plus nombreuses après les globules rouges. Elles ont une durée de vie de huit à douze jours.
Les globules blancs ou leucocytes participent aux réactions immunitaires et à la défense de l'organisme.

L'hématopoïèse est le renouvellement des cellules sanguines. Durant la phase embryonnaire, l'hématopoïèse a lieu dans le mésenchyme du sac vitellin à partir de la paroi interne des vaisseaux sanguins, puis lors de la vie fœtale dans le foie et la rate et enfin chez l'adulte dans la moelle osseuse des os courts et plats. La moelle jaune des os longs des adultes n'assure plus l'hématopoïèse mais a la capacité de se retransformer en moelle rouge si besoin.

1.6.2. Rôle

« Le rôle de l'artère est suprême. »

STILL, Andrew Taylor. Philosophie de l'ostéopathie.

Le sang effectue plusieurs rôles au sein de l'organisme qui sont d'une importance capitale pour le corps. Il effectue notamment le transport des nutriments, de l'oxygène, des déchets, des cellules immunitaires, des hormones, des anticorps… Il joue également un rôle dans la coagulation et la thermorégulation.

Le sang est également un excellent tampon de par son PH (potentiel hydrogène) qui se trouve autour des sept virgule quatre.

Le sang va maintenir un système liquidien généralisé dans le corps (urine, larmes, salive, sucs, bile, humidification des voies respiratoires, le liquide céphalo-rachidien, liquide péritonéal ...) et donc une homéostasie générale.

L'eau du sang et des liquides de l'organisme est la composante majeure de l'organisme. Les pertes d'eau sont essentiellement dues à la transpiration et aux urines ainsi qu'à la respiration. L'eau provient de la boisson et des aliments. Un cheval boit de vingt à quatre-vingts litres d'eau par jour, des variations peuvent cependant être observées surtout si le cheval effectue un effort soutenu ou plus simplement en fonction des variations de température durant l'année.

Le PH du sang peut être modifié. Par exemple, lors d'un effort musculaire, l'acide lactique (sous-produit du métabolisme cellulaire anaérobie) fait diminuer le PH sanguin et la température également au niveau des tissus, car la chaleur est un sous-produit des réactions métaboliques de toutes les cellules du corps. La chaleur influence donc la température corporelle tout comme la fièvre. Les cellules métaboliques actives ont besoin d'une plus grande quantité d'oxygène mais libèrent davantage d'acides, ce qui diminue l'affinité de l'hémoglobine pour l'oxygène. A l'inverse l'hypothermie ralentit le métabolisme cellulaire et diminue les besoins en oxygène.

L'hémostase est une succession de réactions rapides, localisées et contrôlées qui arrêtent le saignement. Elle commence par un spasme vasculaire, soit une

vasoconstriction, qui est un réflexe se mettant en place dès qu'il y a un endommagement de la paroi des vaisseaux sanguins. La vasoconstriction est assurée par la musculature lisse des parois des vaisseaux ; elle permet de diminuer le débit et de le ralentir.

Vient ensuite la formation du clou plaquettaire qui implique majoritairement les plaquettes. Les différentes étapes de la formation du clou plaquettaire sont :

- premièrement l'adhésion plaquettaire : dès que la paroi est cassée, les fibres de collagène sont mises à nu et exposées, elles vont donc activer les plaquettes.

- deuxièmement la réaction de libération plaquettaire qui correspond au changement de morphologie des plaquettes : les plaquettes s'aplatissent et s'étalent pour mieux interagir, adhérer et s'accoler à d'autres plaquettes. Les plaquettes vont sécréter des substances amplifiant le phénomène de vasoconstriction au niveau de la zone lésée et de vasodilatation des vaisseaux environnants pour permettre le passage des plaquettes et des autres agents nécessaires à la réparation.

- troisièmement l'agrégation plaquettaire : elle correspond à un meilleur accolement et à une adhésion renforcée des plaquettes qui aboutit à la formation du clou plaquettaire.

- l'étape suivante est la coagulation. La coagulation va aboutir à la formation du caillot sanguin. *(Annexe 30)*

1.6.3. Les groupes sanguins

Les groupes sanguins chez le cheval se composent comme chez l'humain.
Chez le cheval, il existe plus de trente groupes sanguins mais on parle de huit groupes majeurs : A, C, D, K, Q, P, U et T. Les plus répandus sont les groupes A et Q. Les groupes sanguins équins dépendent de la race.

Un antigène (molécule à la surface de la cellule) signale à l'organisme qu'il s'agit d'un corps étranger. L'antigène permet de déclencher la réaction immunitaire. Dans le cas des groupes sanguins, on va parler des glycoprotéines membranaires présentes sur les hématies, ce sont des agglutinogènes. Les anticorps vont venir s'agglutiner sur les agglutinogènes. Un anticorps est une protéine libre dans le plasma produite par les lymphocytes B qui se sont transformés en plasmocytes. Les anticorps peuvent reconnaître et s'attacher sur les antigènes.
Un individu d'un groupe sanguin donné va avoir des anticorps contre les agglutinogènes qu'il ne possède pas.

1.6.4. Les vaisseaux sanguins

Les vaisseaux sanguins sont divisés en deux types majeurs de vaisseaux : les artères et les veines. Les artères partent du cœur et distribuent le sang aux organes alors que les veines drainent le sang et le ramènent jusqu'au cœur. La pression est plus élevée dans les artères. *(Annexe 31)*

Les vaisseaux sanguins sont composés de trois couches :
- l'intima est la couche la plus interne. Elle est constituée de l'endothélium qui correspond à l'épithélium des vaisseaux sanguins. La couche sous-endothéliale est une fine couche de tissu conjonctif riche en élastine.
La maladie de l'athérosclérose par exemple est une modification de la structure de l'intima par le dépôt de graisse dans cette couche qui survient avec l'âge et l'alimentation surtout en cas de surpoids.
- la média est la couche moyenne et est constituée de cellules musculaires lisses. Elle est plus épaisse dans les artères que dans les veines. La vasomotricité des vaisseaux est assurée par la média.
- l'adventice est la couche la plus externe qui soutient la structure. On va trouver un système de nutrition sanguine de cette zone appelée « vasa vasorum » soit les vaisseaux des vaisseaux qui permettent la nutrition des artères et des veines. *(Annexe 32)*

Les artères se composent de deux groupes :
- les artères périphériques qui sont éloignées du cœur, de calibre moyen et de type musculaire. La média est plutôt développée dans ce type d'artère et est composée de muscles lisses. L'adventice va être presque aussi épaisse que la média. Elle est essentiellement composée de fibres de collagène et d'élastine ainsi que des cellules du tissu conjonctif.

- les artères proches du cœur qui ont un calibre important. Les trois principales sont l'aorte, le tronc pulmonaire et la carotide. La média est principalement composée de fibres élastiques et contiendra peu de muscles lisses car la pression est très importante. La paroi des artères va être plus ou moins élastique et toujours assez épaisse pour ne pas collapser à vide.

Les veines quant à elles, ont une paroi similaire à celle des artères. Cette paroi a la capacité de se contracter activement pour maintenir la pression et ramener le flux sanguin au cœur. Dans les veines, les constituantes élastiques sont néanmoins moins épaisses et la délimitation des trois couches est moins nette. L'adventice est la couche la plus épaisse dans les veines.
Le sang qui circule dans les veines est désoxygéné et est donc plus foncé que celui dans les artères. Lors de l'inspiration, un gradient de pression négative est créé ce qui provoque un appel du sang vers le thorax et donc dans l'oreillette droite. Les muscles squelettiques, lorsqu'ils se contractent, permettent aussi de faire remonter le sang vers le cœur. Les valves et valvules des veines empêchent le retour du flux sanguin et luttent contre la gravité.

Dans le réseau sanguin, on trouve également des capillaires qui vont constituer un réseau vaste de tubules microscopiques aux parois très fines. C'est à leur niveau que se passent les échanges majeurs (gaz, nutriments, déchets ...) avec les tissus. Les grosses molécules ne vont pas traverser la paroi des capillaires. Les petites molécules et les globules blancs vont pouvoir traverser la paroi des capillaires pour rejoindre les tissus environnants.

Ainsi le système circulatoire n'est pas vraiment un système clos. De plus, il est lié à d'autres compartiments liquidiens extravasculaires du corps comme le liquide interstitiel et la lymphe dans le système lymphatique.
Chez le cheval d'environ quatre cent cinquante kilos, environ deux cent trente litres de liquide vont diffuser à travers l'organisme chaque jour.

1.7. L'homéostasie et le système cardio-respiratoire

Le système respiratoire a une interaction avec tous les systèmes de l'organisme car il fournit l'oxygène. Il fait entrer l'oxygène dans toutes les cellules des tissus et il élimine le dioxyde de carbone, soit une grande partie des déchets. Le système respiratoire va également participer à la régulation du PH des liquides de l'organisme, par l'expiration du dioxyde de carbone.
Il interagit avec le système musculaire. Quand les muscles sont soumis à l'effort, le système respiratoire va apporter l'oxygène nécessaire pour maintenir une activité accrue.
Le système nerveux est évidemment dépendant d'une bonne oxygénation.
Les poumons sont également en relation avec le système endocrinien car ils produisent une enzyme de conversion de l'angiotensine. Cette enzyme va servir de catalyseur lors de conversion de l'angiotensine I en angiotensine II (nécessaire pour stimuler la sécrétion des hormones des surrénales).

Le système cardio-vasculaire et le système respiratoire sont intimement liés car, lors de l'effort, la fréquence cardiaque augmente, la respiration augmente aussi et inversement. Lors de l'inspiration, le système respiratoire aide le retour veineux vers le cœur ainsi que le retour lymphatique. L'interaction avec le système lymphatique se fait surtout par le pharynx qui renferme du tissu lymphatique tout comme la muqueuse des voies respiratoires. De plus, l'écoulement de la lymphe est facilité lors de l'inspiration.
Les cils présents dans le nez, la trachée, les bronches, les bronchioles… ainsi que le mucus et les phagocytes de cette région jouent un rôle non spécifique dans la résistance aux maladies.

Le système respiratoire joue un rôle lors de la digestion et de la défécation car la contraction forcée des muscles respiratoires facilite la défécation chez le cheval (un exemple de dysfonction ostéopathique respiratoire est le couinement de certains chevaux lors de la défécation).
Il est également en lien avec le système urinaire car les reins régulent le PH sanguin.

1.8. Conclusion

Après avoir compilé les connaissances sur l'anatomie du cheval, il est important de voir aussi les différentes maladies et les troubles qui engendrent des dérèglements physiologiques ainsi que des faiblesses physiques à plus ou moins grande échelle. Car selon un grand principe d'ostéopathie, le corps est une unité et chaque système est en interrelation ; ce qui nous amène à connaître et identifier tous les dysfonctionnements qui peuvent perturber l'homéostasie du corps.
C'est en maîtrisant toutes ces connaissances que nous aurons la possibilité d'intervenir de façon efficace sur les patients atteints d'insuffisance respiratoire.

2. Les maladies respiratoires en lien avec une insuffisance respiratoire chez le cheval

2.1. Comment diagnostiquer ostéopathiquement une maladie respiratoire

Il est difficile d'interpréter les signes cliniques des douleurs thoraciques puisque les organes que sont les poumons et le cœur peuvent produire une grande variété de symptômes et parfois similaires à ceux ostéo-articulaires. Les pathologies respiratoires commencent souvent par une fixation ostéo-articulaire.
Certains signes sont très évocateurs d'une viscéralgie, d'autres sont beaucoup plus sournois et vont nécessiter une grande prudence et surtout une très bonne auscultation. Dans notre recherche du diagnostic, il ne faudra jamais oublier les notions de compensation et d'adaptation des principes fondamentaux et garder en mémoire le rôle important de l'état émotionnel de l'animal.

2.1.1. Le palpatoire

« En matière de sentiments, le plus profond c'est la peau. »
Paul Valéry

Tout d'abord dans les signes généraux, on devra observer l'état général et les attitudes du cheval dès notre approche, sa réaction, sa façon de se tenir et de respirer. Toute modification du pouls devra être notée. On observera également s'il y a de la transpiration à certains endroits du corps, de l'agitation et de l'amaigrissement et on vérifiera si l'animal a froid ou chaud, s'il a des frissons. Il faudra également trouver le type de douleur, sa localisation et son intensité. On devra ausculter la respiration et également vérifier les bruits respiratoires, s'ils sont normaux ou anormaux.
Le thorax c'est à peu près cent quatre-vingts articulations qui sont mises en mouvement. Toute respiration en deux temps, qu'elle soit thoracique ou

abdominale, doit attirer notre attention. Une respiration abdominale en deux temps peut suggérer une diminution des capacités respiratoires du cheval, soit une détresse respiratoire.

Il convient d'observer également toutes les possibles contractions musculaires abdominales au niveau du thorax.

De plus, la toux fera l'objet d'une observation toute particulière pour savoir si elle est sèche ou grasse, soutenue ou pas, fréquente ou espacée et s'il y a présence de jetage.
On devra observer le thorax et le palper entièrement. L'observation de l'amplification de ses mouvements, notamment s'il y a un déséquilibre respiratoire entre le poumon gauche et le poumon droit conduira à une vérification des côtes l'une après l'autre à droite et à gauche. En palpation sur le thorax, la difficulté sera de savoir si le problème est superficiel, profond, nerveux ou viscéral. Les tests de mobilité ostéo-articulaires vertébraux sont un excellent moyen d'analyse, malheureusement pas toujours suffisants, car ils ne permettront pas d'éliminer les pathologies les plus profondes. Si en posant les mains sur le thorax on sent une expansion saccadée ou retardée, il peut s'agir d'un début d'infection.

On devra, lors de notre palpatoire, regarder les naseaux car ils sont le reflet de la respiration. Une mobilisation des naseaux accentuée au repos traduit une difficulté respiratoire.
La vérification des ganglions lymphatiques est nécessaire pour savoir s'ils sont hypertrophiés ou non. On peut avoir une hypertrophie des ganglions lymphatiques mandibulaires ou intermaxillaires surtout dans les maladies infectieuses des voies respiratoires supérieures et la gourme. On aura une hypertrophie des ganglions rétro-pharyngiens et sous-parotidiens dans le cas d'une défense ou d'une affection d'origine virale, souvent chez les chevaux au pré où les différences de température jour et nuit peuvent suffire à induire ce genre de réactions. Il est important d'en apprécier la grosseur, la dureté, l'ancienneté et surtout la douleur. Un ganglion est douloureux en phase aiguë

d’inflammation ou d’infection mais même volumineux, ancien et non douloureux, il ne pourra pas être diminué puisqu’il correspond à une fibrose ou une induration chronique des tissus.
Il est possible, lors du palpatoire, de découvrir un ou des œdèmes localisés. Si cet œdème est localisé à une base pulmonaire, c’est un signe de pleurésie. Un œdème de la partie antérieure du thorax peut être dû à une compression vasculaire. On devra redoubler de vigilance si on détecte un œdème bilatéral car il est possible qu’une compression du système veineux et lymphatique amène à un anévrisme.

Il faudra être également attentif à toutes les vibrations locales, toute augmentation de la densité du parenchyme pulmonaire favorise la conductibilité des ondes vibratoires. À partir du moment où on a une atteinte du parenchyme pulmonaire, il y aura une condensation pulmonaire (c'est-à-dire de l’eau dans les poumons) qui facilitera la conductibilité vibratoire.
En revanche, toute interposition liquidienne ou gazeuse entre le parenchyme et la paroi supprime ou diminue les vibrations. Tout obstacle gênant à la pénétration de l’air dans les bronches et toute perte d’élasticité alvéolaire diminuent la conduction des vibrations.

Il est important lors de notre palpatoire de poser certaines questions au propriétaire du patient, comme son âge, la durée de l’affection et ses modalités d’apparition (plutôt en hiver, en été, en fonction du climat…), si sa capacité à l’effort est modifiée, si ses vaccins et vermifuges sont à jour, s’il y a une perte d’appétit ou un abattement, si le cheval est sous traitement et si oui, quel traitement.
La couleur des muqueuses est une information importante pour notre analyse.
Des muqueuses pâles sont le reflet d’une anémie, c’est-à-dire une diminution des globules rouges. C’est le cas dans certaines affections générales comme la grippe ou la rhino-pneumonie, également lors d’hémorragies si la perte de sang est importante.
Des muqueuses rouges nous amènerons à penser plutôt à un phénomène infectieux avec fièvre ou à un défaut d’oxygénation.

Des muqueuses bleues sont le signe d'une cyanose, ce qui représente un manque d'oxygène. La température doit être alors prise systématiquement pour tout individu présentant une baisse de forme afin d'affiner le diagnostic.
Un palpatoire aussi complet peut parfois prendre jusqu'à vingt minutes.

2.1.2. La toux

C'est le symptôme central de la pathologie respiratoire. La toux est un syndrome fonctionnel ayant toujours une signification pathologique. C'est un acte réflexe ou volontaire qui chasse de façon brutale l'air et toutes autres substances qui encombrent les voies respiratoires. Son intérêt est d'expulser les poussières, les corps étrangers, les mucosités et autres vers la bouche. L'appareil respiratoire doit être en parfait état pour assurer une bonne oxygénation des tissus. Le cheval ne doit pas tousser. La sensibilité de ses voies respiratoires favorise une évolution rapide vers ce que l'on appelle abusivement l'emphysème.
Les récepteurs de la toux se situent sur la muqueuse du larynx, de la trachée, des bronches et même des bronchioles. Il existe des zones tussigènes spécialisées qui se trouvent dans l'espace aryténoïdien, à la bifurcation trachéale et dans la plèvre.
La sonorité de la toux est pathognomonique, c'est-à-dire caractéristique d'une pathologie.
La toux peut être douloureuse, surtout au début d'une laryngo-trachéite par exemple, car la toux engendre la toux et aggrave la douleur.
Elle peut également être sèche comme lors de pneumopathies aiguës à leur commencement (avant le stade de sécrétion) et lors des laryngites.
Les toux quinteuses traduisent des irritations ou des compressions, des trachéo-bronchites ou des affections cardiaques.
Une toux bitonale (toux à deux tons) survient lors d'une irritation récurrente ; elle peut également être due à une atteinte trachéo-bronchique.
Une toux rauque et sèche peut être synonyme d'angines, laryngites, pharyngites, trachéites, etc. C'est l'inflammation des zones tussigènes supérieures.

Une toux grasse est caractéristique de la présence de mucus et donc d'une infection.
Selon le rythme, la fréquence et l'intensité, il s'agit soit d'un indice d'une pathologie des voies respiratoires, soit la conséquence d'une pathologie qu'il faut traiter en tant que telle car elle est invalidante. Certaines toux spasmodiques ou asphyxiantes sont graves et ont un retentissement sur l'état général du cheval qui est fatigué. L'irritation au niveau des zones tussigènes entraîne une inflammation et une baisse de l'apport en oxygène.
En cas de contraction lors de la toux, on a une augmentation des dépenses énergétiques, une réaction du système immunitaire, un apport alimentaire diminué car la déglutition est douloureuse, avec une perte de goût (une agueusie), les zones tussigènes sont inflammées et peuvent irriter le fond de gorge. Des dysfonctions ostéopathiques, en lien avec la toux, peuvent apparaître, comme un mal de tête dû à la pression entraînée par le mucus qui bouche les sinus.
Lors d'une vasodilatation, c'est-à-dire en cas de fièvre par exemple, on a une augmentation du diamètre des vaisseaux sanguins y compris dans le crâne avec une augmentation de la pression.
Lors d'une vasoconstriction, c'est l'apport sanguin de l'encéphale qui est diminué avec un ralentissement de certains métabolismes à l'intérieur de l'encéphale qui créé des céphalées. Un apport sanguin modifié quel qu'il soit, créé des céphalées.

Des déséquilibres mécaniques au niveau des os du crâne peuvent apparaître car les sutures seront verrouillées à cause de l'augmentation de pression sur ces dernières. Une augmentation de la pression du liquide céphalo-rachidien et artérielle ainsi qu'une photosensibilité peuvent survenir. Les quintes de toux provoquent des dysfonctions vertébrales ou costales qui apparaissent avec le temps.

Afin de compléter notre analyse, il est important de demander au propriétaire depuis combien de temps le cheval tousse et s'il tousse plus au repos qu'au travail.

Une toux au repos est plus inquiétante car l'effort accentue la toux dans toutes les pathologies. Dans ce cas, on se dirigera donc plus sur une toux d'allergie chronique à la paille, le foin, la poussière, les acariens… S'il tousse en mangeant, on peut avoir une anomalie ou des troubles de l'épiglotte, du voile du palais, une allergie alimentaire, à la poussière, aux moisissures, à l'orge, l'avoine concassée et toutes autres céréales.
Si le cheval ne tousse pas alors cela signifie que l'atteinte respiratoire se situe avant les zones tussigènes.

2.1.3. La fièvre

En cas de fièvre, on soupçonnera une pathologie virale, infectieuse ou bactérienne. Dans les pathologies respiratoires obstructives d'origine allergique, on aura une respiration difficile mais sans créer de fièvre. Dans ce cas là, il est préférable de conseiller une visite vétérinaire.

2.1.4. La douleur

On analysera ensuite si le cheval est en douleur et sur quelle partie du corps. Les douleurs mécaniques sont en général calmées par le repos. Elles ne s'accompagnent pas de température, ni de troubles infectieux, ni de ganglions. Il n'y aura pas de coloration anormale de la peau, des muqueuses et des yeux. Les viscéralgies, quant à elles, sont secondaires à une fixation ostéo-articulaire ou inversement.
Les problèmes mécaniques influencent de manière durable le pouls artériel. Une douleur mécanique peut durer longtemps et être changeante dans le mouvement. La seule constante est, qu'après le repos, l'animal est mieux.
Les douleurs mécaniques donnent de l'agitation, des fatigues, des angoisses et certaines rétivités. En général, elles sont assez localisées ; elles vont affecter un ou deux étages costaux ou vertébraux, elles vont gêner l'inspiration mais sans toutefois l'empêcher. Les douleurs augmentées lors des mouvements vont rester localisées, l'animal aura une position plutôt levrettée, le ventre un peu creusé, un thorax en flexion, le dos un peu rond, pour avoir plus de place pour respirer.

2.1.5. Le jetage

Lors de notre observation des naseaux, il faut vérifier s'il y a un jetage ou non et s'il est unilatéral ou bilatéral. On doit connaître l'aspect du jetage et dans quelles circonstances il apparaît. Un jetage est dit « normal » s'il est translucide. Il peut indiquer une légère inflammation des voies respiratoires supérieures qui sont à l'origine de sécrétion d'un liquide séreux facilitant l'évacuation des poussières ou des impuretés dans les affections virales ou allergiques débutantes.

En revanche, s'il est blanc ou vert, voire jaune parfois, cela signifie une surcharge des sinus et des poches gutturales et donc une possible infection. Un jetage purulent jaune ou vert indique une pathologie infectieuse qui peut provenir de n'importe quel endroit de l'appareil respiratoire, des sinus jusqu'au poumon. On conseillera une visite vétérinaire pour ne pas faire d'erreur sur l'origine de cette infection.

Un jetage blanc, épais, indique la sécrétion de mucus par une muqueuse nasale sinusale ou trachéale. On le rencontrera aussi bien dans les pathologies virales que dans les pathologies allergiques. Il va falloir favoriser l'expectoration pour ne pas encombrer les voies respiratoires. Ce jetage est souvent associé à une toux grasse.

Un jetage sanguinolent devra être interprété soigneusement. Il peut y avoir épistaxis, anévrisme ou rupture d'un vaisseau vasculaire… Il est important de différencier un jetage sanguinolent à l'effort ou au box, si le jetage provient d'un seul ou de deux naseaux et si c'est d'un seul naseau est-ce toujours le même ? Un jetage toujours unilatéral peut révéler une atteinte d'une structure en avant du larynx (sinus, cornet, poches gutturales ou problèmes dentaires).

2.1.6. L'auscultation au stéthoscope

On commence par une écoute de la trachée, les bruits sont faciles à entendre car le conduit est juste sous la peau. On va ausculter toute la longueur, du larynx jusqu'à la base de la trachée, car les zones inflammatoires sont très localisées. Le bruit normal sera juste l'entente du passage de l'air qui sera un bruit plutôt faible et doux.

En cas d'inflammation, on aura un bruit augmenté avec une sensation de frottement. Ce bruit correspond au passage de l'air sur la muqueuse qui est irritée ; on va l'entendre à l'inspiration et à l'expiration. En cas de présence de mucus, on entendra un râle gras qui correspond au mouvement du mucus le long de la trachée.

Ensuite, on ausculte les poumons. Chez un cheval sain au repos, on n'entendra rien ou juste à l'inspiration, ce qu'on appelle le « murmure vésiculaire ».

Lors de l'auscultation, il faudra essayer de déterminer si nous trouvons des modifications de murmure vésiculaire. Cette absence de murmure vésiculaire se retrouve dans toutes les causes susceptibles de diminuer la perméabilité à l'air des parenchymes pulmonaires ou de réduire l'entrée de l'air dans la zone auscultée. C'est le cas de la stase sanguine, l'œdème pulmonaire, la perte d'élasticité alvéolaire, l'obstruction bronchique, la destruction parenchymateuse ou la parésie des muscles respiratoires.

On retrouve ces modifications du murmure vésiculaire dans toute interposition liquidienne ou gazeuse entre le poumon et la paroi.

On va rechercher des augmentations de bruit tels que des sifflements dans les cas d'inflammations ou d'asthme, des râles secs (bruits rauques de la respiration) lors d'inflammations d'origine virale ou allergique. On peut même entendre de l'eau, comme des clapotis, lors d'œdèmes pulmonaires ou en cas de pleurésie. Lors de bruits dans les poumons, on les retrouvera dans la trachée. Il est important d'écouter les bruits à l'inspiration et à l'expiration, car des bruits expiratoires sont des signes de pathologie déjà évoluée.

Un son tympanique[1] peut signifier que nous sommes au cours d'une infection pulmonaire ou d'un hydro-pneumothorax (formation de condensation pulmonaire qui est passée entre la paroi et le poumon).

Le bruit de frottement ou la sonorité du papier sec sont des bruits pathologiques résultant de la friction des deux feuillets de la plèvre lors de l'inflammation. Ces frottements ne sont ni modifiés, ni déplacés par la toux.

---

[1] *Le tympanisme : c'est l'augmentation de la sonorité du thorax ou de l'abdomen.*

Le souffle signifie des transmissions pathologiques à la paroi ou du bruit laryngé à la place du murmure vésiculaire. Le souffle de certains pneumothorax peut être un souffle doux et lointain, voilé. On peut aussi avoir un souffle pleurétique, c'est-à-dire expiratoire de tonalité aiguë ; il indique la limite d'un épanchement pleural là où le parenchyme pulmonaire revient au contact de la paroi.

On peut aussi entendre :
- des dyspnées qui sont une difficulté respiratoire soit à inspirer de l'air (faire entrer de l'air dans ses poumons) ou soit à expirer de l'air (faire sortir de l'air de ses poumons) ;
- des polypnées c'est-à-dire des respirations rapides et superficielles, souvent de compensation. Si elles sont prolongées et importantes, elles peuvent provoquer des pleurésies, des embolies, des pneumothorax ou toutes infections qui, par douleur ou compensation, diminuent l'amplitude respiratoire et en augmentent le rythme cardiaque ;
- des bradypnées (ralentissement anormal de la respiration) qui donnent une respiration lente et indiquent une gêne à l'entrée ou à la sortie de l'air inhalé et non une insuffisance fonctionnelle parenchymateuse.

La dyspnée d'origine mécanique donne un souffle court. Souvent, l'origine provient d'une dysfonction costo-vertébrale. C'est presque toujours l'inspiration qui est perturbée. Pour la diagnostiquer, il suffit qu'avec la paume de notre main, on fixe la partie en lésion de l'animal et l'on retrouve immédiatement le souffle.
L'auscultation peut être affinée par le test d'effort. Le test d'effort effectué en box se réalise avec un sac en papier posé autour des naseaux ou en pinçant les naseaux pendant une minute. Le cheval se met en défaut d'oxygénation et quand on lâche, il va inspirer et expirer très fort. On remarque tout de suite une augmentation de bruit lors de ce test. Un cheval qu'on met en difficulté respiratoire grave peut déclencher une quinte de toux asphyxique.

Lors de notre écoute, on peut également effectuer un test de percussion. Il repose sur l'appréciation de la sonorité ou de la résonance qui est produite par le tapotement de l'extrémité des doigts sur la zone de peau de la région qu'on désire explorer. On peut la réaliser sur différentes zones du thorax qui sont les zones de projection acoustique du poumon : par exemple, les espaces intercostaux six, dix, quatorze et seize qui sont les reflets de la délimitation des poumons. Pour dégager totalement l'air de projection, il est judicieux de faire maintenir par une aide le membre antérieur du cheval vers l'avant. *(Annexe 33)*
Les différentes sonorités que l'on peut écouter vont nous permettre de préciser notre analyse. Les sonorités pathologiques sont de deux ordres :
- soit une hyper sonorité dans le cas de pneumothorax ou emphysème pulmonaire ;
- soit une sonorité mate lors de densification du territoire pulmonaire due à une inflammation ou lors d'épanchement liquidien au niveau de la plèvre.
Nous pouvons également effectuer ce test de percussion sur les sinus afin de déceler une éventuelle sinusite ou affection des sinus frontaux et maxillaires.

2.1.7. Le pouls

Dans un pouls, il faut apprécier la fréquence, le rythme, la puissance. La fréquence cardiaque moyenne est d'environ quarante à cinquante battements par minute. L'augmentation de la fréquence cardiaque traduit un stress, de la fièvre, une douleur, de l'anémie, une inflammation.
En tant qu'ostéopathe, on peut ressentir manuellement toutes les tensions tissulaires d'un organisme et ces différentes tensions doivent attirer notre main là où ces dernières sont les plus importantes. Il en est de même pour le pouls qui peut être amplifié sur certaines zones du corps.

« Seuls les tissus savent. »
Rollin Becker D.O

2.2. Description des maladies respiratoires

« C'est rarement l'organe qui crie qui est coupable. »
Dominique GINIAUX

Avant d'envisager de pouvoir intervenir en ostéopathie sur un cheval, il faut connaître les principales maladies liées à l'insuffisance respiratoire.
Les affections respiratoires constituent chez les chevaux un des facteurs majeurs de contre-performance et un des motifs principaux de consultation, notamment chez l'animal de sport. Ces affections respiratoires s'expriment par des signes cliniques classiques comme la toux, le jetage, la dyspnée, les bruits respiratoires anormaux, l'intolérance à l'effort et parfois même une atteinte de l'état général. Mais elles induisent également des modifications morphologiques et fonctionnelles ayant un impact sur la fonction première du système respiratoire, à savoir le maintien d'échanges gazeux adéquats.
Il existe plusieurs types de pathologies respiratoires : tout d'abord les pathologies des voies respiratoires supérieures et celles des voies respiratoires inférieures, puis les pathologies d'origine infectieuse, virale, bactérienne, allergique…
J'énumérerai donc ici les pathologies les unes après les autres quel que soit leur type.

2.2.1. Les rhinites

Elles se situent au niveau des naseaux et cornées nasales et se manifestent par un écoulement nasal clair pour une affection virale ou allergique, ou un écoulement blanc ou purulent pour une affection bactérienne.

2.2.2. La sinusite

Elle présente les mêmes symptômes avec un tympanisme (bruit de percussion) des sinus et souvent un aspect chronique. Au niveau du sinus fronto-nasal, on aura un bruit mat. Les yeux sont souvent atteints avec un écoulement plus ou moins important. Les sinus sont articulés avec les os naseaux, frontaux, sinusaux et maxillaires. Lors d'une inflammation, ces structures sont verrouillées et la structure du canal lacrymal est altérée.

Pour ces raisons, l'intervention ostéopathique consistera à travailler sur le mécanisme crânien avec des mouvements de pompe et d'ouverture sur les sutures fronto-nasale, lacrymo-maxillaire, lacrymo-nasale, de manière à libérer la zone des éventuelles pressions dues à l'inflammation engendrée par la sinusite.

2.2.3. La pharyngite

Elle se caractérise par des difficultés de déglutition. L'animal a une douleur en mangeant ce qui peut provoquer une toux et également une inappétence. La toux va être sèche ou grasse en fonction du mucus. Elle peut être accompagnée de jetages que l'on retrouvera dans la mangeoire.

2.2.4. La laryngite

Les symptômes sont quasiment les mêmes que pour la pharyngite mais la toux sera souvent plus forte et quinteuse. La laryngite peut évoluer vers un cornage en cas d'aphonie qui ne sera pas forcément très perceptible chez le cheval. À l'effort, on aura un sifflement car, dans la plupart des cas, il y aura une atteinte des cordes vocales.

2.2.5. La trachéite

Elle se caractérise par une grosse toux sèche, bruyante, quinteuse qui se déclenche facilement au box et à l'effort. On peut avoir du jetage ou non.

Dans la plupart des cas, ces atteintes virales produisent une inflammation avec écoulement nasal séreux accompagnées d'une toux (si les zones tussigènes sont stimulées), des problèmes de déglutition (dans les cas de pharyngite ou de laryngite) et des possibilités de fièvre intermittente. On est dans le cadre de pathologies inflammatoires.

2.2.6. Les pathologies allergiques des voies respiratoires supérieures

Elles se traduisent par une inflammation des muqueuses, avec un écoulement séreux ou séro-muqueux. Il n'y a pas de fièvre, la toux augmente lorsque l'animal est en contact avec l'allergène.

C’est une toux qui va être sèche, quinteuse et courte (asthmatique). Elle augmente au box en hiver si l’allergène est la paille, le foin, les acariens… Elle augmente au printemps ou en été si l’allergène est le pollen par exemple.
En ostéopathie, on peut travailler sur le diaphragme et les voies respiratoires supérieures ainsi que le crânien de manière à libérer un maximum le cheval et à lui donner du confort respiratoire.

2.2.7. Les pathologies infectieuses bactériennes

Elles sont souvent accompagnées d’un jetage purulent jaune ou vert et d’écoulement des yeux. Toutes ces matières vont venir verrouiller les articulations crâniennes. La toux sera grasse et on pourra constater de la fièvre, un abattement, de l’apathie et une adénopathie (c'est-à-dire un gonflement des ganglions lymphatique).
En ostéopathie, on cherchera à rendre du confort à l’animal. On déverrouillera la sphère crânienne pour éviter tout blocage vasculaire qui favoriserait un site privilégié pour une invasion bactérienne et on drainera les mucus.

2.2.8. Le cornage ou hémiplégie laryngée

Le cornage correspond à une paralysie du nerf laryngé récurrent gauche, provoquant une paralysie du muscle et un affaissement du cartilage aryténoïde et de la corde vocale qui lui est attachée.
Il s’agît d’une anomalie de structure des voies respiratoires supérieures à l’origine d’une gêne au passage de l’air, occasionnant un bruit à l’effort caractéristique du cheval corneur (cheval qui siffle au galop par exemple).
On distingue deux types de chevaux corneurs : ceux qui font du bruit mais qui ne sont pas gênés à l’effort et ceux qui s’asphyxient au moindre effort. Tout obstacle au passage de l’air va entraîner une perte d’oxygénation et donc amener vers une insuffisance respiratoire sur le long terme et un essoufflement.
C’est dans quatre-vingt-dix pour cent des cas le gauche qui est paralysé. C’est généralement unilatéral, mais il peut arriver que la pathologie soit bilatérale. Dans ce cas la situation est évidemment pire. La paralysie est irréversible si le tissu touché a été lésé et a mal cicatrisé.

L'orifice respiratoire se trouve plus ou moins obstrué en fonction de la gravité de la paralysie. Le diagnostic définitif ne peut se faire que par endoscopie. Il sera du ressort du vétérinaire.

2.2.9. Les pathologies des voies respiratoires profondes

Dans les pathologies des voies respiratoires profondes sont incluses les bronches, les bronchioles, alvéoles et la plèvre.

2.2.9.1. Les bronchites et bronchiolites

Elles se caractérisent par une inflammation des bronches avec toux et jetage possible. Elle donne une toux quinteuse, profonde, sèche (s'il n'y a pas de complication). Mais cependant, on la trouve souvent accompagnée d'expectoration de mucus. Son étiologie est complexe, elle peut être virale, bactérienne, due à une agression des polluants…

Une bronchiolite ou alvéolite se caractérise par une atteinte profonde, ce qui va entraîner une gêne respiratoire au repos ou à l'effort voire parfois les deux. La respiration devient costo-abdominale en deux temps avec expiration active (avec une marque sur l'oblique externe).

Les causes qui peuvent engendrer une bronchite ou une bronchiolite sont multiples. Les variations climatiques et atmosphériques brutales sont des facteurs déclencheurs et surtout d'entretien et parfois même d'aggravation de l'inflammation d'une bronchite.

Les facteurs infectieux sont également en cause comme la grippe équine, par exemple. Les facteurs allergiques jouent aussi un rôle important.

2.2.9.2. Les pleurésies

Elles sont une inflammation de la plèvre qui devient moins extensible et se remplit de liquide inflammatoire. Elle entraîne un essoufflement majeur et une réelle insuffisance à l'effort. Lors des pathologies d'origine virale on note une inflammation avec des râles secs à l'inspiration et à l'expiration si les alvéoles sont détruites et ne permettent plus l'expiration passive. Cette inflammation génère une réaction de la muqueuse avec sécrétion de mucus qui est au départ clair puis évolue vers le blanc et devient plus épais.

La toux est présente et donc liée à l'inflammation des zones tussigènes, elle est sèche s'il n'y a pas de mucus et grasse s'il y en a. Si la sécrétion de mucus devient trop importante, on risque l'œdème pulmonaire.

2.2.9.3. Les affections des voies respiratoires profondes d'origine allergique

Toutes les affections des voies respiratoires profondes d'origine allergique sont communément appelées de l'asthme et sont classées dans l'insuffisance respiratoire. Il s'agît d'une réaction immunitaire de l'épithélium respiratoire qui réagit à l'agression du corps étranger par une inflammation très importante, un bronchospasme (rétrécissement des bronches) pour stopper la progression du corps étranger. Des râles sifflants et crépitants apparaissent dans la trachée et les grosses bronches puis dans les bronchioles et les alvéoles. Cela va donc de la toux sèche quinteuse au repos ou à l'effort jusqu'à la dyspnée avec hyperpnée pour compenser le défaut d'oxygénation qui conduit souvent à des difficultés cardiaques et souvent à une tachycardie.

2.2.10. La grippe

C'est une maladie très contagieuse qui évolue par épidémies. Elle peut être mortelle. Les complications peuvent être graves et durables. On la rencontre principalement en hiver et au printemps ; la contamination se fait par voie aérienne. Il s'agît d'un virus (influenza de type A). Il existe plusieurs types de grippes : la grippe influenza de type A en deux formes : équi 1 et équi 2.

La grippe se développe sous cinq formes :

- la forme mineure quasi inapparente avec une fièvre modérée de très courte durée ;
- la forme fibreuse avec plus de quarante degrés Celsius de fièvre, pendant trois à quatre jours, en pics variés avec un abattement ;
- la forme tussive avec une toux courte, fréquente, sèche dans un premier temps puis la toux devient grasse ;
- la forme avec un jetage dès le début associé à une rhinite ; le jetage est d'abord clair et peu abondant, puis abondant et épais, blanc, voire jaunâtre et la toux devient grasse ;

- la forme compliquée ou mixte et associée à une conjonctivite, un œdème des membres, des douleurs musculaires et une insuffisance respiratoire.

2.2.11. La rhino-pneumonie

C'est une maladie complexe, redoutée dans les élevages, qui est provoquée par les herpès virus. Les symptômes sont à la fois ceux d'une rhinite et d'une pneumonie, avec une inflammation des poumons ainsi que des cavités nasales. Ce virus va contaminer dans un premier temps les muqueuses du nez, du pharynx et de la trachée puis les ganglions lymphatiques et enfin, il va se répandre à tout l'appareil respiratoire et peut gagner d'autres organes comme l'utérus et/ou le système nerveux central. Il est latent car il peut rester en sommeil pendant des semaines, des mois ou des années. Il ne disparaît jamais complètement. Il peut se réveiller à la faveur d'un stress ou d'une autre maladie et déclencher rapidement une épidémie. Une seule contamination suffit pour être contagieux à vie. La contamination peut se faire par contact de chevaux atteints. L'incubation est de deux à dix jours environ. Les chevaux de moins de trois ans sont plus sensibles surtout en automne et en hiver.

Les symptômes sont les mêmes qu'une grippe, en moins aigus. Le cheval présente de la fièvre pendant quelques jours puis un abattement et une baisse de l'appétit.

La toux est inconstante, tout comme le jetage, il sera plutôt clair et peut s'épaissir au fur et à mesure des jours. Cette maladie peut rapidement évoluer en pneumonie. On note une grave intolérance à l'effort, des mouvements respiratoires accentués ainsi qu'une importante insuffisance respiratoire.

2.2.12. Le pneumothorax

Il s'agit d'une accumulation d'air dans l'espace pleural. Un épanchement pleural, ou pneumothorax, est toujours bilatéral chez le cheval contrairement à d'autres espèces. Il existe deux types de pneumothorax :

- le pneumothorax primaire survient spontanément sans facteur déclenchant, même sur un poumon sain. C'est une pathologie qui affecte principalement les jeunes chevaux. La cause est souvent la rupture spontanée d'une petite bulle d'air périphérique qui est en réalité une malformation du poumon.

Un pneumothorax peut être de petite taille, c'est-à-dire que le sommet du poumon seulement pourra être décollé de la paroi, jusqu'au poumon tout entier.
- le pneumothorax secondaire est une maladie ou une lésion du poumon comme un emphysème sévère. Il peut survenir à la suite d'une tumeur qui engendre l'apparition de kystes pulmonaires mais ce sont les traumatismes qui représentent la cause la plus fréquente de pneumothorax secondaire.

2.2.13. L'emphysème

Le terme d'emphysème, quant à lui, est réservé aux affections chroniques irréversibles avec destruction des alvéoles qui ont perdu toute élasticité, une dégénérescence cellulaire et une diminution vasculaire. C'est le stade ultime des maladies respiratoires chroniques chez le cheval. Le vrai emphysème du cheval est rare et souvent associé à l'asthme. L'anamnèse peut parfois suffire à trouver l'allergène. Les lésions de l'emphysème pulmonaire chronique sont irréversibles. La toux est souvent présente lorsqu'un cheval est dit emphysémateux ; elle est petite sèche, quinteuse sans rappel. Elle se produit souvent à la sortie de l'écurie par inhalation d'air froid ou lors d'un effort ou lorsque le cheval entre en contact avec l'allergène. On remarque également une bradypnée au repos car le temps d'expiration est prolongé et souvent une dysfonction au niveau du diaphragme. C'est le principal muscle de la respiration et lors de crise d'emphysème, il est particulièrement sollicité par les mouvements respiratoires saccadés et les crises de toux. On aura donc une fatigue de ce muscle plus importante que les autres muscles de la respiration. La première mesure en cas d'emphysème est de trouver et supprimer l'allergène en établissant des conditions hygiéniques irréprochables.

2.3. Conclusion

Toutes ces maladies engendrent une insuffisance respiratoire chronique ou aiguë à plus ou moins long terme. Cette insuffisance entraîne des conséquences pour l'avenir sportif comme vital du cheval.

Il est donc nécessaire de connaître toutes ces causes, car le corps, dans le but de se protéger, met en place un système de compensation et d'adaptation qui peut entraîner des dérèglements sur le long terme.

Nous allons donc voir dans la partie qui suit comment soulager et peut-être traiter les dysfonctions avant l'apparition d'une insuffisance respiratoire chronique et irréversible.

3. Vision ostéopathique de l’insuffisance respiratoire

3.1. Définition de l’insuffisance respiratoire chez le cheval

L’insuffisance respiratoire, ou plutôt les insuffisances respiratoires, sont définies comme l’incapacité de l’appareil respiratoire à assumer l’oxygénation normale du sang, c'est-à-dire de maintenir dans le sang artériel les pressions d’oxygène et de dioxyde de carbone à leur valeur normale. Comme pour toutes insuffisances (reins, cœur…) on peut distinguer dans l’insuffisance respiratoire des formes aiguës et des formes chroniques. Les insuffisances respiratoires ont plusieurs origines :

- l’insuffisance respiratoire obstructive fait suite à une maladie pulmonaire comme la bronchite chronique ou l’asthme… L’air ne peut plus pénétrer dans les voies aériennes et l’apport en oxygène est insuffisant ;
- l’insuffisance respiratoire restrictive regroupe tous les troubles ventilatoires qui affectent l'hématose dont la cause n'est pas l'obstruction des voies aériennes.

Les différentes causes générales qui sont à l’origine d’affections broncho-pulmonaires conduisent fréquemment à l’apparition d’une insuffisance respiratoire. Il existe deux types d’affections plus spécifiques : celles qui se traduisent par une atteinte du parenchyme pulmonaire et celles qui se traduisent par une diminution de la perméabilité des voies aériennes. Les perturbations de la mécanique ventilatoire externe sont rarement à l’origine d’une insuffisance respiratoire chronique chez le cheval ; les déformations majeures de la cage thoracique, par déformation du squelette ou par atteintes musculaires, sont beaucoup plus rares chez le cheval comparativement à l’humain (rachitisme, poliomyélite…).

Cependant, en cas d’insuffisance respiratoire aiguë et non chronique, on peut avoir une perturbation de la mécanique ventilatoire, comme par exemple :

- lors d’atteinte des muscles respiratoires dans le botulisme, la rage, le tétanos ;

- en cas d'inflammation de la plèvre dans les pleurites (il est possible de passer à un état chronique s'il y a fibrose entre les deux feuillets de la plèvre et si l'inflammation se prolonge) ;
- par atteinte du diaphragme lors de gros traumatismes ou s'il y a une hernie diaphragmatique ou des lésions des nerfs phréniques.

C'est pour cela que l'ostéopathe doit s'appliquer à réguler l'homéostasie du corps, en aidant le corps à se soigner notamment, en redonnant du mouvement et en libérant la sphère respiratoire et plus spécifiquement les poumons.

Nous allons voir dans cette seconde partie plusieurs axes de traitement possible en cas d'insuffisance respiratoire chez le cheval.

3.2. Proposition de méthodes de traitement de l'insuffisance respiratoire chez le cheval

« Soigner c'est écouter ce que le malade cherche à dire avec son corps. »
Dominique GINIAUX

3.2.1. Traitement par le diaphragme

Le diaphragme est le muscle inspirateur chez le cheval ; son rôle est prépondérant lors de la respiration. En se contractant, il diminue la convexité de son dôme et agrandit la cavité thoracique. Il possède trois grandes ouvertures, une pour l'aorte, une pour la veine cave et une pour l'œsophage.

L'insuffisance respiratoire peut s'améliorer en intervenant directement par le diaphragme, en passant de manière tissulaire sur ses insertions musculaires au niveau des piliers lombaires droit et gauche. Le diaphragme s'insère à la hauteur de L1 sur le ligament longitudinal ventral. Ses deux piliers droit et gauche sont asymétriques : le pilier droit est plus fort que le gauche et il s'étend jusqu'à L5, alors que le droit ne s'étend que jusqu'à L2 et L3. Le diaphragme s'insère également :

- sur la face interne des côtes asternales et sur les cartilages costaux des côtes huit, neuf et dix ;
- sur le processus xiphoïde du sternum. *(Annexe 34)*

Le travail sur le diaphragme est une technique qui utilise principalement des moyens de traitements tissulaires. Il a pour avantage de détendre, rééduquer, resynchroniser les corps musculaires du diaphragme sur ses insertions respectives. De plus, la libération des tissus musculaires devrait rétablir du mouvement sur les articulations concernées qui souffrent des conséquences de la lésion. Nous allons optimiser le mouvement de la partie caudale du thorax suivant l'axe sagittal en jouant sur les mouvements de flexion et d'extension du rachis et du sternum.
Lors d'une séance ostéopathique sur un cheval insuffisant respiratoire, nous pouvons accompagner le diaphragme, lors de la respiration, en travaillant avec nos mains sur ses points d'insertions lombaires et sur le processus xiphoïde, en vérifiant que le mouvement soit régulier et symétrique lors de l'inspiration et de l'expiration.

Nous pourrons aussi prendre le diaphragme au niveau de ses insertions costales sur les deux cotés et aider à l'expansion et à la fermeture de la cavité thoracique lors des mouvements respiratoires. Ainsi, nous allons pouvoir amplifier le mouvement costal et déverrouiller le thorax suivant son axe transversal. Une fois que toutes ces étapes ont été réalisées et que l'on trouve le mouvement du diaphragme régulier et symétrique, nous pouvons utiliser la méthode de la respiration forcée qui est particulièrement efficace pour traiter le diaphragme. Nous plaçons nos deux mains sur les naseaux du cheval, de manière à obstruer l'entrée et la sortie d'air. Nous réalisons cette obstruction jusqu'à ce que l'on sente le cheval marquer les premiers signes de difficulté respiratoire ; dès lors on relâche nos mains, le cheval va prendre une grande inspiration, remplir la totalité de ses poumons et va libérer son diaphragme. Il est possible dans certains cas que le cheval tousse, ce qui nous permettra alors d'analyser l'évolution ou non de sa toux au cours de la séance.
(Annexes 35 et 36)
Cette méthode va permettre de retendre le centre tendineux du diaphragme en amplifiant la traction des corps musculaires sur lui. Ainsi cela va créer la tension des ligaments viscéraux (pulmonaires, veine cave, veine hépatique) et augmenter la capacité pulmonaire suivant l'axe crânio-caudal.

Celle-ci sera à réaliser seulement si les dysfonctions viscérales ont été levées au préalable car cette technique pourrait engendrer des tensions viscérales de par les liens anatomiques du diaphragme avec les reins et le foie ainsi que l'estomac qui est en étroite relation avec le foie. Ces dysfonctions diminueraient l'efficacité de cette technique et pourraient éventuellement créer des résistances de l'animal.

La succession de ces techniques va permettre de libérer le diaphragme sous tous ces axes, en utilisant la technique la plus douce et physiologique jusqu'à la technique de déverrouillage des axes majeurs, qui est la plus puissante. Cela va permettre à l'ostéopathe de maîtriser la progression de l'évolution de l'amplitude respiratoire dans le respect des tissus et de l'individu.

3.2.2. Travail en direct sur les poumons

« Nuages et poumons se ressemblent beaucoup […] Maintenant que nous voyons et connaissons l'utilité des nuages ou poumons du ciel, nous sommes conduits à chercher et à localiser les nuages formateurs d'eau au sein des êtres animaux. »
STILL, Andrew Taylor. Philosophie de l'ostéopathie, page 107

Lors d'une séance d'ostéopathie sur un cheval insuffisant respiratoire, nous pouvons intervenir en direct sur les poumons. Cette intervention permet de libérer tissulairement les poumons en aidant les mouvements d'inspiration et d'expiration qui sont souvent difficiles. On placera nos mains en direct sur les poumons et nous travaillerons en tissulaire sur la zone pour lever les adhérences qu'il est possible de trouver et redonner de l'élasticité aux poumons et à ses structures. Puis nous travaillerons avec les méthodes de traitement viscéral, étudiées durant notre formation à l'ESAO, qui influent sur la mobilité et la motilité des organes. La mobilité des organes leur permet d'effectuer des mouvements par rapport aux organes environnants (mouvement extrinsèque) et la motilité est la possibilité de faire des mouvements sur eux-mêmes, mouvements propres à l'organe (mouvement intrinsèque). *(Annexe 37)*

Pour intervenir sur les poumons, deux axes de traitement peuvent être envisagés :

- une technique directe qui nous conduit à placer nos mains au plus près de la structure à travailler, souvent en projection de celle-ci et en empilant les structures intermédiaires dans nos mains. Nous devrons emmener le poumon

ou les poumons dans le sens de la correction jusqu'à un point de tension maximale, le tenir pendant quelques secondes jusqu'à sentir un relâchement des tissus. Cette technique est particulièrement efficace sur la plèvre pulmonaire et le dôme pleural. En fonction de l'importance de la lésion, il faudra choisir nos axes de traitements, c'est-à-dire que sur un tissu cicatriciel fibrosé, il sera plus facile de travailler dans l'étirement de celui-ci en l'emmenant sur des axes dysfonctionnels, réduits, pour les amplifier et gagner en qualité et quantité de mouvements. Alors que sur une lésion qui a engendré une inflammation, il serait peut-être préférable de travailler sur des axes confortables pour les poumons en amplifiant les mouvements souples afin de créer un étirement indirect ;

- une technique indirecte qui demande de placer les mains au plus près de la structure à travailler, en projection de celle-ci, mais cette fois-ci nous plaçons les poumons en dysfonction dans la position où ils se trouvent les plus relâchés puis nous provoquons un étirement jusqu'à un point de tension maximale, que nous maintenons pendant quelques secondes jusqu'à sentir un relâchement des tissus. Cette technique est particulièrement efficace pour les poumons et le péricarde.

3.2.3. Travail des zones clés de la sphère respiratoire

« Supposons que les nerfs assurant la marche des poumons s'arrêtent, les poumons s'arrêteront également ; supposons qu'ils s'arrêtent à moitié, les poumons s'arrêteraient certainement à moitié. Maintenant, si nous réussissons à soulager les poumons, nous devons raisonner, que tous les genres de nerfs s'y trouvent. »
STILL, Andrew Taylor. Philosophie de l'ostéopathie, page 174

Sur le corps du cheval, certaines zones sont représentatives de problèmes respiratoires, notamment la charnière cervico-thoracique (C7/T1) de par ses liens musculaires (scalène, initiation du mouvement respiratoire) et neurologiques avec le ganglion stellaire qui fournit des rameaux au plexus cardiaque pulmonaire et œsophagien, de par également, le tronc vago-sympathique (anastomosé avec le nerf vague) qui vient se terminer dans le ganglion stellaire. Le nerf vague est l'un des seuls nerfs crâniens à s'étendre au-delà de l'encolure. C'est un nerf sensitif pour les muqueuses pharyngiennes, la trachée et l'œsophage. Il est responsable des sécrétions et constrictions des

bronches. En cas de lésion de ce nerf, on peut assister à une expectoration et une toux incessante. Sa fonction modératrice du cœur fait du nerf vague un nerf prépondérant lors de traitements respiratoires.

Une zone également importante, en structurel, est la zone du garrot, particulièrement sensible, car c'est celle de l'émergence des nerfs cardiaques qui rejoindront ensuite le plexus cardiaque et pulmonaire. Les rameaux des nerfs du système sympathique émergent au niveau des espaces intervertébraux des premières vertèbres thoraciques (en théorie jusqu'à la sixième). Un important blocage du garrot se répercute alors sur l'innervation des poumons.

Ces deux zones devront être particulièrement vérifiées car une dysfonction ostéopathique articulaire ou une dysfonction ostéopathique tissulaire de la zone pourra aggraver une insuffisance respiratoire. Il est intéressant d'utiliser une approche tissulaire de la zone en plaçant :
- une main au niveau du garrot (plus précisément de la sixième thoracique) car cette thoracique reflète l'état angiologique du corps de par l'insertion de l'aorte qui rejoint la colonne vertébrale au niveau de la sixième ou septième vertèbre thoracique. C'est également l'insertion du muscle long du cou qui est en étroit rapport anatomique avec les muscles scalènes, l'œsophage, la trachée, la plèvre, l'ilio-costal du cou, le muscle long de la tête et le muscle longissimus du cou. De plus, dans cette région, on trouve la naissance du ligament longitudinal ventral souvent absent dans la région cervicale et le début de la région thoracique, c'est-à-dire dans toutes les parties de la colonne vertébrale que couvre le muscle long du cou
- une main au niveau de la charnière cervico-thoracique (C7/T1) juste au-dessus du manubrium sternal. *(Annexe 38)*
De manière tissulaire, on essaie de « plier et déplier » cette entrée du thorax, comme un effet de pompe qu'on active et de mobiliser toute la zone de manière à redonner du mouvement et à la libérer de ses tensions. Cette technique nous permet également de relancer le fluidique dans le corps et notamment le système lymphatique, grâce à la proximité de la zone avec les nœuds

lymphatiques cervicaux profonds caudaux, médiastinaux crâniaux, trachéo-bronchiques et le conduit thoracique.
Ces deux zones peuvent dans certains cas être manipulées également de manière structurelle, par les méthodes apprises et appliquées à l'ESAO. Cependant, elles ne seront réalisées qu'après une analyse complète comme une écoute au stéthoscope du cœur et des poumons pour être certain que ces manipulations structurelles n'aggraveront pas le cas du patient. Il est aussi important de contrôler et évaluer la qualité et la quantité de mouvements des articulations vertébrales thoraciques afin d'éliminer tout verrouillage mécanique qui engendrerait une perte de mobilité sur les tronçons thoraciques associés et une gène douloureuse lors du mouvement respiratoire.

La libération des côtes est primordiale également. Elles sont un outil majeur lors de la respiration et en cas de dysfonctions ostéopathiques tissulaires ou articulaires, elles pourraient créer un essoufflement et une difficulté respiratoire. On vérifiera aussi sur les côtes les muscles intercostaux internes et externes qui ont un rôle lors de l'inspiration et de l'expiration et qui peuvent, en cas de traumatisme par exemple, créer un dysfonctionnement de l'extension de la cavité thoracique lors de l'inspiration. Pour libérer les muscles intercostaux, nous pouvons utiliser une technique myotensive (dite de « *Jones »)* en identifiant les points de palpations douloureux situés en superficie ou en profondeur dans le muscle. Le traitement consiste à amener passivement l'articulation costo-vertébrale en dysfonction dans sa position de confort maximale et de moindre tension myofaciale afin de réinitialiser la boucle réflexe neuro-musculaire. Cette technique a donc une action sur les muscles agonistes et antagonistes. Cette position antalgique de l'articulation est maintenue quatre-vingt-dix secondes et le retour au neutre se fera lentement et passivement. Une technique neuro-musculaire peut aussi être utilisée. Elle consiste à exercer une pression constante sur le chef musculaire afin de stimuler les fuseaux neuro-musculaires du muscle et de provoquer une détente de celui-ci.
Toutes ces zones sont des sites privilégiés de dysfonctions lors de problèmes respiratoires. Il est primordial de les travailler et de les libérer pour permettre au cheval une meilleure respiration.

3.2.4. Travail sur les fascias

« Cette vie est certainement trop courte pour élucider l'utilité du fascia dans les formes animales. Il pénètre même ses plus petites fibres pour fournir et assister son élasticité et son glissement. C'est lorsque vous orientez les visions de votre esprit pour suivre les nerfs infiniment petits que vient la pensée de sa complétude et de son universalité dans toutes les parties. Là, vous voyez le fascia et dans votre surprise et votre émerveillement, vous vous exclamez : « omniprésent chez l'homme et tous les êtres vivants de la terre et de la mer. » »

STILL, Andrew Taylor. Chapitre le fascia omniprésent, Philosophie de l'ostéopathie*, page 170*

Le corps est une unité et tous les systèmes du corps sont en interrelation, ce qui permet d'envisager de travailler sur une zone A de manière à libérer une zone B. Pour le traitement du poumon, nous pouvons intervenir sur le fascia endothoracique qui est lié au fascia cervical et effectuer un travail sur la plèvre des poumons dès la première côte depuis les cervicales et la trachée.

Nous savons que les fascias sont pourvus de vaisseaux sanguins, lymphatiques ainsi que de nerfs. Ils forment un lien mécanique, fluidique, neurologique à travers l'organisme. Ces trois liens sont la base du bon fonctionnement de l'organisme mais, a contrario, aussi de ses dysfonctionnements : ils sont aussi les responsables des phénomènes de compensation et d'adaptation dans le corps.

De par ces liens, nous pouvons penser qu'il est possible de travailler sur les poumons à partir du fascia cervical, manchon qui entoure complètement les muscles cervicaux, divisé en trois lames :

- la lame superficielle se situe sous le muscle cutané du cou et entoure toute l'encolure jusqu'à la corde du ligament nuchal. Elle délègue des feuillets pour les muscles sterno-céphaliques, brachio-céphaliques et le trapèze puis rejoint la lame pré-trachéale ;
- la lame pré-trachéale commence à l'aile de l'atlas, juste à la surface des muscles juxta-vertébraux et s'attache sur les processus transverses cervicaux. Elle délègue une partie crâniale qui va rejoindre l'os hyoïde et une partie caudale qui va couvrir les muscles scalènes pour rejoindre la surface des côtes et le sternum. Elle forme une enveloppe à la face ventrale de la trachée, de l'œsophage et des glandes tyroïdes. Cette deuxième lame du fascia cervical

nous donne un lien mécanique direct entre l'os hyoïde, la trachée, l'œsophage, les muscles scalènes, le sternum et les côtes ;
- la lame pré-vertébrale est la plus profonde et prend attache sous l'os sphénoïde. Elle couvre la face ventrale des muscles longs de la tête, longs du cou et les scalènes. Elle forme avec la lame pré-trachéale une gaine conjonctivo-fibreuse qui enveloppe complètement la trachée et l'œsophage. L'aponévrose cervicale profonde ou lame pré-vertébrale du fascia cervical se continue par le fascia endothoracique qui prend son insertion sur la première vertèbre thoracique.
Elle recouvre les muscles pré-vertébraux et monte en adhérant aux processus transverses des vertèbres cervicales pour rejoindre les deux autres lames.

Ce fascia cervical nous permet de faire le lien entre l'os sphénoïde, la trachée et l'œsophage en intermédiaire et les muscles scalènes ainsi que le sternum et les côtes. Il n'est donc pas étonnant que le sphénoïde soit le pilier central de dysfonctions crâniennes lors d'atteinte de la sphère respiratoire. Il peut être émis l'hypothèse qu'en travaillant sur le fascia cervical, nous intervenons sur les muscles scalènes et les côtes et ainsi sur la respiration. *(Annexe 39)*

La partie supérieure du fascia endothoracique, quant à elle, recouvre le dôme pleural, adhère au périoste de la première côte et est en continuité avec la lame pré vertébrale du fascia cervical. *(Annexe 40)*
Le fascia endothoracique, à sa partie inférieure, recouvre le diaphragme et y adhère fortement, prolongeant ainsi les fascias de la paroi abdominale (dont le fascia transversalis et le péritoine pariétal postérieur). Il occupe toute la paroi interne de la cavité thoracique, des côtes et des intercostaux internes auxquels il adhère.
Il est uni au diaphragme au niveau de son centre tendineux auquel il adhère totalement. Il double le feuillet pariétal de la plèvre. C'est un fascia particulièrement important car il aide au maintien des organes dans la cage thoracique par des ligaments plus ou moins développés, comme le ligament sterno-péricardique qui unit le sternum au péricarde (maintien du cœur contre le

sternum). C'est pour cela qu'une dysfonction diaphragmatique peut influencer avec le temps le rythme cardiaque.

De par tous ces liens anatomiques, il est possible de travailler sur l'insuffisance respiratoire en passant par ces deux fascias qui se prolongent et créent une continuité dans le corps, notamment au niveau de la cavité thoracique. Pour cela, il nous suffira d'effectuer un travail en direct sur les cervicales par des mouvements de translation transverses et de latéro-flexion mais aussi de manière tissulaire en travaillant sur les adhérences susceptibles d'être rencontrées au niveau de l'insertion du fascia cervical sur les processus transverses des vertèbres cervicales. *(Annexes 41 et 42)*

Ce travail de détente tissulaire sur les fascias nous permet de préparer la zone à d'éventuelles manipulations structurelles.

C'est ainsi que l'on peut accorder une importance majeure à la première côte qui est le site de rencontre et de fusion de tous ces fascias.

> *« Les fascias ont une importance particulière dans le cadre du traitement ostéopathique : ils intègrent, contrôlent et coordonnent toutes les structures et mouvements entre eux et ensemble. Des troubles dans le système fascial entraînent obligatoirement à plus ou moins long terme des troubles qui peuvent être notoirement éloignés du foyer d'origine, tant au niveau topographique, structurel que fonctionnel. »*
>
> ESER, Katja, Marie-Luise. Check-lists ostéopathie pour le cheval, page 6

3.2.5. Travail sur le crânien

Pour finir, il est envisageable d'intervenir sur la sphère respiratoire depuis le crâne en libérant les sutures fronto-nasales, inter-frontales, coronaires, fronto-lacrymales, naso-maxilaires et temporo-frontales pour dégager les sinus et les voies respiratoires supérieures. *(Annexe 43)*

Les techniques utilisées sur les sutures ont pour but de les rapprocher l'une de l'autre ou de les écarter dans le sens opposé, ce qui provoque une contrainte et un étirement de la suture. Pour cela, la méthode la plus simple est de placer nos mains de part et d'autre des sutures à traiter avec la pulpe de nos doigts au plus proche de celles-ci, en induisant un mouvement clair et direct, tel un traitement structurel. *(Annexe 44)*

Un travail peut aussi être effectué sur la sphère de la synchondrose sphéno-basilaire occipitale car l'ethmoïde est une position clé de par son attache avec la *crista galli* qui est le point d'attache rostral de la faux du cerveau. C'est également l'os qui forme une partie du septum nasal, il se situe à la limite entre le crâne et la face. Il est situé au fond des cavités nasales ce qui le place au premier rang lors de dysfonctions crâniennes dues à une inflammation ou atteintes des voies respiratoires supérieures.
On complétera le travail sur les sutures vomero-ethmoïdale, fronto-ethmoïdale, ethmoïde-maxillaire, de manière à libérer toutes les parties juxtaposées et en lien avec l'ethmoïde.
La palpation de l'ethmoïde semblerait intéressante en cas d'insuffisance respiratoire pour vérifier qu'une dysfonction ostéopathique articulaire fronto-ethmoïdale n'est pas responsable d'une rhinite, sinusite ou d'un jetage permanent, etc.

On libérera les pathologies se trouvant au niveau de la suture sphéno-basilaire car, comme nous l'avons vu précédemment, le sphénoïde est l'un des points importants du travail crânien pour la sphère respiratoire en raison de son lien mécanique avec les scalènes et les côtes par le fascia cervical.

Une technique peut être envisagée qui consistera à se placer sur le côté du cheval, une main sur l'occiput et le crâne et une main à la base des naseaux avec un doigt de chaque côté de la suture nasale. On écoutera les mouvements d'inspiration et d'expiration du mouvement respiratoire primaire. Si l'on perçoit une restriction en expiration, alors au début de l'inspiration on enverra une légère percussion vers le haut avec l'index de la main posée sur les naseaux et on écoutera la réponse. On exécute cette technique de chaque côté. Si la dysfonction est lors de l'inspiration, on réalisera la percussion en début d'expiration. Le mieux étant de traiter les deux cotés à l'inspiration et à l'expiration ce qui nous oblige à réaliser la percussion quatre fois. *(Annexe 45)*

L'ostéopathie crânienne comporte des techniques sur le crâne et sur le système crânio-sacré. Ces techniques auront une visée mécanique et fluidique et on

pourrait envisager qu'un traitement crânio-sacré influerait sur la sphère respiratoire. Malheureusement, rien n'a jamais été prouvé ou démontré ce qui ne me permet pas d'affirmer connaître les éventuels résultats d'un travail crânio-sacré sur l'insuffisance respiratoire. Cependant, ceci pourrait faire l'objet de recherches plus approfondies sur le lien entre le travail sur le crânio-sacré et la sphère respiratoire. *(Annexes 46 et 47)*

3.3. Application sur un cas clinique insuffisant respiratoire

Durant ma dernière année scolaire et à l'occasion de la rédaction de mon mémoire, je n'ai malheureusement rencontré qu'un seul cheval insuffisant respiratoire majeur et déclaré. Je vous le présente ici comme « étude de cas » car il m'a permis de mettre en œuvre mes travaux de recherche et de constater leurs effets.

Jon, 19 ans, selle français présente une toux grasse et asphyxiante. Il a été déclaré insuffisant respiratoire par le vétérinaire après une infection des sinus qui entraîne depuis des sinusites chroniques. Lors de mon palpatoire, je trouve en dysfonction ostéopathique articulaire, l'articulation entre le crâne et la première cervicale (C0/C1) également l'anticlinal cervical (C3/C4), la charnière cervico-thoracique (C7/T1) et le sommet du garrot au niveau de la cinquième et de la sixième thoracique en position de rotation frontal gauche (RFG). Au niveau dorsal, il y avait un verrouillage au niveau de la charnière thoraco-lombaire (T18/L1).
Au moment de ma venue, le cheval ne présente pas de fièvre mais respire de manière anarchique et irrégulière.
L'écoute au stéthoscope, au niveau cardiaque, ne décèle aucune anomalie. L'écoute pulmonaire laisse entendre un défaut d'entrée d'air dans les poumons plus important à gauche qu'à droite.
Dans un cas comme celui-là, il m'a semblé qu'il fallait aider les sinus en travaillant sur l'os sphénoïde et les os nasaux du crâne. J'ai également utilisé des méthodes crâniennes plus globales comme le travail sur les sutures et le mouvement respiratoire primaire (MRP).

Puis j'ai levé les contractures musculaires liées aux dysfonctions ostéopathiques au niveau des charnières. Je n'ai pas manipulé T18/L1 par rapport aux piliers du diaphragme, ni la C3/C4, car c'est le premier filet du nerf phrénique et je ne voulais pas risquer de mettre en difficulté le diaphragme dès le début de la séance. *(Annexe 48).* La C0/C1 est liée au verrouillage crânien et est une dysfonction ostéopathique secondaire, soit une compensation de l'inflammation pulmonaire et du verrouillage crânien à mon sens.

J'ai donc commencé par redonner du mouvement à la zone du garrot par de petites mobilisations ainsi qu'à la charnière cervico-thoracique (qu'on ne manipule pas en structurel de par sa proximité avec le plexus pulmonaire et œsophagien et l'entrée du médiastin par l'intermédiaire du ganglion stellaire). Puis j'ai travaillé en tissulaire sur le diaphragme, de manière à redonner du mouvement et à aider la respiration à redevenir régulière et sur les poumons, pour redonner de la mobilité et de la motilité.

Une fois le crâne libéré, le mouvement retrouvé au niveau de la charnière cervico-thoracique et du garrot, les mouvements respiratoires redevenaient réguliers. J'ai ensuite effectué de petits mouvements de décompression de l'articulation atlanto-occipitale en mettant mes deux mains jointes au niveau de l'occiput, la tête de l'animal sur mon épaule. Cela m'a permis de travailler la mobilité de l'articulation C0/C1 et de relâcher tissulairement la zone. *(Annexes 49 et 50)*

J'ai vérifié, après traitement, qu'aucune dysfonction ostéo-articulaire ne persistait. Cependant, une légère tension au niveau du diaphragme continuait à se faire sentir au niveau de la charnière thoraco-lombaire ainsi que l'anticlinal cervical. Alors que j'avais travaillé sur le diaphragme quelques minutes plus tôt, celui–ci n'avait pas lâché et j'ai donc pris le parti d'utiliser la technique de respiration forcée pour libérer de manière mécanique le diaphragme. Ce qui a effectivement bien fonctionné car celui-ci a pris une profonde inspiration, a toussé et a même fini par bailler.

J'ai ensuite travaillé sur des mouvements de latéro-flexion et translation transverse au niveau de C3/C4 de manière à redonner du mouvement à la zone et à relancer l'homéostasie.

Le résultat fut plutôt concluant sachant qu'après la séance, le cheval a mouché plusieurs jours des deux naseaux et que la respiration est redevenue régulière et symétrique.

La conclusion que l'on peut tirer d'un cas comme celui-ci, c'est que le corps est une unité et que le rôle principal de l'ostéopathe est de permettre au corps d'assurer sa propre homéostasie en l'aidant et en le plaçant dans des positions qui lui permettront de perdurer dans le temps, malgré les facteurs extérieurs parfois défavorables ou une absence de facteurs favorables.

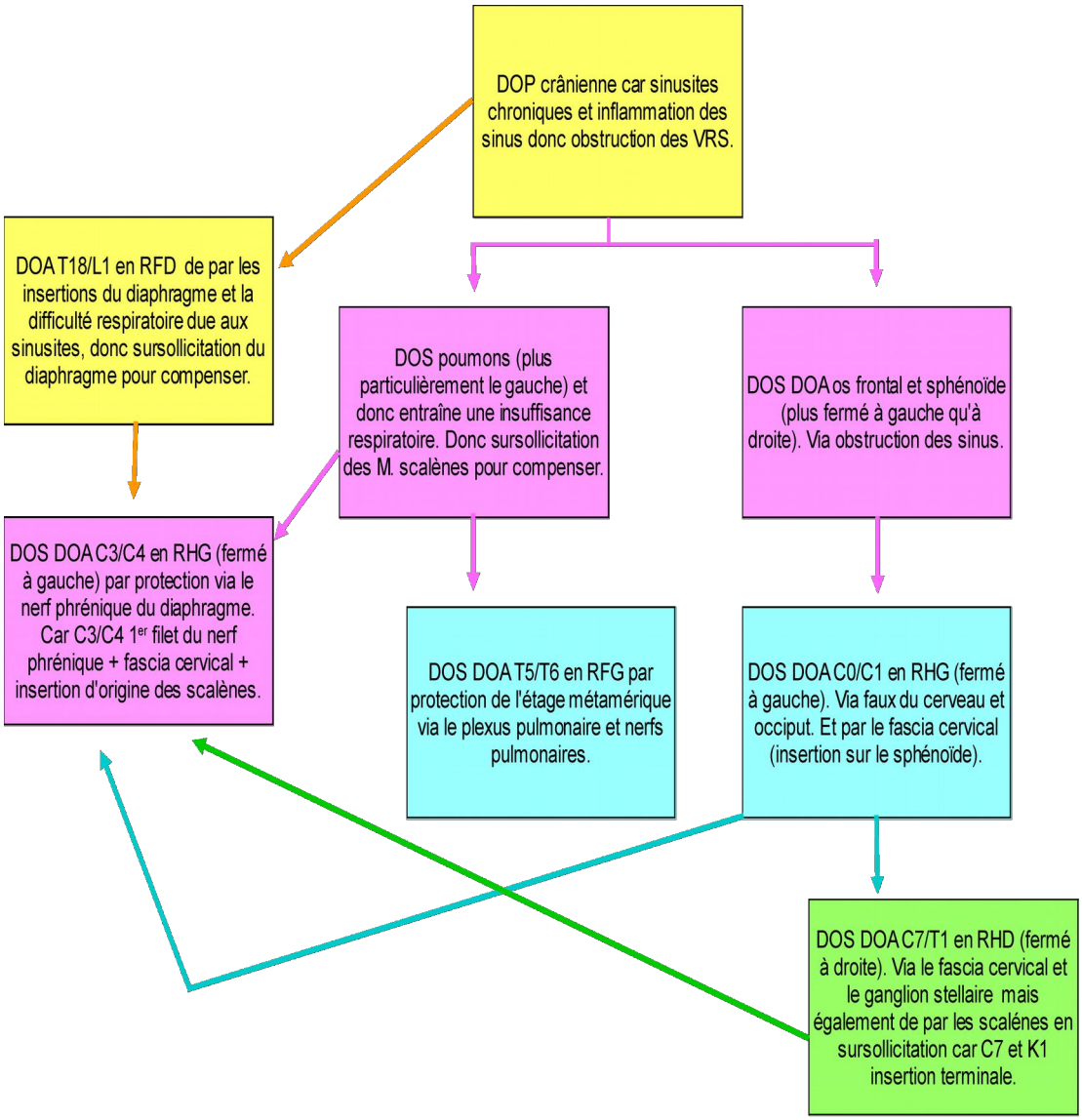

Chaîne lésionnelle du cas étudié. Source : Auteur

Conclusion

L’insuffisance respiratoire du cheval est un problème qui se pose souvent de manière très complexe aux praticiens. Elle dépend de causes multiples souvent mal appréhendées par les hommes de terrain. Il est absolument nécessaire de recueillir un maximum de données pour approcher le problème avec le plus d'éléments possibles.
Un examen clinique approfondi sera donc indispensable. De possibles examens complémentaires, comme une radiologie, pourront compléter l'analyse et bien sûr, une auscultation fonctionnelle de la respiration et de l’appareil respiratoire ainsi qu’une écoute approfondie au stéthoscope seront nécessaires.

Ce n’est qu’une fois tous ces éléments pris en considération que l’ostéopathe prend son rôle afin d’améliorer, de redonner du confort ou même de traiter une insuffisance respiratoire chez le cheval quand c'est possible.
C’est ainsi, qu’en fonction des différents stades de cette insuffisance, l’ostéopathe pourra interagir sur le pronostic vital ou sportif de l’animal.

Grâce à ces travaux de recherche, j’ai pu comprendre que les problèmes respiratoires chez le cheval ne sont pas une fatalité. L’ostéopathie trouve une place importante dans l’amélioration des conditions de vie de l’animal et permet de traiter l’ensemble des symptômes de l'insuffisance respiratoire afin d’aider l’organisme à retrouver un équilibre.

« La nature a fait un travail parfait. Si on rétablit un corps parfaitement en rééquilibrant ses structures, la nourriture et le repos sont seuls nécessaires pour aider la nature à faire le reste. »

Andrew-Taylor STILL.

Annexes

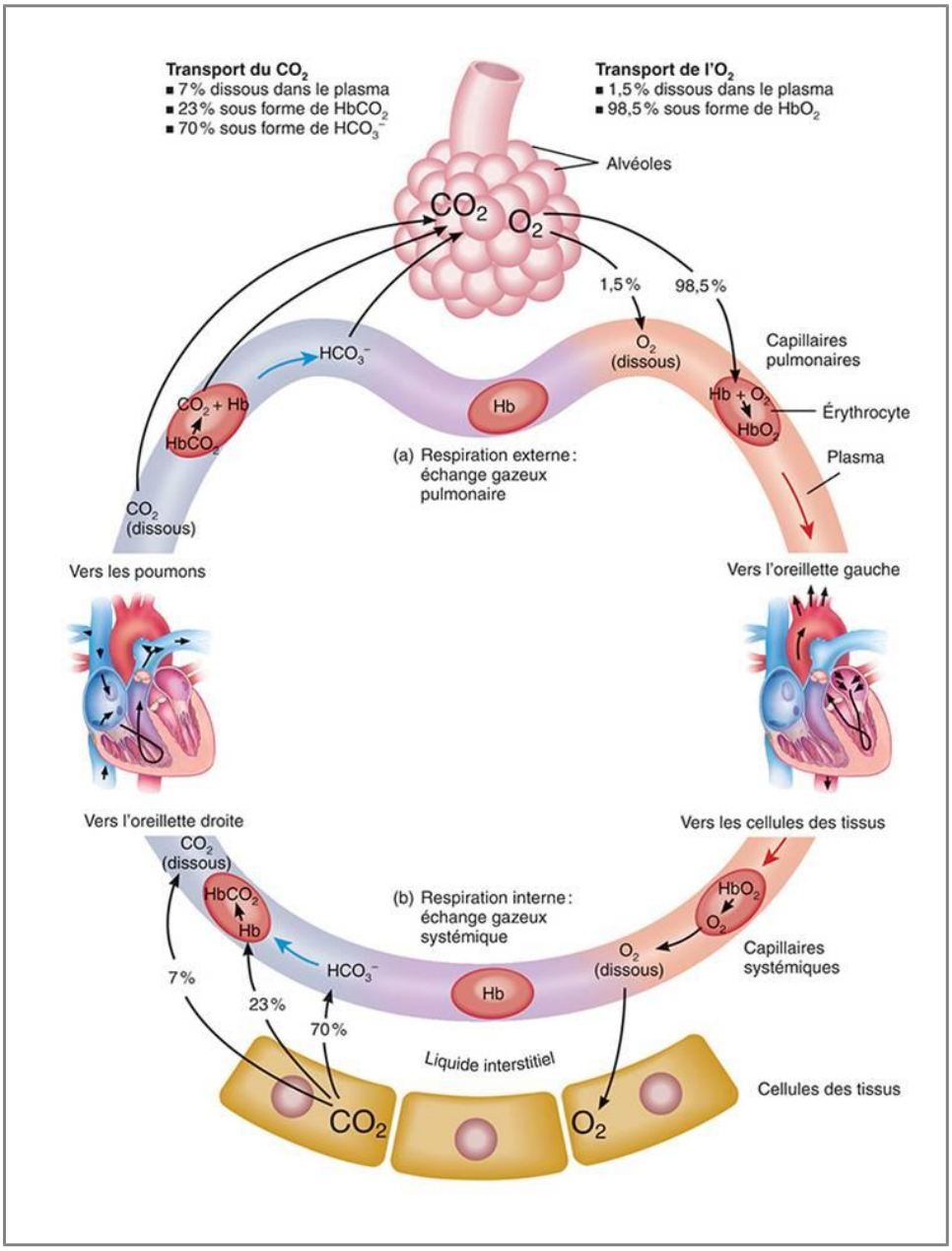

Annexe 1, Schéma des échanges gazeux. Source : Cours ESAO

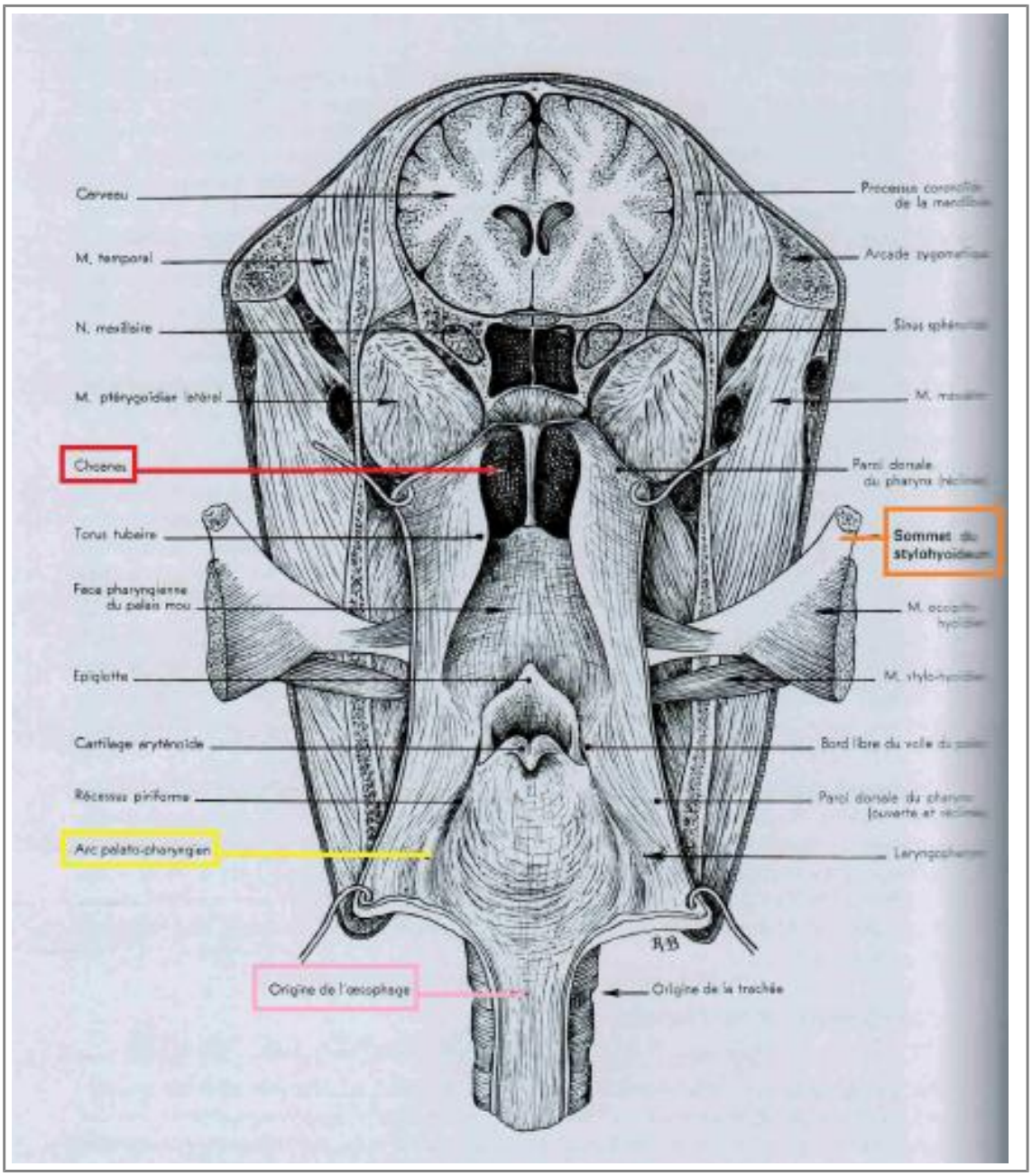

Annexe 2, Conformation intérieure du pharynx.

Source : Cours ESAO tiré de Robert BARONE

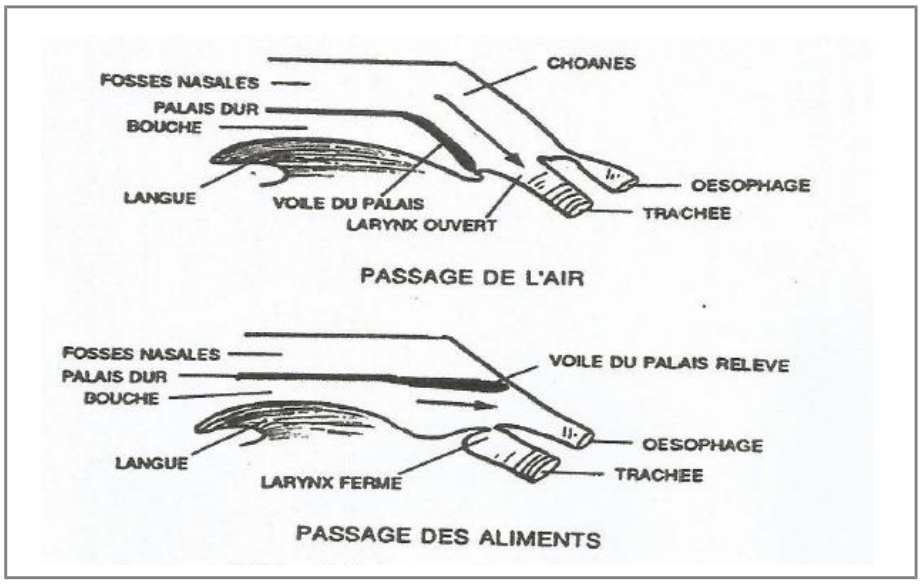

Annexe 3, Planche du pharynx et rôle du voile du palais.

Source : Cours ESAO

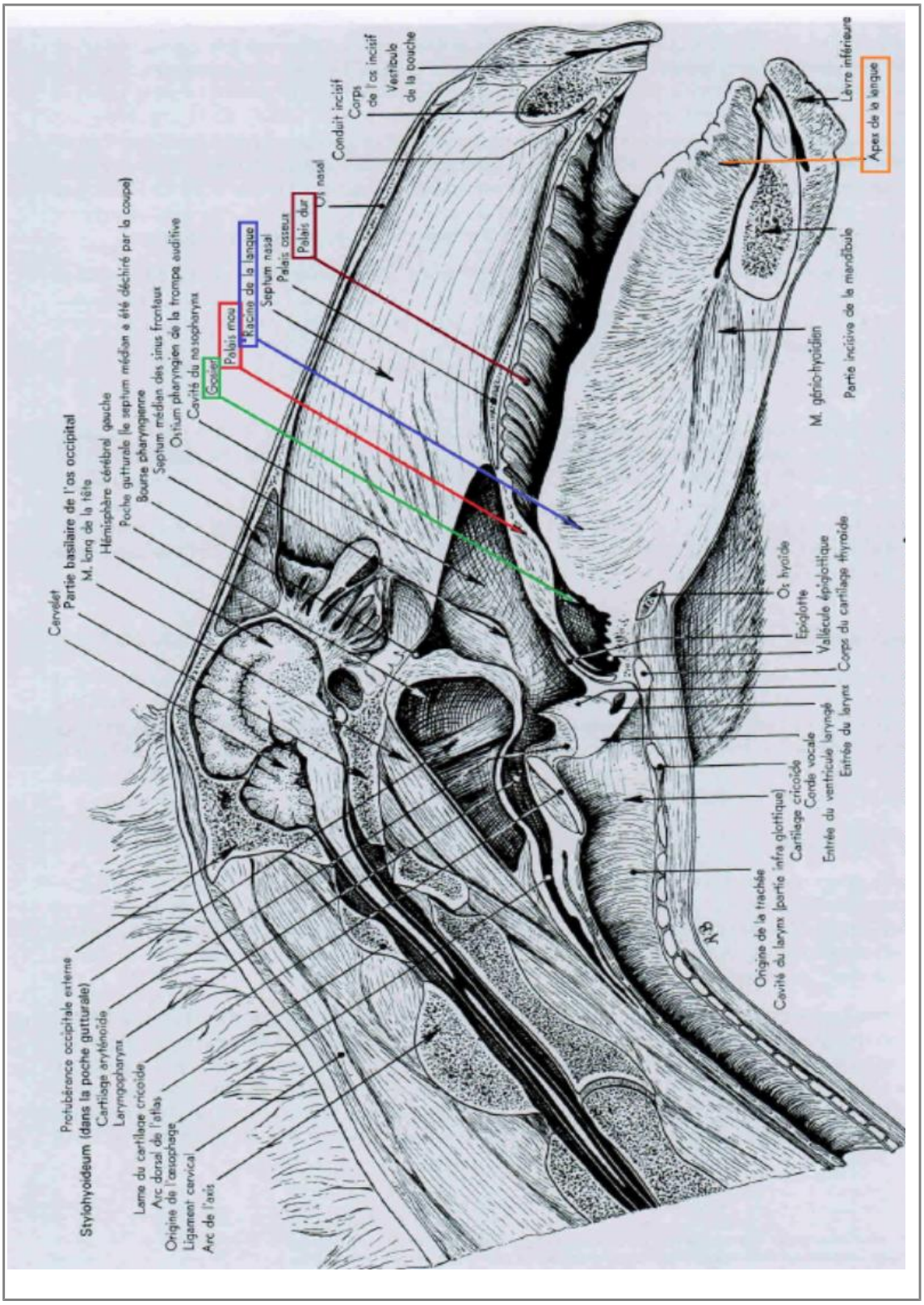

Annexe 4, Coupe sagittale de la tête du cheval partie gauche.

Source : Cours ESAO

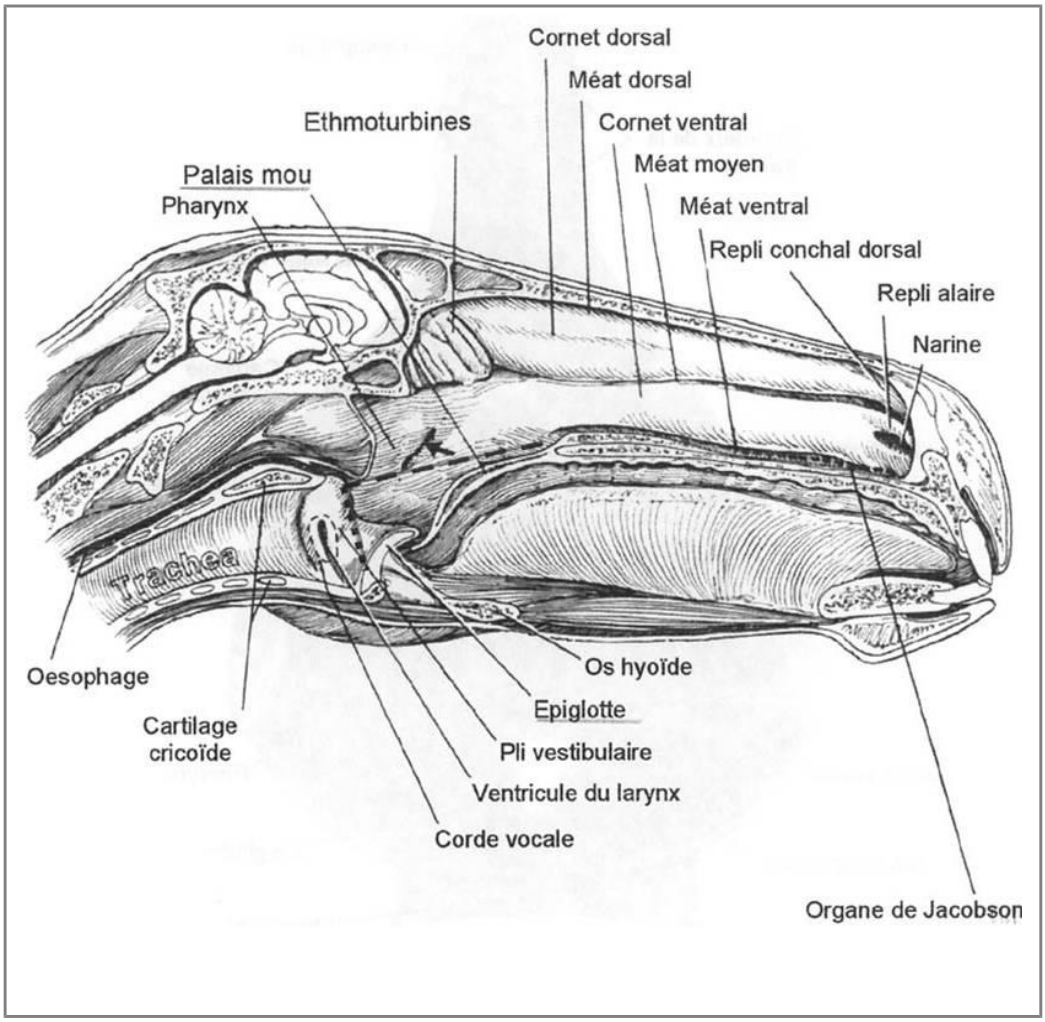

Annexe 5, Coupe sagittale de la tête d'un cheval.

Source : Cours ESAO

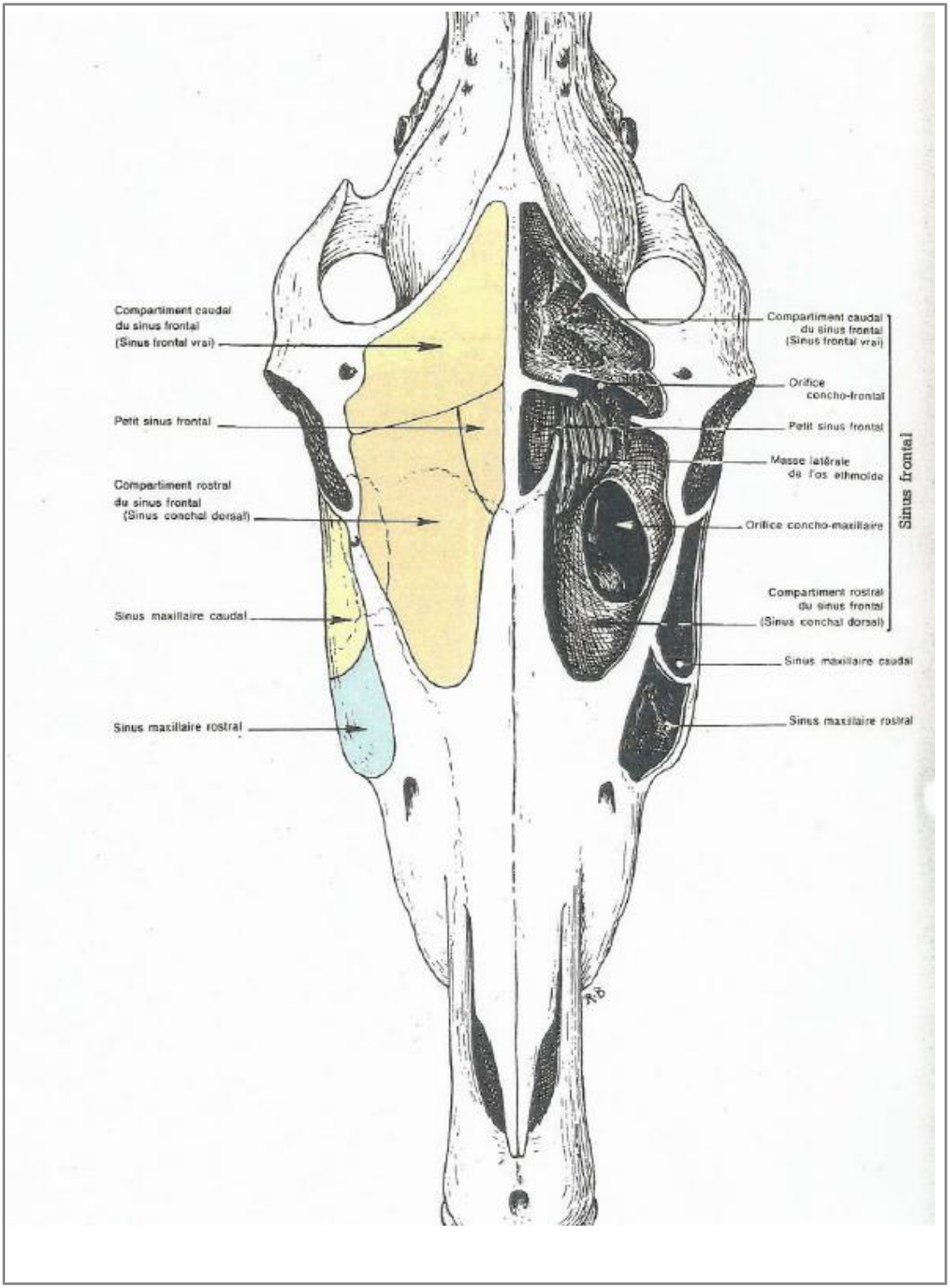

Annexe 6, Les sinus du cheval. Vue crâniale. Source : Cours ESAO

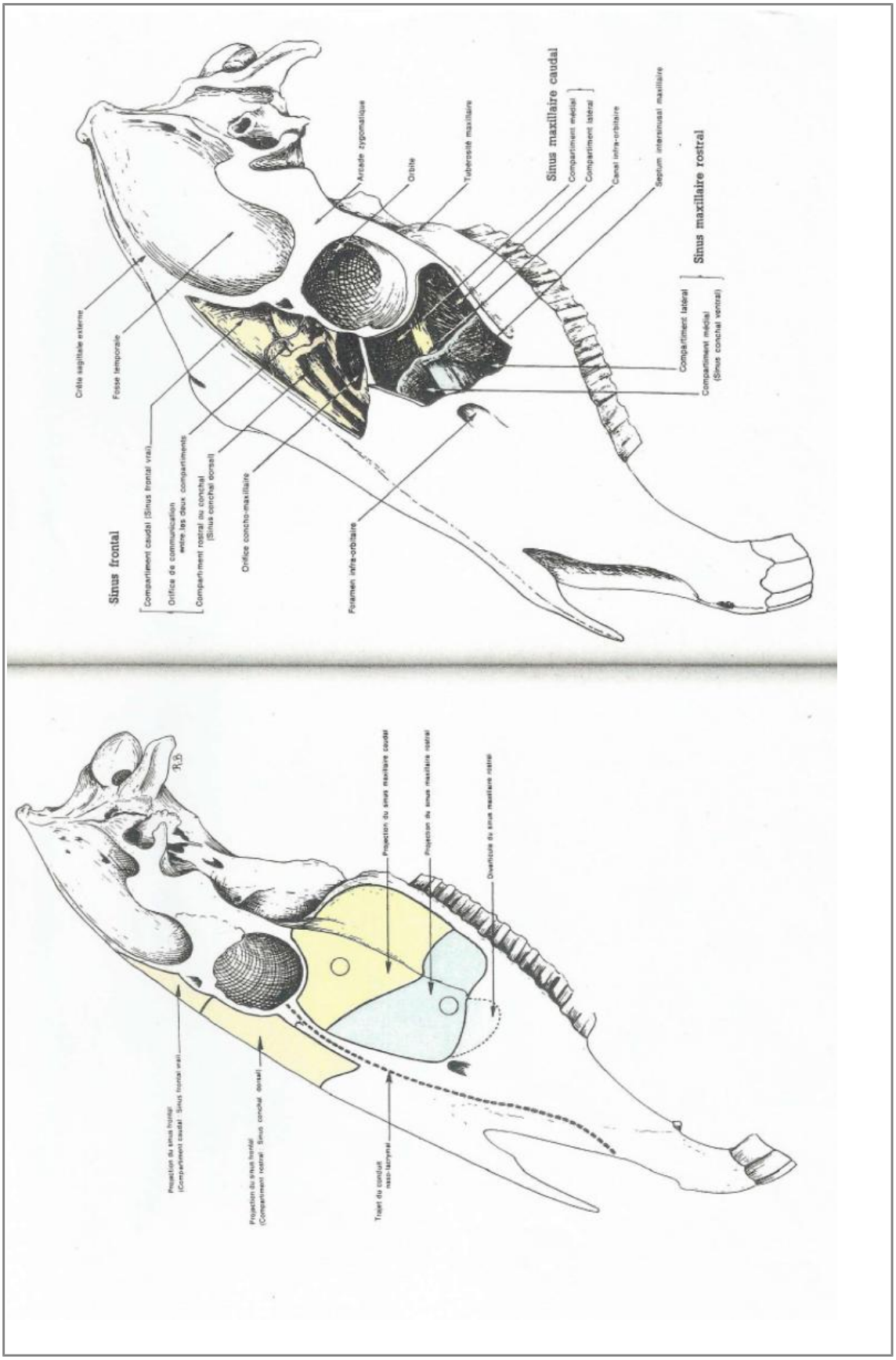

Annexe 7, Les sinus du cheval. Planche 1. Source : Cours ESAO

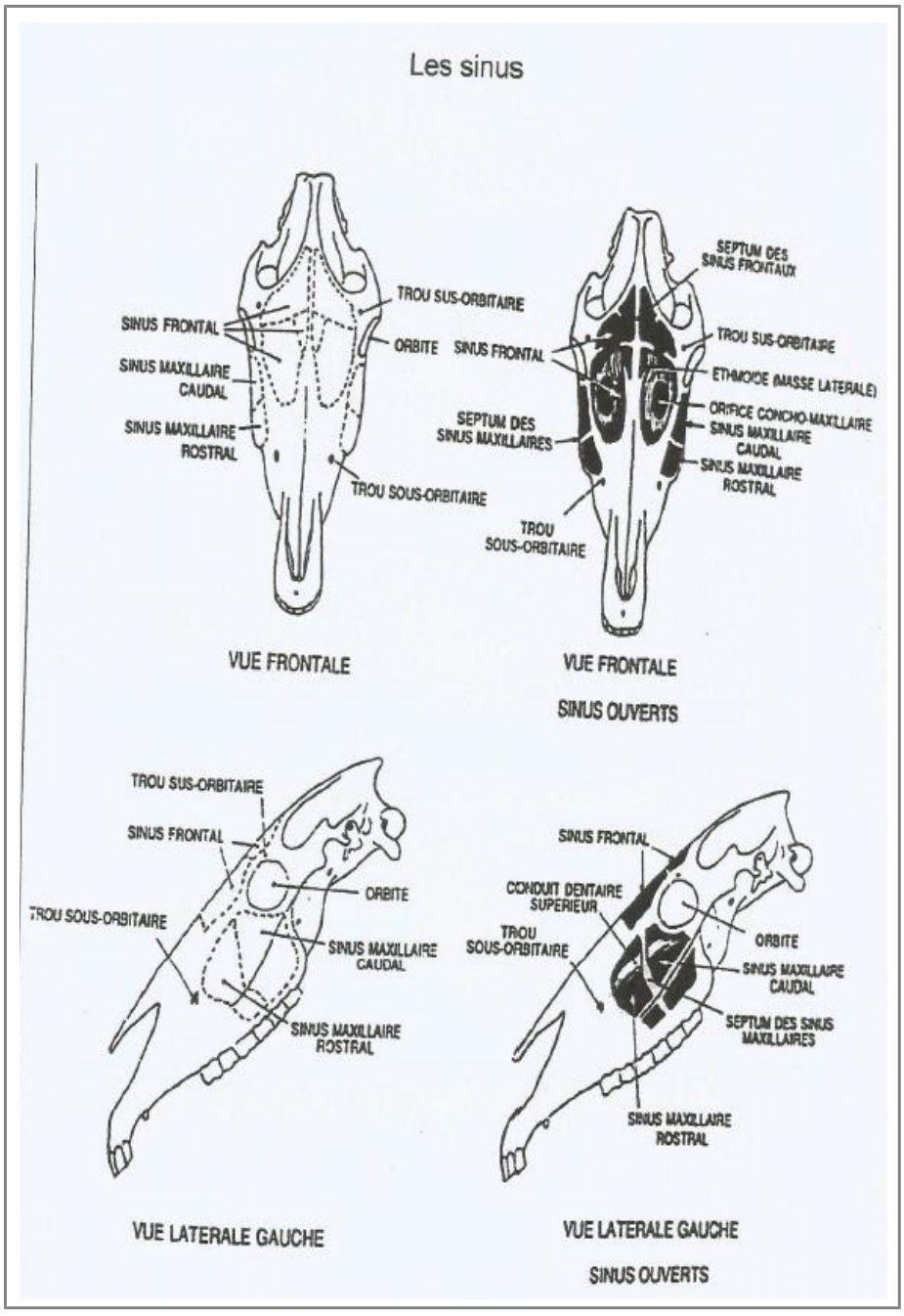

Annexe 8, Les sinus du cheval. Planche 2.

Source : Cours ESAO

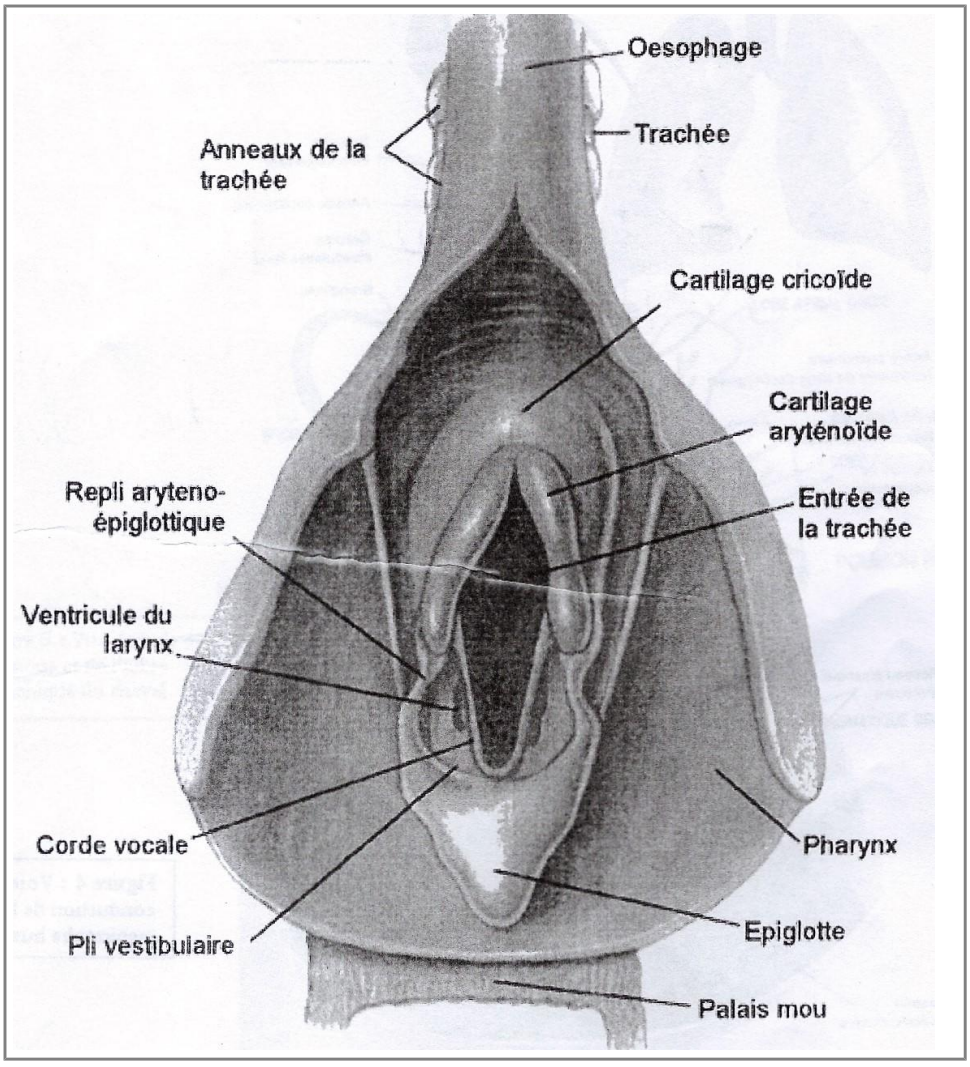

Annexe 9, Le larynx. Vue dorsale. Source : Cours ESAO

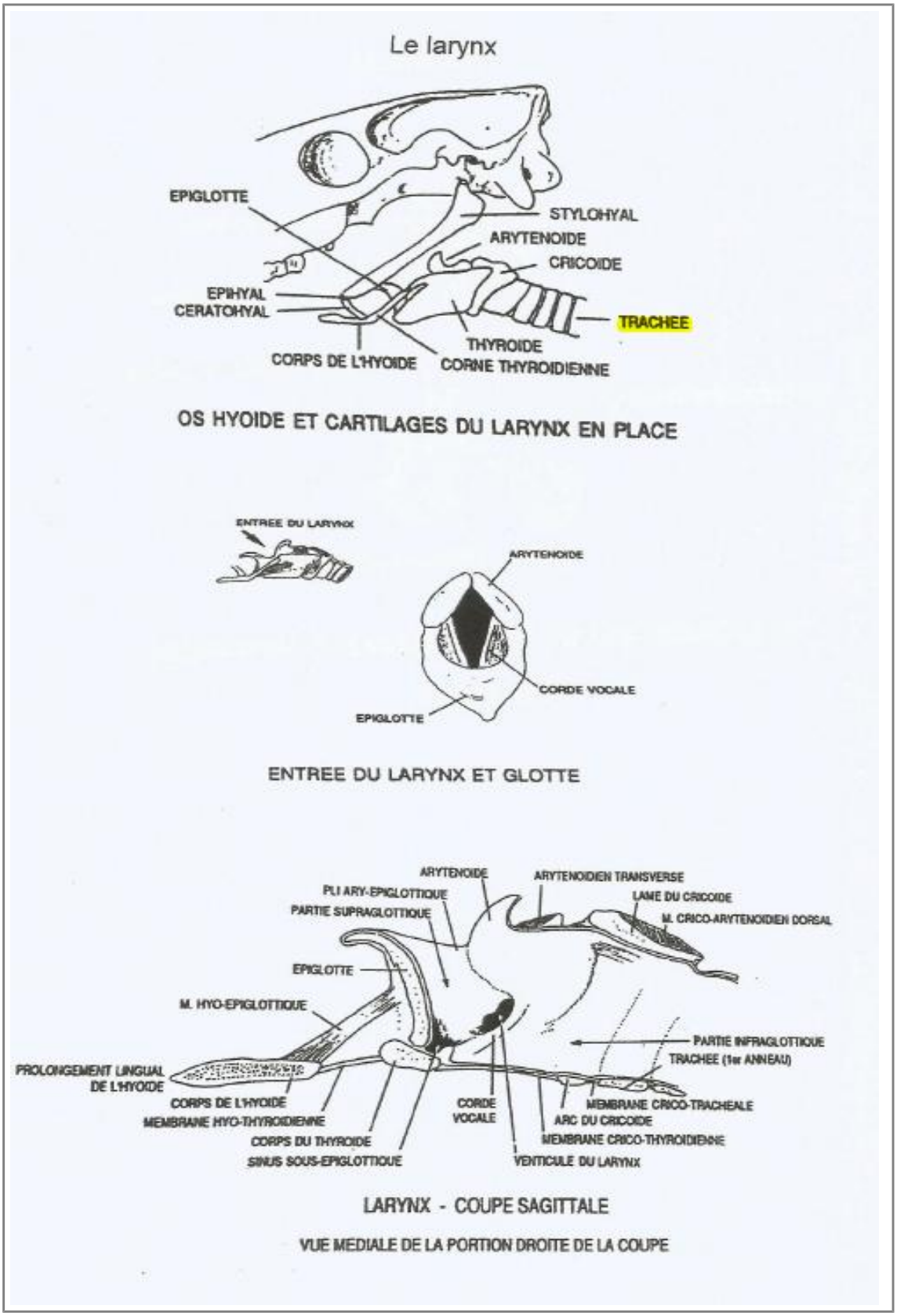

Annexe 10, Planche du larynx. Source : Cours ESAO

Cheval. Os hyoïde et cartilages du larynx, côté gauche

Figure 146

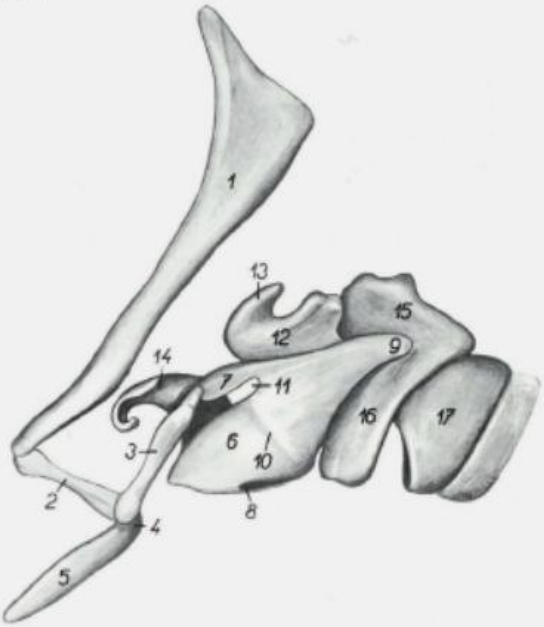

1. Stylohyal (ou grande branche de l'os hyoïde)
2. Keratohyal (ou petite branche de l'os hyoïde)
3. Corne thyroïdienne de l'os hyoïde
4. Basihyal ou corps de l'os hyoïde
5. Prolongement lingual
6. Plaque latérale du cartilage thyroïde
7. Corne antérieure du cartilage thyroïde
8. Echancrure postérieure du cartilage thyroïde
9. Corne postérieure du cartilage thyroïde
10. Ligne oblique
11. Echancrure antérieure
12. Cartilage aryténoïde
13. Cartilage corniculé
14. Cartilage épiglottique
15. Chaton du cartilage cricoïde
16. Arc du cartilage cricoïde
17. Premier cartilage de la trachée

Cheval. Muscles du larynx, côté gauche

Figure 147

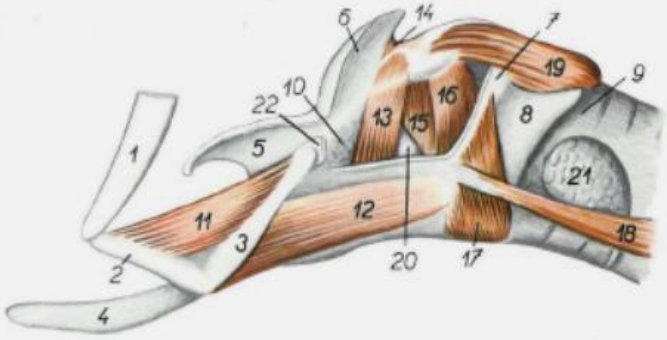

1. Stylohyal
2. Keratohyal
3. Corne thyroïdienne de l'hyoïde
4. Prolongement lingual
5. Epiglotte
6. Cartilage corniculé
7. Corne postérieure du cartilage thyroïde
8. Cartilage cricoïde
9. Premier cartilage de la trachée
10. Tissu conjonctif
11. Muscle kerato-hyoïdien
12. Muscle thyro-hyoïdien
13. Faisceau antérieur du muscle thyro-aryténoïdien
14. Muscle aryténoïdien
15. Faisceau postérieur du muscle thyro-aryténoïdien
16. Muscle crico-aryténoïdien latéral
17. Muscle crico-thyroïdien
18. Insertion du muscle sterno-thyroïdien
19. Muscle crico-aryténoïdien postérieur
20. Ventricule latéral du larynx
21. Glande thyroïde
22. Corne antérieure du cartilage thyroïde

Annexe 11, Planches de l'os hyoïde et des muscles du larynx.

Source : Cours ESAO

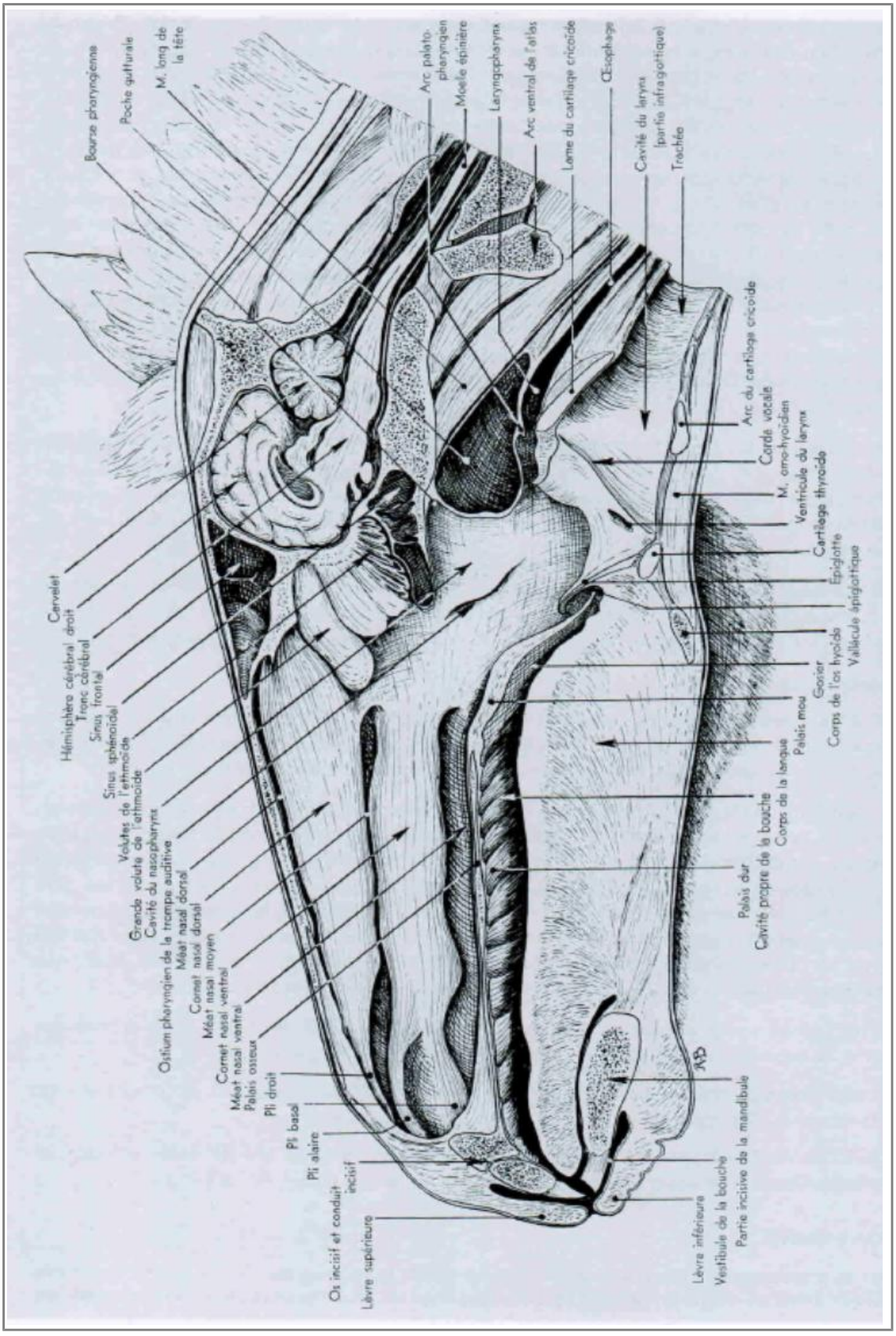

Annexe 12, Coupe sagittale de la tête du cheval partie droite.

Source : Cours ESAO

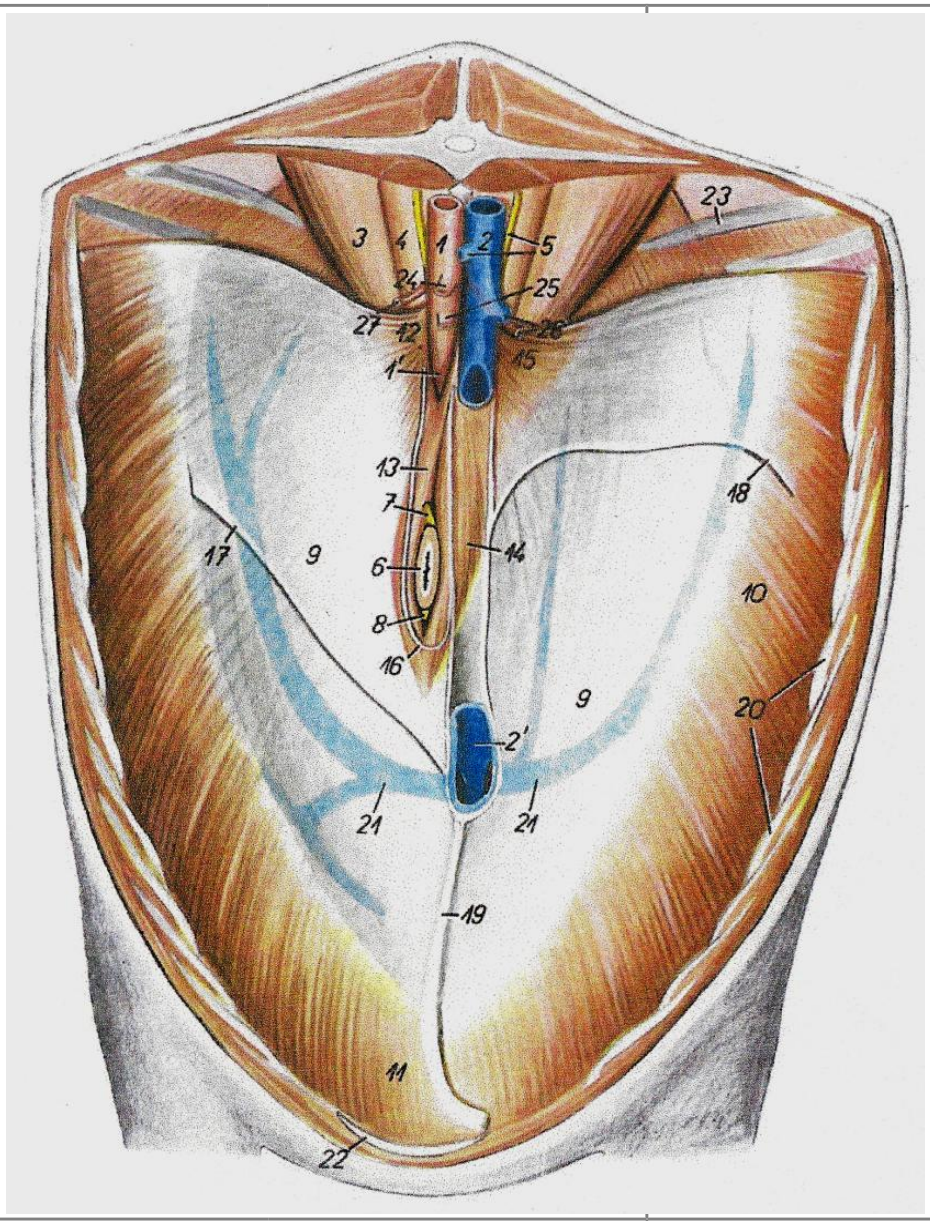

1. Aorte abdominale et hiatus aortique 2. Veine cave postérieure et orifice pour la veine cave 3. Muscle grand psoas 4. Muscle petit psoas 5. Chaîne sympathique (portion lombaire), veine rénale gauche 6. Œsophage 7. Cordon œsophagien dorsal 8. Cordon œsophagien ventral	9. Centre phrénique du diaphragme 10. Portion costale du diaphragme 11. Portion sternale du diaphragme 12. Pilier latéral gauche du diaphragme 13. Pilier médian gauche du diaphragme 14. Pilier médian droit du diaphragme 15. Pilier latéral droit du diaphragme 16. Ligament gastro-phrénique 17. Ligament triangulaire gauche 18. Ligament triangulaire droit	19. Ligament falciforme et ligament rond du foie 20. Hypocondre 21. Veine phrénique antérieure 22. Appendice xiphoïde 23. Dix huitième côte 24. Artère mésentérique antérieure 25. Artère caeliaque 26. Artère et veine rénale droite 27. Artère rénale gauche

Annexe 13, Diaphragme du cheval. Source : Planche de Peter Popesko

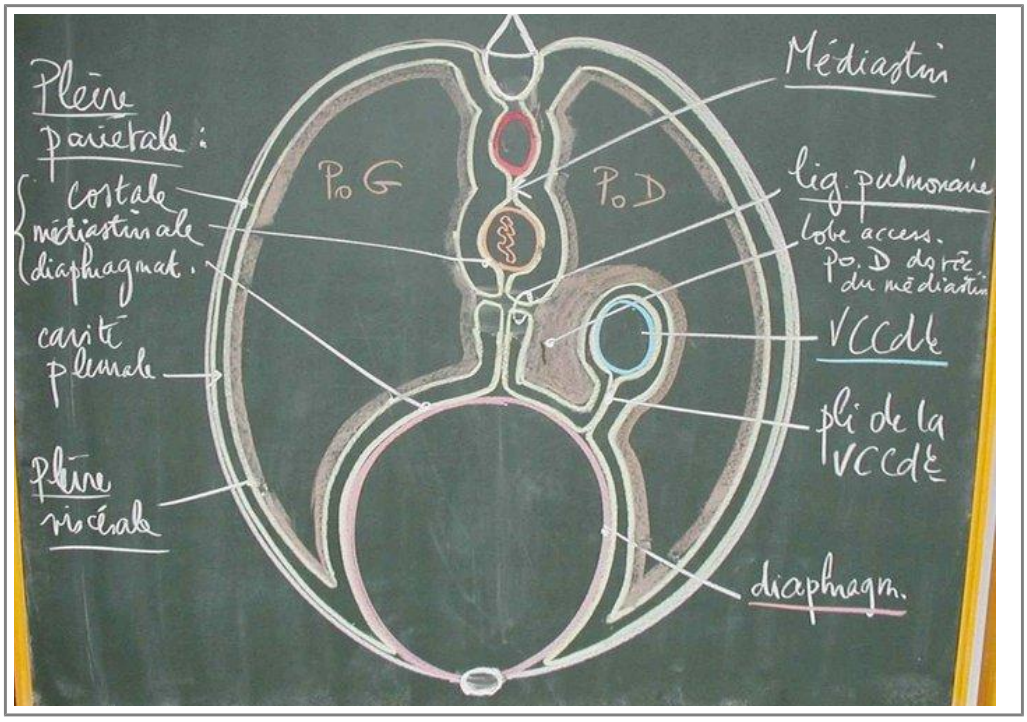

Annexe 14, Coupe transverse du thorax. Vue Caudale.

Source : College of veterinary medecine, cornell university

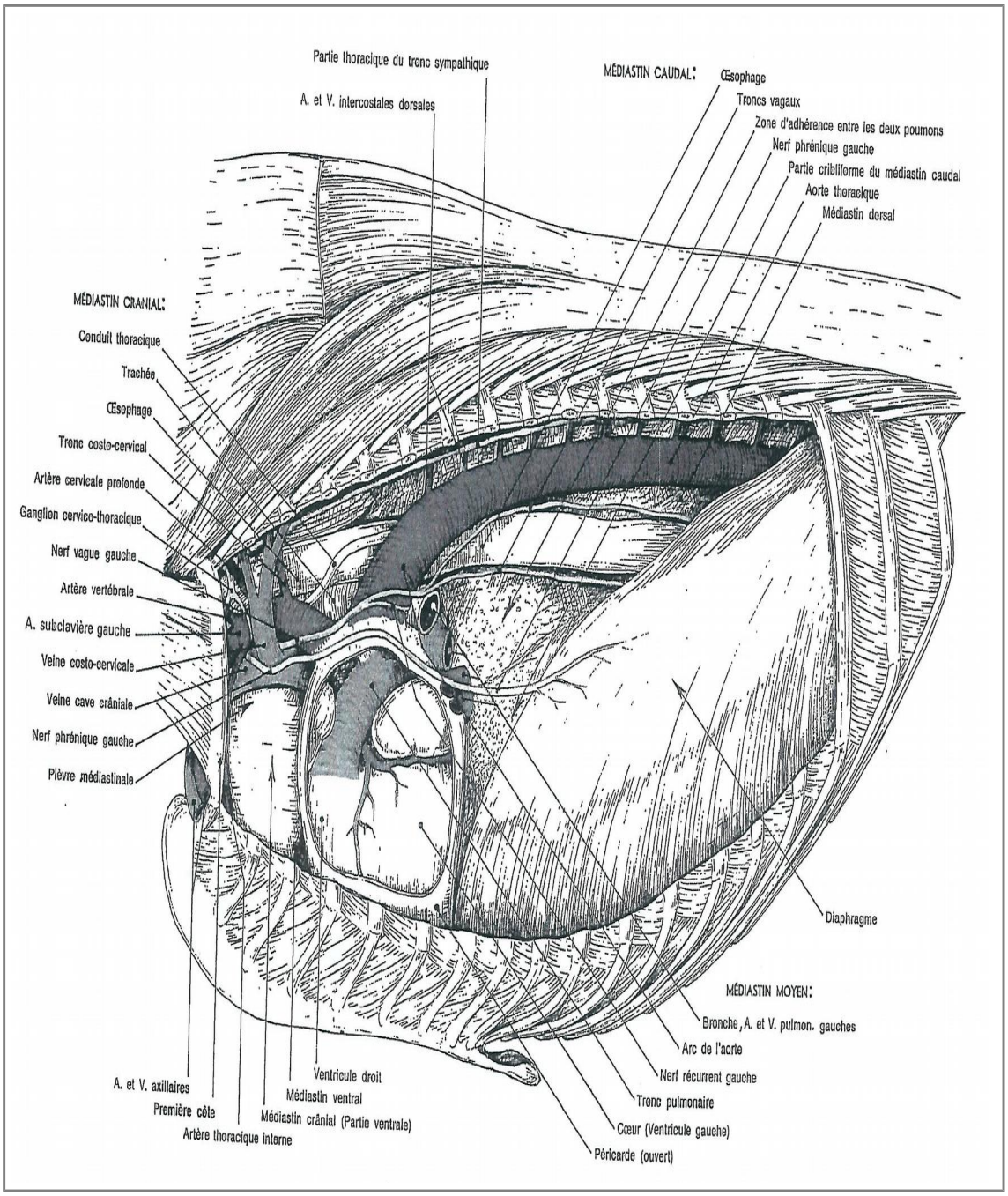

Annexe 15, Dissection de la face gauche du médiastin d'un cheval.

Source : Cours ESAO – Angiologie

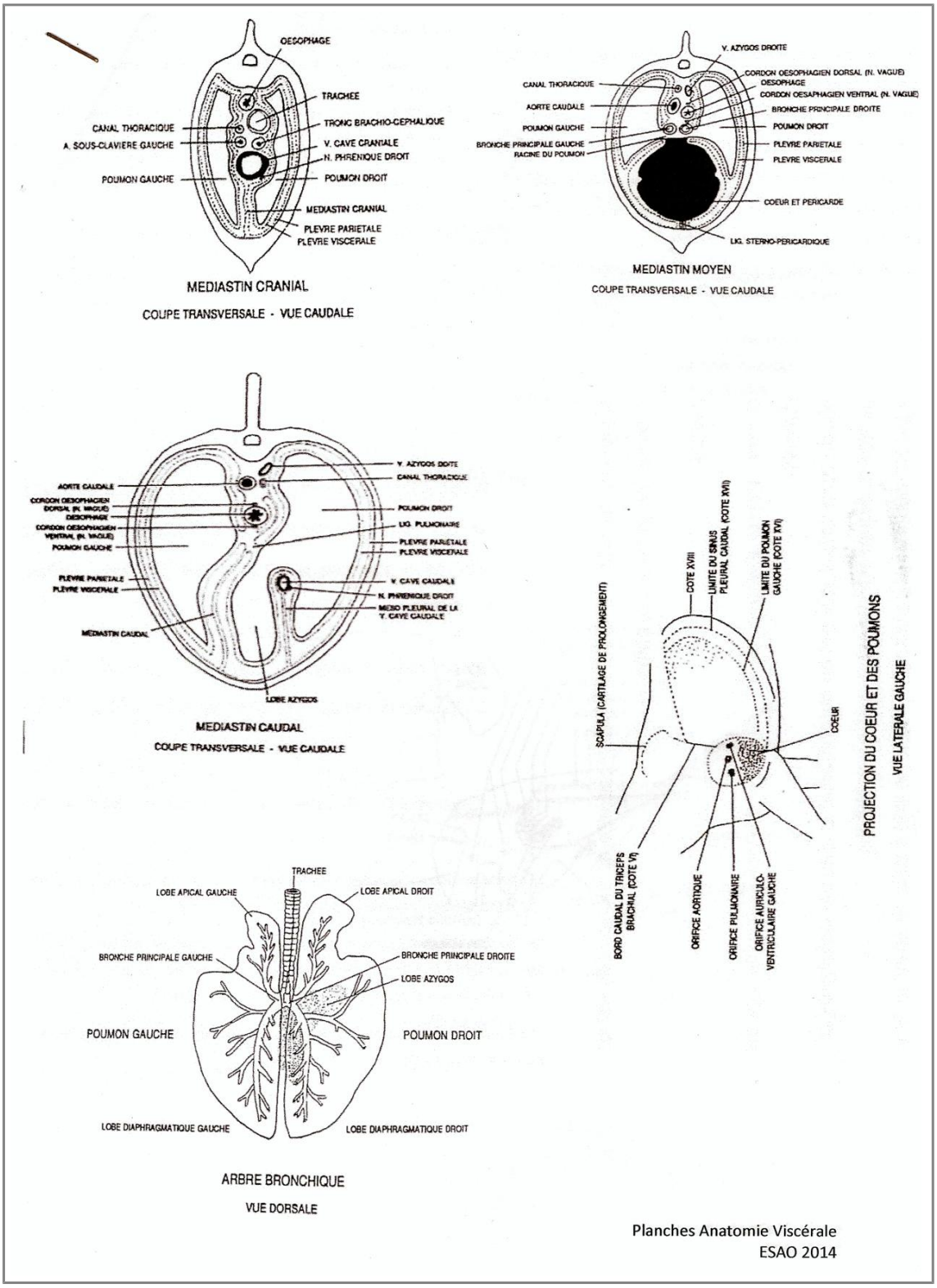

Annexe 16, Schéma des médiastins.

Source : Cours ESAO d'anatomie viscérale

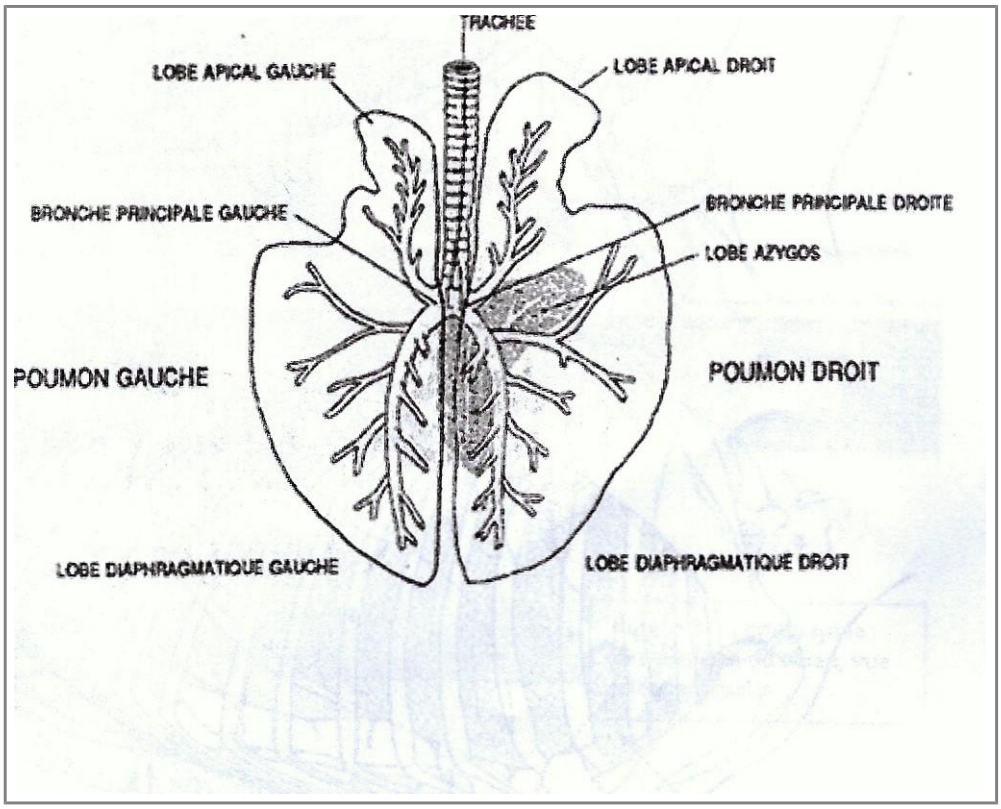

Annexe 17, Arbre bronchique vue dorsale.

Source : Cours ESAO

Vue latérale droite du cheval. Source : Robert BARONE

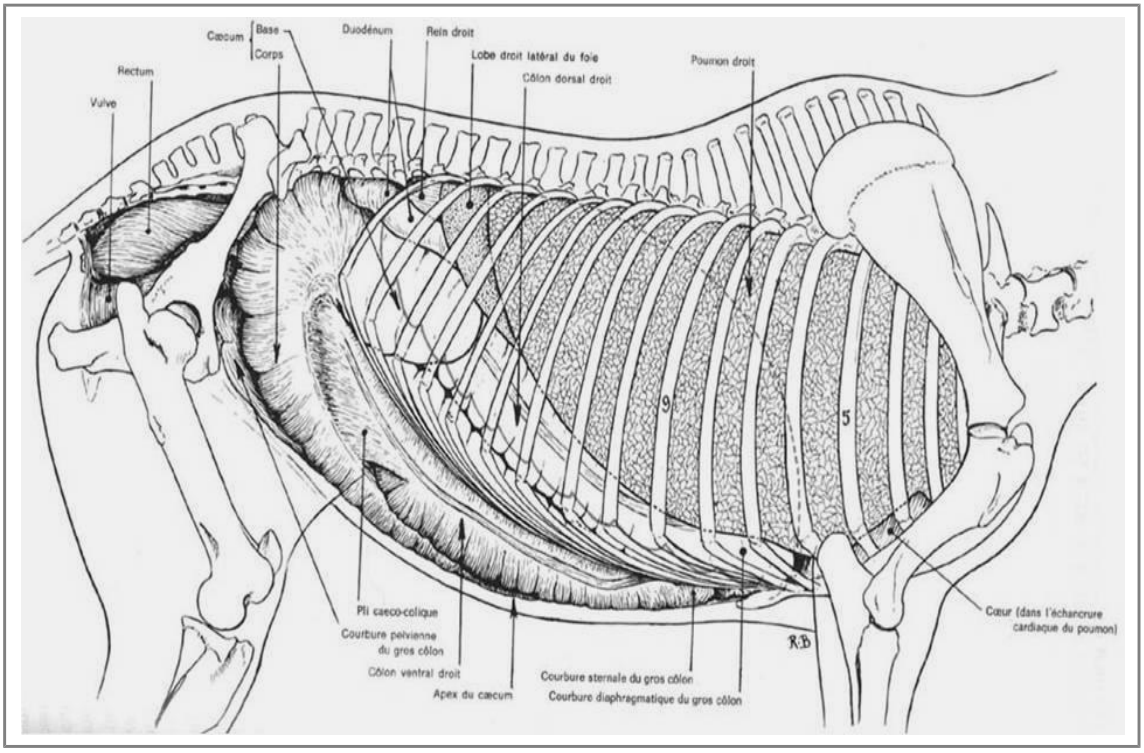

Vue latérale gauche du cheval. Source : Robert BARONE

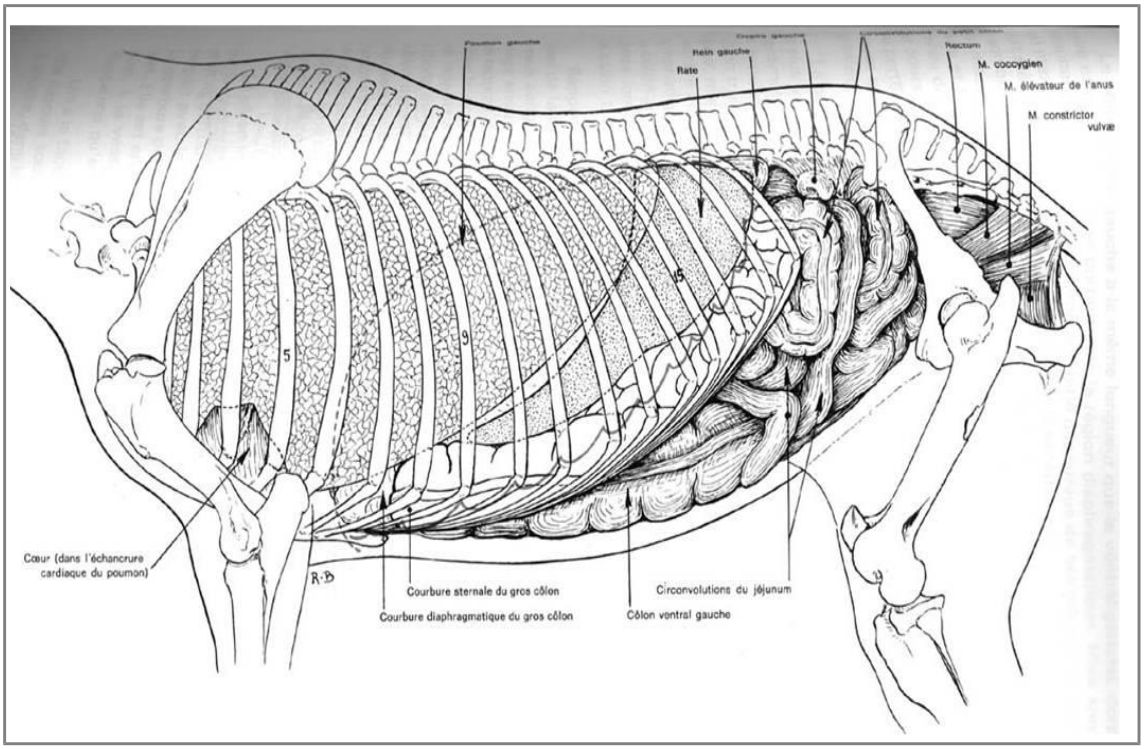

Annexe 18, Vues latérales droite et gauche du cheval.

Source : Robert BARONE

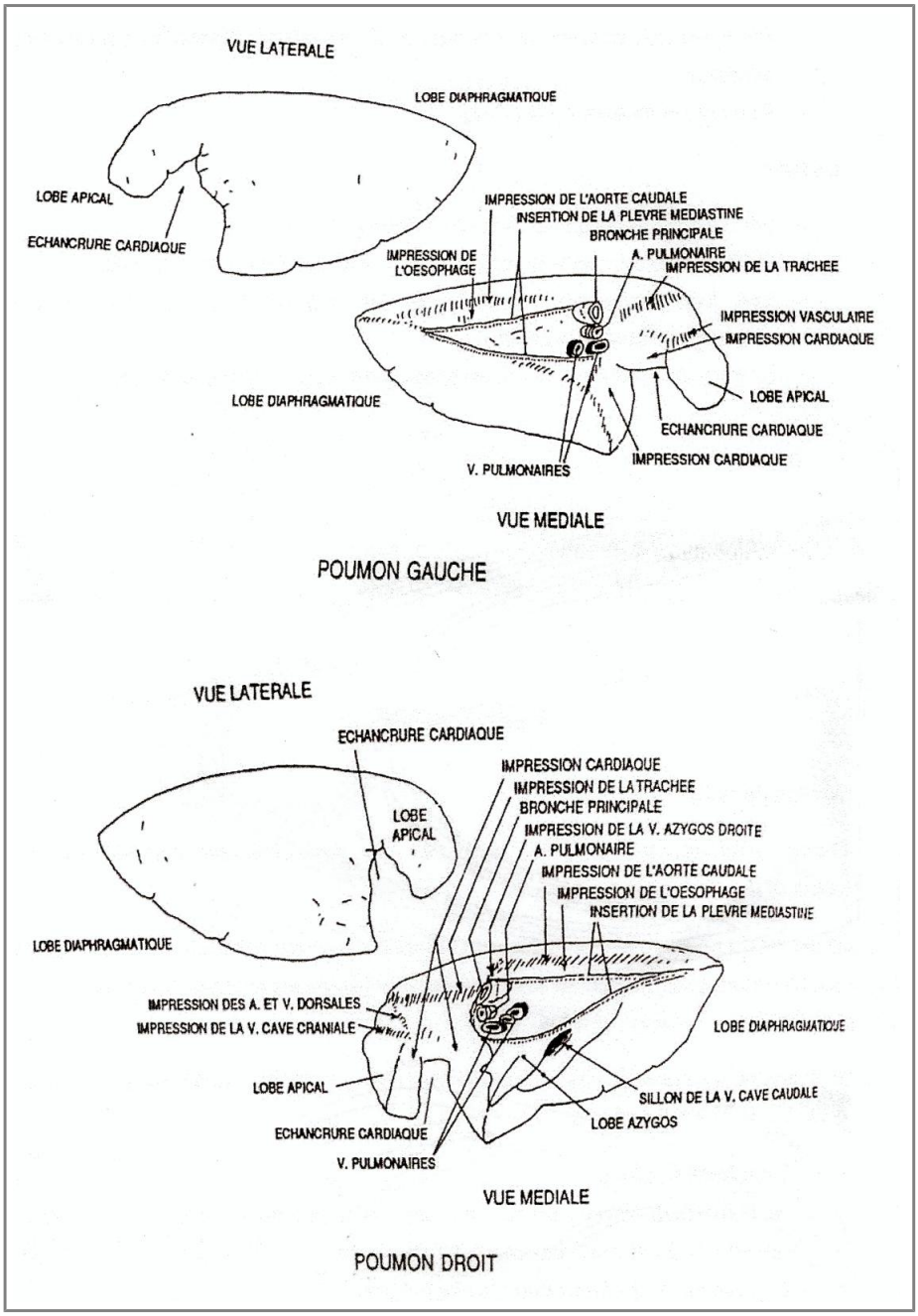

Annexe 19, Planche des poumons.

Source : Cours ESAO d'anatomie viscérale

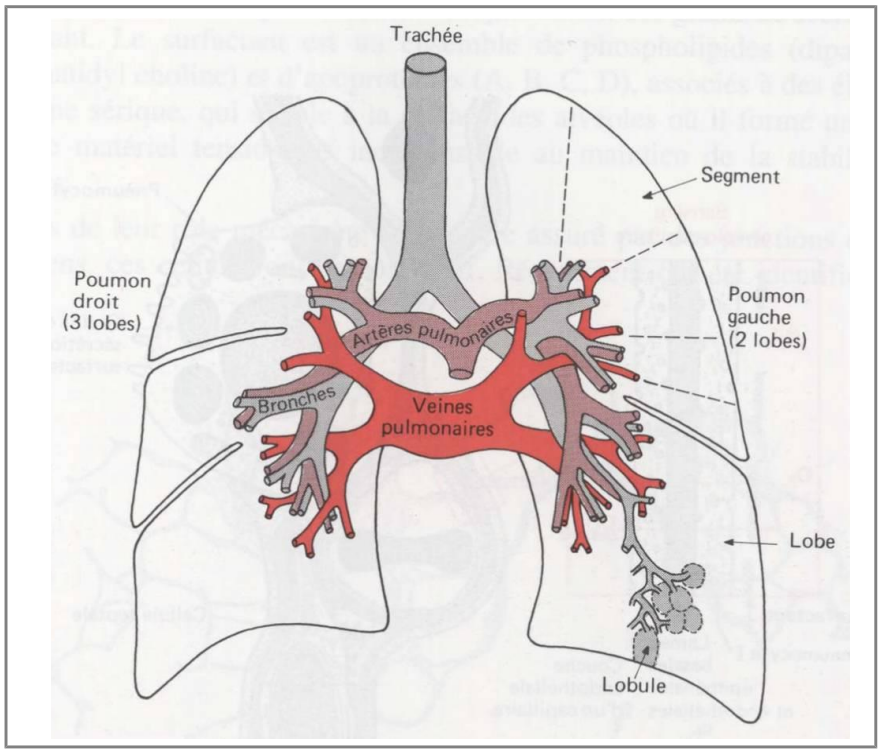

Annexe 20, Schéma de l'organisation des voies aériennes et sanguines des poumons. Source : Cours ESAO

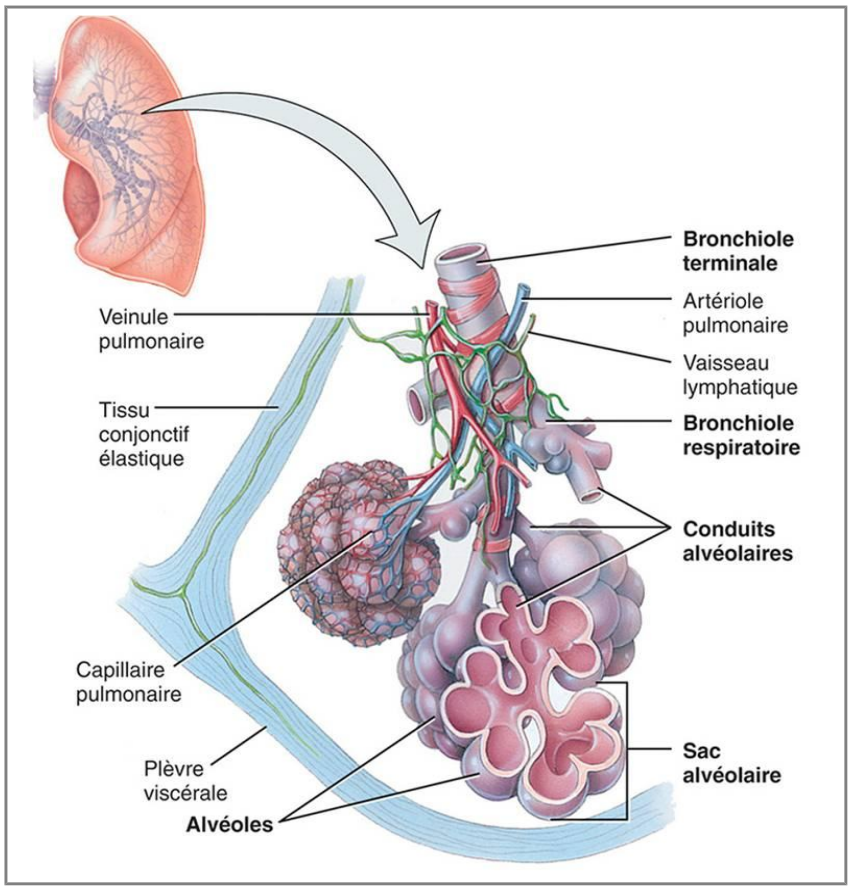

Annexe 21, Schéma de la structure pulmonaire. Source : Cours ESAO

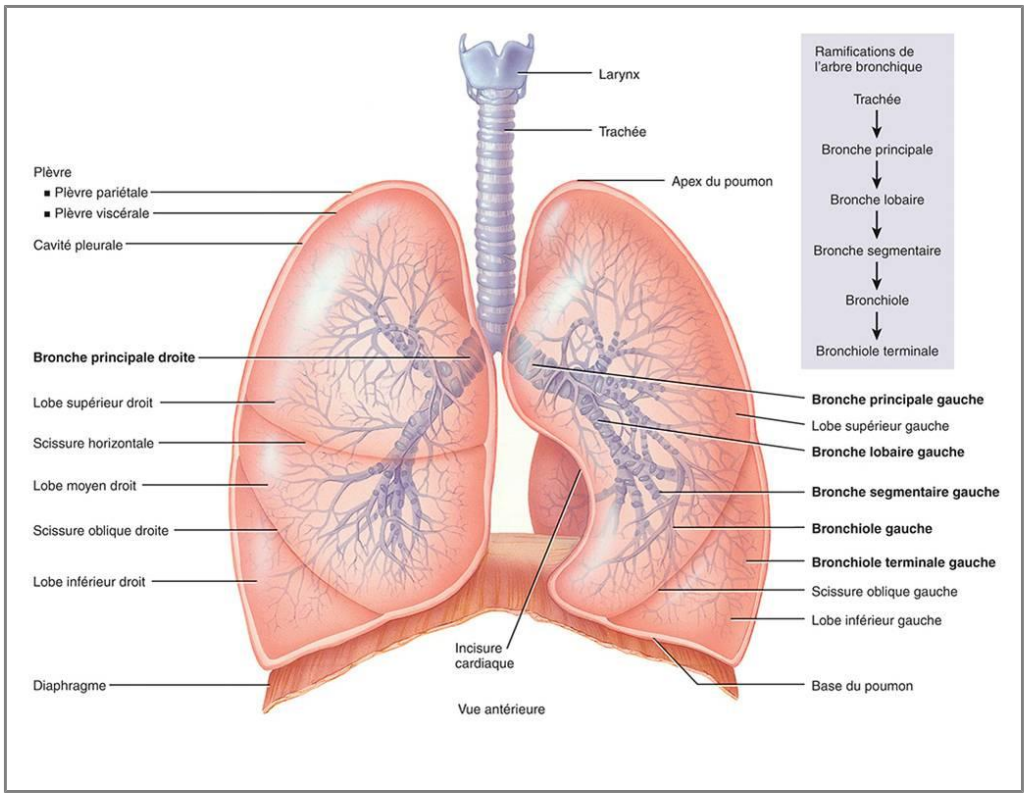

Annexe 22, Les ramifications des voies respiratoires à partir de la trachée et des lobes des poumons. Source : Cours ESAO

Histologie des voies aériennes pulmonaires :

	Génération	Les voies aériennes pulmonaires	Constitution de leur paroi					
			Muqueuse		Cellules musculaires lisses	Glandes	Cartilage hyalin	Alvéoles
			Epithélium	chorion				
Zone de conduction	0	Trachée (desservant les 2 poumons	- prismatique pseudo-stratifié cilié - cellules caliciformes	Tissu conjonctif riche en fibres élastiques et en tissu lymphoïde	Muscle trachéal (reliant les extrémités des arcs cartilagineux)	Glandes trachéales muqueuses et séreuses	Arcs cartilagineux empilés ouverts en arrière	
	1	Bronches principales (desservant chacune un poumon)						
	2	Bronches intra-pulmonaires (desservant un lobe, puis un segment, puis un sous-segment)			Musculature circulaire	Glandes bronchiques muqueuses et séreuses	Ilots cartilagineux irréguliers	
	3							
	4	Bronchioles (desservant un lobule pulmonaire)	- prismatique simple - cilié - cellules caliciformes					
	5							
	6							
	7							
	8							
	16	Bronchioles terminales	- cubique simple - cellules ciliées de plus en plus rares - sans cellules caliciformes	Quelques cellules conjonctives, quelques fibres collagènes et élastiques	Quelques cellules musculaires lisses			Quelques alvéoles
Zone de transition et Zone respiratoire	17	Bronchioles respiratoires						
	18							
	19							
	20	Canaux alvéolaires	Quelques cellules cubiques non ciliées					Très nombreuses alvéoles
	21							
	22							
	23	Sacs alvéolaires						Paroi uniquement constituée d'alvéoles juxtaposées

Diminution

Diminution

Annexe 23, Tableau de l'histologie des voies aériennes pulmonaires.

Source : Cours ESAO

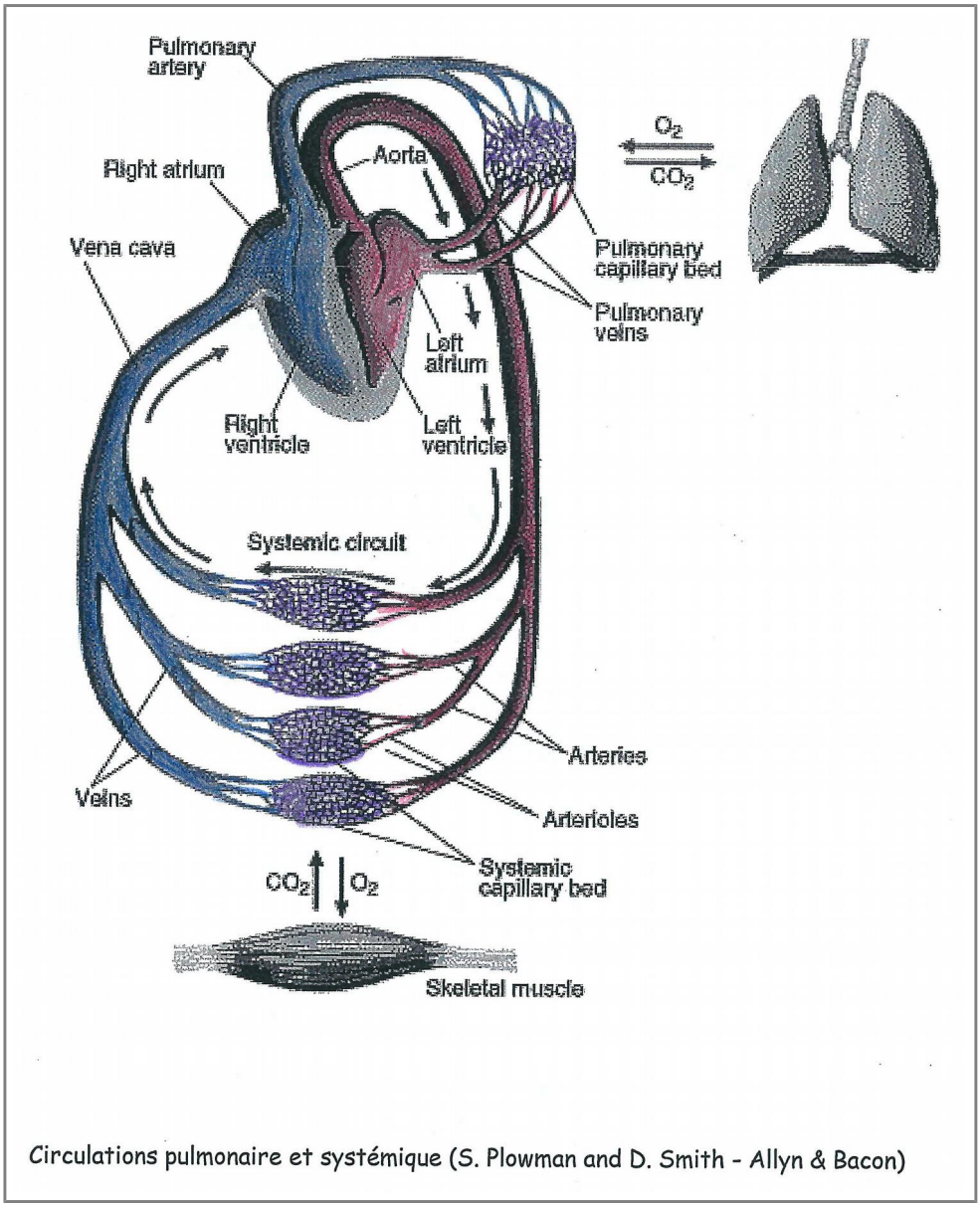

Circulations pulmonaire et systémique (S. Plowman and D. Smith - Allyn & Bacon)

Annexe 24, Circulation systémique et circulation pulmonaire.

Source : Cours ESAO – Angiologie - Généralités

La zone de projection du cœur, ou aire cardiaque, s'étend du bord crânial de la 3ème côte au bord caudal de la 6ème. Dorsalement sa base est placée à mi-hauteur du thorax (4ème espace intercostal, un peu ventralement à la mi-hauteur du thorax). Sa pointe s'applique contre le sternum, en regard du 6ème et du 7ème espace intercostal.

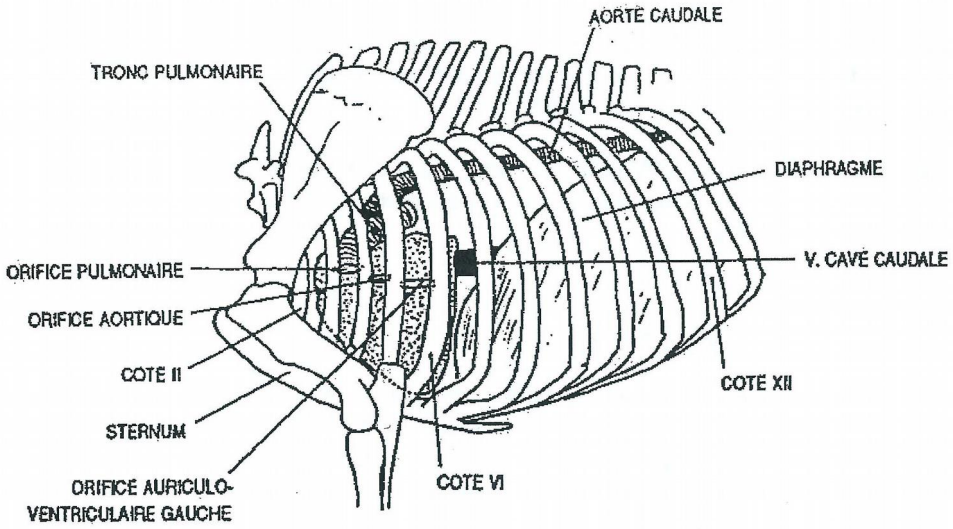

PROJECTION DU COEUR

VUE LATERALE GAUCHE DU THORAX

CONFORMATION EXTERIEURE

Le cœur apparaît comme un tronc de cône irrégulier composé de deux éléments superposés. A sa base (dorsale), se trouve une formation globuleuse, d'où arrivent de nombreux vaisseaux : c'est la masse atriale.
Ventralement à celle-ci, beaucoup plus volumineuse, on voit un muscle effilé en pointe : c'est la masse ventriculaire. Les atriums et les ventricules sont séparés par un sillon profond : le sillon coronaire.

Annexe 25, Projection du coeur. Vue latérale gauche du thorax.

Source : Cours ESAO - Angiologie – Généralités

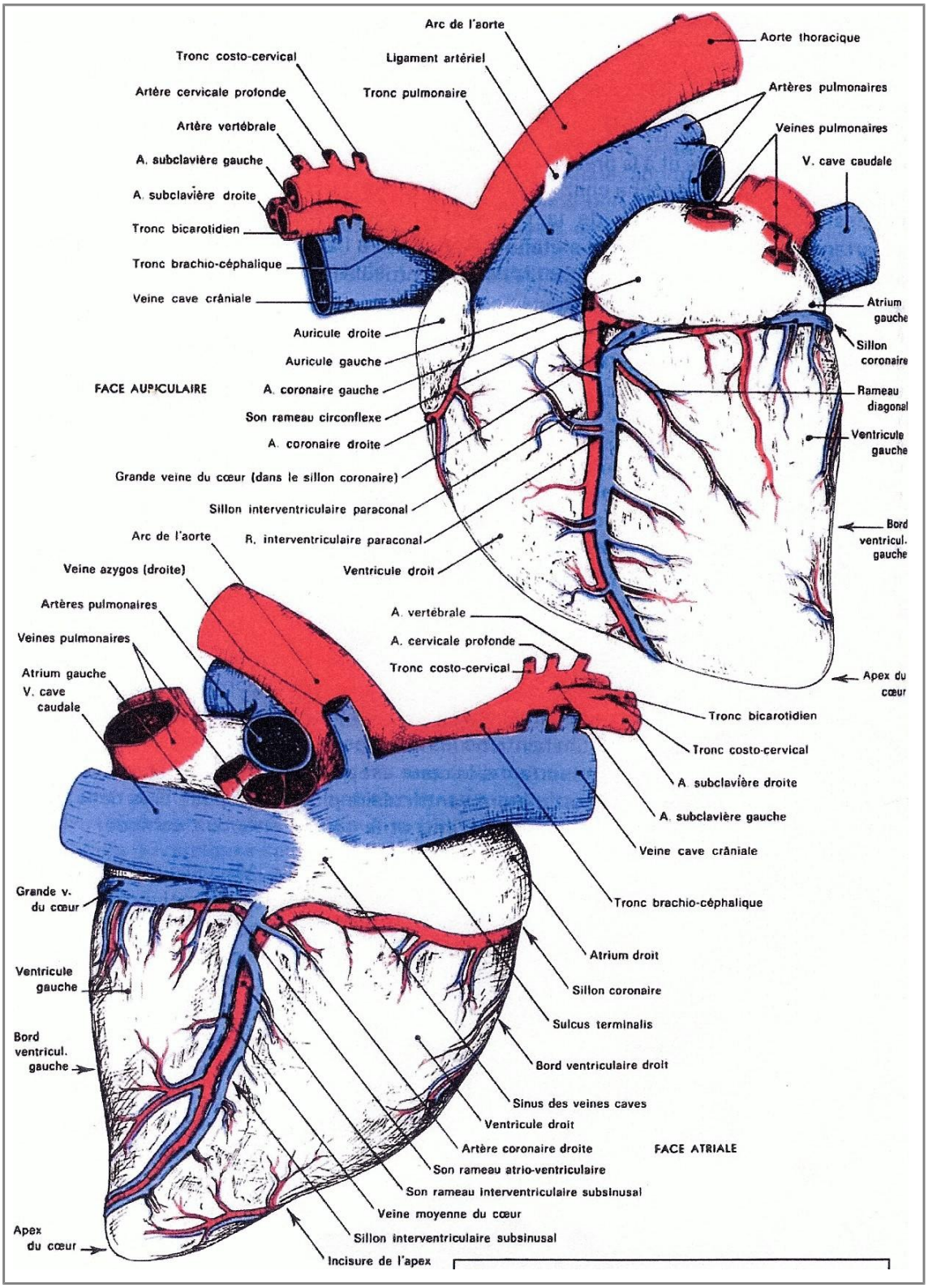

Annexe 26, Anatomie externe du coeur du cheval.

Source : Cours ESAO

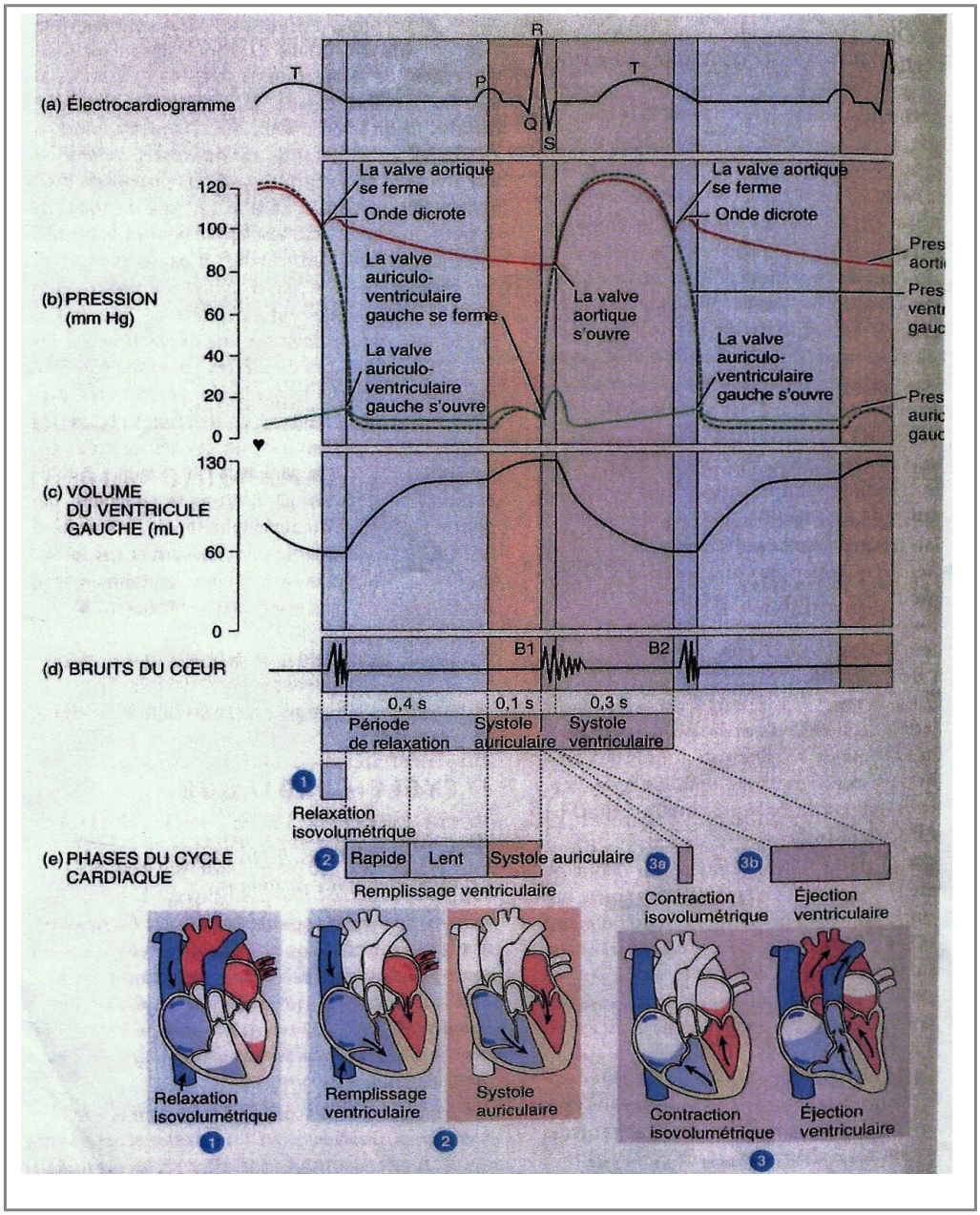

Annexe 27, Les cycles cardiaques. Source : Cours ESAO

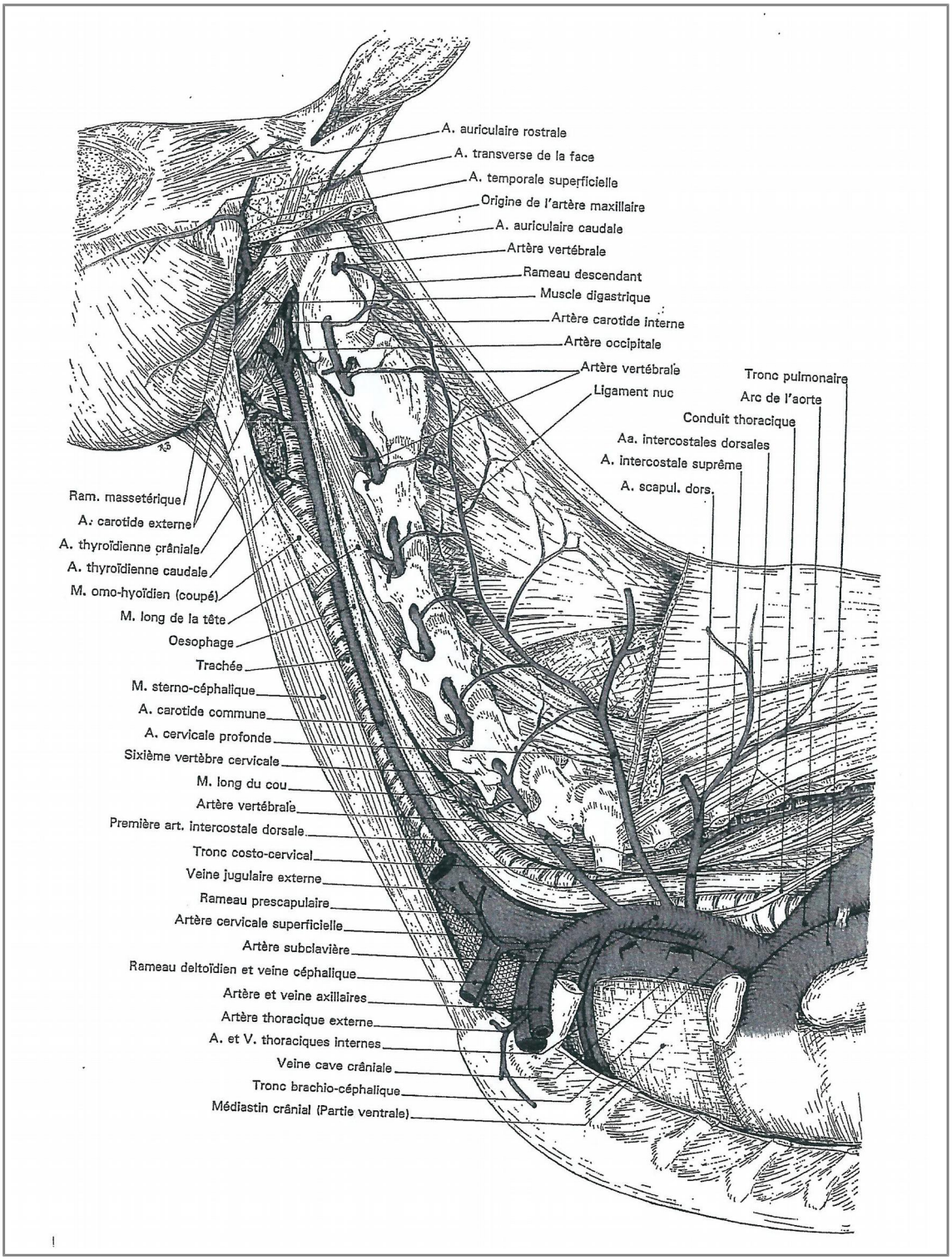

Annexe 28, Tronc brachio-céphalique et artères profondes du cou du cheval (côté gauche). Source : Cours ESAO – Angiologie

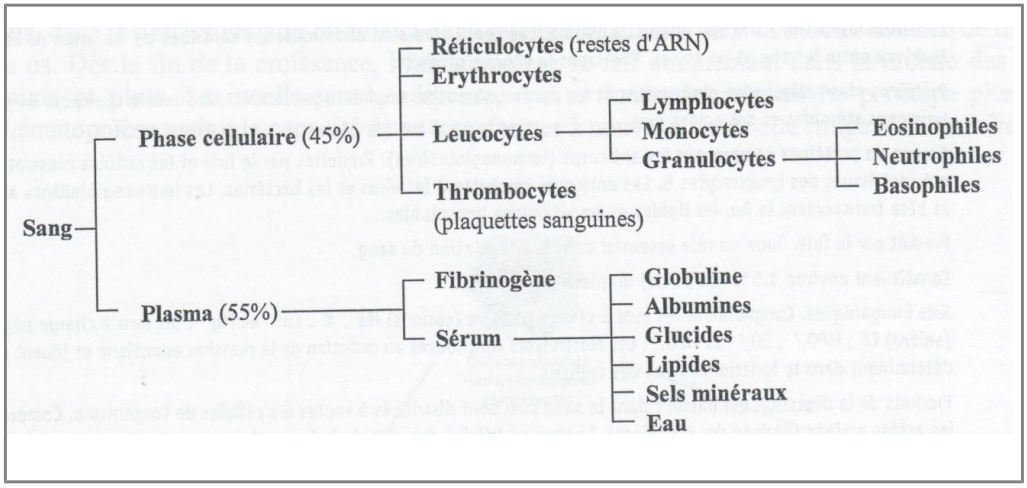

Annexe 29, Tableau de la composition du sang.

Source : Cours ESAO système sanguin

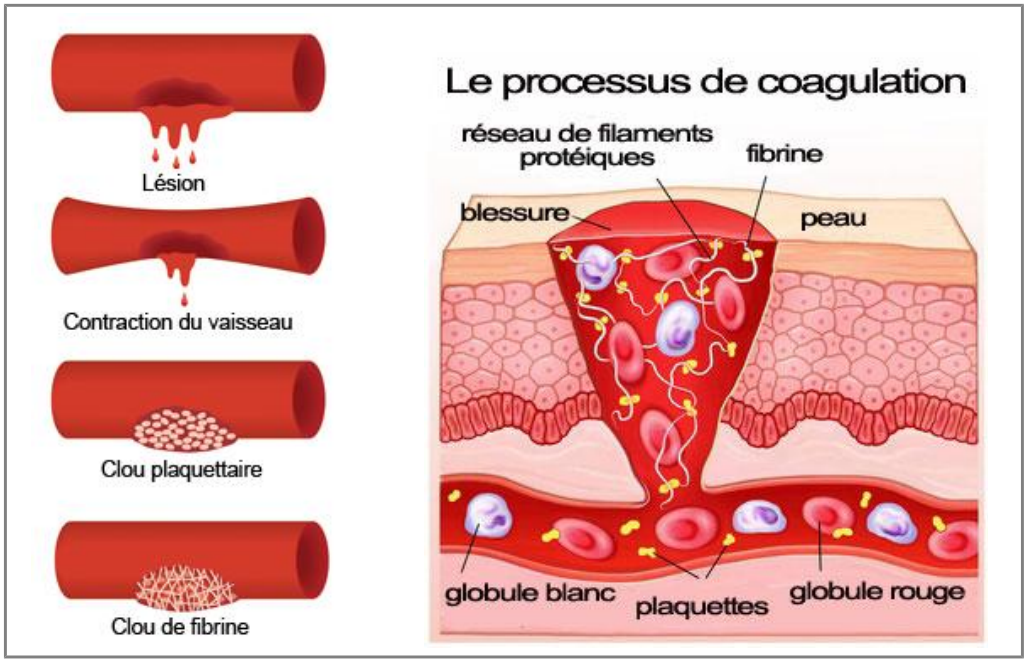

Annexe 30, Schéma du processus de coagulation du sang.

Source : Cours ESAO

	ARTERES	VEINES
Sens circulation du sang	Transportent le sang du cœur aux organes	Amènent le sang au cœur
Type de sang transporté	Transportent le sang oxygéné (sauf les artères pulmonaires)	Transportent le sang désoxygéné (sauf les veines pulmonaires)
Pression sanguine	Le sang est transporté avec une forte pression	Le sang est transporté avec une faible pression
Lumière du vaisseau	Diamètre interne étroit, mais très élastiques, maintenant la pression, s'élargissent avec les battements cardiaques	Gros diamètre interne
Epaisseur de la paroi	Paroi musculaire épaisse	Paroi fine
Valves et valvules	Pas de valves / valvules	Présence de valves / valvules empêchant le flux de retour

Annexe 31, Comparaison entre les artères et les veines.

Source : Cours ESAO, Angiologie, Généralités

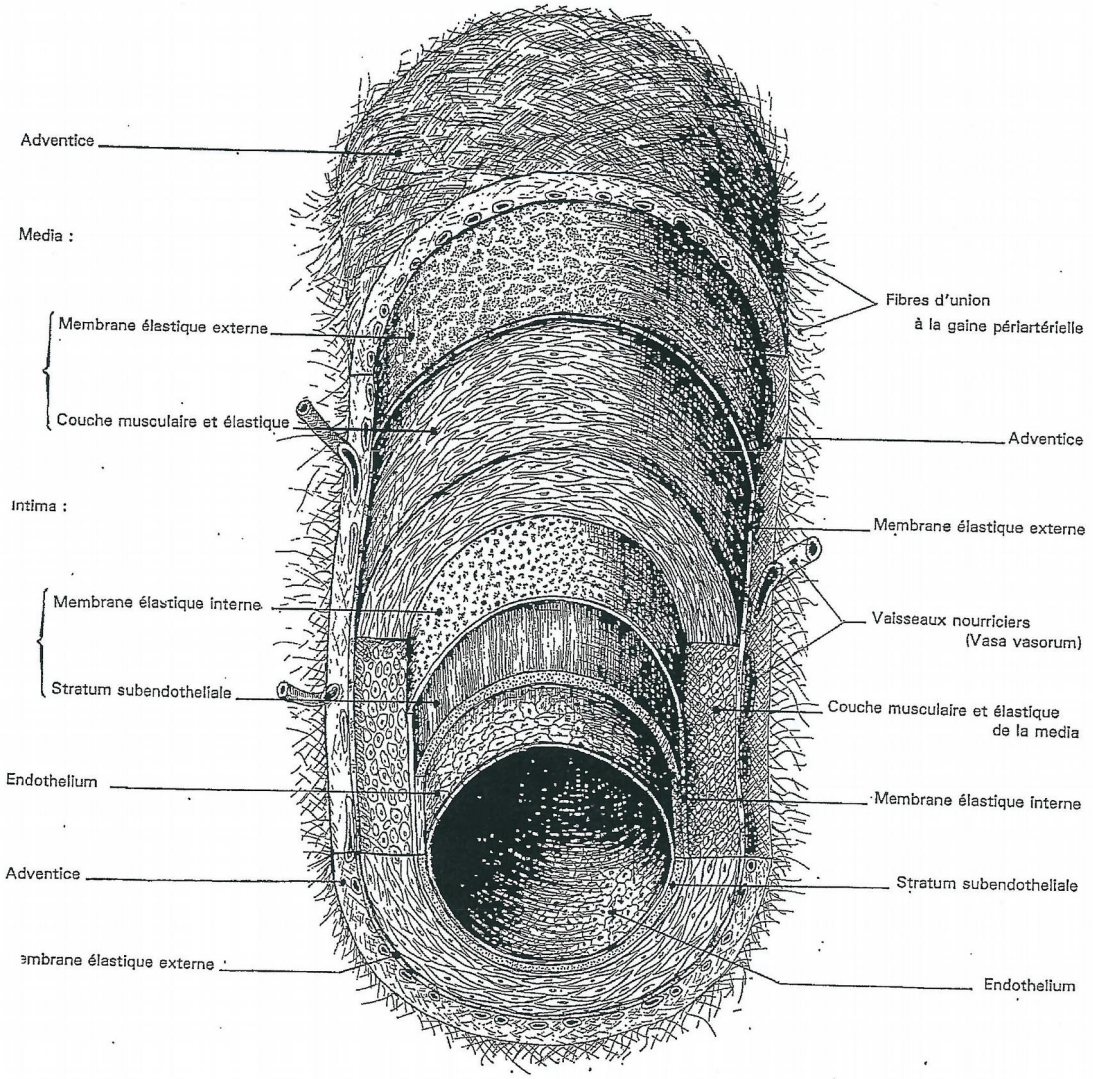

Le calibre des artères est très variable. On distingue ainsi 4 catégories :

- ✓ Artères de gros calibre : ex. aorte (diamètre 5-6 cm).
- ✓ Artères de moyen calibre : ex. artère axillaire.
- ✓ Artères de petit calibre : ex. artères collatérales diverses.
- ✓ Artères de calibre très réduit : artérioles (ex. artères nourricières des os, artères articulaires…).

Annexe 32, Schéma de la conformation des artères.

Source : Cours ESAO, Angiologie, Généralités

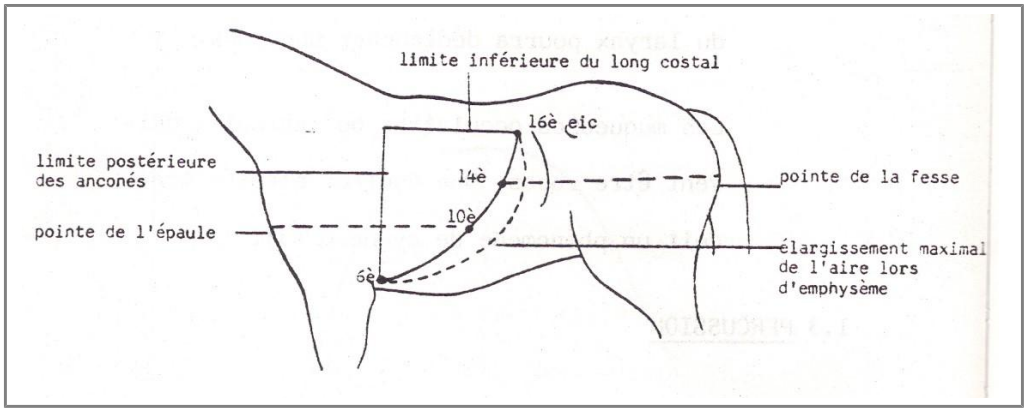

Annexe 33, Schéma de l'aire de projection acoustique des poumons du cheval.

Source : L'insuffisance respiratoire chronique du cheval.

Thèse présentée par Yannick LE FOURNIER

Annexe 34, Travail du diaphragme par ses points d'insertions. Source : auteur

Annexe 35 **Annexe 36**

Technique de la respiration forcée. Source : auteur

Annexe 37, Photographie de l'écoute pulmonaire sur le poumon droit. Source : auteur

Annexe 38, Photographie de la technique tissulaire, une main garrot et une main sur la charnière cervico-thoracique. Source : auteur

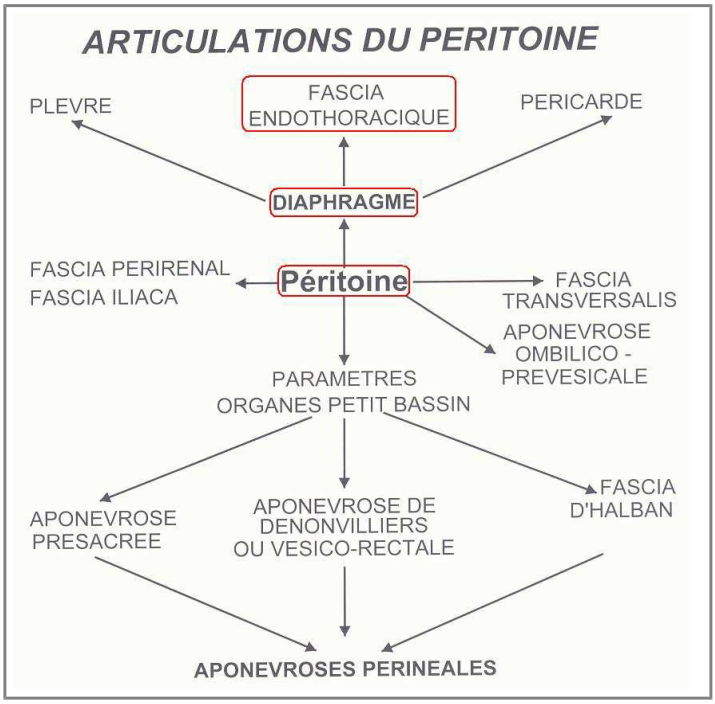

Annexe 39, Articulations du péritoine. Source : Serge PAOLETTI

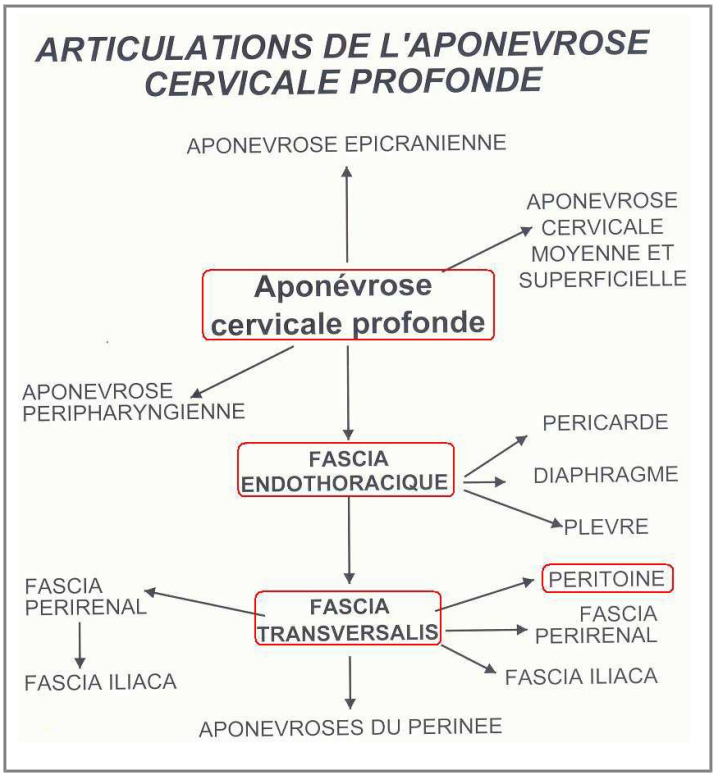

Annexe 40, Articulations de l'aponévrose cervicale profonde.

Source : Serge PAOLETTI

Annexe 41, Latéro-flexion gauche pour étirer le fascia cervical. Source : auteur



Annexe 42, Latéro-flexion droite pour étirer le fascia cervical. Source : auteur

Légende des planches des sutures du crâne

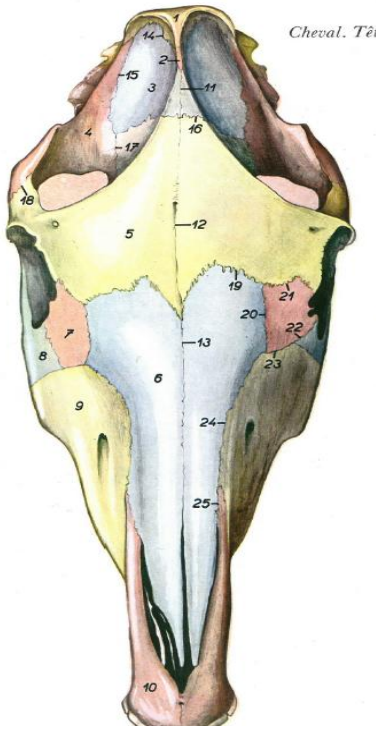

Cheval. Tête osseuse. Vue dorsale. Os colorés

Planche 1

1. Os occipital
2. Os interpariétal / suture interpariétale
3. Os pariétale
4. Os temporal
5. Os frontale
6. Os nasal
7. Os lacrymal
8. Os zygomatiques
9. Os maxillaires
10. Os incisif
11. Suture sagittale
12. Suture inter-frontale
13. Suture inter-nasale
14. Suture lambdoïde
15. Suture pariéto-temporale / Suture squameuse
16. Suture coronaire
17. Suture squamo-frontale
18. Suture temporo-frontale
19. Suture fronto-nasale
20. Suture naso-lacrymale
21. Suture fronto-lacrymale
22. Suture lacrymo-zygomatique
23. Suture lacrymo-maxillaire
24. Suture naso-maxillaire
25. Suture naso-incisive

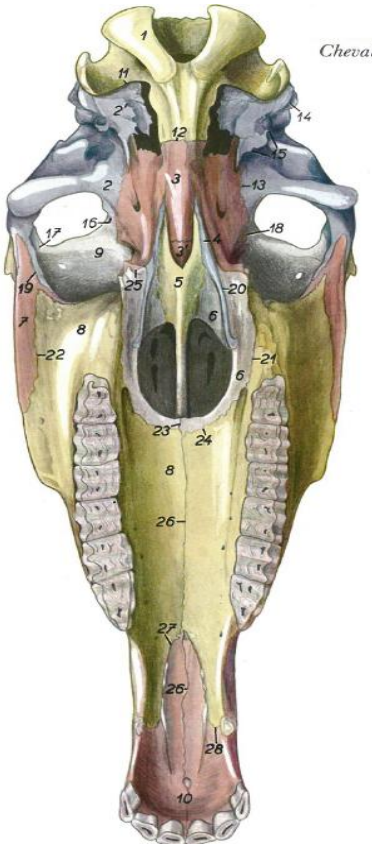

Cheval. Tête osseuse. Vue ventrale. Os colorés

Planche 2

1. Os occipital
2. Portion écailleuse de l'os temporal 2' – Portion pétreuse de l'os temporal
3. Os basi-sphénoïde 3' – Os pré-sphénoïde
4. Os ptérygoïde
5. Os vomer
6. Os palatin
7. Os zygomatique
8. Os maxillaire
9. Os frontal
10. Os incisif
11. Suture occipito-mastoïdienne
12. Synchondrose sphéno-occipitale
13. Suture sphéno-écailleuse
14. Fissure squamo-mastoïdienne
15. Fissure pétro-écailleuse
16. Suture squamo-frontale
17. Suture temporo-frontale
18. Suture sphéno-frontale
19. Suture temporo-zygomatique
20. Suture ptérygo-palatine
21. Suture palato-maxillaire
22. Suture zygomatico-maxillaire
23. Suture palatine médiane
24. Suture palatine transverse
25. Suture sphéno-palatine
26. Suture palatine médiane
27. Suture maxillo-incisive
28. Suture maxillo-incisive

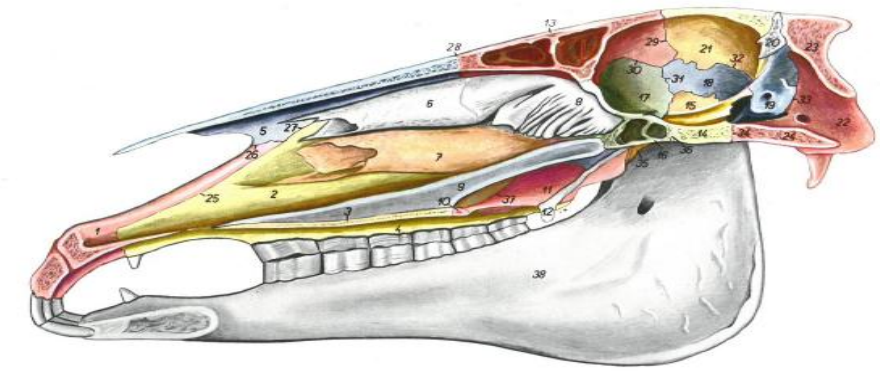

Cheval. Tête osseuse, section médiane. Os colorés

Planche 3		
1 .Os incisif 2 .Os maxillaire 3 .Apophyse palatine 4 .Apophyse alvéolaire de l'os maxillaire 5 .Os nasal 6 .Cornet nasal 7 .Os du cornet ventral 8 .Volutes ethmoïdales 9 .Os vomer 10. Lame horizontale de l'os palatin 11. Lame perpendiculaire de l'os palatin	12. Os ptérygoïde 13. Os frontal 14. Corps de l'os basi-sphénoïde 15. Aile de l'os basi-sphénoïde 16. Corps de l'os pré-sphénoïde 17. Aile de l'os pré-sphénoïde 18. Portion écailleuse de l'os temporal 19. Portion pétreuse de l'os temporal 20. Os interpariétal 21. Os pariétal 22. Portion latérale de l'os occipital 23. Ecaille occipitale 24. Portion basillaire de l'os occipital 25. Suture maxillo-incisive	26. Suture naso-incisive 27. Suture naso-maxillaire 28. Suture fronto-nasale 29. Suture coronaire 30. Suture sphéno-frontale 31. Suture sphéno-squameuse 32. Suture squameuse 33. Suture occipito-mastoïdienne 34. Synchondrose sphéno-occipitale 35. Apophyse ptérygoïde de l'os basi-sphénoïde 36. Synchondrose inter-sphénoïdale 37. Suture palato-maxillaire 38. Mandibule

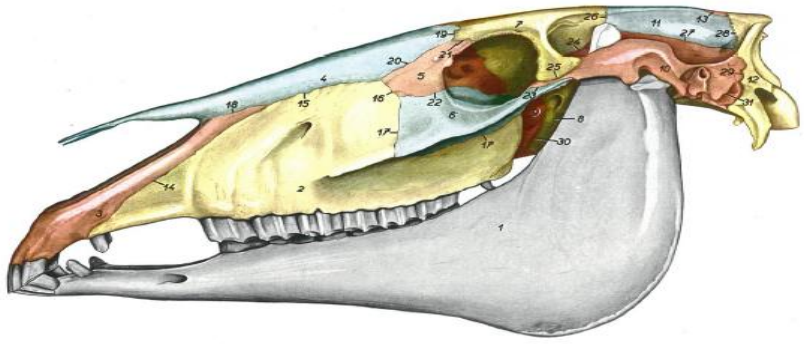

Cheval. Tête osseuse. Vue latérale. Os colorés

Planche 4		
1. Mandibule 2. Os maxillaire 3. Os incisif 4. Os nasal 5. Os lacrymal 6. Os zygomatique 7. Os frontal 8. Os pré-sphénoïde	9. Os palatin 10. Os temporal 11. Os pariétal 12. Os occipital 13. Os interpariétal 14. Suture maxillo-incisive 15. Suture naso-maxillaire 16. Suture lacrymo-millaire 17. Suture zygomatico-maxillaire 18. Suture naso-incisive 19. Suture fronto-nasale	20. Suture naso-lacrymale 22. Suture lacrymo-zygomatique 23. Suture temporo-zymatique 24. Suture squamo-frontale 25. Suture temporo-frontale 26. Suture coronaire 27. Suture squameuse 28. Suture lambdoïde 29. Fissure occipito-mastoïdienne 30. Suture sphéno-palatine

Annexe 43, Planches des sutures du crâne du cheval.
Source : Cours ESAO, Ostéologie du crâne

Annexe 44, Photographie du travail sur les sutures du crâne (sur la suture fronto-nasale plus précisément). Source : auteur



Annexe 45, Photographie de la technique crânienne sur la sphère sphéno-basilaire-occipitale. Source : auteur

Annexe 46, L'écoute crânio-sacrée-occiput → garrot. Source : auteur

Annexe 47, L'écoute crânio-sacrée-garrot → sacrum. Source : auteur

Horse. Skeletal topography relative to the vessels, nerves, trachea, and esophagus of the neck. Left view, showing only the principal veins and arteries.

Figure 161

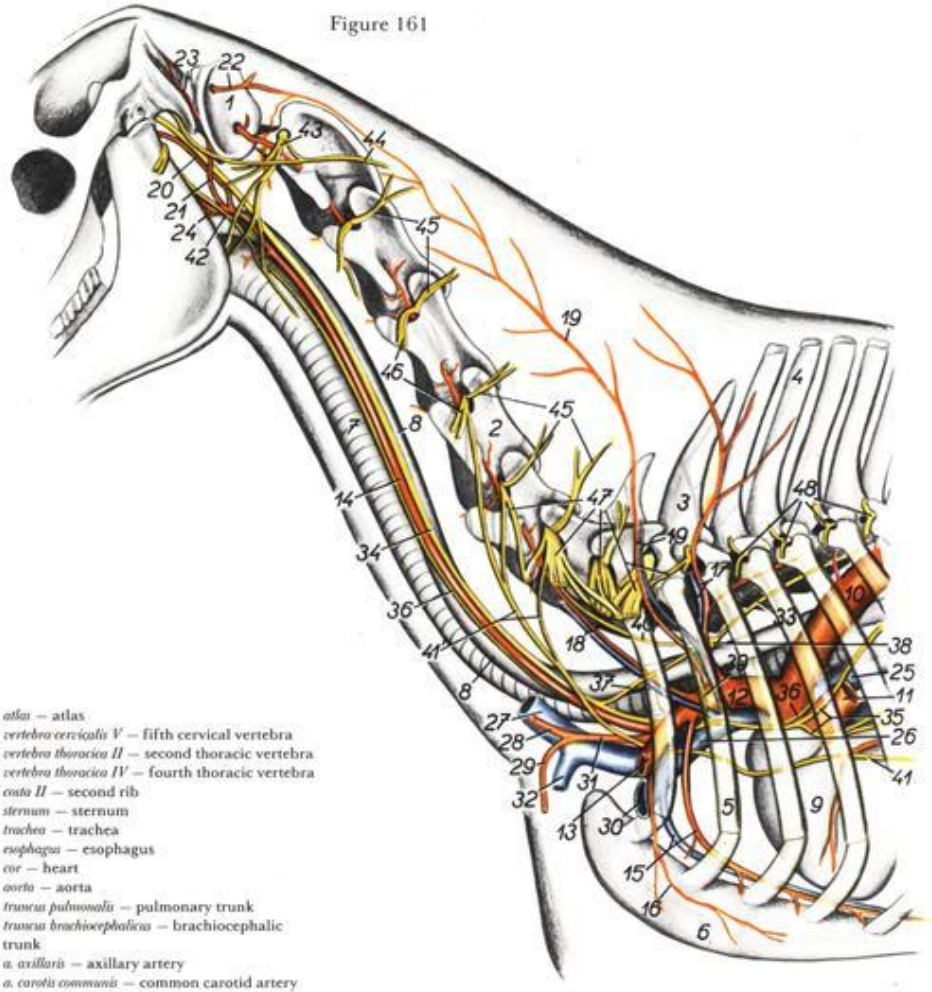

1. *atlas* — atlas
2. *vertebra cervicalis V* — fifth cervical vertebra
3. *vertebra thoracica II* — second thoracic vertebra
4. *vertebra thoracica IV* — fourth thoracic vertebra
5. *costa II* — second rib
6. *sternum* — sternum
7. *trachea* — trachea
8. *esophagus* — esophagus
9. *cor* — heart
10. *aorta* — aorta
11. *truncus pulmonalis* — pulmonary trunk
12. *truncus brachiocephalicus* — brachiocephalic trunk
13. *a. axillaris* — axillary artery
14. *a. carotis communis* — common carotid artery
15. *a. et v. thoracica interna* — internal thoracic artery and vein
16. *a. thoracica externa* — external thoracic artery
17. *a. et v. scapularis dorsalis* — dorsal scapular artery and vein
18. *a. et v. vertebralis* — vertebral artery and vein
19. *a. et v. cervicalis profunda* — deep cervical artery and vein
20. *a. carotis interna* — internal carotid artery
21. *a. occipitalis* — occipital artery
22. *ramus occipitalis* — occipital branch
23. *a. meningea caudalis* — caudal meningeal artery
24. *a. carotis externa* — external carotid artery
25. *v. cava caudalis* — caudal vena cava
26. *v. cava cranialis* — cranial vena cava
27. *v. jugularis* — jugular vein
28. *ramus prescapularis* — prescapular branch
29. *ramus deltoideus* — deltoid branch
30. *v. axillaris* — axillary vein
31. *a. cervicalis superficialis* — superficial cervical artery
32. *v. cephalica* — cephalic vein
33. *truncus sympathicus (pars thoracica)* — sympathetic trunk (thoracic part)
34. *truncus vagosympathicus* — vagosympathetic trunk
35. *n. vagus* — vagus nerve
36. *n. laryngeus recurrens* — recurrent laryngeal nerve
37. *truncus sympathicus* — sympathetic trunk
38. *gln. cervicothoracicum* — cervicothoracic ganglion
39. *ramus communicans ad n. vagum (ansa subclavia)* — communicating branch to vagus nerve (ansa subclavia)
40. *n. vertebralis* — vertebral nerve
41. *n. phrenicus* — phrenic nerve
42. *ramus colli ni. facialis* — colli branch of facial nerve
43. *n. cervicalis II* — second cervical nerve
44. *ramus dorsalis ni. accessorii* — dorsal branch of accessory nerve
45. *rami dorsales nervorum cervicalium* — dorsal branches of cervical nerves
46. *rami ventrales nervorum cervicalium* — ventral branches of cervical nerves
47. *plexus brachialis* — brachial plexus
48. *nn. thoracici* — thoracic nerves

Annexe 48, Topographie de l'encolure chez le cheval.

Source : Planche de Popesko

Annexe 49, Photographie de la position des mains sur l'articulation atlanto-occipitale pour la décompression de l'articulation. Source : auteur

Annexe 50, Photographie de la technique de travail sur l'articulation atlanto-occipitale. Source : auteur

« L'art de la thérapeutique manuelle est ancien : je tiens en haute estime ceux qui, génération après génération, me succéderont et dont tous les travaux contribueront au développement de l'art naturel de guérir. »

Hippocrate