APPROCHE DES MESOS SPLANCHNIQUES EN OSTEOPATHIE ANIMALE CHEZ LES MONOGASTRIQUES

Mémoire de fin d'études

Pour l'obtention du diplôme d'Ostéopathe Animalier du CNESOA

Soutenu et présenté à Châtel-Guyon

En mai 2020 par :

Marie SALABERT

Née le 07/07/1997 à Saint-Jean (31240)

Promotion 2015/2020

Maîtres de mémoire :

Madame **GARDELLE Amélie** et Monsieur **MAGNET Pierre** en tant qu'Ostéopathes Animaliers

Monsieur **ORIO Romain** en tant que Docteur Vétérinaire pratiquant l'Ostéopathie

« Je soussigné SALABERT Marie, certifie que le contenu, les données et les analyses de ce mémoire sont le résultat de mon travail personnel. Je certifie également que toutes les données, toutes les analyses, tous les raisonnements et toutes les conclusions empruntées à la littérature sont soit exactement recopiés et placés entre guillemets dans le texte, soit spécialement indiqués et référencés dans une liste bibliographique en fin de volume. Enfin je certifie que ce document, en totalité ou pour partie, n'a pas servi antérieurement à d'autres évaluations et n'a jamais été publié. »

« Que l'organe viscéral soit protégé ou non, l'approche tissulaire ne varie pas, puisque nous travaillons sur la structure en tant que substance plastique et que nous recherchons les zones de rétentions qui du fait de leur rétraction nous attirent, où qu'elles se trouvent. Il nous semble cependant important d'avoir bien présent à l'esprit (à la conscience, à l'attention) que lorsque nous abordons globalement une région, nous incluons les organes viscéraux qui y sont contenus. »

(Tricot, Tome 1 - Approche tissulaire de l'ostéopathie - Un modèle du corps conscient, 2002)

REMERCIEMENTS

A **Mariam Godde**,
Je te remercie pour ta considération, ton aide précieuse et ta bienveillance.

~

J'ai eu la chance d'avoir trois maîtres de mémoire exceptionnellement investis pour m'aider dans ce travail, je vous adresse de sincères remerciements.

A **Amélie Gardelle,**
Toute ma gratitude pour ton soutien sans faille dans la rédaction de ce mémoire, ton accompagnement et tes conseils avisés. Tu as fortement contribué à me faire devenir l'ostéopathe animalier que je suis aujourd'hui, grâce ta passion pour notre métier.
Je t'en suis infiniment reconnaissante.

A **Romain Orio,**
Tu as été un pilier et un guide tout au long de ce travail rédactionnel. J'ai été heureuse de te reconnecter, du fin fond de ta montagne, aux études et aux événements du monde de l'ostéopathie pour animaux. Il parait qu'on ne va jamais aussi loin que lorsqu'on ne sait pas où l'on va… Pas à pas avec ce mémoire tu m'as fait repousser mes propres limites.
Un immense merci pour tout.

A **Pierre Magnet,**
Un grand merci pour ton esprit critique, tes conseils et ta précision remarquable en ostéopathie. Mais surtout pour ta patience face à mon esprit tenace… Finalement ce ne fut « pas si pire » de faire rouler les mécaniques rédactionnelles… A bon entendeur !
Sincères remerciements et amitiés.

~

Sincères remerciements à Benoît Decamps pour sa gentillesse, son soutien et son accompagnement pendant la fin de mes études.

Aux Docteurs Vétérinaires **Christian Ravaille, Bruno Bonnard, Romain Male, Nathalie Domien et Hubert Langer,**
Aux ASV **Laurie Canivenc, Laura Touti, Cathy Martin, Jocelyne Bernat et Laura Aversenc**
Je vous suis très reconnaissante pour votre partage depuis le début de mes études et pour le travail collaboratif mis en place pour ce mémoire. Je vous remercie pour votre confiance et votre gentillesse. J'apprécie particulièrement le fonctionnement de votre clinique vétérinaire, j'espère de tout cœur pouvoir y trouver ma place afin d'apporter ma pierre à l'édifice dans le soin de vos patients.

~

Aux Docteurs Vétérinaires **Bruno Baup, Louis-Marie Desmaizières** et **Caroline Desmaizières,**
Je vous remercie pour votre accueil chaleureux, votre confiance et votre partage.
A toute l'équipe de la Clinique Vétérinaire du Cheval de Grenade,
Sincères remerciements pour tous nos moments d'échanges, j'ai été très heureuse de découvrir votre quotidien et d'en apprendre davantage sur les soins des chevaux.
La solidarité au sein de votre équipe m'a beaucoup touchée.

~

A l'équipe enseignante du CNESOA,
Mes remerciements à chacun, pour votre partage avec bienveillance et passion.
A Natacha Schlusselhuber,
Je te remercie de m'avoir fait découvrir la racine du mésentère et le péricarde.
Mention spéciale pour Thierry Hoarau
Un grand merci pour m'avoir permis d'approfondir mon toucher en ostéopathie et d'appréhender l'animal avec finesse pour terminer ces études en beauté.

~

A Simon Lombardy, Séverine Deretz et Eugénie Cottereau,
Je vous remercie de m'avoir permis de vous suivre dans votre quotidien, afin de peaufiner mon enseignement à vos côtés.

A Patrick Chêne,
Nous ne te remercierons jamais assez, d'être tout simplement un ovni. Merci pour ton énergie, ton travail et ton partage, tu as pu éclairer la conscience de nombreux ostéopathes pour animaux, dont la mienne.

~

A tout mon entourage professionnel et aux propriétaires d'animaux ayant accepté de participer à cette étude, sincères remerciements.
Mention spéciale à la Team Metzler.

~

Intimes remerciements à tout mon entourage amical, que je ne me risquerai pas de citer pour n'oublier personne.
Je remercie mon acolyte de ces 5 années d'études, **Camille Baccou.**
Mention spéciale pour **Rémy Libre** pour notre passion commune pour les fascias.

A Thomas Pernot,
Mon binôme de choc, que de chemin parcouru ensemble… un an d'association, trois déménagements, des formations ensembles, des missions solidaires… Je te remercie du plus profond de mon cœur pour le soutien que tu m'apportes au quotidien et notamment dans la réalisation de ce mémoire. Merci au Covid-19 qui m'aura permis d'avoir des schémas intergalactiques pour mes petits mésos splanchniques. Ta fibre artistique a encore frappé.

A ma famille,
Je vous remercie de m'avoir permis de réaliser ces études et de me soutenir au quotidien.
Un grand merci à **mon papa** qui m'accompagne dans tous mes projets.

~

A l'UFEOA,
Je ne remercierai jamais assez la vie, de m'avoir fait vivre ces 3 années de vie associative mouvementées que j'ai vécue avec passion. Cette association étudiante nationale aura forgé la personne que je suis devenue. Ce fut un apprentissage de chaque instant. Je souhaite à n'importe quel étudiant de pouvoir s'affirmer dans un projet fédérateur et collectif comme celui que représente l'UFEOA. Je remercie toutes les personnes qui ont contribué de près ou de loin à la réalisation de ce projet. Un merci du fond du cœur à toutes les personnes qui se sont engagées pour vivre cette grande aventure humaine, et qui sont devenues des amis au fil du temps.

~

Sincères remerciements à toutes les personnes, que j'aurai oublié de citer, et qui ont contribué de près ou de loin à ce mémoire de fin d'études.

~

A ma grand-mère,
Pour tout ce que tu m'as transmis, ce mémoire de fin d'études est réalisé afin de te rendre hommage.

TABLE DES MATIERES

REMERCIEMENTS 3

TABLE DES MATIERES..... 6

TABLE DES ABREVIATIONS..... 15

INTRODUCTION 16

PARTIE 1 : BASES THEORIQUES ET OSTEOPATHIQUES DES FASCIAS AUX MESOS SPLANCHNIQUES 18

I. HISTOLOGIE – FONCTIONNEMENT ET CONSTRUCTION INTERNE DU RESEAU FASCIAL 18

A. Généralités 19

B. Les principaux éléments cellulaires 20

C. Les fibres intercellulaires 21

1. Les fibres réticulées 21

2. Les fibres de collagène 21

3. Les fibres élastiques 22

D. La substance fondamentale 22

E. Les différents types de tissu conjonctif 22

II. LA PHYSIOLOGIE DU TISSU CONJONCTIF.....23

A. Rôles de fascias..... 23

B. Corrélations et comparaisons entre les systèmes nerveux, vasculaire et fascial .. 23

C. Construction du réseau fascial 25

D. Dégradation tissulaire et place de l'ostéopathie 27

1. L'importance du mouvement pour un organisme 27

2. Une meilleure circulation des fluides 28

3. Le stress émotionnel 28

E. La tenségrité au sein de l'histologie et de la physiologie 29

1. De l'origine de la tenségrité au tissu conjonctif 29

2. Un organisme vivant perçu avec la tenségrité 30

3. La macrotenségrité par les fibroblastes 30

4. La microtenségrité 33

III. LA CLASSIFICATION DES FASCIAS 34

A. Histoire et considération des fascias 34

B. La classification actuelle 35

C. Conclusion 37

IV. EMBRYOLOGIE : LES FASCIAS DES L'ORIGINE DE LA VIE 38

A. Généralités 38

B. La fécondation 39

1. Définition 39

2. Observations du tissu conjonctif 39

3. La segmentation (ou clivage) 40

4. La capacitation – apparition de l'endoderme primitif 41

5. Nidation différée 41

6. Formation du disque embryonnaire 42

7. La gastrulation – apparition du mésoderme 42

8. Formation de l'embryon 43

9. Délimitation de l'embryon 45

10. Evolution de l'ectoderme 46

11. Evolution de l'endoderme 48

12. L'évolution du mésoderme 50

13. Cœlome extra-embryonnaire et implantation de l'embryon 51

C. Conclusion générale sur la période embryonnaire 52

D. Le développement embryologique des séreuses splanchniques 52

1. Les mésentères primitifs 53

a. Mésentère dorsal primitif 53

b. Mésentère ventral primitif 53

c. Mésentère primitif autre 53

2. Le septum transversum – la séparation des cavités péricardique et pleuropéritonéale 55

3. Formation de la cavité péricardique et apparition de la cavité pleuropéritonéale 56

4. Fermeture des canaux pleuro-péritonéaux et formation des cavités pleurales 56

5. Formation du diaphragme 57

6. Formation de la cavité péritonéale 59

E. La vie fœtale : l'Organogénèse – évolution des mésos splanchniques 62

1. Au niveau du système digestif 62

a. Œsophage 62

b. Estomac 62

c. Intestin grêle 63

d. Foie 64

e. Pancréas 64

f. Rate 65

g. Le gros intestin 65

h. Rectum 65

2. Le système urinaire 67

a. Reins 67

b. Glandes surrénales 68

3. Les appareils reproducteurs mâles et femelles 68

a. L'appareil génital de la femelle 68

b. L'appareil génital du mâle 68

4. Cavité péritonéale et viscères abdominaux 69

F. Conclusion générale sur le développement des mésos splanchniques 71

V. ANATOMIE DES MESOS SPLANCHNIQUES 72

- Introduction 72
- Créer du lien entre la description anatomique et le protocole ostéopathique proposé 73

A. Objectifs 73

B. Notions fondamentales 73

1. Une zone de rétention créatrice d'une traction tissulaire 74

a. Définition d'un fulcrum 74

b. Conséquences périphériques du fulcrum 74

c. Les différents impacts d'une zone de rétention 74

d. Les rôles de l'ostéopathe 75

- Partie abdomino-pelvienne 75

Les principaux mésos d'un point de vue anatomique et ostéopathique 75

A. Le péritoine 75
1. Généralités 75
2. Constitution du péritoine 75
3. Les différentes catégories de plis péritonéaux 78
4. Organes rétropéritonéaux 79
B. La racine du mésentère 79
1. Généralités 79
2. Spécificités pour les équidés 79
3. Spécificités pour les carnivores 80
4. Observations 80
C. Le mésentère 83
1. Généralités 83
2. Sa constitution externe 83
3. Sa constitution interne 83
4. Spécificités pour les équidés 84
5. Spécificités pour les carnivores 85
D. Le petit omentum 86
1. Parties en lien avec l'estomac 86
2. Parties en lien avec le foie 86
3. Conformation du petit omentum 86
E. Le grand omentum 87
1. Généralités 87
2. Les parois du grand omentum 87
a. La paroi superficielle du grand omentum 87
b. La paroi profonde du grand omentum 88
3. Parties spécifiques du grand omentum 89
4. Rôle du grand omentum 89
5. Spécificités pour les équidés 90
6. Spécificités pour les carnivores 91
F. Bourse omentale 93
1. La délimitation de la bourse omentale 93
2. Son ouverture 93
3. Les différentes parties de la bourse omentale 93
4. Spécificités pour les carnivores 94

Diaphragme et œsophage – zones d'échanges 94

A. L'œsophage 94
B. Le diaphragme 96
1. Conformation 96
2. Vascularisation et innervation 97

Les mésos du système digestif.....97
A. Le ligament gastro-phrénique 97
B. Les mésos du foie 98
1. Le ligament hépato-gastrique 99
2. Le ligament hépato-duodénal 99
3. Le ligament coronaire..... 100
4. Le ligament falciforme..... 101
a. Spécificités pour les équidés 101
b. Spécificités pour les carnivores 101
5. Le ligament triangulaire gauche 102
6. Le ligament triangulaire droit..... 103
7. Le ligament hépato-rénal 103
8. Vascularisation et innervation 104
a. Vascularisation et système lymphatique 104
b. Innervation 104
c. Voies d'excrétion de la bile 104
C. Les mésos de la rate 107
1. Le ligament gastro-splénique 107
2. Le ligament spléno-rénal 107
3. Vascularisation et innervation 107
D. Le mésoduodénum..... 108
1. Généralités 108
2. Vascularisation portée par le mésoduodénum 109
3. Spécificités pour les équidés 109
4. Spécificités pour les carnivores 110
E. Les plis des intestins 110
1. Le pli duodéno-colique 110
2. Le pli iléo-caecal 110
3. Le pli caeco-colique 111
F. Les mésocolons 112
1. Mésocolon ascendant 112
a. Spécificités pour les équidés 112
b. Spécificités pour les carnivores 112
2. Mésocolon transverse 112
a. Spécificités pour les équidés 112
b. Spécificités pour les carnivores 113
3. Mésocolon descendant 113
a. Généralités 113
b. Spécificités pour les équidés 113
c. Spécificités pour les carnivores 114
G. Le mésorectum..... 115

1. Généralités 115
2. Spécificités pour les équidés 116
3. Spécificités pour les carnivores 116

- *Les mésos du système urinaire* *117*
A. Les reins 117
1. Moyen de fixité 117
2. Vascularisation et innervation 119
B. Les uretères 120
1. Chez les mâles 120
2. Chez les femelles 120
C. La vessie 121
1. Les mésos 121
2. Les culs de sacs péritonéaux 122
3. Vascularisation et innervation 122

- *Les mésos de l'appareil génital masculin* *125*
A. Les enveloppes des testicules 125
1. Scrotum 125
2. Le fascia spermatique externe 126
3. Le muscle crémaster 126
4. Le fascia spermatique interne 126
5. La tunique vaginale 126
6. Le mésorchium 127
B. Vascularisation et innervation 127

- *Les mésos de l'appareil génital féminin* *130*
A. Les ovaires et les trompes utérines 130
1. Mésovarium 130
2. Ligament suspenseur de l'ovaire 130
3. Ligament propre de l'ovaire 130
4. Mésosalpinx 131
5. La bourse ovarique 131
6. Vascularisation et innervation 131
B. L'utérus 132
1. Le ligament large 132
2. Le ligament rond de l'utérus 132
3. Vascularisation et innervation 134

- *La sphère thoracique* *137*
A. Généralités 139

1. Les cavités pleurales 139
2. La cavité péricardique 139
B. Les plèvres 140
1. Généralités 140
2. La plèvre pariétale 141
a. La plèvre costale 141
b. La plèvre diaphragmatique 142
c. La plèvre médiastinale 142
3. Les mésos des poumons 142
a. La racine du poumon 142
b. Le ligament pulmonaire 142
C. Les médiastins 144
1. Le médiastin cranial 144
2. Le médiastin moyen 145
3. Le médiastin caudal 145
4. Spécificités pour les équidés 145
5. Spécificités pour les carnivores 145
D. Le péricarde 147
1. Le péricarde fibreux 147
2. Le péricarde séreux 148
3. Spécificités pour les équidés 149
4. Spécificités pour les carnivores 149

- *Schématisation bilan des mésos splanchniques* *151*

PARTIE 2 : APPROCHE VISCERALE ET FASCIALE DE L'OSTEOPATHIE HUMAINE ET ANIMALE DE SON COMMENCEMENT A AUJOURD'HUI 161

- Andrew Taylor Still, pionnier de l'Ostéopathie (1874) 161
- John Martin Littlejohn, de la physiologie à l'ostéopathie (1917) 162
- Louisa Burns : pathogenèse des maladies viscérales (1917) 163
- William Garner Sutherland : approche crânienne de l'Ostéopathie (1900-1950) 164
- Le Clavier équin de Roger (1921) 165
- Viola Frymann (courant 1960) 166
- Irvin Korr : métamérisation et système neuro-musculo-squelettique (1944-1975) . 167
- Jean Pierre Barral : approche viscérale de l'Ostéopathie (1972) 168
- Georges Finet et Christian William (1988) 170
- Robert Perronneaud-Ferré : les techniques réflexes en Ostéopathie (1988) 171

- Dominique Giniaux, pionnier de l'Ostéopathie équine (1980) 171
- Francis Lizon, auteur du premier ouvrage pour l'ostéopathie vétérinaire sur les petits animaux (1988) 173
- Pierre Tricot, approche tissulaire de l'Ostéopathie (1990) 174
- Serge Paoletti, les fascias (1998) 175
- Thomas Myers, thérapeute manuel américain (2000) 175
- Pascal Evrard, auteur du premier ouvrage exposant des techniques en ostéopathie équine (2005) 176
- Conclusion de la Partie 2 177

PARTIE 3 : PROPOSITION D'UNE APPROCHE EN OSTEOPATHIE VISCERALE PAR LES MESOS SPLANCHNIQUES 178

I. NOTIONS FONDAMENTALES A LA COMPREHENSION DE CETTE PARTIE 178

A. Définition d'un diagnostic ostéopathique 178

B. Définition d'une dysfonction ostéopathique 179

C. Définition d'une dysfonction myofasciale et/ou viscérale 179

D. Définition d'une dysfonction vertébrale – Les lois de Fryette 180

E. Les dysfonctions crâniennes 181

II. PROPOSITION D'UNE APPROCHE EN OSTEOPATHIE ANIMALE 182

A. Les éléments indispensables 182

B. Diagnostic ostéopathique 182

1. Les tests généraux 182

2. Les tests spécifiques 185

III. PARTIE EXPERIMENTALE 185

A. Le projet 185

B. Les paramètres de réalisation 186

C. Les objectifs et les questionnements personnels 186

- *Expérimentation sur les grands animaux* 188

1. Les coliques 188

a. Cas n°1 188

b. Cas n°2 192

2. Les colites/ diarrhées 194
a. Cas n°3 194
b. Cas n°4 196
- *Expérimentation sur les petits animaux* 198
1. Cas en lien avec l'appareil génital 198
a. Cas A 198
b. Cas B 199
c. Cas C 200
d. Cas D 201
e. Cas E 202
2. Atteinte digestive 204
a. Cas F 204
3. Cas de piroplasmose 206
a. Cas G 206
b. Cas H 207
Conclusion de la Partie 3 208

CONCLUSION GENERALE 209
ANNEXES 210
TABLE DES TABLEAUX 213
TABLE DES IMAGES 214
BIBLIOGRAPHIE 219

Toute utilisation intégrale ou partielle, sans autorisation préalable de l'auteur est interdite. Ce mémoire de fin d'études est une introduction à un travail de recherche, pouvant mener à la rédaction d'un ouvrage.

Selon les articles L.111-1 et L.122-1 du Code de la propriété intellectuelle.

TABLE DES ABREVIATIONS

AH : acide hyaluronique

MEC : matrice extra-cellulaire

SNC : système nerveux central

MTR : membrane de tensions réciproques

LCR : Liquide céphalo rachidien

MRP : mouvement respiratoire primaire

C1-C7 : vertèbres cervicales

T1-T18 : vertèbres thoraciques

L1-L7 : vertèbres lombaires

CRPM : code rural et de la pêche maritime

CNOV : Conseil National de l'Ordre des Vétérinaires

INTRODUCTION

Les séreuses splanchniques sont des éléments anatomiques permettant la suspension, la nutrition et la protection des viscères. Ces mésos sont encore relégués au second plan et peu considérés dans les recherches scientifiques mais également dans la pratique de l'ostéopathie.

Leur étendue est pourtant remarquable, qu'ils s'appellent péritoine, mésentère, péricarde ou encore plèvre, leur présence a un sens dans le grand tout constituant un individu.

A travers ce mémoire nous chercherons à montrer l'intérêt et l'impact que peuvent avoir ces mésos dans la pratique de l'ostéopathie sur les animaux.

Il y a trois ans, je perdais ma grand-mère, le diagnostic des médecins était clair : cancer du péritoine. A cette époque dieu sait à quel point j'ai haï ce péritoine, sans avoir réellement connaissance de qui il était. Je n'étais alors que dans le début de ma première année d'ostéopathie animale. La curiosité m'amena à le découvrir anatomiquement, à vouloir le visualiser et à comprendre son fonctionnement. Mon déclic en ostéopathie eut lieu ensuite grâce à la racine du mésentère. Ce petit élément anatomique m'a permis d'appréhender une prise en charge globale des organes par une approche viscérale de l'ostéopathie. Depuis, comme on testerait un pisiforme, je teste systématiquement la racine du mésentère en début de consultation. Dans la suite logique des choses, j'ai cherché à contacter les autres mésos dit splanchniques en ostéopathie. C'est ce que j'ai envie de vous partager dans ce mémoire : leur perception, comment les contacter et les utiliser.

Ces mésos font parties de la catégorie des fascias intermédiaires. Dans ce mémoire nous décrirons l'histologie et la physiologie des fascias avant de décrire leur classification. Nous continuerons par étudier le développement des fascias avec l'embryologie, en portant notre attention sur les séreuses splanchniques. Nous clôturerons cette première grande partie en décrivant l'anatomie de nos différents mésos.

Notre seconde partie portera sur l'historique de l'approche viscérale de l'ostéopathie. Nous observerons comment la pratique sur la sphère viscérale a vu le jour et la perception qu'en ont les ostéopathes ayant marqué l'Histoire. Nous chercherons à connaitre leur vision sur les mésos splanchniques.

Nous continuerons avec une troisième partie expérimentale visant à proposer un protocole en ostéopathie avec les mésos splanchniques. L'objectif est d'enrichir notre vision de l'approche viscérale de l'ostéopathie.

Nous clôturerons ce mémoire en démontrant comment il est possible de corréler la médecine vétérinaire traditionnelle avec l'ostéopathie animale. Nous testerons les limites de notre protocole en comparant le diagnostic ostéopathique avec le diagnostic médical. *Cette partie se terminera avec un recueil de cas cliniques avec de l'anatomie intégrée.*

Tout au long de ce mémoire nous chercherons à répondre à la question suivante :

Comment l'utilisation des mésos splanchniques peut se positionner au cœur de notre pratique pour permettre une meilleure compréhension de l'approche viscérale en ostéopathie, tout en créant un pont avec la médecine vétérinaire ?

« Par son action nous vivons, par son échec nous mourrons. »

Parole prononcée pour décrire l'importance vitale des fascias par Andrew Taylor Still, fondateur de l'Ostéopathie, dans Philosophies et principes mécaniques de l'ostéopathie (Still, 1892)

PARTIE 1 : BASES THEORIQUES ET OSTEOPATHIQUES DES FASCIAS AUX MESOS SPLANCHNIQUES

Nous analyserons les fascias et notamment les mésos splanchniques sur trois plans distincts : l'histologie et la physiologie pour comprendre le fonctionnement de la communication cellulaire ; l'embryologie pour observer le développement des tissus superposés ; et l'anatomie pour appréhender la disposition finale de nos mésos. Le concept mécanique et architectural qu'est la tenségrité servira de toile de fond à la description de ces 3 plans.

Pour réaliser ces trois parties, nous utiliserons notamment trois ouvrages :

- Les fascias – Rôles des tissus dans la mécanique humaine de Serge Paoletti (Paoletti, 2002)
- Anatomy trains – Les méridiens myofasciaux en thérapie manuelle de Thomas W.Myers (Myers, 2000 / traduction française 2018)
- Anatomie Comparée des mammifères domestiques – Tome 4 Splanchnologie II de Robert Barone (Barone R. , Barone Tome 4 Splanchnologie II , 2001)

Les autres ouvrages employés seront cités au fur et à mesure et référencés dans la bibliographie. Le reste des informations est issu des cours que j'ai pu recevoir au CNESOA.

I. HISTOLOGIE – FONCTIONNEMENT ET CONSTRUCTION INTERNE DU RESEAU FASCIAL

Les parties sur l'histologie et la physiologie seront majoritairement théoriques. Il est cependant important de partir de ces bases pour pouvoir étayer plus largement le sujet de notre mémoire. Comme expliqué dans notre introduction, pour aborder les mésos splanchniques il est nécessaire d'aborder les fascias dans leur globalité. La notion de tenségrité sera très largement décrite, il s'agit également d'un concept cher à l'ostéopathie. Tout au long de ces parties nous nous appuierons sur des références bibliographiques et des recherches scientifiques.

Dans les tissus des mammifères sont classiquement décris quatre classes de tissus. Le tissu conjonctif est l'un de ces quatre types de tissus biologiques avec l'épithélium, le tissu musculaire et le tissu nerveux. Dans le cadre de ce mémoire nous porterons notre attention sur les cellules du tissu conjonctif. Nous les étudierons et chercherons à analyser leurs fonctions. Les cellules du tissu conjonctif sont des conducteurs ioniques efficaces et spécialisés dans la sécrétion au sein de l'espace intercellulaire. Ces produits se combinent pour former

nos os, cartilages, ligaments, tendons, articulations et les différentes couches du fascia. Autrement dit ces cellules forment la base structurelle des autres tissus citées précédemment, et permettent de les relier entre elles. Le tissu conjonctif forme la substance solide et pliable assurant notre maintien.

Le tissu conjonctif est aussi appelé réseau de collagène. Les fascias appartiennent à la famille des tissus conjonctifs. Dans cette première grande partie, nous verrons qu'il existe différents types de fascias (superficiel, intermédiaire et profond), avant de porter notre attention sur les séreuses et mésos splanchniques. Ce tissu conjonctif a une partie de sa nature connective. Elle sert à stocker et à communiquer l'information dans tout le corps. Les changements de pressions sur la matrice extra-cellulaire (MEC) génèrent des signaux bioélectriques, reflétant avec précision l'information mécanique d'origine. Ces signaux sont émis par le collagène humide et certaines protéines.

« Le fascia – je ne connais aucune partie du corps égalant le fascia comme terrain d'investigation. Au fur et à mesure que l'étude du fascia sera poursuivie, je crois que de riches pensées apparaîtront à l'œil de l'esprit, plus ici que dans n'importe quelle autre section du corps. » p85 (Still, 1892)

A. Généralités

Il existe différents tissus conjonctifs, ils sont cependant tous composés **d'éléments cellulaires, de fibres intercellulaires et de substance fondamentale**. Il est composé systématiquement de cellules mésenchymateuses (fibroblastes, mastocytes, ostéocytes, etc..) réticulaires et à pigments. Mais également d'autres cellules comme les globules rouges, globules blancs et les cellules gliales.

Les cellules mésenchymateuses ont une grande capacité à s'adapter rapidement face aux besoins changeants de l'organisme. Elles sont présentes en très faibles quantités chez l'adulte. Le terme de cellules souches mésenchymateuses a été donné par Arnold Caplan en 1991. Ce sont des cellules d'origine mésodermique présentes dans divers tissus de l'organisme adulte, tel que la moelle osseuse ou le tissu adipeux, elles se situent généralement le long des vaisseaux sanguins. Elles sont également présentes dans le sang et au niveau du cordon ombilical.

Les cellules du tissu conjonctif ont la capacité de se convertir en fonction des demandes :

« Si nous mangeons trop, elles peuvent se convertir en adipocytes pour gérer l'excédent ; si nous sommes blessés, elles peuvent devenir des fibroblastes et aider à la cicatrisation de la plaie ; ou si nous contractons une infection bactérienne, elles peuvent se convertir en globules blancs pour combattre l'infection. » (Myers, 2000 / traduction française 2018)

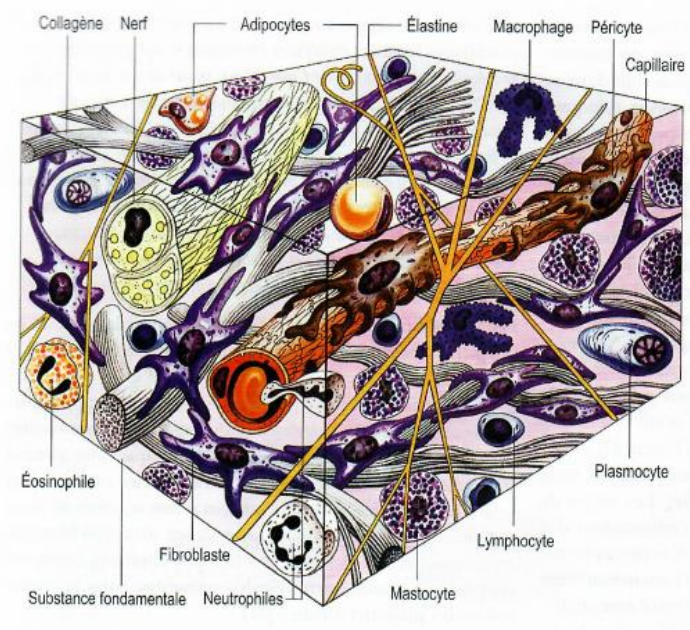

Image 1 - Représentation des cellules, des fibres et de la substance fondamentale présentes au sein du tissu conjonctif. *p16* (Myers, 2000 / traduction française 2018)

B. Les principaux éléments cellulaires

Les fibroblastes ou fibrocytes constituent les principales cellules du tissu conjonctif, ils possèdent de longs prolongements cytoplasmiques. Leur origine est commune avec les adipoblastes, les chondroblastes, les ostéoblastes et les myoblastes ; ils proviennent tous de la même souche mésenchymateuse. Ils créent l'essentiel des éléments fibreux et interfibrillaires.

Les fibroblastes synthétisent les molécules protéiques, polysaccharidiques et glycosaminoglycanes. Ils ont un rôle dans les réactions inflammatoires, antivirales et dans le processus de réparation tissulaire (cicatrisation). La multiplication cellulaire intense est à l'origine de la plupart des constituants de la substance fondamentale. Ils sécrètent dans la substance fondamentale le protocollagène, formé au niveau du réticulum endoplasmique et de l'appareil de Golgi[1].

<u>Leur importance en ostéopathie</u>

Les fibroblastes se multiplient en cas de tension induite sur un fascia. Ils s'orienteront en suivant les lignes de tensions et s'accumuleront pour protéger le fascia de l'augmentation des contraintes. Le fascia va ensuite se densifier et se positionnera en fonction des lignes de force. Le fibroblaste répond donc à la contrainte, il est influencé par les éléments cellulaires. Il peut favoriser l'apparition de pathologies chroniques et de tumeurs en fonction de son

[1] L'appareil de Golgi est un organite des cellules eucaryotes. Il est un lieu majeur de transfert et de tri des molécules, ainsi que de synthèse des glycoprotéines et des sphingolipides. Il est situé entre le réticulum endoplasmique et la membrane plasmique. Il est l'intermédiaire entre la maturation et la sécrétion des protéines élaborées dans le réticulum, il régule le transport vésiculaire et se charge de modifier les protéines.

organisation involontaire. En cas de restructuration, les fascias vont s'épaissir dans un ordre anarchique, formant un épaississement, un kyste ou une tumeur.

C. Les fibres intercellulaires

Il existe différentes fibres : les fibres réticulées, de collagène et les fibres élastiques.

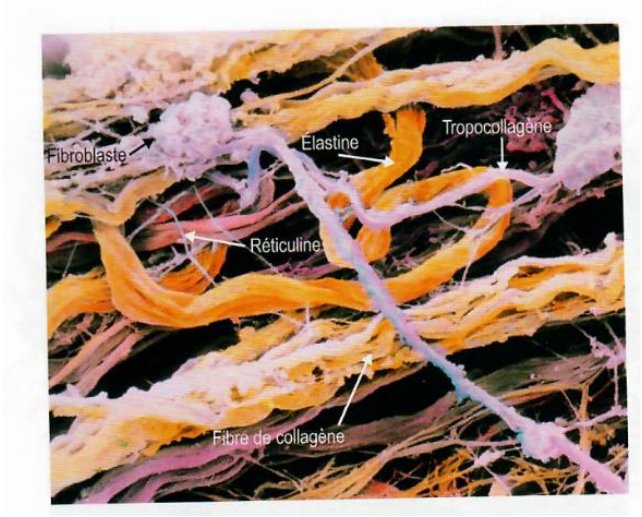

Image 2 - Microphotographie montrant les différentes fibres du tissu conjonctif (*dont les fibroblastes en amas violet, le tropocollagène en filament violet, l'élastine en orange, la réticuline en rose et les fibres de collagène en jaune.)* (Myers, 2000 / traduction française 2018) p18

1. Les fibres réticulées

Il s'agit de fibres très fines prédominantes chez l'embryon, elles seront largement remplacées par le collagène chez l'adulte. Ces fibres sont formées par des microfibrilles ressemblant à du tropocollagène et des protofibrilles (plus fines que les précédentes). Ces fibres sont souvent rencontrées au niveau des membranes basales de la jonction dermo-épidermique, des vaisseaux, des nerfs, des cellules adipeuses. Elles sont en continuité avec les fibres de collagènes et ne comportent pas de substance fondamentale. Ces fibres réticulées sont présentes dans la rate, les ganglions lymphatiques et la moelle osseuse. Mais peuvent être aussi indépendantes des cellules du tissu réticulé comme dans le foie, les reins, les muscles, les glandes endocrines et la lamina basale. Ces fibres résistent plutôt mal à la traction mais sont tout de même plus extensibles que le collagène, elles ont une fonction de nettoyage du sang par filtration dans la rate. Elles assurent le soutien des organes et peuvent pénétrer le parenchyme et entourer les cellules.

2. Les fibres de collagène

Les fibres de collagène sont peu extensibles et toujours groupées en faisceaux de tissus. Le collagène est la protéine la plus abondante du corps et prédomine dans le réseau fascial, elle représente 60 à 70% du tissu conjonctif. Ces fibres sont composées d'acides aminés qui sont assemblés dans le réticulum endoplasmique et l'appareil de Golgi du fibroblaste. Elles sont ensuite envoyées dans l'espace intercellulaire où elles s'agencent spontanément. On les retrouve dans les tendons, la membrane du tympan, la cornée, les

valves du cœur, les tendons du pied ou encore le poumon spongieux. Cette diversité témoigne de sa polyvalence. Autrement dit le collagène est une protéine de consistance fibreuse, assurant une grande fixité grâce à leur conformation d'hélices en 3 brins, eux-mêmes composés en 3 chaines. Concernant l'intérieur des viscères, les fibres sont enchevêtrées, formant une résistance moyenne.

3. Les fibres élastiques

Les fibres élastiques comme leur nom l'indique apportent plus de souplesse aux tissus par rapport aux fibres de collagène, les proportions entre ces différentes fibres varient donc d'un tissu à l'autre selon ses propriétés, et dans le temps (par exemple, lors de cicatrisation, les fibres élastiques sont remplacées par des fibres de collagène).

D. La substance fondamentale

La substance fondamentale est également connue sous l'appellation de **protéines interfibrillaires collantes** ou **glycosaminoglycanes et protéoglycanes.** Il s'agit d'un gel aqueux produit par les fibroblastes et les mastocytes. Cette substance assure les échanges métaboliques entre les cellules et le sang. Elle est en partie produite par les cellules du tissu. Son état varie de liquide à semi-liquide, pour répondre aux besoins locaux.

Cette substance fixe l'eau dans les espaces tissulaires pour permettre la diffusion des métabolites. Elle fait partie de la barrière du système immunitaire. Elle lutte contre la propagation des bactéries et influence l'activité métabolique de la cellule. Le réseau qu'elle représente est richement hydraté autour des protéines fibreuses qui assurent donc un rôle lubrifiant, absorbant les chocs et résistant aux compressions. Elle a un rôle nutritif par ses échanges avec les capillaires sanguins. La substance fondamentale joue également un rôle clef dans la prolifération et dans la migration des cellules ; leur permettant d'accomplir leur activité métabolique.

E. Les différents types de tissu conjonctif

Il existe plusieurs types de tissus conjonctifs définis selon les proportions des différents éléments cités précédents : les os, les cartilages, les ligaments, les tendons, les aponévroses, les graisses, les aréolaires lâches et le sang. Il est important d'analyser la façon dont les fibres s'organisent pour former tous les matériaux de constructions nécessaires à notre structure et nos mouvements. Les propriétés du tissu conjonctif répondent à la combinaison nécessaire de flexibilité et de stabilité des structures vivantes. Diverses fibres essentiellement de collagène, denses ou lâches, sont agencées de manière régulière ou non ; au sein d'une matrice visqueuse, liquide, plastique ou solide (cristallin). Les éléments extracellulaires se modifient le long du trajet de la contrainte. Ils ont aussi des limites imposées par la nutrition, l'âge et la génétique.

II. LA PHYSIOLOGIE DU TISSU CONJONCTIF

A. Rôles des fascias

Les fibroblastes vont sécréter du collagène à l'intérieur et en périphérie des muscles pour les maintenir. Ils forment ainsi une bande avec du collagène qui se polarise et oriente ses fibres le long de la ligne de tension mécanique. Des liaisons hydrogène se combinent à la substance fondamentale (protéoglycanes) pour relier les différentes molécules de collagènes entre elles. Ces fibroblastes assurent ainsi plus de résistance au muscle sollicité.

Leur importance en ostéopathie

« Quel que soit le point de vue pris, nous découvrons une merveille. Le rôle que joue le fascia dans la vie et la mort constitue pour nous un problème majeur à résoudre – peut être le plus grand. Il engaine chaque muscle, veine, nerf, et tous les organes du corps. Il y a un réseau de nerfs, de cellules et de tubes allant vers lui ou venant de lui ; il est traversé et garni sans aucun doute avec des millions de centres nerveux et de fibres destinés à perpétuer le travail de sécrétion de fluides vitaux et d'excrétion de fluides destructeurs. Par son action nous vivons, par son échec nous mourrons. » p85 (Still, 1892) La tension inhérente à ces fascias varie physiologiquement au cours de la vie et de ses mouvements. Elle augmente parfois temporairement, avant un retour à la normale. Mais dans certaines situations plus ou moins pathologiques, cette tension peut rester trop élevée. Il faudra donc, en ostéopathie, travailler pour permettre le relâchement de ces tensions. L'importance de l'étude de la physiologie est notamment très largement décrite par Littlejohn, un des pionniers de l'ostéopathie.

B. Corrélations et comparaisons entre les systèmes nerveux, vasculaire et fascial

Dans le cadre de notre mémoire de fin d'étude sur les mésos splanchniques nous nous pencherons sur les sphères viscérales pour montrer les différents liens entre ces systèmes. Par exemple, le système nerveux forme des plexus sous muqueux le long du tractus digestif, lui-même entouré, maintenu et suspendu par les structures fasciales des mésos qui contiennent les différents vaisseaux sanguins nutritifs. Les séreuses splanchniques sont en effet accompagnées d'artères, de veines et de nerfs allant alimenter, vidanger et innerver les viscères. Ces trois systèmes ont en commun d'être présents dans l'ensemble de l'organisme, d'être porteurs d'informations et de constituer des lieux d'échange. Ces trois réseaux véhiculent des informations différentes que nous synthétiserons dans le tableau ci-dessous.

La cellule est mécanosensible : elle est capable de convertir un stimulus mécanique en signal biochimique. Les phénomènes de mécanotransduction ont aussi été décrits à l'échelle du tissu. Nous pouvons dire que l'ensemble du système fascial est capable de s'adapter aux différentes contraintes mécaniques locales et à distance en mettant en place des réponses biochimiques adaptées. Le système fascial véhicule l'information mécanique le long d'un réseau fibreux, des protéoglycanes collants et au travers des cellules. Ces informations circulent grâce aux différences de tensions et de compressions, par des phénomènes

vibratoires. La traction sur le réseau fascial se transmet à l'ensemble du système. Ce système est le plus rapide, il communique les changements ou adaptations des forces mécaniques le long du tissu fibreux.

Par les mécanorécepteurs, les fascias fournissent des informations au système nerveux. Ils permettent aussi de guider l'écoulement des liquides pour le système vasculaire. En contrepartie le système nerveux modifie le tonus des myofibroblastes grâce à ses nerfs moteurs ; le système vasculaire maintient une pression osmotique constante dans les poches fasciales par un apport de protéines. Ces systèmes ont en commun leur forme tubulaire mais leur épaisseur, et leurs moyens de communication sont néanmoins tous différents. Ils sont tous liés et réalisent des échangent de l'un à l'autre.

Tableau 1 – Comparaison entre les systèmes nerveux, vasculaire et fascial.

	Système nerveux	Système vasculaire	Système fascial
Les tubes	Tube unicellulaire (**neurone**) maintenant un déséquilibre entre les ions sodium (extérieur du tube) et potassium (intérieur du tube). L'ouverture d'un pore créera un potentiel d'action.	Tube contenant du sang (**capillaire**) formé de cellules épithéliales. Il contient le flux des globules rouges et permet la diffusion des globules blancs et du plasma.	Forme tubulaire en triple hélice (**fibrille de collagène**). Tube non cellulaire, il s'agit d'une différence majeure avec les 2 autres tubes. Il s'agit d'un produit de la cellule.
Diamètres	Entre 1 et 20 µm	Entre 2 et 7 µm	Entre 0.5 et 1 µm
Les informations véhiculées	Codées sous forme binaire par modulation de fréquence	Information chimique par les liquides	Informations mécaniques
La rapidité de diffusion	10 à 270 km/h	Toutes les 1 min 30	1100m/h
Enchevêtrements des systèmes : les échanges qui les relient	Du système circulatoire à celui-ci : neuropeptides et substances de type hormonal Du système fascial à celui-ci : mécanorécepteurs	Du système nerveux à celui-ci : hormones et neurotransmetteurs Du système fascial à celui-ci : guide l'écoulement des liquides	Du système vasculaire à celui-ci : protéines permettant de maintenir la turgescence dans les poches du système fascial. Du système nerveux à celui-ci : nerfs moteurs modifiant le tonus des myofibroblastes

Les mésos splanchniques font partie du système fascial. Dans la partie sur l'anatomie nous chercherons à montrer le lien entre le système fascial et ces 2 autres systèmes. Ainsi, nous décrirons l'enchevêtrement des systèmes autour des séreuses splanchniques. Nous mettrons ainsi en lumière leurs liens en fonction de chaque partie du corps.

C. Construction du réseau fascial

Précédemment nous avons vu qu'un des rôles du tissu conjonctif était de distribuer certaines informations mécaniques entre les différents systèmes.

Cependant, le réseau fascial n'a toujours pas de représentation complète à ce jour. Pour réaliser une schématisation globale il faudrait intégrer le détail interne de chaque muscle, le système péri-neural des oligodendrocytes, des cellules de Schwann et gliales, des graisses engainant le système nerveux, le complexe d'enveloppe et de ligament formant une toile d'araignée fixant et contenant les viscères abdominaux. Cette notion de toile d'araignée a été introduite par Andrew Taylor Still, pionnier de l'ostéopathie puis reprise par Pierre Tricot dans son approche tissulaire de l'ostéopathie. *«Still émit l'hypothèse que ce tissu de soutien, en altérant la circulation des fluides (sang, lymphe, liquides non collectés, influx nerveux, etc.), pouvait être à l'origine de beaucoup de pathologies de l'être humain. Ce tissu est disséminé dans le corps comme une toile d'araignée. »* (Tricot, Les principes de l'ostéopathie, s.d.) Le corps est considéré comme une unité fonctionnelle, il s'agit d'un des principes fondamentaux de l'ostéopathie. Nous avons vu le rôle du tissu conjonctif dans la conduction des flux liquidiens et de support pour les nerfs et les autres fibres conductrices. Le réseau fascial permet une structuration de l'organisme, en étant disséminé dans le corps à l'image d'une toile d'araignée. Cette représentation nous permet de visualiser les forces de tensions et de compressions d'une lame à l'autre ; tout en les observant s'ajuster.



Image 3 – Comparaison entre le réseau fascial et une toile d'araignée

Les séreuses splanchniques sont également difficiles à représenter, englobant par plusieurs replis les différentes sphères viscérales pour protéger les organes. Le pamplemousse est également un élément de comparaison intéressant pour expliquer le fonctionnement du réseau fascial. Ce fruit est composé de quartiers, qui contiennent la pulpe mais également des fibres. Le réseau fascial remplit les mêmes fonctions au sein de notre propre corps, mais il est

fait de collagène malléable et non de cellulose rigide. Les poches fasciales retiennent les liquides résistant ainsi à la gravité.

Image 4 – Comparaison du réseau fascial avec les fibres d'un pamplemousse

Ainsi, les fascias sont composés de collagène, assurant une certaine densité, permettant de répartir les charges mécaniques et la transmission musculaire. Cette structure dense comprend notamment une grande quantité de fibroblastes produisant, lors de leurs tractions, des fibres de collagène. Ils sont également composés des fasciacytes (élément aréolaire) assurant la mobilité entre les différentes couches.

La scientifique et professeure d'anatomie Carla Stecco met en lumière le rôle du collagène malléable, et se joint à Thomas Myers pour comparer un corps à un pamplemousse. Les contraintes de cisaillement que subissent les fibroblastes, produisent de l'acide hyaluronique (AH) et des protéoglycanes, ayant un rôle métabolique. Ces 2 composants agissent ensemble et permettent le fonctionnement du système fascial. La matrice extracellulaire des fascias est essentiellement composée d'AH. Cette substance se trouve notamment entre les bandes de collagène, permettant le glissement des bandelettes conjonctives. L'AH entoure donc les fibres de collagène. La quantité d'AH dépend du fascia, plus le besoin de glissement sera important, plus la quantité d'AH sera importante (seul facteur modifiant cette quantité). L'AH est le lubrifiant du tissu conjonctif et fixe une grande quantité d'eau. Les fasciacytes différent donc des fibroblastes plus classiques. *« Elles ont la même origine embryologique, mais elles se sont ensuite divisées et spécialisées. Les unes devenant fibroblastes, les autres fasciacytes. »* Les fascias sont également sensibles aux variations hormonales, modifiant l'élasticité des structures. (Stécco, 2018) Le tissu conjonctif contient jusqu'à 70% d'eau en fonction de l'âge de l'individu. Un tissu conjonctif trop peu hydraté est rêche et cassant. Les fascias ont un rôle dans la perception du corps, la transmission des forces, la cicatrisation et également une sensibilité neurologique.

Le tableau suivant est un résumé des différents rôles des fascias. Grâce à cette partie descriptive nous retiendrons notamment l'importance de la MEC. Ses actions sont fondamentales pour le glissement entre les structures et la transmission de forces lors des différentes contraintes que doivent subir le tissu conjonctif. Toutes ses actions sont permises par un tissu sain, en cas de lésion ou de blocage, au sein du réseau fascial, ces fonctions seront

altérées. Le réseau fascial représente 70% de l'organisme des mammifères, une lésion ou un excès de tension à un endroit impactera donc forcément le reste de l'organisme.

Tableau 2 – Les rôles du réseau fascial – « un organe complexe » (d'après Carla Stecco)

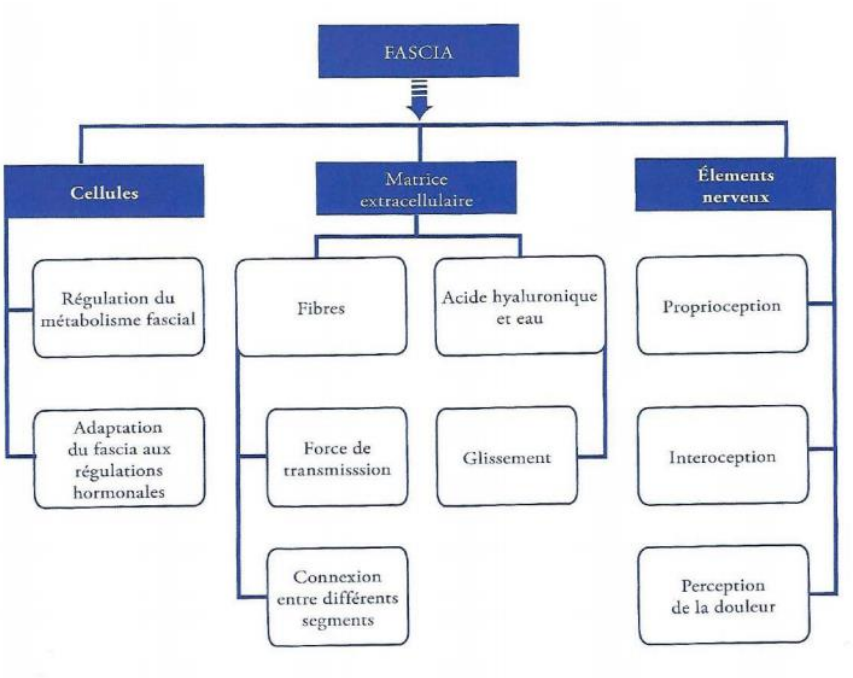

En ostéopathie, nous veillons au fonctionnement optimal du réseau fascial afin d'éviter les répartitions de forces et de charges déséquilibrées pouvant conduire à des états locaux pathologiques et/ou délétères. C'est ce que nous étudierons de manière plus détaillée dans la partie suivante. *« Une connaissance de l'étendue universelle du fascia est presque impérative et elle est une des aides les plus précieuses pour celui qui cherche la cause de la maladie. Il doit en savoir plus que tous les hommes sur le fascia et savoir si la maladie est locale ou générale. » p86* (Still, 1892)

D. Dégradation tissulaire et place de l'ostéopathie

1. L'importance du mouvement pour un organisme

Les fascias sont aujourd'hui considérés comme un organe à part entière. Les fibroblastes sont *« les cellules surdouées »* du tissu conjonctif, mais un excès de collagène peut être préjudiciable. Un manque d'activité physique engendre un épaississement de la structure et donc une perte fonctionnelle. La sédentarité, et une mauvaise posture peuvent entrainer une rigidification des fascias et donc avoir une incidence sur le fonctionnement des muscles et de la conduction nerveuse. (Schleip, 2015) L'importance du mouvement est ainsi décrite par l'enseignant chercheur et biologiste Robert Schleip.

2. Une meilleure circulation des fluides

La facilité avec laquelle les nutriments parviennent aux cellules ciblées est déterminée par deux facteurs : la densité de la matrice fibreuse et la viscosité de la substance fondamentale. Si les fibres sont trop denses ou si la substance est déshydratée, les cellules seront moins bien alimentées. L'ostéopathie a pour but d'optimiser la mobilité des structures fasciales de manière à favoriser leur fonctionnement. L'état de ces fibres et de la substance fondamentale dépend également de facteurs génétiques, nutritionnels et de l'activité physique réalisée. Certaines zones peuvent également être sujettes aux engorgements à la suite d'un traumatisme, un mouvement insuffisant ou une tension excessive.

Nous pouvons ainsi imaginer l'impact néfaste qu'aura une séreuse ou un méso splanchnique trop rigide. Ces tensions se répercuteront sur tous les éléments qu'ils relient. Chez les quadrupèdes la notion de centre de gravité est notamment importante, considérant la pesanteur du système viscéral sur le rachis. Cette notion est la résultante des forces exercées par la pesanteur sur toutes les parties du corps. Nous pouvons ajouter au centre de gravité, l'effet turgor, il s'agit d'un élément à prendre en considération dans l'abord du viscéral en ostéopathie. L'effet turgor est la capacité qu'ont les organes d'occuper un maximum de place, grâce à leur propre élasticité et à leur vascularisation. Les notions mécaniques que représentent les centres de gravité et l'effet turgor impacteront ainsi forcément les mésos splanchniques. Chez tous les mammifères, ces tensions et adaptations de la sphère viscérale auront par conséquent des répercussions sur le dos.

L'ostéopathie travaille notamment dans la libération de ces blocages pour permettre une meilleure circulation des fluides. Elle permet l'écoulement libre des substances chimiques pour permettre aux cellules de retrouver leur bon fonctionnement. L'intérêt de ce mémoire est de montrer comment nous pouvons travailler dans cette optique, en sollicitant les mésos splanchniques.

3. Le stress émotionnel

Dans son étude scientifique, Robert Schleip a également révélé que les fascias réagissaient au stress émotionnel de manière progressive et durable. Par le biais de substances de signalisation sur les cellules, les contractions des fascias ont pu être observées. Il a été découvert que les fascias réagissaient indépendamment des muscles et des nerfs. Il s'agit d'une véritable découverte scientifique : les douleurs du système musculosquelettique peuvent donc être corrélées aux effets de ces messagers chimiques produits par le stress émotionnel, qui auraient une action sur la physiologie du fascia. Le responsable semble être un facteur de croissance réagissant au stress émotionnel. Les tissus fasciaux sont les plus touchés, l'intérêt des thérapies manuelles est également précisé dans cette étude. (Schleip, 2015) Comme nous avons pu précédemment l'analyser, le réseau fascial est un système à part entière, il possède donc des réactions qui lui sont propres.

L'histologie et la physiologie des fascias ont été étudiées. Nous nous pencherons par la suite sur l'analyse du corps avec la tenségrité. Nous placerons le réseau fascial au centre de cette observation. Nous montrerons notamment les raisons pour lesquelles il est un élément crucial pour le maintien du corps. Ce principe de tenségrité est repris dans divers milieux : mécaniques, architecturaux, ostéopathiques, etc.

E. La tenségrité au sein de l'histologie et de la physiologie

1. De l'origine de la tenségrité au tissu conjonctif

Le terme tenségrité provient de la contraction des mots tension et intégrité, l'architecte Buckminster Fuller fut le premier à l'utiliser. Il décrit l'équilibre interne dans la structure entre les tensions et les compressions qu'elle subit. Ce système est dit « en boucle fermé » par son indépendance et capacité qu'il a de se maintenir. Un organisme doit par conséquent trouver un équilibre entre stabilité et mobilité.

La tenségrité est un concept qui décrit la faculté d'une structure, composée d'éléments rigides et d'éléments souples, à se placer en état d'auto-équilibre sous l'effet de forces simultanées de tension et de compression. L'ensemble forme un système rigide et déformable stabilisé non pas par la résistance de ses constituants, mais par la répartition et l'équilibre des contraintes mécaniques dans la totalité de la structure. L'auto-contrainte également appelée « tension-compression » est la base caractéristique des structures en tenségrité. Une structure auto-contrainte est capable de résister aux différentes contraintes qu'elle subit, tout en changeant de forme, puis de retrouver sa forme initiale.

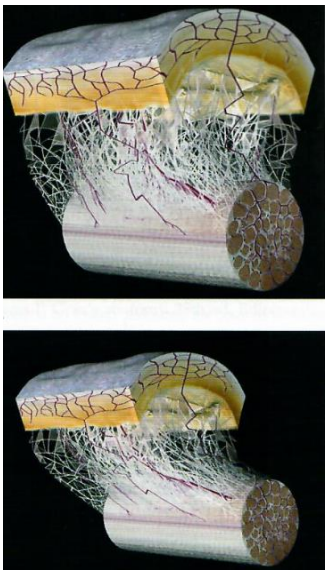

Image 5 – Représentation du système collagénique de la peau au tendon montrant la continuité du réseau fascial (Guimberteau, Promenade sous la peau, 2004) (Myers, 2000 / traduction française 2018) **p63**

Les structures en tenségrité sont des édifices auto-contraints et auto-stables. Ces systèmes ont des qualités d'adaptabilité, d'élasticité, de stockage énergétique et répondent avec efficacité aux contraintes mécaniques. Les contraintes mécaniques subies par les fascias engendrent des modifications biochimiques locales comme une modification du pH (mécanotransduction à l'échelle du tissu). Ceci conduit à une redistribution des forces dans l'ensemble du système tenségritif.

« Le tissu conjonctif joue des rôles essentiels dans le corps, à la fois structurels, puisque nombre d'éléments extracellulaires possèdent des propriétés mécaniques particulières, et défensifs, un rôle cellulaire de base. Ils exercent aussi souvent des rôles trophiques et morphogénétiques importants pour organiser et influencer la croissance et la différenciation des tissus avoisinants. » (Richard L. Drake, 2015)

2. Un organisme vivant perçu avec la tenségrité

Au sein du système biologique et cellulaire d'un organisme, nous retrouverons cette notion de tenségrité. Dans un organisme vivant, les structures biologiques se placent au centre et doivent répondre à des besoins variables, oscillant entre différent états de déformation. Les soutiens d'un point de vue physique se font par fixation ou suspension. Les myofascias et la toile de collagène englobent les os, les cartilages, les organes et les muscles, tout en exerçant des tensions restrictives. Ils ajustent les tensions internes et peuvent modifier l'alignement des structures. Les éléments des structures biologiques doivent cependant s'adapter à la contrainte appliquée, c'est notamment le rôle des fibres élastiques. Elles peuvent ainsi se rigidifier rapidement pour absorber les contraintes plus importantes sans se déformer, puis se décharger de cette même contrainte, avec la même célérité. Si nous nous penchons sur nos mésos splanchniques, ils jouent de la même manière, sur la mobilité des organes.

En effet, la modélisation tensègre de l'architecture corporelle nous indique que les os sont les éléments du système qui travaillent en compression, ils sont maintenus dans un réseau continu de fascias en tension, secondés par les muscles qui génèrent de la tension au sein de la structure. Si la structure subit trop de contraintes elle se rompra. Le concept de tenségrité permet d'amortir ces contraintes excessives et de répartir les phénomènes de tensions et de compressions, de manière omnidirectionnelle dans la totalité de la structure.

En résumé, tous les éléments de notre organisme sont liés les uns aux autres et répartissent leurs forces et tensions, à l'image d'un schéma tenségritif.

3. La macrotenségrité par les fibroblastes

Les myofibroblastes ont un rôle réparateur de l'équilibre dynamique entre la substance fondamentale et le réseau de collagène. La substance fondamentale s'étend en adsorbant l'eau et la tension du réseau de collagène. Des forces centripètes et centrifuges gèrent l'hydratation des tissus notamment au niveau de l'espace interstitiel. Ces structures sont visqueuses et peuvent se déformer facilement. La capacité à s'ajuster rapidement conduit à

une stratégie de rigidité fasciale, dans les situations prévisibles, et de stratégie de contrôle neuromusculaire dans les situations de faibles charges imprévisibles. Il y a 3 façons de fonctionner :

1) Une réponse rapide évidente entraine une contraction rapide du tissu musculaire, au sein de la toile fasciale. Cela précontraint une zone ou une ligne fasciale.

2) Les contraintes prolongées sont anticipées par le remodelage de la MEC autour de la zone de contrainte. Cela ajuste la matrice là où la demande est plus importante.

3) La contraction active des fibroblastes sur la MEC. Les fibroblastes assurent un rôle unique de transition entre le milieu tissulaire et osseux (macrotenségrité), ainsi que le milieu cytosquelettique (microtenségrité).

Les myofibroblastes contiennent de l'actine, grâce à cette composante ils peuvent exercer une tension sur la MEC. Dans les fascias il existe une catégorie de myofibroblastes (MFB) capable d'exercer une tension contractile, plus importante que chez les fibroblastes. Ils sont en réalité un parfait intermédiaire entre la cellule musculaire lisse et un fibroblaste traditionnel. Ils possèdent la même origine embryologique. Les MFB peuvent être retrouvés dans tous les fascias du corps. Ils ne répondent cependant pas aux mêmes contractions que les cellules musculaires lisses.

Tableau 3 - Tableau expliquant les différences de contraction entre une cellule musculaire lisse et un fibroblaste MFB

	Cellules musculaires lisses	Myofibroblastes MFB
Type de contraction	Stimulation par une synapse neuronale	Deux éléments permettent leur contraction : 1- La présence d'une tension mécanique soutenue traverse le fascia où se trouve les MFB. 2- La cytokine et des agents pharmacologiques répondent à cette contraction (monoxydes d'azotes, histamine, mépyramine et ocytocine)
Vitesse de contraction	Contraction rapide	Contraction lente (20 à 30 min pour se contracter, se maintient pendant 1h avant de se relâcher lentement). Cela crée une rigidité du fascia.

Nous pouvons voir que ces myofibroblastes MFB ont une contraction plus puissante que de simples fibroblastes. En revanche, à la différence de la contraction musculaire, elle est lente et impacte durablement le fascia. Un pH acide de la MEC est un facteur environnant pouvant augmenter la contractilité des MFB. Toutes les activités entrainant un changement de pH du milieu interne (troubles respiratoires, stress émotionnel) peuvent entrainer une rigidification des fascias. La rigidité tire sur la toile de collagène et la froisse. *« La façon dont les MFB se contracte et tend la matrice de fibres de la MEC est instructive et va nous conduire dans le monde prodigieux de la tenségrité au niveau cellulaire. »* (Myers, 2000 / traduction française 2018) Les fibroblastes normaux sont incapables de se contracter de cette manière et de solliciter autant la MEC. Certains fibroblastes peuvent cependant développer une forte production d'actine pour devenir un proto-MFB et s'associer au MFB. Ainsi la zone de contraction crée, offre au corps une vaste étendue de possibilités contractiles. *« Pour en revenir à notre discussion sur la tenségrité (…) les MFB (…) montrent comment le corps peut modifier la « précontrainte » de sa tenségrité de plusieurs newtons afin de le rendre plus rigide dans la perspective de charges plus importantes. »* (Myers, 2000 / traduction française 2018)

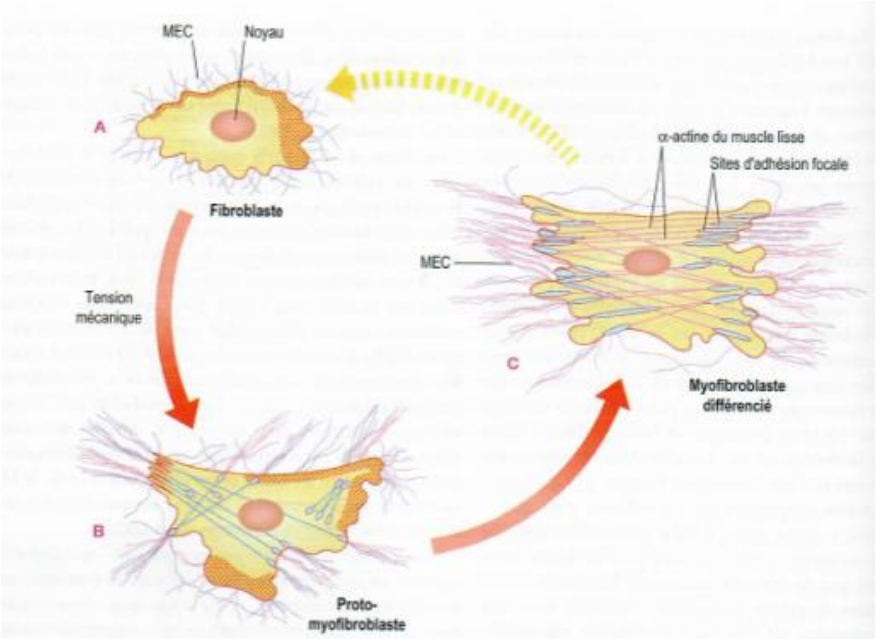

Image 6 – Evolution d'un fibroblaste traditionnel en proto-MFB. *Cette évolution permet aux fibroblastes traditionnels de s'associer aux fibroblastes MFB. Ainsi ils augmenteront leur surface de contraction.* **P58** (Myers, 2000 / traduction française 2018)

En résumé, cette partie nous a permis de comprendre la différence entre un fibroblaste traditionnel, un fibroblaste MFB et un muscle lisse. Leurs moyens de contractions ont différentes origines et impacts sur l'organisme. Le fibroblaste induit des tensions globales sur la toile fasciale tandis que le fibroblaste MFB induira une contraction fasciale plus importante. Le pH de la MEC augmente l'effet contractile de ces derniers fibroblastes induisant une répercussion immédiate au niveau de l'intérieur des cellules. Les fibroblastes MFB sont donc le parfait intermédiaire entre des cellules musculaires lisses et des fibroblastes traditionnels. Ils peuvent être présents partout dans l'organisme. Un modèle de tenségrité se trace donc, de la toile fasciale dans sa totalité à ses différentes composantes jusqu'à l'intérieur de ces cellules. Dans la partie suivante, nous étudierons notamment le fonctionnement au niveau cellulaire pour percevoir à échelle microscopique ce qu'il se passe.

4. La microtenségrité

Les recherches du Docteur Donald Ingber ont démontré une séparation entre le milieu intercellulaire et intra-cellulaire. Il montre que la cellule possède un système musculosquelettique nommé cytosquelette, et que chaque organite y est rattaché et en dépend lors des déplacements. Thomas Myers parle de *« mécanorégulation cellulaire »* pour décrire ces échanges. Nous pouvons ainsi dessiner une chaine du noyau au cytosquelette, puis le lier aux récepteurs internes de la membrane, eux-mêmes reliés aux externes, pour se terminer au niveau du réseau de collagène. Chez les fibroblastes MFB décrits précédemment, cette liaison est particulièrement forte. Différentes tensions peuvent s'exercer sur ce système, mobilisant les intégrines de diverses façons : *« lorsque nous augmentons la contrainte appliquée aux intégrines (…), les cellules répondaient en devenant plus rigides ou souples, en variant la précontrainte dans le cytosquelette (…). »* (Ingber, 2003)

Les cellules peuvent donc être considérées comme des édifices tensègres illustrant ce concept de tenségrité à l'échelle microscopique, et s'intégrant ainsi dans un système macroscopique lui-même tensègre qu'est le corps dans son entier. Le concept de tenségrité appliqué au vivant permet d'illustrer l'organisation fractale. *« Les cellules sont donc reliées à une matrice réceptive et changeante et elles sont actives au sein de cette matrice qui communique de façon significative avec la cellule par l'intermédiaire de nombreuses connexions. Ces connexions sont liées par un phénomène de tenségrité du corps entier et elles changent constamment en fonction de l'activité de la cellule, de l'activité du corps et de l'état de la matrice elle-même. »* (Ingber, 2003) Tout est relié, du cœur des cellules à la toile fasciale jusqu'au squelette, à l'ensemble des systèmes liquidiens (vasculaire, nerveux et lymphatique), aux muscles jusqu'à la peau. D'un bout à l'autre d'un organisme aucune partie n'est oubliée. L'image ci-dessous nous montre cette continuité parfaite. *« Un corps est un réseau fibrillaire de la surface de la peau jusqu'au plus profond de l'os et des cellules. Tout est lié par une organisation fibrillaire dont le diamètre est variable mais continu. Il n'y a pas d'espace libre, tout est en continuité. »* (Guimberteau & Armstrong, L'architecture du corps humain vivant - le monde extracellulaire, les cellules et les fascias révélés par l'endoscopie intracellulaire, 2016)**.**

Grâce à ses observations, nous pouvons voir que les fibroblastes traditionnels et les fibroblastes MFB possèdent des récepteurs plongeant au cœur des cellules. Chez les MFB cette liaison est d'autant plus importante, ce qui peut également expliquer pourquoi leurs contractions sont supérieures à celle des fibroblastes traditionnels. Les récepteurs sont situés sur la membrane cellulaire, il y en a des externes qui sont en lien avec le collagène précédemment décrit et d'autres internes en lien avec le cytosquelette. Le cytosquelette est à son tour relié au noyau, et donc au matériel génétique de la cellule. Le réseau fascial fait donc le lien entre tous les éléments de notre organisme, jusqu'au cœur de nos cellules.

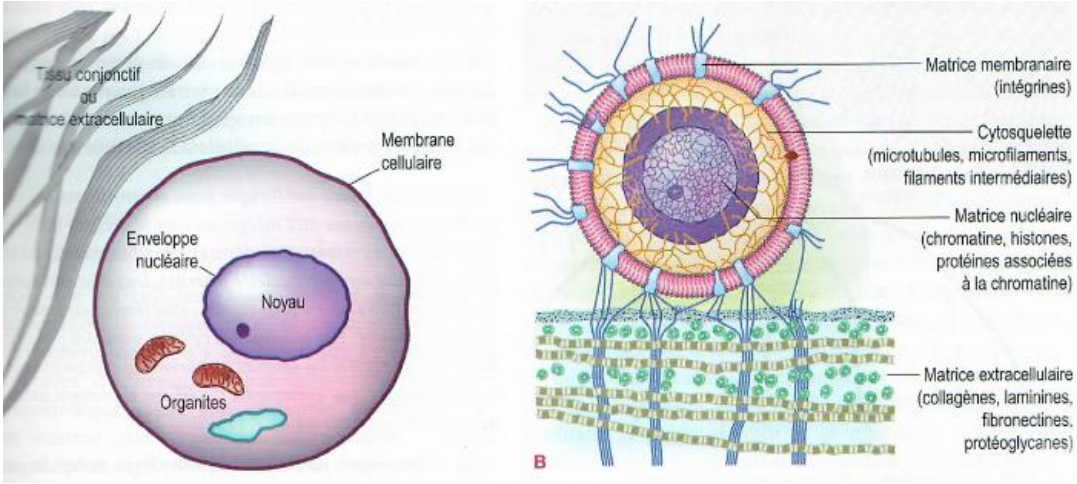

Image 7 – A gauche la représentation traditionnelle des cellules. A droite une représentation cellulaire montrant la connexion entre le matériel nucléaire, le cytosquelette, la membrane cellulaire, et le réseau fascial. Tous ces éléments sont reliés par des intégrines et les protéines laminaires. P59 (Myers, 2000 / traduction française 2018)

Les séreuses et les mésos splanchniques font partis du modèle tenségritif que forme un organisme. Ce mémoire visera à étudier leurs influences sur le système viscéral, et le reste du corps. La tenségrité est la clef parfaite pour comprendre comment sont liées anatomiquement, physiologiquement et histologiquement toutes les parties du corps. Elle met en lumière une meilleure compréhension des tissus.

Maintenant que nous avons expliqué le fonctionnement du réseau fascial dans sa globalité, nous pourrons nous diriger vers le sujet de notre mémoire de manière plus spécifique. Nous continuerons par répertorier les différents types de fascias, afin de préciser la catégorie auxquels appartiennent les mésos splanchniques.

III. LA CLASSIFICATION DES FASCIAS

A. Histoire et considération des fascias

Les fascias ont été ignorés pendant des siècles, jusqu'à la mise en place de nombreuses observations scientifiques. Robert Schleip décrit les fascias comme le premier organe mis à la poubelle lors des dissections, le plus important à l'époque étant les organes et les muscles. Dans les années 70, la littérature sur les fascias était limitée, les recherches à ce sujet ont réellement commencé dans les années 80. Aujourd'hui on offre une place centrale au réseau fascial, notamment dans l'explication des douleurs de dos.

D'un point de vue anatomique, les fascias sont soit apparentés à un groupe de muscles, soit à une membrane fibreuse englobante. (Barone R. , Tome 2 Arthrologie et Myologie, 2000) Les fascias sont du tissu conjonctif présent dans tout le corps, sous la peau et plus profondément. Ils enveloppent les muscles, les tendons, les organes et soutiennent nos os.

Les fascias forment une chaîne continue, ils sont reliés les uns aux autres par de multiples lignes. Une zone de restriction de mobilité ou de sensibilité locale être peut avoir une origine à distance le long de cette ligne de force. Ils font ainsi tous partie du même système, il faut observer toutes les structures pour soigner efficacement et conserver le résultat du soin dans le temps. (Myers, 2000 / traduction française 2018)

Les fascias ont une organisation anatomique et/ou architecturale chaotique. Certains scientifiques disent que ce tissu est visiblement en réorganisation perpétuelle. Composé de réseau fibrille, les fascias vont de la surface de la peau jusqu'au plus profond de l'os et des cellules. Ce réseau fibrille est parfois décrit comme un organe fibrillaire. Le diamètre des fascias est variable mais ils sont continus à travers le corps, aucun espace n'est vide. Le chirurgien, spécialiste de la main, Guimberteau a notamment fait une étude en positionnant une caméra sous la peau, afin de filmer le tissu conjonctif sur des corps humains vivants. (Guimberteau, Promenade sous la peau, 2004)

La répartition des forces de tensions internes crées par les fascias sont illustrées parfaitement par le concept de tenségrité. Ce tissu conjonctif exerce une tension suffisante pour l'équilibre des vertèbres. (Myers, 2000 / traduction française 2018)

B. La classification actuelle

Les fascias sont omniprésents dans le corps de manière superficielle et en profondeur. Les fascias profonds enveloppent les muscles et fibres musculaires. Ils enveloppent également les organes, et tapissent même le cerveau. (Stecco, 2014) Il est important de comprendre et d'apprécier leur continuité ininterrompue à travers l'ensemble du corps. Comme nous l'avons dit en clôturant la précédente partie, des chaines peuvent être mise en valeur allant d'un bout à l'autre du corps. Il est par conséquent plus pertinent de parler de réseau fascial ou de fascia au singulier plutôt que de fascias au pluriel. Cette notion permet de montrer qu'il n'y a en réalité qu'un immense et unique fascia. Thomas Myers insiste notamment sur cette importance, la suite de cette sous-partie sur la classification des fascias se corrèle notamment avec son propos *: « Même si nous pouvons, pour des raisons d'analyse parler du fascia plantaire, du ligament falciforme, du tendon central, du diaphragme, du fascia lombo-sacrée ou de la dure-mère, chacun d'eux est une distinction que l'homme a imposé à propos d'un réseau qui est en réalité unitaire du sommet du crâne jusqu'aux orteils et de la naissance jusqu'à la mort. »* (Myers, 2000 / traduction française 2018)

Le tableau ci-dessous, a été réalisé par Jean François Megret, docteur vétérinaire et ostéopathe humain diplômé en 2003. Dans un article, il exprime les différents concepts existants autour des fascias et la vision qui en découle. Une définition courante, une vision ostéopathique et scientifique sont ainsi exposées ; ces 3 visions allant de la moins développée à la plus précise. Le concept biomédical usuel permet une simple compréhension du mot fascia. La vision ostéopathique détaille anatomiquement les différents types de fascias en 3 parties, et permet d'expliquer sur quoi l'ostéopathe travaille quand il aborde le terme

« fascia ». Le nouveau concept quant à lui, plus scientifique, explore le fascia en profondeur, mettant en valeur ses constituants anatomiques et le rôle de ce tissu.

Le tableau 4 permet de poser un cadre contextuel de la vision découlant des fascias. A travers notre étude nous ferons des va-et-vient entre ces différentes visions, afin de rendre le sujet des mésos splanchniques abordable et compréhensible par tous. Nous pouvons remarquer que ce tableau reprend dans sa totalité les connaissances que nous avons énoncées dans la partie sur l'histologie et la physiologie. Cette notion ostéopathique classique décrite par Gabarel et Roques, dans le tableau de Megret, est également reprise par Elise Dagain dans sa thèse vétérinaire. (Dagain, 2006)

Tableau 4 – Conceptualisation et point de vues sur le réseau fascial (Megret, 2017)

CONCEPT	DEFINITION	CORRESPONDANCE ANAT.	ASPECT PHYSIQUE	MODELISATION
BIOMEDICALE USUELLE (Petit Robert)	Membrane de tissu conjonctif, qui enveloppe des groupes de muscles et certains organes dont elle assure le maintien	Aponévroses, capsules, séreuses, ...	Eléments de jonction, soutien ou maintien sans liens entre eux	Principes mécaniques classiques appliqués localement : poulies, leviers, empilement des segments
OSTEOPATHIQUE CLASSIQUE (Gabarel et Roques)	Ensemble des tissus conjonctifs, dérivés du mésoblaste	- 1 Fascias Superficiels : TC sous-cutanés ▸ 2 Fascias Intermédiaires : Aponévroses, tendons, enveloppes externes des viscères, ... ▸ 3 Fascias profonds : Méninges, périoste, lames basales, ...	Réseau 3D d'éléments macroscopiques en 1 et 2 D (cordes et nappes)	Mêmes principes, mais agencement en vue d'une approche globale
NOUVEAU CONCEPT	Ensemble du Réseau Fibrillo-vacuolaire Viscoélastique Autocontraint (RFVA), extra et intra cellulaires ou Composante mécanique des structures corporelles	- 1 Système Collagénique Multimicrovacuolaire d'Absorption Dynamique (Guimberteau) ▸ 2 Cytosquelette + Cytosol ▸ 3 Matrice nucléaire + Nucléoplasme	Continuité 3D intégrale (aspect d'une mousse) du réseau extracellulaire (MCVAS) et prolongement trans-échelles, jusqu'à la cellule et au noyau	Réseau autocontraint de type tenségrité viscoélastique. Ambivalence solide/fluide. Autosimilarité (extracellulaire, cellulaire, nucléaire)

Le tableau 5 est le tableau synthétique réalisé par Elise Dagain, il nous apporte une vision plus précise de la classification des fascias. Pour la réalisation de ce tableau, Elise Dagain a utilisé les ouvrages de Gabarel et Roques (1985) ; Fosse (1997) et Paoletti (2002). Grace à ces tableaux nous comprenons que les mésos splanchniques sont apparentés à la catégorie des fascias intermédiaires. C'est pour cela que l'abord du réseau fascial est indispensable dans notre mémoire, il nous permet d'appréhender notre sujet dans sa globalité.

Tableau 5 - Répartition des fascias en 3 catégories (superficiels, intermédiaires, profonds)
(Dagain, 2006)

Fascias superficiels	- Lame basale de l'épiderme - Trame conjonctive du derme - Tissu sous cutané (hypoderme)
Fascias intermédiaires	- Le fascia superficialis (*) - Les aponévroses (**). - Epimysium des muscles - Séreuses splanchniques : enveloppes et mésos - Enveloppes externes des vaisseaux, - Capsule externe des nœuds lymphatiques ;
Fascias profonds	- Dure mère et travées conjonctives de la leptoméninge - Névrilemme, épinèvre, périnèvre. - Enveloppes externes des ganglions nerveux - Sous-séreuses et sous-muqueuses - Trame conjonctive interlobulaire - Périmésium et endomésium musculaires - Tendons et aponévroses. - Périoste, capsule et ligaments articulaires. Synoviale articulaire - Cloisons inter-osseuses

** **Fascia superficialis** : (A distinguer des "fascias superficiels" d'une part et des fascias recouvrant la face externe des parois du tronc, d'autre part.) : il se situe entre le panicule adipeux du derme et le tissu cellulaire sous-cutané et enveloppe les muscles peauciers (bien développés chez le cheval), les nerfs et vaisseaux sous-cutanés ainsi que les veines superficielles du cou. Il est absent au niveau de la face, du sternum et des fessiers. Considéré comme point de départ des vaisseaux lymphatiques par Paoletti (2002).*
*** **Les aponévroses** correspondent aux fascias musculaires décrits en anatomie : ils enveloppent les groupes musculaires et sont en relation entre elles au niveau de zones de réflexion ou "d'articulations fasciales". **L'aponévrose superficielle** recouvre tout le corps et envoie des expansions vers l'os, constituant des cloisons intermusculaires plus ou moins complètes. Elle est représentée par la suite fasciale : aponévrose épicrânienne - fascia cervical superficiel - les fascias externes du tronc (thoraco-lombaire, tunique abdominale, thoracique externe,) et fascias des membres. **L'aponévrose intermédiaire** est formée par le système fascia cervical profond – fascia endothoracique – fascia transversalis – fascia iliaca et le fascia périnéal. **L'aponévrose profonde** correspondent à "axe aponévrotique central" (Paoletti, 2002) : fascia interptérygoïdien, aponévrose palatine, fascia pharyngo-basilaire ; Paoletti y classe également le péricarde.*

C. Conclusion

Les années 80 sont les débuts du questionnement scientifique concernant les fascias. Plusieurs études sont réalisées surtout sur les fascias superficiels mais également sur les fascias profonds. En revanche les fascias intermédiaires, dont les mésos splanchniques ont à ce jour posé moins de questionnement. Nous pouvons imaginer l'importance de leur présence et l'impact qu'ils peuvent avoir sur l'ensemble du corps, en particulier sur le système viscéral. Cependant aucun écrit scientifique n'est trouvable à ce sujet.

Dans le cadre de ce mémoire, nous nous intéresserons donc aux fascias intermédiaires et notamment aux séreuses splanchniques : enveloppes et mésos. Par la suite, nous détaillerons leur description embryologique et anatomique.

L'embryologie est importante dans notre exposé afin de montrer la place que prennent les fascias et les mésos splanchniques de la fécondation jusqu'à la naissance de l'individu. Ainsi, nous appréhenderons la partie embryologique en nous concentrant sur le développement du réseau fascial et de nos séreuses splanchniques. Nous continuerons ensuite par une description anatomique.

IV. EMBRYOLOGIE : LES FASCIAS DES L'ORIGINE DE LA VIE

Les fascias représentent une suite de tissus allant d'une extrémité à l'autre du corps. Ils proviennent du mésoderme comme l'ensemble des tissus mous, également appelé tissu mésenchymateux (Dagain, 2006). Dans cette partie nous étudierons l'origine et le développement du mésoderme, afin de montrer la place qu'a le réseau fascial dès l'origine de la vie. En ostéopathie, nous nous intéressons particulièrement au développement embryonnaire, celui-ci déterminant l'anatomie de l'adulte.

Toute cette partie représentera une synthèse de l'embryologie selon :

- Robert Barone (Barone R. , Barone Tome 4 Splanchnologie II , 2001)
- Le site internet embryology.fr pour apporter des schémas supplémentaires dans les différentes phases du développement embryonnaire. (embryology, s.d.)
- Serge Paoletti qui nous apportera en plus une vision ostéopathique en lien avec les fascias. (Paoletti, 2002)

Les autres références bibliographiques seront citées au fur et à mesure et notées dans la bibliographie. Nous retrouverons en gras les éléments jugés importants dans notre compréhension des mésos splanchniques.

A. Généralités

La période embryonnaire s'étend de la fécondation jusqu'à l'origine des principaux organes, l'individualisation de l'embryon et de ses annexes extra-embryonnaires. Elle se déroule le premier tiers de la gestation. On parle de fécondation, de segmentation, de gastrulation, de délimitation et d'implantation de l'embryon. La période fœtale met en place les ébauches des principaux organes jusqu'à leur forme définitive, on parle d'organogénèse.

Chez les mammifères, la fécondation se déroule dans la trompe utérine, également appelée période tubaire, le zygote (=œuf fécondé) s'y divise, l'œuf migre ensuite jusque dans la cavité utérine. La seconde étape est la phase de pré-implantation basculant dans l'utérus. L'œuf en développement se fixe ensuite dans l'utérus, il s'agit de la phase d'implantation. L'œuf est alors constitué de couches superposées (strates germinales ou feuillets germinatifs), elles formeront par la suite l'embryon et ses annexes (= le conceptus). La période placentaire fait ensuite évoluer l'embryon le transformant en fœtus, il s'agit de la phase la plus longue de la gestation chez les mammifères.

B. La fécondation

1. Définition

La fécondation est la fusion du gamète male avec le gamète femelle, aboutissant à une cellule unique appelé zygote. Elle se déroule dans l'ampoule de la trompe utérine. La fécondation mène à la constitution d'un nouvel organisme, pour cela elle entame rapidement la première mitose du zygote. L'embryon passera ainsi à un état pluricellulaire dans la zone pellucide, sans modification significative de la taille de l'embryon. La fécondation se termine quand le zygote atteint le stade morulaire. La morula modifie la morphologie de l'embryon pour le faire ressembler à une mûre.

2. Observations du tissu conjonctif

L'ovocyte est entouré d'un double feuillet (thèques interne et externe). Quand il se libère du follicule ovarien, il est entouré par une membrane bilaminaire de phospholipides. L'ovulation revêt l'ovocyte d'un gel mucopolysaccharide appelé zone pellucide, le spermatozoïde devra le traverser. **Il s'agit du premier tissu conjonctif à subir ces transformations.** Il sera ensuite rejoint par des éléments fibrillaires, de la réticuline et du collagène. Il s'agit de l'environnement organique initial et de la membrane organique originelle. La zone pellucide précédemment cité contient le zygote. Cette enveloppe autour du zygote forme la première méta-membrane de l'organisme. La charge chromosomique de l'espèce est alors contenue dans le zygote et protégée par la zone pellucide.

L'œuf fécondé subit ensuite une phase de segmentation, où il est divisé à plusieurs reprises. L'œuf fécondé devient un œuf segmenté constitué de blastomères (cellules filles). A la fin de la période tubaire, cet œuf segmenté devient une morula avant de se diriger vers l'utérus, où il subira la phase de pré-implantation. Nous décrirons dans la partie suivante cette segmentation.

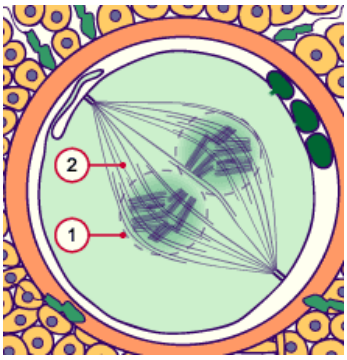



Image 8 - Représentation d'un zygote 22h après la fécondation chez l'homme. *Légende : 1) membrane nucléaire du pronucleus en cours de lyse 2) Microtubule en cours de division.* **(Image à gauche)** (embryology, s.d.)

Image 9 – Division du zygote 23h après fécondation chez l'homme. (stade anaphase dans la division cellulaire de la méiose). (Image à droite) (embryology, s.d.)

Pendant la fécondation, l'ovule contient différentes structures portés par un cytosquelette. Comme nous l'avons vu dans notre partie sur la microtenségrité, à l'âge adulte le cytosquelette fait partie du réseau fascial permettant une communication entre le cœur d'une cellule et la MEC, et ainsi tout le réseau de collagène.

3. La segmentation (ou clivage)

Le clivage se déroule dans la trompe utérine et la taille des blastomères diminuent au fur et à mesure des mitoses successives, la taille de l'embryon reste inchangée. La segmentation mène à la morula comportant de 8 à 32 cellules suivant l'espèce. Au stade morulaire, l'embryon finit son transit des trompes utérines jusque dans la cavité utérine.

Cette phase est suivie de la compaction, les blastomères perdent leur contour sphérique. Les cellules périphériques de la morula deviennent polarisées, il s'agit de l'étape initiale du premier processus de différenciation cellulaire. Les cellules polarisées sont à l'origine du trophectoderme (ou trophoblaste) et les cellules centrales de la morula donneront la masse cellulaire interne. Cette polarisation s'accompagne de modifications du cytosquelette.

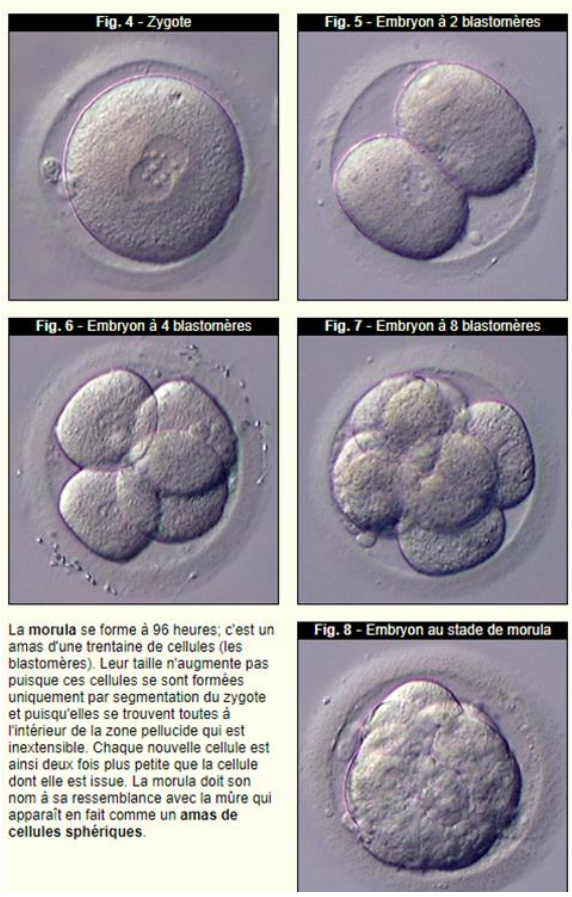

Image 10 - Représentation de la segmentation du zygote à la morula (embryology, s.d.)

L'embryoblaste subit des différenciations et des migrations cellulaires formant les strates germinales. Il s'agit de la différenciation des feuillets permettant la délimitation de l'embryon.

Cette différenciation se fait en 3 étapes : l'apparition de l'endoblaste, la formation du disque embryonnaire et l'apparition du mésoderme lors de la gastrulation.

4. La capacitation – apparition de l'endoderme primitif

Dans la cavité utérine, la morula est creusée par une cavité appelée blastocœle et devient un blastocyste. A ce stade l'embryon, est composé de trophoblaste (épithélium continu et étanche) et de la masse cellulaire interne. Le trophoblaste permet l'implantation de l'embryon, il va s'aplatir et s'appliquer contre la face interne de la zone pellucide. La masse cellulaire interne formera l'endoderme primitif (ou hypoblaste). Les cellules de l'endoderme primitif secrèteront une membrane basale qui les sépare du trophoblaste. Le blastocœle prend ensuite le nom de cavité vitelline.

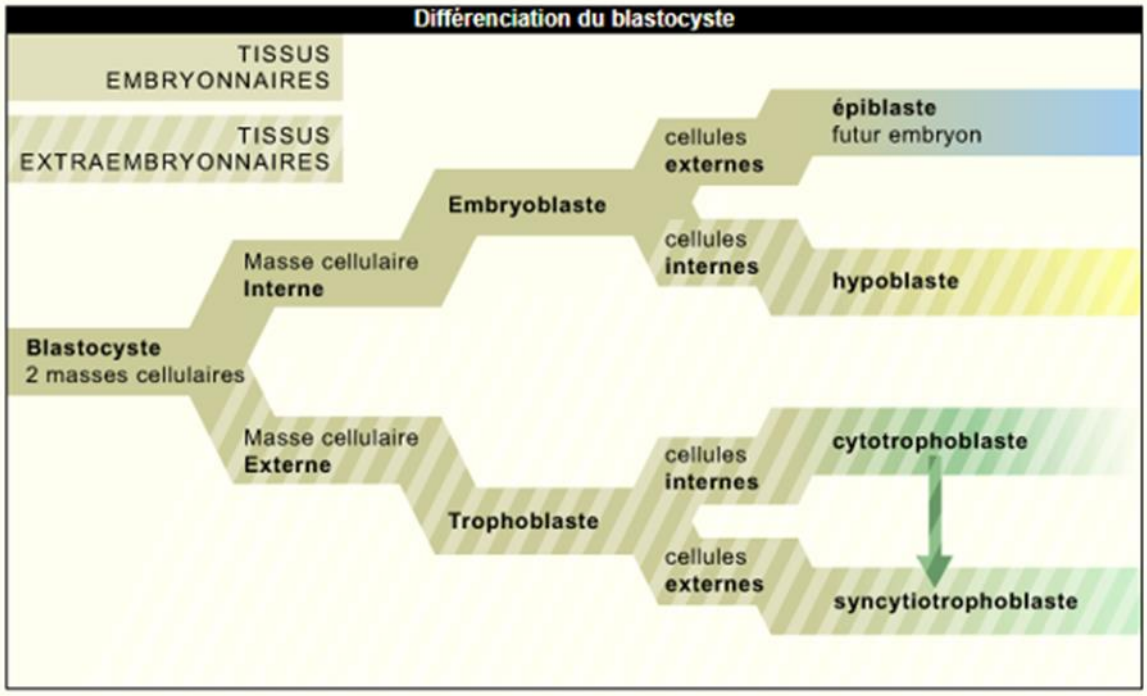

Image 11 – La différenciation du blastocyte (embryology, s.d.)

L'image ci-dessus est la parfaite schématisation de la différenciation entre le tissu embryonnaire et extra-embryonnaire décrite ci-dessus.

5. Nidation différée

Chez les carnivores, l'étape suivante est l'éclosion, le blastocyste se sépare de sa zone pellucide et se dilate, il prendra une forme de poire. En revanche, les équidés conservent leur zone pellucide (capsule) et le blastocyste prend une forme sphérique. Chez ces deux espèces, le blastocyste ne s'implante pas à ce moment, mais plus tardivement, il s'agit d'une nidation différée. En attendant le blastocyste est libre dans la cavité utérine, cette période peut durer plusieurs mois.

6. Formation du disque embryonnaire

La masse cellulaire interne évolue ensuite et devient le disque embryonnaire. Le disque embryonnaire est la première ébauche de l'embryon : c'est la zone de contact, en forme de petit disque, entre l'ectoderme et l'endoderme. Ce disque est donc didermique car il est formé de deux lames seulement.

Chez la plupart des mammifères à l'exception de l'homme, la masse embryonnaire connait des modifications. L'épiblaste s'étale sous le trophoblaste, étape appelée blastocyte trilaminaire. Le trophoblaste disparait donnant naissance à l'ectoderme embryonnaire. Cette disparition participe à la formation des plis amniotiques qui recouvriront l'embryon.

L'épiblaste s'étale sous le trophoblaste, étape appelé blastocyte trilaminaire. Le trophoblaste disparait donnant naissance à l'ectoderme embryonnaire. Cette disparition participe à la formation des plis amniotiques qui recouvriront l'embryon.

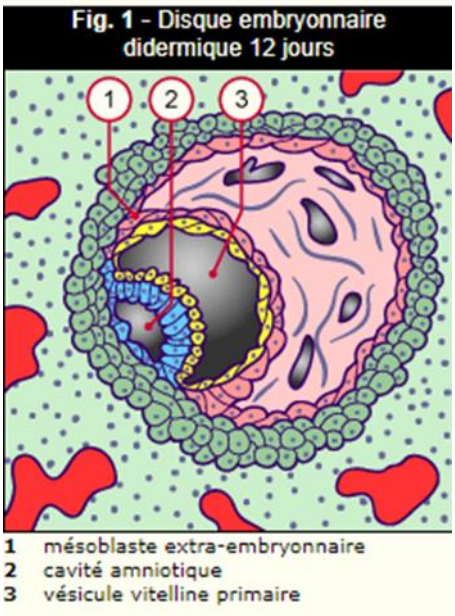

Image 12- Développement du disque embryonnaire à 12 jours (embryology, s.d.)

7. La gastrulation – apparition du mésoderme

La gastrulation débute durant la période pré-implantatoire. La ligne primitive se forme à partir de cellules épiblastiques du bord caudal du disque embryonnaire. Cette ligne détermine l'axe longitudinal de l'embryon et les axes bilatéraux (en dorso-ventraux), ces derniers sont représentés grâce à l'endoderme primitif en profondeur et à l'épiblaste en surface. **Les cellules épiblastiques évoluent en cellules mésodermiques, constituant progressivement le mésoderme latéral, intermédiaire et paraxial**.

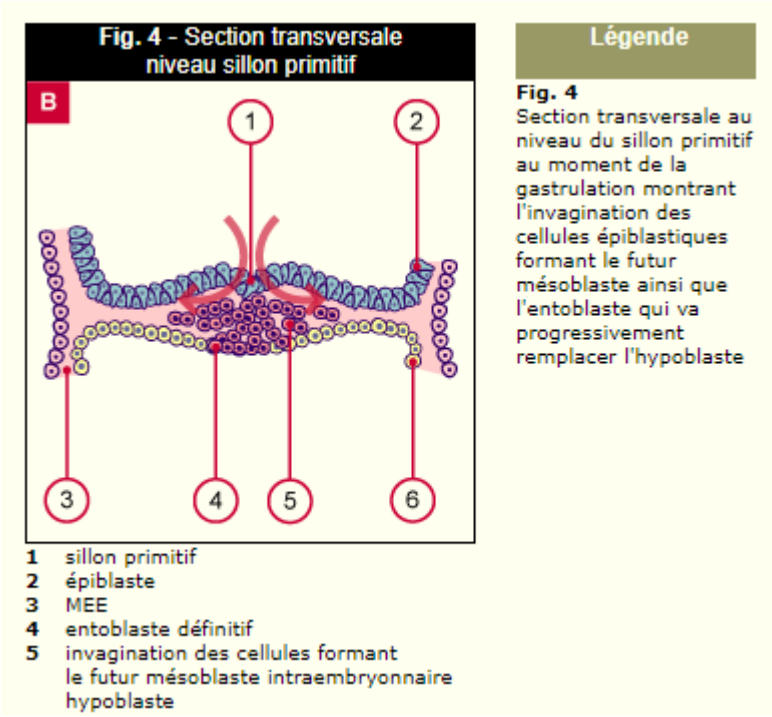

Image 13 – Apparition du mésoderme au moment de la gastrulation (embryology, s.d.)

Le disque embryonnaire devient ovalaire et s'allonge selon l'axe du futur embryon. Le nœud caudal apparait, résultant de la prolifération de l'ectoderme embryonnaire. Il s'allonge ensuite pour constituer la ligne primitive, qui deviendra ensuite le sillon primitif. Le nœud primitif (= de Hensen) apparait alors, à l'extrémité crâniale du sillon primitif, il s'agit d'un centre très actif de multiplication cellulaire. En direction crâniale le prolongement céphalique (= processus notocordal) s'allonge entre l'épiderme et l'endoderme embryonnaire, formant le cordon axial. **Ce cordon est la lame notocordale formant la première ébauche du mésoderme ou mésoblaste, il résulte de l'invagination, c'est-à-dire de la rencontre entre l'endoderme et l'ectoderme.** La partie caudale de la lame notocordale absorbera la ligne primitive et fait disparaitre le nœud primitif. La lame notocordale fournit ensuite la corde dorsale (= notocorde), dans l'axe de l'ébauche embryonnaire.

Latéralement s'étendent de nouvelles parties du mésoblaste, formées par la prolifération des lèvres du sillon primitif avant sa régression. Ces deux épaisses lames cellulaires symétriques par rapport à la corde constituent le mésoderme embryonnaire, rejoignant ou formant une partie supplémentaire : le mésoderme extra-embryonnaire. Après cette formation, l'épiblaste ne forme plus que le revêtement externe du mésoderme, il s'agit de l'ectoderme. Le mésoderme sépare maintenant l'ectoderme de l'endoderme embryonnaire. **Le disque embryonnaire a alors atteint le stade tridermique : ectoderme, mésoderme et endoderme.**

L'embryon est à ce stade une gastrula, ou blastocyste (trilaminaire) grâce à l'ensemble des étapes décrites précédemment constituant la gastrulation.

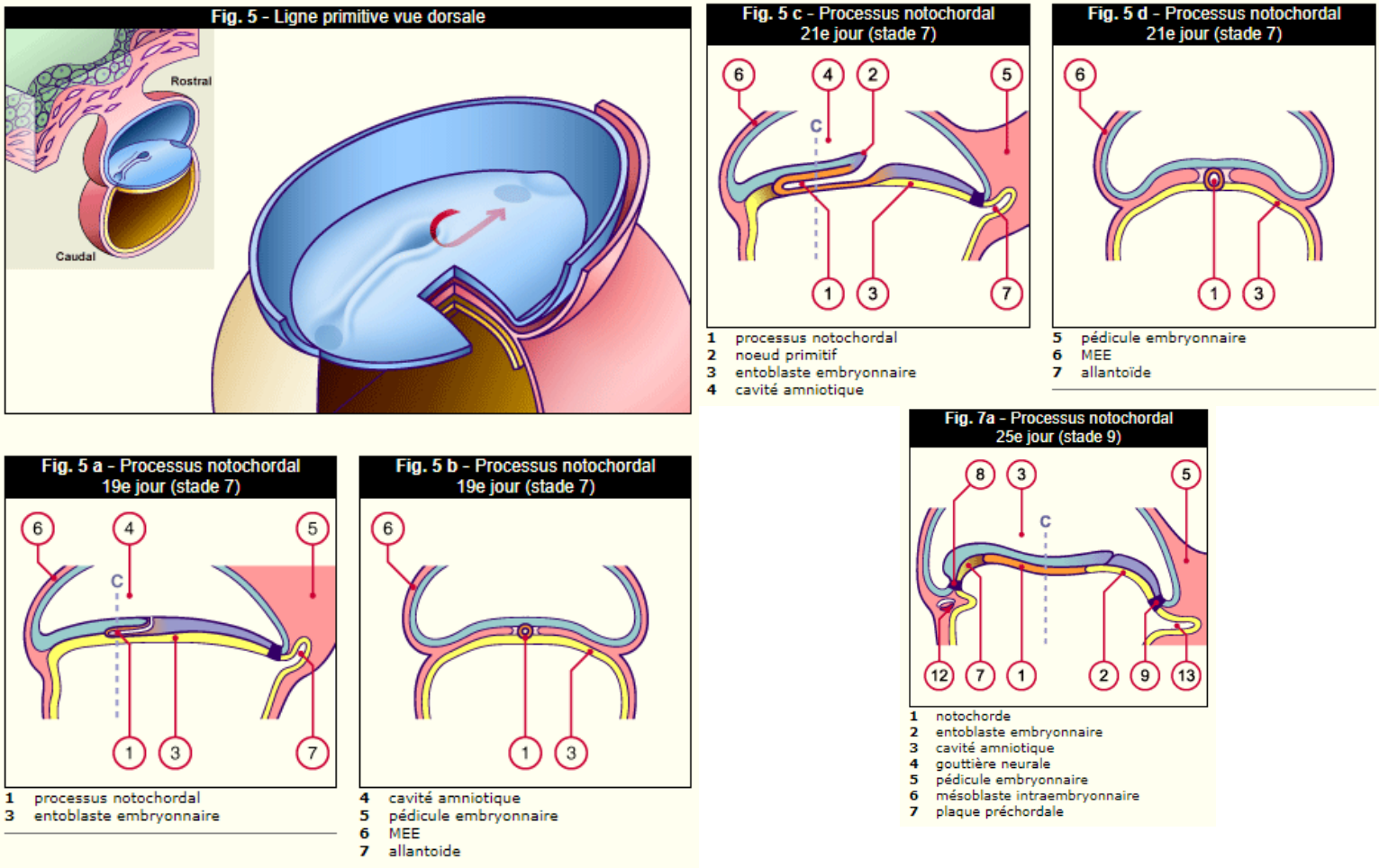

Image 14 – Le disque embryonnaire s'ovalise, la lame notocordale se forme créant l'axe du futur embryon (embryology, s.d.)

8. Formation de l'embryon

Jusqu'au stade trilaminaire, l'ébauche embryonnaire reste plate, étalée à la surface du blastocyte. Sa face ventrale forme le plafond de la cavité vitelline et sa face dorsale baigne dans la cavité intra-utérine pour les équidés et les carnivores. *Cette différenciation pour la face dorsale est due à l'implantation différée par rapport aux autres espèces.*

A côté de la notocorde se trouve le **mésoderme para-axial**, également appelé mésenchyme. Il est composé de **cellules mésenchymateuses, à l'origine des cellules du tissu conjonctif**. Ces cellules migrent entre les cellules pour peupler les trois couches. Elles sécrètent la réticuline dans l'espace interstitiel, il s'agit d'une forme de collagène immature**. Un réseau se tisse alors dans les trois couches du futur embryon.** Les fibres réticulaires seront progressivement remplacées par des **fibres de collagène**. **Il s'agit du moment clef permettant la communication, l'installation et l'étendue du futur réseau fascial**.

Après l'arrivée du mésoderme, notre développement embryonnaire se poursuit par la délimitation de l'embryon. Il se referme sur sa face ventrale, le cordon ombilical deviendra son seul moyen d'échange avec ses annexes. Quatre sillons marginaux seront ensuite mis en place, ils sont la cause de ce renfermement. Ces sillons deviennent des replis qui se rejoignent en face ventrale.

9. Délimitation de l'embryon

Le premier est le pli céphalique, il est suivi d'un développement rapide des ébauches encéphaliques. Il provient d'une croissance plus rapide du feuillet ectodermique en région céphalique, il adopte une forme de fer à cheval, au centre duquel se forme le futur SNC. Il délimite la future cavité buccale au niveau de la poche pharyngienne et prolonge le pôle caudal en repoussant le massif mésodermique, lieu de formation du cœur. Il forme la partie antérieure du tube digestif, nommé au stade embryonnaire proentéron.

Le second pli est le pli caudal, il correspond également à une évolution de l'ectoderme. Il repousse en crânial la membrane cloacale et forme la partie postérieure du tube digestif, nommé métentéron. Cette région sera ensuite complétée par le développement du bourgeon de la queue.

Le troisième et dernier pli est le pli latéral, il délimite latéralement l'embryon et ses annexes, en reliant les deux plis précédemment décrits.

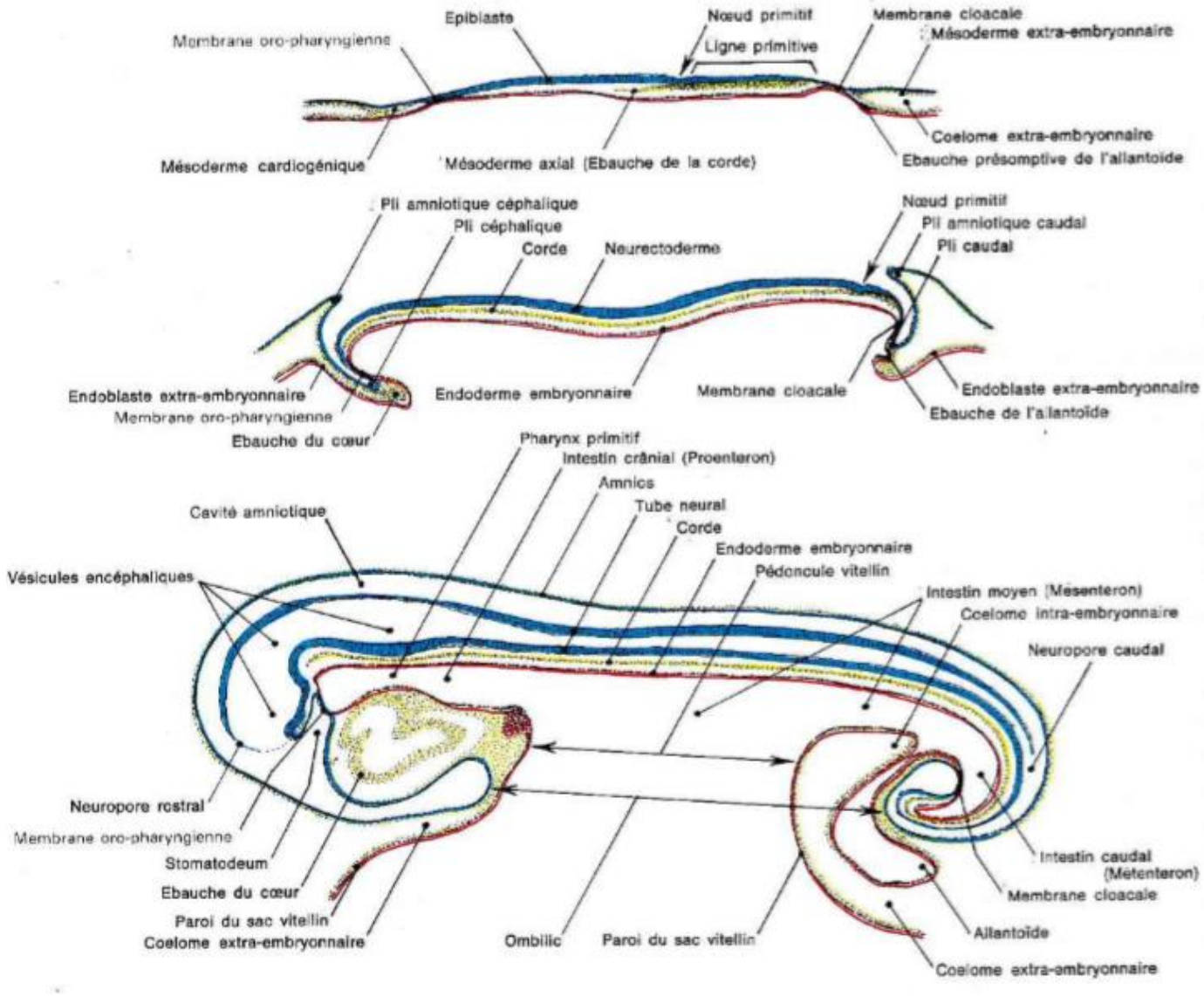

Image 15 – Formation de l'embryon (Barone R. , Barone Tome 4 Splanchnologie II , 2001) **p480**

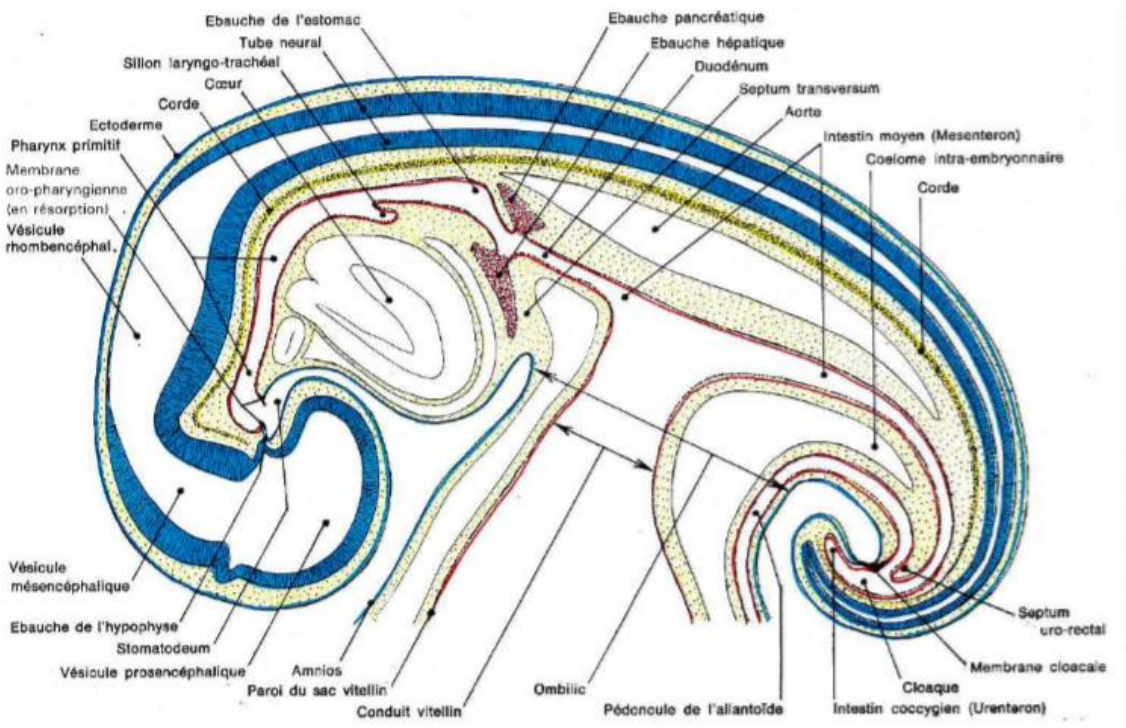

Image 16 – Délimitation de l'embryon (Barone R. , Barone Tome 4 Splanchnologie II , 2001) **p480**

10.Evolution de l'ectoderme

L'ectoderme manifeste le développement le plus actif et contribue à développer la voussure dorsale de l'embryon. Il a un rôle important dans la neurulation qui formera le futur SNC. Dans la bande axiale, l'ectoderme développe des cellules plus hautes, dès le stade du disque embryonnaire ; il s'agit du neuroectoderme. Le neuroectoderme a un contour défini ovalaire de plus en plus allongé et son ensemble forme la lame neurale. Sa partie crâniale créera l'encéphale grâce à la formation préalable d'un sillon longitudinale médial (= sillon neural). Ce sillon forme des plis neuraux en soulevant ses bords, formant par leur soudure le tube neural. La cavité du tube neural persistera par la suite pour donner la moelle épinière englobant le canal central. Cette cavité se dilatera en différents ventricules dans l'encéphale.

Plus tard, la tête se dégagera ensuite pour finir de se développer. Ce phénomène sera induit par le mésoderme sous-jacent et le tube neural lui-même ; ensemble ils pousseront l'ectoderme à se développer. L'ectoderme s'épaissira alors, créant les organes des sens puis les arcs et les sillons branchiaux. Ces derniers formeront le sac adéno-hypophysaire (ébauche de l'adénohypophyse), puis les bourgeons des dents et des glandes salivaires ; ainsi que les tubercules linguaux (latéraux et médian) qui formeront ensuite la langue. La cavité orale initiale se nomme stomatodeum.

Dans le tronc, l'ectoderme forme le proctodeum qui formera l'ébauche du canal anal. Il participera à la formation des bourgeons des membres et des parties externes de l'appareil

génital. Sur tout le corps l'ectoderme formera l'épiderme de la peau et ses dérivés (glandes cutanées, système pileux et productions cornées.)

<u>Conclusion</u> : Lors de l'enroulement de l'embryon, l'ectoderme va se scinder en deux parties : la première va former le système nerveux qui enverra des expansions dans le mésoblaste et par son intermédiaire dans l'endoblaste ; la seconde va recouvrir le mésoblaste pour former l'épiderme.

11. Evolution de l'endoderme

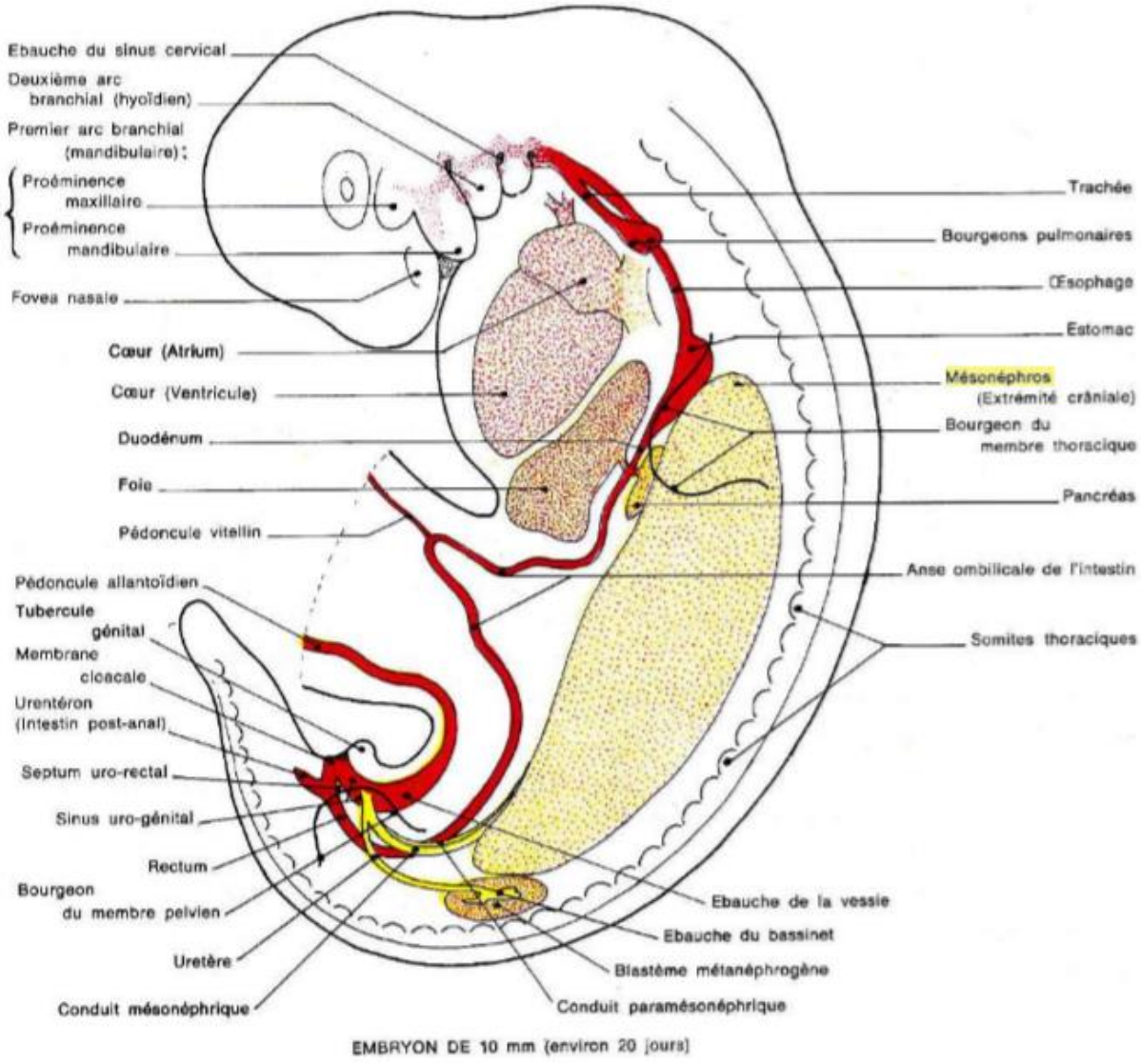

Image 17 – Représentation des dérivés de l'endoderme (Barone R. , Barone Tome 4 Splanchnologie II , 2001) **p484**

L'endoderme est destiné à former l'épithélium du tube digestif, trachéo-bronchique, pulmonaire et de la vessie urinaire. Chacun de ces éléments est accompagné de ses annexes. *« Il est partout doublé à cet effet par la lame splanchnique du mésoderme, qui participe aussi à la formation de ces organes et assure en outre leur fixation. Toutefois, à chacune des extrémités de l'embryon, existe une zone remarquable, dans laquelle le mésoderme fait défaut, ectoderme et endoderme restant directement accolés. »* p505 (Barone R. , Barone Tome 4 Splanchnologie II , 2001) Ces deux zones dépourvues de mésoderme sont la lame précordale qui formera par la suite la membrane oropharyngienne et la membrane cloacale qui deviendra la membrane anale.

L'intégralité de l'endoderme embryonnaire est initialement étalée au plafond du sac vitellin primaire, puis s'étale pour former un tube largement ouvert à sa face ventrale. La communication entre l'intestin primitif et le sac vitellin sont ensuite réduits par l'apparition du pédoncule ombilical et la délimitation de l'embryon. Le sac vitellin sortira alors de l'embryon pour devenir une de ses annexes, le pédoncule vitellin séparera alors les deux entités. **Ce pédoncule est doublé d'une couche de mésoderme et devient le conduit vitellin.**

L'intestin primitif évolue ensuite en trois parties (crânial, moyen et caudal) :

<u>L'intestin crânial</u> se forme de deux segments : un pharyngien et un segment spécialement pour le tube digestif.

- Celui du pharynx est le premier visible, formant le pharynx primitif. Celui-ci est séparé provisoirement du stomatodeum par la membrane oropharyngienne (dépourvue de mésoderme). Le cou n'est pas encore formé, il se localise en avant de l'ébauche cardiaque.
- Le segment en lien avec le tube digestif constituera plus tard l'œsophage.
  Ses parois latérales contribuent à former la face interne des arcs branchiaux, fournissant le diverticule thyroïdien qui donneront la thyroïde et le conduit thyréoglosse ; le tubercule médian et les deux distaux appartenant à la langue ; l'éminence hypobrachiale d'où viendra l'épiglotte ; et pour finir le sillon laryngotrachéal.
  La partie caudale de l'intestin crânial se compliquera avec la différenciation de l'estomac, du duodénum et de ses annexes.

<u>L'intestin moyen</u> communique initialement avec le sac vitellin. Son évolution lui laissera son bord ventral libre avec seulement l'insertion du pédoncule vitellin, formant ensuite l'anse ombilicale. Sur sa branche caudale se différenciera ensuite le gros intestin. A la fin de son évolution cette partie de l'intestin aura formé la seconde partie du duodénum, le jéjuno-iléum, le caecum, le colon ascendant et le début du colon transverse.

Lorsque l'intestin moyen se différencie, les deux cœlomes intra-embryonnaires s'unifient ventralement à lui. **Ils restent séparés partout ailleurs par les mésentères primitifs (dorsal**

et ventral). Cette fermeture ventrale réduira la communication entre le cœlome extra et intra-embryonnaire

L'intestin caudal : son plancher est formé par la membrane cloacale, crânialement se développe l'ébauche allantoïde et caudalement l'intestin post cloacal ou coccygien. Ce dernier va s'obstruer et laisser un vestige, le muscle recto-coccygien. Crânialement la deuxième partie du colon transverse est suivi du colon descendant. Le reste de l'intestin caudal forme un cloaque où le conduit mésonéphrique vient s'adosser en dorsal. Autrement dit, il forme le rectum et le sinus urogénital primitif.

Conclusion : L'endoderme forme l'épithélium des voies respiratoires, de l'entièreté du tube digestif et ses annexes, et du système uro-génital. Sa totalité est recouverte par du mésoderme à l'exception de deux zones (oro-pharyngienne et anale). Il revêt également l'appareil respiratoire ; la caisse du tympan et la trompe d'eustache.

12. L'évolution du mésoderme

« Le mésoderme est double et supporte tous les dérivés des deux autres feuillets aussi bien dans l'embryon lui-même que dans les parties extra-embryonnaires. A de rares exceptions près, il participe ainsi à l'édification des mêmes organes. » p511 (Barone R. , Barone Tome 4 Splanchnologie II , 2001) Au niveau du tronc, la lame mésodermique primitive se divise en trois bandes inégales, dites paraxiale, intermédiaire et latérale.

- Le mésoderme paraxial se segmente de façon métamérique pour donner des somites[2], il donnera par la suite le squelette axial, la musculature et le derme tégumentaire. **Chaque somite donnera un sclérotome (dérive du squelette) et un dermatomyotome. Ce dernier donne un myotome (musculature) et un dermatome (segment cutané associé).**
  - ➔ Il évoluera ensuite en mésoderme pariétal dans les bourgeons des membres, où il formera avec les dérivés, le mésoderme des membres (ou myotome).
  - ➔ Le mésoderme céphalique évolue avec les somites céphaliques/ sphéno-occipitaux. La partie caudale du squelette de la tête, les muscles des yeux et la langue en dérive. La plus grande partie du mésoderme céphalique est produite par la lame précordale et la crête neurale. La crête neurale délègue les neuroblastes qui formeront les ganglions des nerfs crâniens sensitifs et un centre cellulaire formant les organes de la tête.
  - ➔ De chaque côté le mésenchyme se trouve subdivisé par le développement des poches branchiales, il s'agit du mésoderme branchial ou pharyngien.

- Le mésoderme intermédiaire borde latéralement les somites et produit la lame uro-génitale. De cette partie dériveront les organes de l'appareil uro-génital.

[2] Les somites sont l'origine des métamères, situés de part et d'autre du tube neural, ils forment le futur SNC. Cette notion est très importante pour l'approche viscérale de l'ostéopathie. (Voir Partie 2 : Irvin Korr)

- Dès la gastrulation, Le mésoderme latéral s'étale de part et d'autre de l'axe longitudinal mais aussi rostralement et caudalement en séparant l'épiblaste de l'endoderme primitif. Il se divise en deux feuillets :
  - Un feuillet somatique (ou externe) qui s'associe au trophoblaste pour former la **somatopleure**
  - Un feuillet splanchnique (ou interne) qui s'étale sur l'endoderme primitif pour former la **splanchnopleure**

  Entre ces deux feuillets se trouve une cavité (virtuelle), le cœlome. Lors de la délimitation de l'embryon, un cœlome extra et intra embryonnaire se divisent. Le cœlome extra-embryonnaire formera les annexes de l'embryon à l'extérieur de ce dernier, leur seul lien de contact restant sera l'ombilic. Ce passage sera ensuite interrompu par le mésenchyme, les vaisseaux sanguins et les conduits ombilicaux, allantoïdien. Le cœlome intra-embryonnaire est à l'origine des trois grandes cavités internes et de l'endothélium qui les tapisse :

  - **La cavité péricardique et le péricarde**
  - **La cavité pleurale et la plèvre**
  - **La cavité péritonéale et le péritoine**

Conclusion : Les dérivés du mésoderme constituent l'essentiel de la masse corporelle. Sa partie intra-embryonnaire forme de nombreux tissus :

- Formations mésothéliales recouvrant les **cavités splanchniques (péricardique, pleurale, péritonéale)**, et formant la plus grande partie des parties glandulaires de l'appareil uro-génital. (Reins, uretères, gonades, voies génitales)
- Des dérivés mésenchymateux constituant l'ensemble des tissus conjonctifs et musculaires du corps. (Os, cartilages, muscle striés, lisses et cardiaques)
- L'endothélium forme l'appareil circulatoire et tapisse l'intérieur de toutes les cavités. Le cœur est produit par le mésoderme cardiogénique. (Circulation sanguine et lymphatique)

Tous les dérivés endodermiques et ectodermiques sont doublés d'un feuillet mésodermique qui assurera le développement des structures de soutien et la nutrition pour les futurs organes. Il s'agit de l'origine de même de nos mésos splanchniques.

13. Cœlome extra-embryonnaire et implantation de l'embryon

Le cœlome extra-embryonnaire est également composé des trois feuillets primordiaux (endoderme, mésoderme et ectoderme). Cette structure protégera et nourrira l'embryon, et disparaitra à la naissance. Il est composé du chorion, de l'allantoïde, de l'amnios, du sac vitellin, et du cordon ombilical. L'implantation est le processus par lequel l'embryon entre en relation étroite avec l'organisme maternel. Le chorion est l'annexe permettant l'attachement dans la paroi de l'utérus, le placenta se glisse ensuite entre les deux. Le placenta est constitué

d'une partie maternelle et d'une partie fœtale. Chez les équidés et les carnivores, il s'agit d'une implantation superficielle tardive. Elle se fait à 56 jours chez la jument et à 15 chez la chienne. Leur placenta est en premier omphalochorial (chorion-vitellin), puis allantochorial. Ce dernier type de placenta signifie que l'allantoïde et le chorion s'unissent par leur **feuillet mésodermique (somatique et splanchnique**) pour former une partie fœtale du placenta.

Dans ce mémoire nous n'étofferons pas plus cette partie. Il était seulement important de souligner le rôle du mésoderme dans cette étape du développement embryonnaire.

C. Conclusion générale sur la période embryonnaire

L'introduction du mésoderme correspond à la mise en route de l'embryogénèse, créant une structure tridimensionnelle. Le mésoderme semble être le moteur de l'embryologie pour Serge Paoletti. Le fascia étant du mésoderme il dit que « *par extension le fascia est le véritable moteur de l'embryologie* ». p15 (Paoletti, 2002)

Nous avons pu voir que le mésoderme est prépondérant dans le développement embryonnaire des mammifères. Il s'étend et recouvre la presque totalité des structures. Le mésoblaste donne naissance à différents dérivés : tissu conjonctif, cartilage, os, muscle striés et lisses ; aux séreuses (que nous étudierons dans la suite de ce mémoire) : péritoine, péricarde, plèvre ; aux cellules sanguines et lymphatiques, paroi du cœur et vaisseaux sanguins et lymphatiques ; les gonades, les reins et leurs appareils excréteurs, les cortico et médullo-surrénales ; la rate.

Nous étudierons ensuite le développement des séreuses splanchniques et l'organogénèse. Notre priorité sera de voir le développement et l'installation des mésos splanchniques.

D. Le développement embryologique des séreuses splanchniques

Les grandes cavités splanchniques (péritonéale, pleurale et péricardique) dérivent du cœlome intra-embryonnaire après la formation des mésentères primitifs. Au sein de ces cavités se positionnent les organes internes (digestifs, respiratoires, urinaires et génitaux). Ils restent toujours rattachés aux parois de leur cavité respective par des lames conjonctives, **les mésos**. Cette disposition permet de différencier le **feuillet pariétal (péritoine pariétal, péricarde pariétal et plèvre pariétal)** qui tapisse les parois latérales de la séreuse, au **feuillet viscéral** qui entoure les organes qui s'y trouvent **(péritoine viscéral, plèvre viscéral et péricarde viscéral).** Le **feuillet viscéral** est en continuité avec le **feuillet pariétal** au niveau des mésos.

Dans cette partie nous marquerons en gras l'ensemble des mésos et des séreuses splanchniques, pour mettre en avant leur développement et évolution.

1. Les mésentères primitifs

Les premiers mésos à se mettre en place sont les **mésentères dorsal et ventral** qui suspendent au milieu le cœlome embryonnaire. Suivant leur localisation, nous verrons que ces mésentères portent des noms différents.

a. Mésentère dorsal primitif

Le **mésentère dorsal primitif** est divisé en plusieurs parties : le **mesoesophageum dorsal (œsophage), le mesogastrium (estomac), le mesoduodenum (duodénum) et le mesenterium (intestin global). Le mesenterium** se divisera lui-même en **mesojejunum, mesoileum, mesocolon et mesorectum**.

Le cœlome est divisé en deux parties latérales, dorsalement à l'intestin. L'intestin est relié au **mésentère dorsal primitif** grâce à une épaisse lame mésodermique, en plus de son lien avec l'aorte et l'ébauche de la colonne vertébrale. Le cœlome communique largement en ventral, entre l'allongement de l'intestin primitif et le pédoncule vitellin.

Dans la région voisine du pharynx se développe une cavité péricardique primitive enveloppant le cœur. Le **mésoderme cardiogénique** se forme ventralement à la membrane oropharyngienne jusqu'au bord crânial de l'anneau de l'ombilic. L'ébauche cardiaque se développant est attachée à un épais **mésocorde dorsal**, au pharynx et à l'intestin crânial.

b. Mésentère ventral primitif

Ce mésentère est subdivisé en trois parties : **mesoesophageum ventral, mesogastrium ventral et mesoduodenum ventral.**

Le diverticule hépatique se développe à partir du bord ventral du duodénum. Il entraine le **mésoderme splanchnique périduodénal**, le soulevant jusque à l'ébauche gastrique, au septum transversum et au mésocarde ; formant le **mésentère ventral primitif**.

c. Mésentère primitif autre

Les mésos de l'appareil génital se développent à partir du **mesenterium proprium** ; ils n'interviennent pas dans le cloisonnement du cœlome.

L'ensemble de ces **mésos primitifs** sont épais et volumineux. Dans leur épaisseur, il se développe les ébauches des différents organes. Nous pouvons voir leur étendue au stade embryonnaire. **Au cours du développement, ils diminueront et laisserons place aux différents organes de nos trois cavités (péritonéale, pleurale et péricardique)**

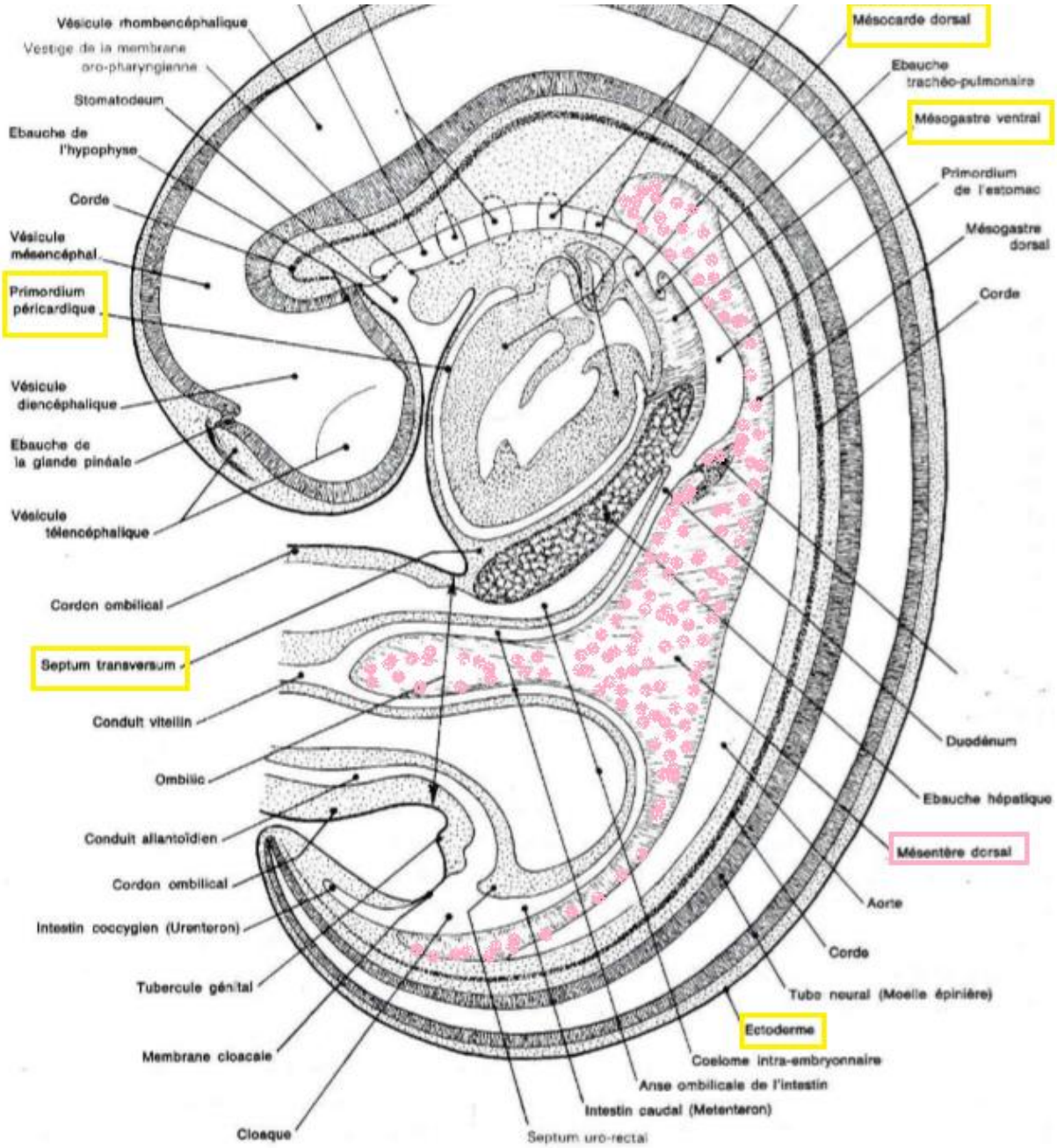

Image 18 - Disposition de l'intestin et des principaux organes d'un embryon de cheval faisant 9mm. Le mésentère dorsal est colorié en rose pour montrer la place importante qu'il prend. (Barone R. , Barone Tome 4 Splanchnologie II , 2001) **P486**

2. Le septum transversum – la séparation des cavités péricardique et pleuropéritonéale

Le cœur se développe très tôt dans la portion crâniale du cœlome embryonnaire. Ce massif cardiaque élabore une lame mésodermique qui le contourne caudalement : le **septum transversum**. Le septum transversum part de l'ombilic, il a un rôle crucial dans la formation de la paroi ventrale et dans la création des différentes cavités. Il part du **mésoderme cardiogénique** jusqu'au **mésogastre ventral**. Il est entouré des veines portant les racines du sinus veineux. Il s'agit des veines ombilicales, cardinales et vitellines.

Le septum transversum apparaît ensuite formant une lame ventrale et transversale. Il est envahi par le diverticule hépatique en quasi-totalité, celui-ci est recouvert par le **mésogastre ventral**. Une partie du diverticule n'envahit pas le septum, il s'agit d'une **lame mésenchymateuse**, formant l'ébauche du **diaphragme**.

Le septum conserve un bord dorsal libre permettant aux deux grandes cavités du cœlome intra-embryonnaire de communiquer par un **canal péricardio-péritonéal**. Ce canal passe dorso-latéralement de chaque côté des **méso-œsophages (dorsal et ventral)** par-dessus le septum transversum, jusque dans l'ébauche de la cavité péritonéale.

- La cavité crâniale est la **cavité pleuro-péricardique**, divisée en deux cavités latérales communiquant entre elles, elles se situent ventralement au cœur. Leur division s'est faite grâce aux **mésentères primitifs**. La zone au niveau du cœur deviendra **la cavité péricardique**.
- La cavité caudale est la **pleuropéritonéale** qui formera la future **cavité péritonéale**.

Nous pouvons voir que le mésentère a un rôle prépondérant dans le développement des cavités splanchniques. Dans la partie suivante, nous étudierons l'individualisation de la cavité péricardique.

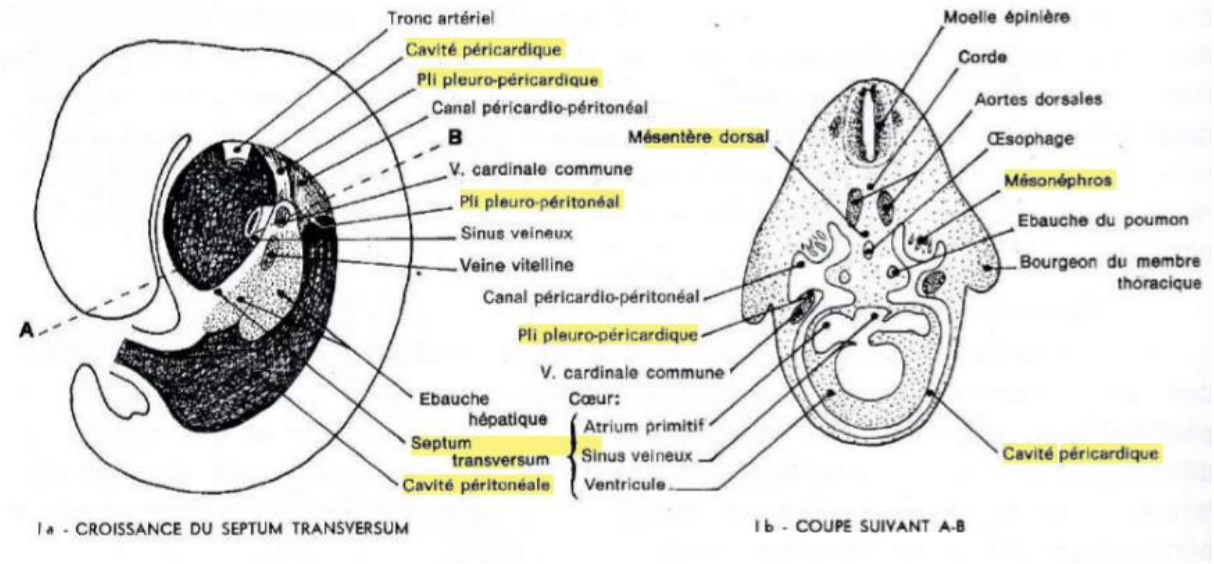

Image 19 - Croissance du septum transversum (Barone R. , Barone Tome 4 Splanchnologie II , 2001) **p612**

3. Formation de la cavité péricardique et apparition de la cavité pleuropéritonéale

Comme nous l'avons vu dans la précédente partie, la cavité péricardique communique avec la cavité pleuro-péritonéale par les **canaux péricardo-péritonéaux**. Il s'agit d'un hiatus pleuropéricardique qui sera par la suite réduit par le développement des **replis pleuro-péricardiques**. Les deux replis évoluent en dorsal du cœur, le long du **mésentère ventral primitif** jusqu'au **mésenchyme** en ventral de la trachée, où ils se soudent.

Ces **plis pleuro-péricardiques** fusionnent également avec l'extrémité crâniale **du septum transversum.** Le cœur est ainsi dans une cavité close définitivement séparé du reste du cœlome. Cet organe vital est rapidement protégé lors du développement des mammifères, nous pouvons voir cette cavité comme une protection pour la future vie de l'individu. La **cavité péricardique** apparait pendant que le reste du cœlome forme **la cavité pleuro-péritonéale**.

4. Fermeture des canaux pleuro-péritonéaux et formation des cavités pleurales

Deux cavités latérales forment ensuite l'ébauche des cavités pleurales, les deux **mésoesophages** les séparent. Ces cavités pleurales en formation communiquent par les **canaux pleuro-péritonéaux** avec la future cavité péritonéale**.** Les plis pleuro-péritonéaux se rejoignent avec le septum transversum pour fusionner en dorsal du foie en cours de formation. Cette fusion isole deux nouvelles cavités : **la cavité pleurale et la cavité péritonéale**. *Il sera intéressant d'étudier comment ces cavités conservent une relation de continuité et d'échange à l'âge adulte. Nous le verrons dans notre partie sur l'anatomie.*

La cavité pleurale est double, la persistance des plis entraine la formation des médiastins. Au nombre de deux, il y a un médiastin dorsal et un ventral, entrainant la création de deux cavités pleurales gauche et droite. L'ébauche du poumon refoule le mésenchyme créant un revêtement ; pour cela une saillie est faite avec le **médiastin primitif**. Les cavités pleurales s'étendent ensuite en latéral et en ventral, elles finissent par englober le cœur. Pour cela le diaphragme se caudalise, les **plèvres** et les poumons tapissent alors sa partie crâniale.

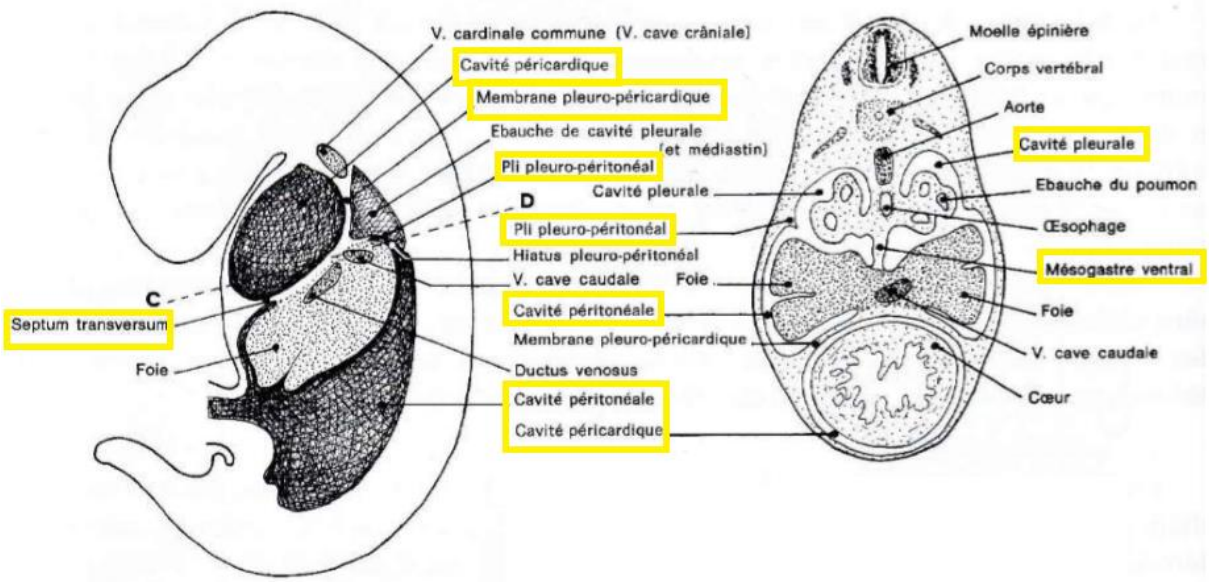

Image 20 - Fermeture du péricarde et formation des plèvres (Barone R. , Barone Tome 4 Splanchnologie II , 2001) **p612**

5. Formation du diaphragme

Le diaphragme est une cloison musculo-aponévrotique qui joue deux fonctions : la dynamique respiratoire et la séparation des cavités thoracique et abdominale. Il se forme à partir de structures qui vont constituer le diaphragme primitif, puis il va se muscularisé et migrer pour atteindre sa position définitive.

1. **Le septum transversum** forme le centre phrénique du diaphragme. Au début du développement embryonnaire, il est constitué d'une masse ventrale de mésoblaste. Cette masse s'étend en arrière et fusionne sur la ligne médiane avec le **méso-œsophage**. Il forme une cloison incomplète, ou diaphragme partiel, qui sépare le cœlome en deux cavités secondaires. Des canaux pleuro-péricardiques puis pleuro-péritonéaux permettent la communication entre les cavités.
2. **Le mésentère dorsal de l'œsophage** constitue la partie médiane du diaphragme, il donne en arrière ses deux piliers principaux. Le diaphragme partiel se situe en face des somites cervicaux supérieurs.
3. Le nerf issu du 4ème segment cervical pénètre dans le septum transversum et constitue de chaque côté le **nerf phrénique**. Les différences entre les auteurs à ce sujet, nous font préciser notre source. (Barone R. , Barone Tome 4 Splanchnologie II , 2001)

Le développement du diaphragme est marqué par trois étapes : le recul de ses ébauches, l'emprunt de tissu aux parois et son modelage péritonéal, l'isolant du foie. Il finit par atteindre la jonction thoracolombaire au début de la période fœtale, il s'agit de la position définitive. Sa migration lui apporte divers constituants venant de la somatopleure et des **mésentères**.

Il reçoit les myoblastes (provenant des segments caudaux de la région cervicale) qui formeront ses parties sternales et costales, et les nerfs phréniques.

Des diverticules de la cavité péritonéale se positionnent entre le foie et le diaphragme, créant un espace subphrénique. **Seuls quelques mésos splanchniques persistent : les ligaments coronaire, falciforme et triangulaire du foie. Une area nuda** persiste également, il s'agit d'une zone de contact direct entre le foie et le diaphragme.

Le diaphragme primitif est achevé et il sépare les cavités thoracique et abdominale. La paroi du corps constitue la dernière composante du diaphragme. Les cavités pleurales s'agrandissent et s'enfoncent latéralement. Les tissus laissés en dedans par la pénétration pleurale vont constituer la partie périphérique du diaphragme. L'extension des cavités pleurales dans la paroi du corps forme les culs-de-sac costo-diaphragmatiques et détermine la forme en dôme du diaphragme primitif.

La mobilité des viscères répond à des lois de physique, plus exactement à la mécanique des pressions, il s'agit du rapport entre les fluides et les gaz. La pression de la cavité péritonéale est supérieure à la pression pleurale, la délimitation se fait par l'intermédiaire du diaphragme.

Ce clivage permet l'individualisation du foie. Dans notre partie sur l'anatomie, nous comprendrons l'utilité d'avoir spécifier la formation du diaphragme au stade embryologique. Nous verrons le lien crucial qu'il forme, entre les mésos de la sphère thoracique et abdominale

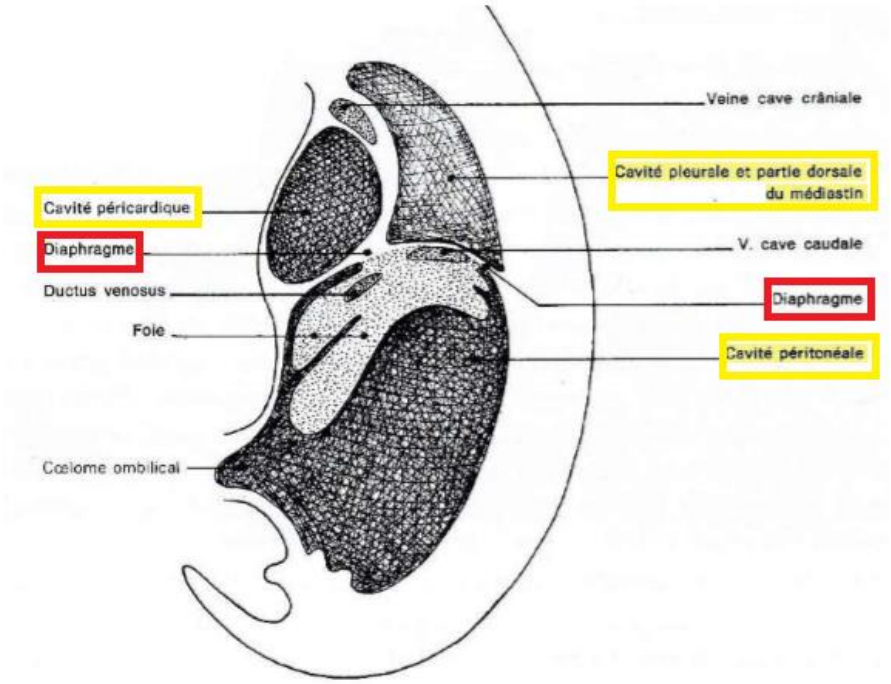

Image 21 - Fin de la formation du diaphragme (Barone R. , Barone Tome 4 Splanchnologie II , 2001) **P612**

6. Formation de la cavité péritonéale

Contrairement aux cavités pleurales, la cavité péritonéale est plus simple dans sa constitution, puisque le mésentère ventral ne va pas au-delà de l'estomac. Le développement du diaphragme a terminé de séparer le thorax de l'abdomen, **le péritoine** a pris sa disposition fondamentale. La lame pariétale est composée de somatopleure et la lame viscérale de splanchnopleure. Ces deux lames sont unies par le **mésentère dorsal et ventral**, dans un plan médian.

Le tube digestif est relié à deux segments, un crânial entre le **septum transversum et aux mésentères dorsal et ventral** ; l'autre est caudalement soutenu par le **mésentère dorsal**, sa liberté ventrale donnera la plus grande partie de l'intestin. Le premier segment produit l'estomac, la partie crâniale du duodénum, le foie et le pancréas. Ils naissent dans l'épaisseur du méso en bourgeonnant au niveau du duodénum.

Le mésentère dorsal est séparé du **mésoesophage** et est en partie lié à l'ébauche gastrique, par le **mésogastre dorsal**. **Le grand mésentère** continu caudalement le **mésogastre dorsal**, et suspend le duodénum (**mésoduodénum**), l'iléum (**mésoiléon)**, le caecum (**pli iléo-caecal**) et le colon ascendant (**mésocolon**). Son développement est considérable chez toutes les espèces car il supporte les deux rotations de l'anse intestinale primitive et le développement parfois très important du caecum et du colon ascendant (chevaux). Il est colonisé par l'artère mésentérique crâniale et le bourgeon ventral du pancréas. Lors de la rotation de l'anse primitive et de la mise en place des anses intestinales, ces différents mésos se retrouvent accolés en un point commun. Cette zone de convergence se situe autour de l'origine de l'artère mésentérique crâniale. Ils fusionnent en un point pour former **la racine du mésentère. Le petit mésentère** poursuit le grand mésentère, caudalement, et suspend le colon descendant et le rectum (**mésorectum**).

Le mésentère ventral détaché du **mésoesophage ventral** forme le **mésogastre ventral**. Il est ensuite divisé en deux parties, la première allant de l'estomac, au foie jusqu'au début du duodénum ; il s'agit du **petit omentum**. L'autre unit le foie au diaphragme, jusqu'à la paroi ventrale de l'ombilic ; il formera plus tard le **ligament falciforme.**

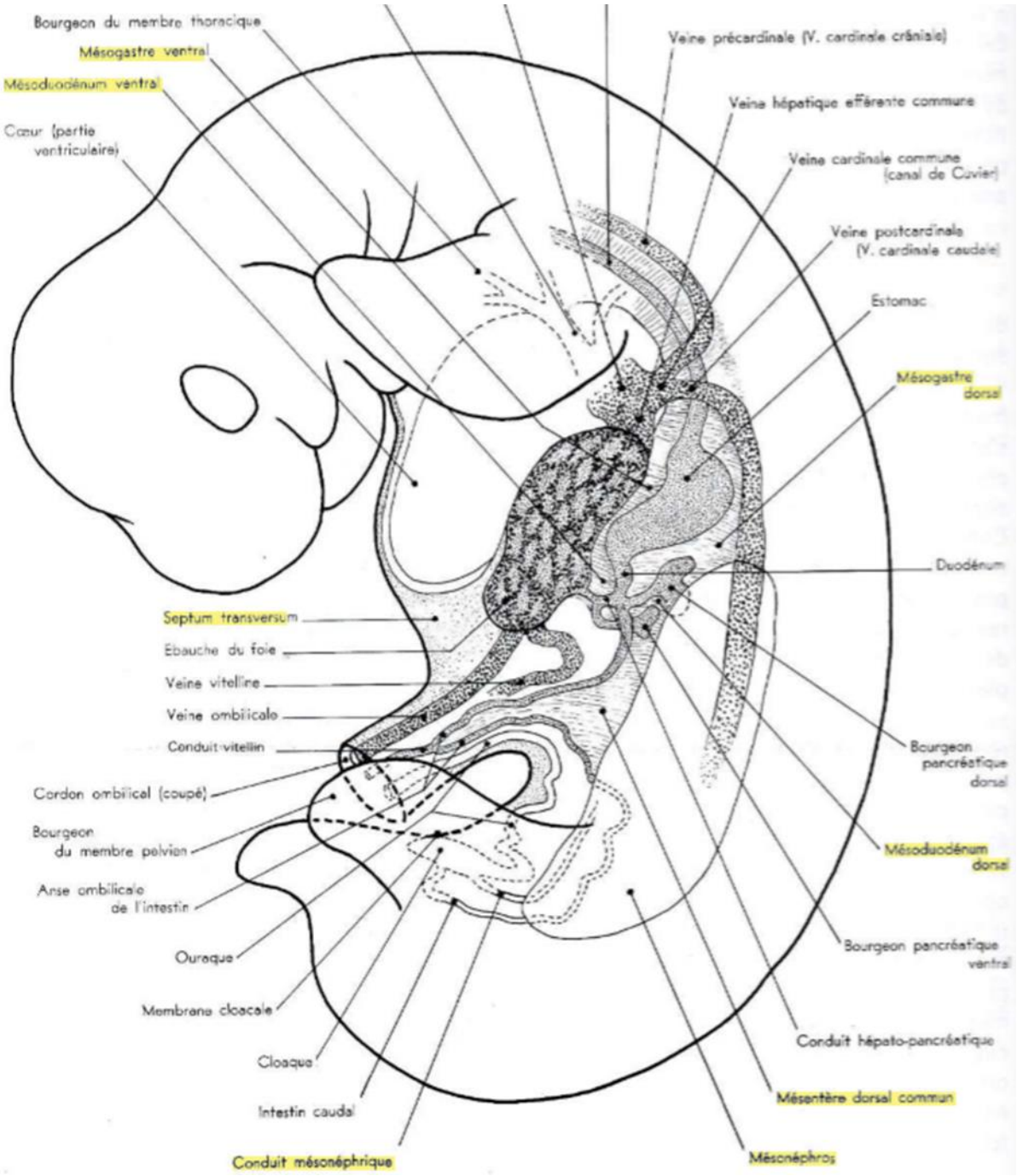

Image 22 – Evolution des mésentères et formations du système digestif et des annexes de l'embryon (Barone R. , Barone Tome 4 Splanchnologie II , 2001) **p652**

Dans l'abdomen se forme **le vestibule de la bourse omentale en dorsal et caudale** de l'ébauche de l'estomac. Ce vestibule communique avec le reste de la **cavité péritonéale par un orifice : le foramen épiploïque**. Ce foramen sépare deux lames, la plus courte est la droite, la veine cave caudale en développement passe à l'intérieur. Ce méso deviendra le **ligament coronaire** du foie également appelé **méso hépato-cave**.

La lame à gauche est du **mésoblaste secondaire** et inclut les vaisseaux destinés à l'estomac, il formera le **grand omentum** également nommé **grand épiploon**. Le terme épiploon signifie « tablier », il a été donné pour sa conformation. Chez les équidés, il reste peu développé, et n'a pas l'effet de couverture décrit chez les carnivores. **Le grand omentum** s'agrandira avec la suite du développement allant de la grande courbure de l'estomac à la paroi dorsale de l'abdomen. Cette zone de la paroi dorsale accueillera le pancréas et le colon transverse, l'épiploon sera alors annexé et accolé à son méso : le **ligament gastro-colique** ; sauf chez les carnivores où le corps du pancréas est englobé et reste indépendant du colon transverse. Pour les carnivores, le **grand omentum** est notamment très large entre la masse des intestins et la paroi abdominale ventrale. *« Le grand omentum, destiné à la défense du péritoine, se charge plus ou moins fortement d'éléments lymphoïdes. Ces derniers forment en outre de façon précoce un amas au voisinage du fundus de l'estomac. Complété par une très riche circulation sanguine, cet amas devient la rate, dont le développement délimite, entre elle et l'estomac, le ligament gastro-splénique. » p674* (Barone R. , Barone Tome 4 Splanchnologie II , 2001) Nous pouvons voir l'importance du grand omentum, dès le développement embryologique.

Le foramen épiploïque sera ensuite réduit par la croissance du duodénum et du pancréas. Il finira par être délimité par la veine porte, la veine cave caudale, le **ligament coronaire**, la face caudale du foie et le bord crânial du pancréas. Ce foramen se trouve dans le **petit omentum**. Pour la fin de l'évolution du **mésogastre dorsal** il existe des spécificités en fonction des espèces.

L'ensemble des séreuses et mésos de la cavité péritonéale ont été décrits. Dans la partie suivante nous étudierons leur évolution accompagnée du développement des organes adjacents.

E. La vie fœtale : l'Organogénèse – évolution des mésos splanchniques

Dans la partie précédente nous expliquions l'évolution des mésos. Dans cette partie nous verrons, que le développement des organes entraine des modifications sur les mésos splanchniques jusqu'à leur conformation définitive après la naissance.

1. Au niveau du système digestif

a. Œsophage

Le **méso-œsophage** suspend l'œsophage entre le pharynx et l'estomac. Il fusionne avec les aponévroses des muscles du cou et participent à la formation des **médiastins**. Il est interrompu par le diaphragme avec lequel il fusionne également.

b. Estomac

La croissance de l'estomac est totalement asymétrique. En avant du **septum transversum**, la partie crâniale de l'estomac subit une dilatation, causée par la croissance différentielle des bords dorsal et ventral. Chez les monogastriques, deux rotations vont amener cet organe à sa position définitive. La première rotation est précoce autour d'un axe cranio-caudal (longitudinal). Elle bascule la grande courbure à gauche en sens inverse des aiguilles d'une montre, soit un angle à 90 °. La seconde rotation se fait autour d'un axe dorso-ventral, dans le sens inverse des aiguilles d'une montre, soit un second angle à 90°. L'extrémité caudale de l'estomac (le pylore) pivote crânialement et à droite de la ligne médiale. L'extrémité crâniale (le cardia) pivote caudalement et à gauche de la ligne médiale. Cette seconde rotation est due au développement du foie. Le nerf phrénique qui passait sur les faces latérales de l'estomac est maintenant positionné sur les faces antérieure et postérieure.

L'estomac est porté entre deux mésos : **le mésogastre dorsal et le mésogastre ventral**. La grande courbure est reliée par le **mésentère dorsal** qui deviendra le **mésogastre dorsal**. La petite courbure donne une attache au **mésentère ventral** formant le **mésogastre ventral**, qui est relié au **septum transversum**. Les rotations de l'estomac font évoluer ces mésos.

1) Le **mésogastre dorsal** est constitué des ligaments : **gastro-phrénique, gastro-splénique, gastro-colique**. Avant la rotation de l'estomac il est attaché au plafond de la cavité abdominale par le duodénum, ensuite il rejoint la grande courbure de l'estomac. Il s'allonge considérablement et forme le **grand épiploon**, ou **grand omentum.** Ce repli délimite une cavité : **la bourse épiploïque ou omentale,** qui reste en communication avec la cavité péritonéale par le trou épiploïque**.**
2) **Le mésogastre ventrale** relie la courbure estomac-duodénal à la partie viscérale du foie. Il forme par la suite **le ligament hépato-gastrique et hépato- duodénal**. Son bord gastro duodénal commence à la partie droite de l'œsophage et se poursuit le long de la petite courbure, va le long du duodénum et se termine au foie. Chez l'adulte, le mésogastre ventral devient donc le **petit épiploon ou petit omentum**.

c. Intestin grêle

L'intestin primitif se forme à partir de la 3ème semaine de développement embryonnaire. Cette partie poursuit la description intestinale que nous avons commencé à établir dans la partie destinée à l'endoderme. A ce moment le cœlome extra embryonnaire, sous l'effet des plicatures transversale et longitudinale, s'invagine dans l'embryon pour délimiter de dedans en dehors l'intestin primitif, le canal vitellin et la vésicule ombilicale. L'intestin primitif est suspendu par le **mésentère dorsal**. L'intestin primitif est ensuite constitué de haut en bas de trois parties :

- L'intestin antérieur qui donnera l'intestin pharyngien, l'appareil broncho pulmonaire, l'œsophage, l'estomac, le duodénum, le foie, les voies biliaires et le pancréas. Cette partie est vascularisée par le tronc cœliaque et soutenue par le **mésoduodénum**.
- L'intestin moyen, représenté par l'anse intestinale primitive qui est en communication avec le canal vitellin. Ce segment constituera la partie distale du duodénum, l'intestin grêle, le caecum, l'appendice, le colon ascendant et les 2/3 proximaux du colon transverse. Il est soutenu par le **mésentère commun**.
- L'intestin postérieur, qui constituera le 1/3 distal du colon transverse, le colon descendant, le rectum et les 2/3 supérieurs du canal anal. Sa partie distale est ouverte dans un cloaque commun avec le sinus uro-génital qui se cloisonnera par la suite. Ce segment est soutenu par le **mésocolon primitif**.

Chez les carnivores, le duodénum et le jéjuno-iléum sont relativement courts ; le caecum est rudimentaire et le colon est divisé en trois brèves positions (ascendant, transverse et descendant).

Chez les équidés, les deux particularités des intestins sont le développement considérable du caecum dans le flanc droit et celui du colon ascendant qui se replie en quatre portions successives, logées ventralement et à gauche du caecum. Le jéjuno-iléon est proportionnellement plus développé que celui des carnivores.

Le duodénum est encadré en premier par un **mésentère dorsal** qui évolue ensuite en **mesoduodenum dorsal et ventral**. Le duodénum dans sa croissance va former une boucle et va embrasser caudalement la **racine du mésentère**. Chez les carnivores, la face droite de son méso et du pancréas sont plaquées contre la paroi dorsale du cœlome. Le pancréas deviendra ensuite un organe pariétal seulement revêtu sur sa face ventrale par du **péritoine**. Il conserve cependant des vestiges des lames primitives accolés au péritoine ; il s'agit du **fascia de Treitz**. Ce dernier forme une capsule au niveau de la glande.

Le jéjunum et l'iléum sont rendus indissociables par leurs circonvolutions ; avec le duodénum, ils forment l'intestin grêle. Il est maintenu par le **mésentère dorsal primitif** et celui-ci deviendra dans sa presque totalité le **mésentère définitif**. Il s'agit du seul moyen de fixité de l'intestin grêle. L'insertion du **mésentère** se fait au niveau lombaire et reste relativement étroite, autour de l'artère mésentérique crâniale. Son insertion viscérale

s'allonge en même temps que le jéjunum. L'insertion du mésentère devient ensuite la **racine du mésentère** à la fin du développement du **mésentère primitif**.

A la naissance, il s'agit d'un des organes les plus mobiles, il est refoulé dans la région laissée libre par les autres organes. Chez le chien, il occupe toute la partie ventrale dès le début du développement embryonnaire et plus tard, il occupera tout l'espace des régions latérales de l'abdomen ainsi que de l'hypochondre du bassin.

d. Foie

Le Foie est constitué d'une capsule de tissu conjonctif, d'un parenchyme glandulaire et d'un système vasculaire complexe. Les cellules parenchymateuses sont dérivées de l'endoderme, provenant d'une prolifération d'un diverticule au niveau de l'intestin antérieur. Ce diverticule apparait tôt et colonise le **septum transversum et le mésogastre ventral**. Le mésogastre ventral rejoint le septum transversum. Le septum transversum donnera la capsule hépatique et le tissu conjonctif de soutien des lobules hépatiques. L'endoderme donnera les hépatocytes et l'épithélium des conduits excréteurs biliaires (ou canal cholédoque), qui débouchera dans le duodénum. Au cours de sa croissance, le foie repousse l'estomac en lui faisant réaliser sa seconde rotation. Il est proportionnellement plus élevé à la vie fœtale que chez l'adulte. Ses moyens de fixités évoluent tout au long de son développement. Une zone de contact direct entre le foie et le diaphragme est visible, il s'agit de **l'area nuda**, il s'agit de l'étage supra hépatique. L'étage infra hépatique est relié au **petit omentum**.

Le **mésogastre ventral** se réfléchit derrière le foie pour l'unir au diaphragme par les **ligaments coronaires** et rejoint la paroi ventrale de l'abdomen, lieu de passage des veines ombilicales, par le **ligament falciforme**. Les lobes latéraux du foie produisent les **ligaments triangulaires.**

Au début de la période embryonnaire, le foie occupe presque toute la cavité puis régresse par la suite.

e. Pancréas

Le Pancréas est une glande double (exocrine et endocrine) qui se développe, à partir de deux bourgeonnements pancréatiques de l'épithélium crânial (un ventral et un dorsal), situé au niveau du futur duodénum. Le bourgeonnement ventral est initialement commun avec le diverticule hépatique, de sorte que le conduit excréteur pancréatique (ou canal de Wirsung) débouche sur la papille duodénale majeure. L'ébauche dorsal se développe dans le **mésogastre dorsal** et élabore le conduit pancréatique accessoire (ou canal de Santorini) qui débouche au niveau de la papille duodénale mineure. Chez le chien et le cheval, les deux ébauches se développent et s'ouvrent dans le duodénum. Le pancréas se situe au sein du **mésentère** qui suspend l'intestin, cette lame mésodermique fournit le tissu conjonctif de soutien.

f. Rate

La Rate se développe vers la fin de la période embryonnaire, à gauche dans l'épaisseur du **mésogastre dorsal**. Initialement elle est représentée par un amas de cellules mésenchymateuses et crée une saillie à la surface du **grand omentum**. Cette masse est vite envahie par les vaisseaux sanguins. Dès le début, la rate est donc reliée à l'estomac par un segment du grand omentum qui devient le **ligament gastro-splénique.**

g. Le gros intestin

Le caecum et le colon ascendant se forment en dernier.

Chez les chevaux, le développement du caecum est long et tardif. Il prend une direction cranio-ventral et se forme dès le début. Il va dans un deuxième temps s'allonger puis s'accoler au colon ascendant, ce qui permet de développer et de donner la base de caecum. En dernier, il viendra prendre contact avec le pancréas et la voûte lombaire. L'anse subit une rotation : la partie caudale va en premier vers la gauche, en deuxième crânialement, puis prend la direction droite. Sa base contourne **la racine mésentérique**. C'est ce qui crée la dissociation entre l'intestin grêle et le gros intestin. Le gros intestin dérive de la branche caudale de l'intestin primitif.

Chez les carnivores, la partie caeco-colique forme une courbe caudalement et centrée sur la **racine du mésentère**, la partie ascendante du duodénum se loge à sa gauche. Le caecum et le colon ascendant finissent par se placer entre le duodénum (partie descendante) et la racine du mésentère. Le **mésentère** correspondant devient du **mésocolon ascendant, du mésocolon transverse et du mésocolon descendant**. Le caecum est simplement porté par la base du colon et s'unit à l'iléon par un **pli péritonéal iléo-caecal**. La racine du mésentère donne attache à gauche aux mésos du colon descendant et de la partie adjacente du duodénum.

Le colon transverse fait suite au colon ascendant, est court et passe devant le duodénum, de droite à gauche pour repartir caudalement où il se poursuit par le colon descendant. Il reçoit l'insertion terminale du **grand omentum**.

Le colon descendant est suspendu par un **méso dorsal** et est déplacé à gauche de la ligne médiale par les autres viscères. **Le mésocolon** est bref chez les carnivores et très long chez les équidés. La partie initiale du colon transverse est rattachée au duodénum par le **pli duodéno-colique**. Chez les carnivores, **la racine du mésocolon** s'unit sur un court trajet à la racine du **mésentère**. Dans l'ensemble, cette partie caudale du **mésentère primitif** reste la même pendant la vie de l'individu.

h. Rectum

Le rectum est formé lors de la division du cloaque par le **septum uro-rectal** en deux compartiments superposés. Le compartiment dorsal devient le rectum qui communique avec le colon descendant et le compartiment ventral devient le sinus uro-génital qui participe au développement du tractus uro-génital. Le **mésorectum** est un frein séreux qui prolonge le

colon transverse dans la région de l'hypocondre du bassin. **Le mésocolon** soutenant le colon descendant soutient également le rectum, qui deviendra ensuite le **mesorectum**.

La membrane cloacale est divisée par le septum uro-rectal en une membrane anale et une membrane uro-génitale. La partie caudale de ce septum uro-rectal donnera le périnée, lame située entre l'anus et la vulve ou le scrotum. **La membrane anale** disparaît établissant une communication entre le rectum et la cavité amniotique, il s'agit du canal anal, s'ouvrant à terme sur l'anus. Chez les carnivores, deux invaginations de l'épithélium ectodermique du canal anal forment les sacs anaux et leurs glandes associées.

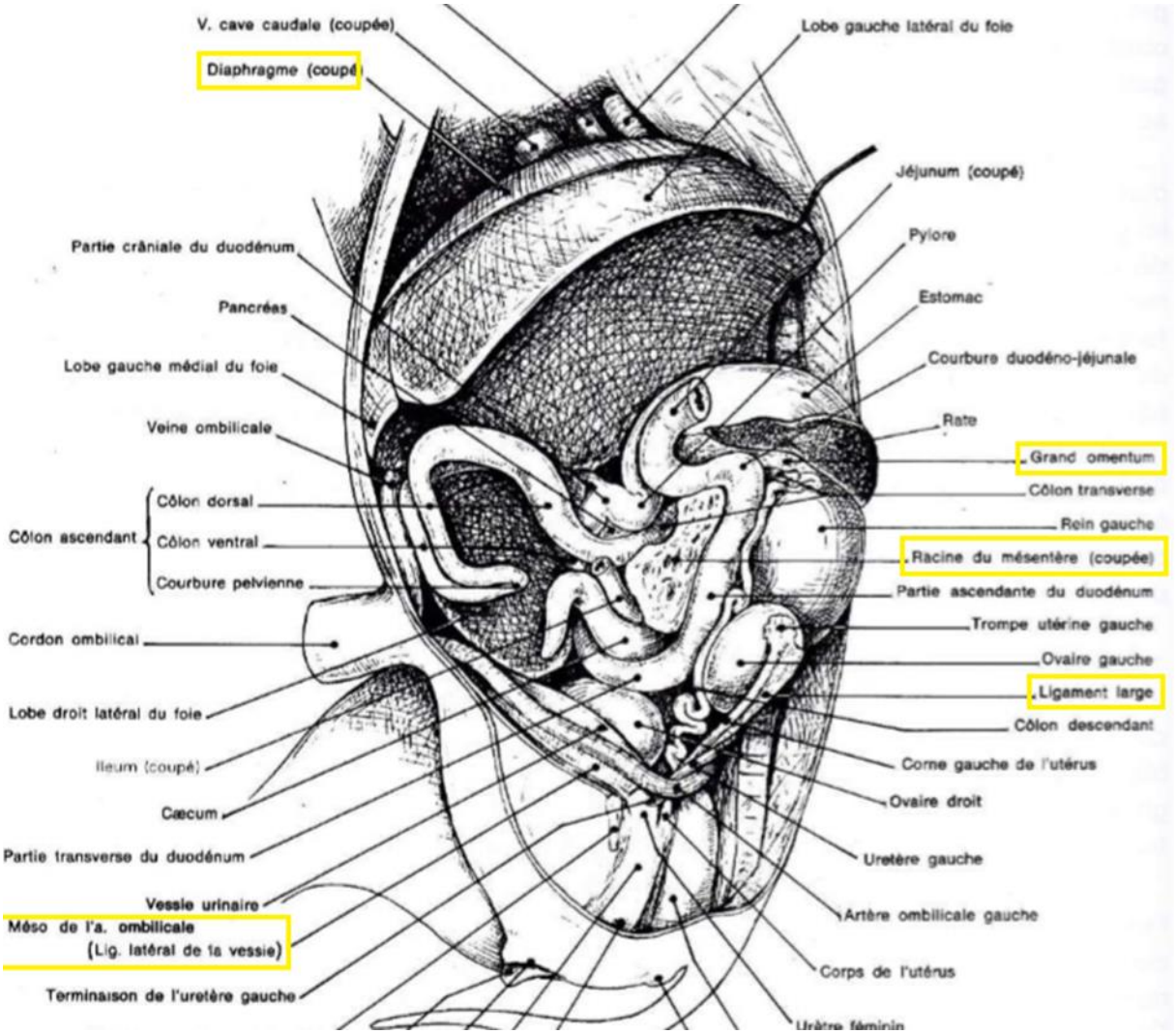

Image 23 – Organes abdominaux d'un fœtus de jument de 87 mm *(permettant la visualisation de la base de la racine du mésentère, du grand omentum, du ligament large et du ligament latéral de la vessie.)* (Barone R. , Barone Tome 4 Splanchnologie II , 2001) **P658**

2. Le système urinaire

Le développement de l'appareil urinaire se fait dans le mésoderme intermédiaire, il est composé des reins, des uretères et de la vessie.

a. Reins

Trois paires de reins se forment successivement au cours du développement embryonnaire (pronéphrotiques, mésonéphrotiques et métanéphrotiques). Chez les mammifères seule la troisième paire persiste chez l'adulte. Donc nous nous intéresserons principalement à la paire métanéphrotique représentant les reins définitifs chez l'adulte. Cependant, la seconde paire de reins mésonéphrotiques développe des tubules qui s'abouchent au canal de Wolff, ce canal est essentiel pour la suite du développement du système urinaire.

La troisième paire de reins se forme initialement dans la région pelvienne de l'embryon, jusqu'à migrer au-dessous des premières lombaires avec la croissance du fœtus. Un diverticule de la partie terminale du canal de Wolff colonise le massif métanéphrotique, mettant en place l'uretère secondaire. Autour de lui, une **condensation du mésoderme** sera engendrée, conjointe à la formation d'un tubule métanéphrotique. A l'extrémité de ce tubule une capsule glomérulaire se formera, au cœur des reins en formation. L'ensemble se transformera progressivement en néphron par la différenciation progressive de ses segments successifs : capsule glomérulaire, tubes contourné proximal, anse de Henlé, le tube contourné distal et le tube d'union. Ces segments jouent un rôle dans l'élaboration de l'urine.

Chaque uretère se sépare progressivement du canal de Wolff pour s'aboucher dans le sinus uro-rectal en formation, représentant la future vessie. La croissance de ce sinus induit la séparation des uretères et du canal de Wolff, entre se forme le sphincter vésical. Le **septum uro-rectal** divisera la **membrane cloacale** en **membranes anale** et **urogénitale**. La vessie est en lien avec le canal de l'ouraque (ou allantoidien). La portion en arrière du sinus uro-génital formera l'urètre, chez le mâle intra pelvien et pénien, chez la femelle accompagnée de la partie postérieure du vagin.

La face pariétale du rein est enveloppée de **péritoine** chez les carnivores. Le mésoderme entre l'allantoïde et l'intestin caudal forme une lame transverse appelée, le **septum uro-rectal,** formant la première ébauche du **périnée**. Le conduit allantoïde située entre les conduits mésonéphriques et l'ombilic est appelé canal vésico urétral. Ce canal est fixé par un méso médian court et épais, il s'allongera en même temps que la constitution de la paroi infra ombilicale de l'abdomen. Après la naissance et la fermeture de l'ombilic, ce méso devient **le ligament médian de la vessie**, il se trouve dans la cavité pelvienne et en direction de l'ombilic. Les mésos des artères ombilicales atrophiées deviennent les **ligaments latéraux de la vessie**.

b. Glandes surrénales

Les glandes surrénales n'ont qu'un rapport topographique avec les reins et non fonctionnels. Elles comportent deux parties embryologiques distinctes : la corticosurrénale (mésoderme) et la médullosurrénale (ectoderme). La corticosurrénale se forme dans le **mésoderme intermédiaire** avec la deuxième paire de reins (mésonéphros). La corticosurrénale fœtale est transitoire, elle est remplacée après la mise-bas par un cortex qui se différencie à partir des cellules les plus externes du massif. Elle secrète les corticostéroïdes. La médullosurrénale produit la noradrénaline et l'adrénaline.

3. Les appareils reproducteurs mâles et femelles

a. L'appareil génital de la femelle

Au niveau de l'appareil génital femelle, l'ovaire se situe au voisinage du rein et est porté crânialement par le **méso uro-génital**, devenant le **ligament large** et caché latéralement par le **mésosalpinx**, il délimite la bourse ovarique avec le **mésovarium**. Le **ligament rond de l'utérus** perd sa continuité avec **le ligament propre de l'ovaire**. Un récessus inguinal composé de **péritoine** se forme et reste en général vide. Le ligament large évolue avec l'utérus, l'extrémité ovarique s'annexe du **mésovarium primitif**. Il en résulte un cloisonnement du péritoine pelvien en deux parties, séparant le rectum de l'utérus par le cul de sac recto-génital. Chez les carnivores le péritoine continue latéralement formant le cul de sac sacro-rectal. Un cul de sac vésico-génital est également présent séparant la vessie du vagin, suivi du cul de sac vésico-pubien.

b. L'appareil génital du male

Au niveau de l'appareil génital masculin, les mésos sont liés à la descente du testicule comme le **gubernaculum testis**. Les testicules sont suspendus dans la cavité abdominale par la bande de tissus appelé **mésorchium.** Le bord crânial de l'épididyme s'unit à celui du testicule. Les bords caudaux du testicule et de l'épididyme restent séparés. Au bord caudal du testicule se forme le **pli gubernaculaire** qui unit le testicule à la région inguinale. Ce pli évolue, au cours du développement, en un cordon épais. Comme chez la femelle, la fin des conduits génitaux soulève le péritoine et crée le **méso du conduit déférent** de chaque côté. Entre les terminaisons des conduits déférents dérive le **pli génital/ méso interdéféreniel.** Le péritoine pelvien est ainsi cloisonné et nous retrouvons les mêmes culs de sac que chez la femelle.

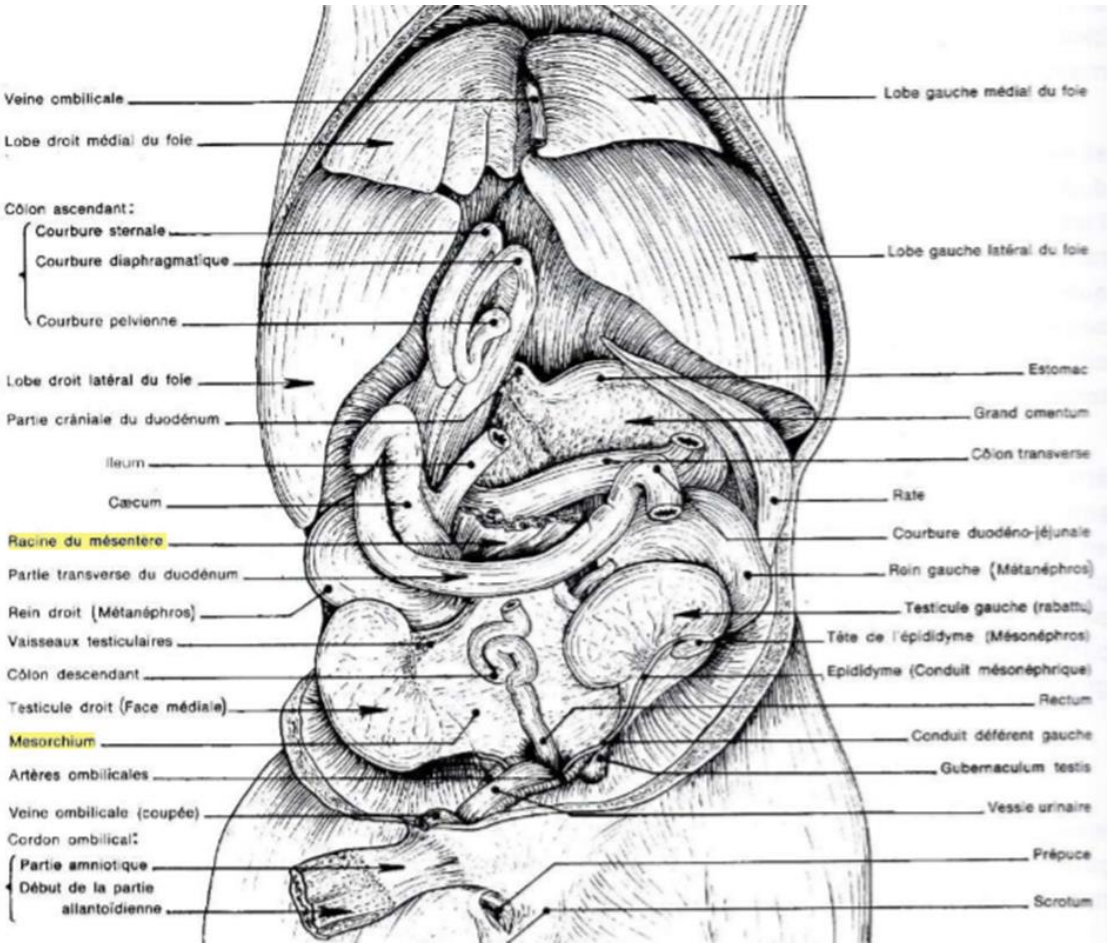

Image 24 – Organes abdominaux d'un fœtus de cheval de 20cm. (Barone R. , Barone Tome 4 Splanchnologie II , 2001) **P664**

Ici nous pouvons observer l'étendue du mésorchium et du grand omentum. La racine du mésentère est également visible.

<u>Conclusion</u> L'évolution du péritoine, du mésentère primitif jusqu'à sa constitution finale, est essentielle pour la formation d'un mammifère. Nous pouvons voir sa présence importante et les mouvements qu'il induit sur les différents organes. Il permet tout simplement d'obtenir la conformation anatomique finale.

4. Cavité péritonéale et viscères abdominaux

La cavité péritonéale renferme un grand nombre de viscères et subit donc une évolution complexe. La croissance du tube digestif et la différenciation de ses parties créent la position finale de l'abdomen. Nous tâcherons dans cette partie de nous concentrer sur le développement des mésos et non des organes.

<u>Dans la région hépato-gastrique</u> : *« La différenciation puis la rotation de l'estomac s'accompagnent de la formation **les omentums** et de la bourse omentale »* p635 (Barone R. , Barone Tome 4 Splanchnologie II , 2001).

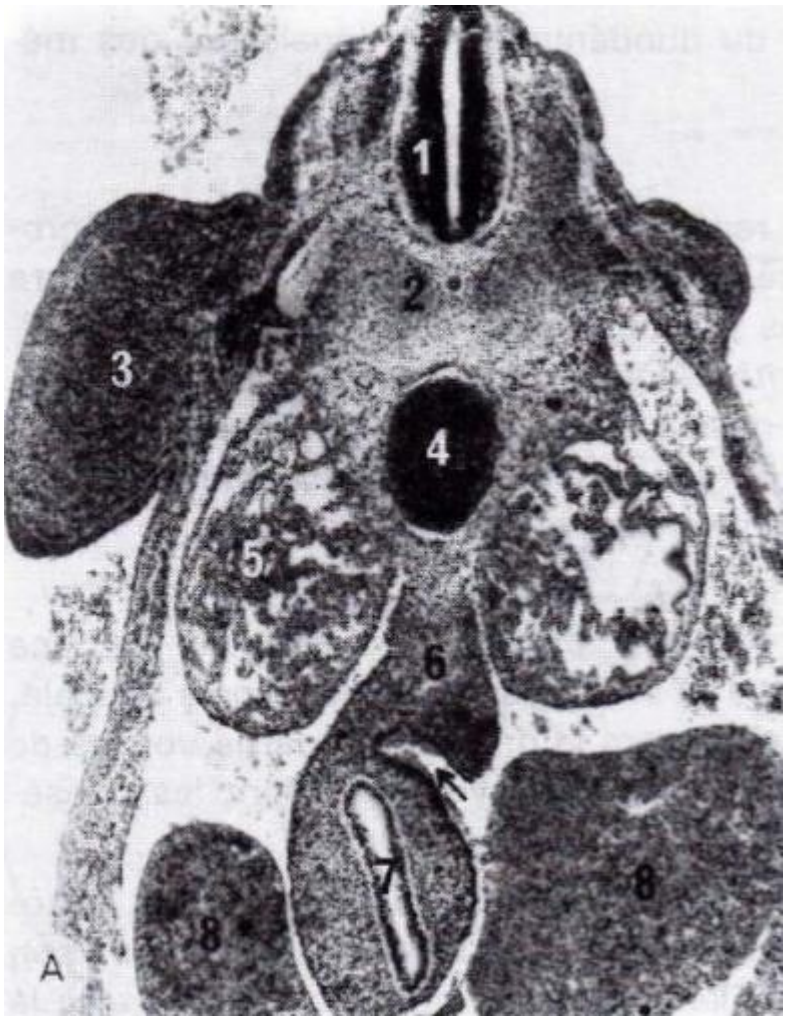

Image 25- Développement des omentums et de la bourse omentale. (Barone R. , Barone Tome 4 Splanchnologie II , 2001) **p654** *// Légende - 5) mésonéphros ; 6) mésentère dorsal ; 7) estomac ; 8) les lobes droit et gauche du foie ; la flèche) le primordium* de la bourse omentale (= ébauche)*

<u>Au niveau de l'intestin</u> : *« La croissance duodénum aboutit à la constitution d'un cadre duodénal ouvert crânialement et embrassant dans sa concavité* ***la racine du mésentère*** *et l'artère mésentérique crâniale par la suite, le* ***mésoduodénum dorsal*** *dans lequel s'est étendue la partie droite du pancréas, s'accole en général, sur une partie plus ou moins grande de son étendue, à la région lombaire, à laquelle le pancréas vient adhérer au moins en partie. » (…) « Lorsque le gros intestin se différencie, il commence par se disposer en une sorte de cadre orienté en sens inverse de celui du duodénum, c'est-à-dire concave en direction caudale, autour du groupe proximal des circonvolutions jéjunales et de la* ***racine du mésentère****, centrée sur l'artère mésentérique crâniale. »* p637 (Barone R. , Barone Tome 4 Splanchnologie II , 2001)

Pour les organes urinaires et génitaux internes : *« Peu de choses méritent d'être ajoutées en ce qui concerne les organes urinaires et génitaux. Le **mésonéphros**, développé d'abord en regard des segments thoraciques, semble ensuite reculer. Après la fermeture de la cavité péritonéale, il s'étend de chaque côté sur presque toute la longueur de la région lombaire. Très volumineux dans la plupart des Mammifères vers le premier quart ou le premier tiers de la gestation, il régresse très vite ensuite. »* p637 (Barone R. , Barone Tome 4 Splanchnologie II , 2001)

F. Conclusion générale sur le développement des mésos splanchniques

Nous pouvons voir l'importance des mésos splanchniques dans le développement embryologique. Ils ont une importance capitale dans la formation des organes et la croissance du fœtus. Leur constitution permet d'entreprendre toutes ces évolutions jusqu'à laisser place aux organes, et à prendre une place réduite. Les **mésentères primitifs** représentent une bonne partie du fœtus avant le développement des organes. Il permet de créer les organes grâce à ses ressources internes et d'induire des mouvements directionnels pour leur donner leur place définitive.

Si leur importance est autant flagrante dans le développement embryonnaire, leur présence à l'état adulte doit avoir un sens et une utilité. D'un point de vue ostéopathique nous tâcherons de l'étudier dans la suite de ce mémoire.

Selon Andrew Taylor Still une bonne connaissance de l'anatomie est le plus important pour un ostéopathe. Nous tâcherons par la suite de décrire les grandes séreuses et de spécifier les différences entre espèces. Nous nous contenterons de l'anatomie des herbivores et notamment du cheval conjointe à celle des carnivores et notamment du chien.

*« Une fois l'anatomie du normal bien comprise**, nous devons être capable de détecter les conditions anormales**. Il se peut qu'une mesure nous permette de détecter une variation d'un centième de centimètre par rapport à la normale qui, bien qu'infiniment petite, n'en est pas moins anormale. Si nous suivons les effets des tensions anormales sur les ligaments, nous parviendrons facilement à la conclusion que des dérangements de l'ordre d'un centième de centimètre sont vraisemblables dans les parties par lesquelles les vaisseaux sanguins et les nerfs sont distribués et dont les devoirs sont de construire, vitaliser et maintenir un territoire qui, bien que de petite étendue, est complétement nécessaire au standard normal de la santé. Les vaisseaux sanguins transportant les fluides pour la construction et la subsistance de fibres infiniment petites des vaisseaux, glandes, fascias et canaux excréteurs cellulaires vers les nerfs et les lymphatiques **doivent avoir une localisation absolument normale avant qu'une action physiologique normale puisse s'exécuter en parfaite harmonie** avec la machinerie qui maintient la santé du corps. **Si un nerf ou un vaisseau est dérangé, nous devons nous attendre à des ralentissements et à des désordres subséquents** dans les œuvres du laboratoire de la Nature. **Ainsi reconnaissons-nous l'importance d'une profonde connaissance des grosses et petites fibres, ligaments, muscles, approvisionnement sanguin et nerveux à tous les organes, glandes et lymphatiques du fascia et du circuit sanguin en général.** »* p55/56 (Still, 1892)

V. Anatomie des mésos splanchniques

Introduction

Après avoir étudié historiquement les fascias, leur développement embryologique et leur physiologie, nous verrons à présent leur description anatomique. La distinction des fascias dans le corps a été imposée et segmentée par l'homme. Nous l'avons vu précédemment, le réseau fascial est en réalité unitaire à travers tout le corps. Seule une intervention chirurgicale peut rompre ce réseau de collagène. Le terme fascia au singulier conviendrait par conséquent mieux plutôt que son pluriel. (Myers, 2000 / traduction française 2018) Pour détailler leur anatomie, il est cependant nécessaire de les individualiser pour mieux les appréhender. C'est ce que nous ferons dans cette partie.

Pour cette partie nous utiliserons les ouvrages suivants :

- *Tome 2 – Arthrologie et myologie de Robert Barone* (Barone R. , Tome 2 Arthrologie et Myologie, 2000)
- *Tome 3 – Splanchnologie 1 – Appareil digestif et appareil respiratoire de Robert Barone* (Barone R. , Tome 3 - Splanchnologie 1 Appareil digesif et appareil respiratoire, 2009)
- *Tome 4 – Splanchnologie 2 – Appareil uro-génital, Fœtus et ses annexes, péritoine et topographie abdominale de Robert Barone* (Barone R. , Tome 3 - Splanchnologie 1 Appareil digesif et appareil respiratoire, 2009)
- *Atlas d'anatomie du chien et du chat- Tome 2- Thorax et membre thoracique de Ruberte et Sautet* (Sautet, Atlas d'anatomie du chien et du chat - Tome 2 : Thorax et membre thoracique, 1997)
- *Atlas d'anatomie du chien et du chat- Tome 3 – Abdomen, bassin et membre pelvien* (Sautet, Atlas d'anatomie du chien et du chat - Tome 3 : Abdomen, bassin et Membre Pelvien, 1998)
- *Approche tissulaire de l'ostéopathie – Livre 1- Un modèle du corps conscient de Pierre Tricot* (Tricot, Tome 1 - Approche tissulaire de l'ostéopathie - Un modèle du corps conscient, 2002)
- *Les fascias – Rôles des tissus dans la mécanique humaine de Serge Paoletti* (Paoletti, 2002)

Les mémoires d'ostéopathes animaliers :

- *Le système hépatophrènique comme variable d'état - proposition de techniques manuelles spécifiques de Nicolas Benoit* (Benoit, 2013)
- *Le rein – Rond-point de l'organisme – étude chez le cheval de Charlène Dutertre* (Dutertre, 2014)
- *Systématisation mécanique des ligaments viscéraux de la cavité abdominale et pelvienne chez le chien de Julie Langlet* (Langlet, 2015)

Créer du lien entre la description anatomique et le protocole ostéopathique proposé

A. Objectifs

Les ouvrages d'anatomie placent habituellement les viscères au centre des descriptions. L'objectif de cette partie sera d'inverser les perspectives, et de placer les mésos splanchniques au cœur des observations. Ainsi nous ne décrirons pas les organes de manière détaillée afin de porter l'accent sur notre sujet d'étude. Nous décrirons cependant, de manière succincte, la vascularisation et l'innervation des organes, contenus dans nos mésos. Comme nous l'avons décrit précédemment les systèmes vasculaire, fascial et nerveux sont comparables en certains points et évoluent ensemble dans un organisme vivant. Les considérer ensemble permet une meilleure conscience des structures sur lesquels nous posons les mains, lors de notre approche en ostéopathie. (Tricot, Tome 1 - Approche tissulaire de l'ostéopathie - Un modèle du corps conscient, 2002).

Nous tâcherons également d'établir des représentations schématiques pour mettre en lumière la continuité de nos différents mésos splanchniques.

<u>Dans cette partie nous mettrons en avant :</u>

- Les images seront accompagnées d'encadrés jaunes pour faire ressortir les légendes nous intéressant.
- Dans un encadré bleu : les notions anatomiques essentielles nous permettant d'établir des liens de continuité et de comprendre l'agencement des structures.
- Dans un encadré rose : notre approche diagnostique sur les mésos splanchniques, ligaments ou séreuses précédemment décrites.

Ainsi, nous incorporerons des encadrés roses, au sein de notre partie anatomique, afin d'amorcer notre partie pratique suivante. Nous exposerons, la position de nos mains sur les différents mésos visés. Il est important de rappeler que cette proposition de diagnostic n'a pas pour but de remplacer les tests ostéopathiques traditionnels, mais bien d'enrichir la perception des sphères viscérales lors de nos consultations. Cette approche n'a donc pas pour prétention de pouvoir se suffire à elle-même.

B. Notions fondamentales

Afin d'appréhender l'approche des mésos splanchniques, il est important d'établir quelques notions fondamentales utilisées dans les approches tissulaire et fasciale de l'ostéopathie. Nos explications reposeront notamment sur les travaux de Pierre Tricot et de Serge Paoletti.

1. Une zone de rétention créatrice d'une traction tissulaire

Les fascias représentent le siège de nombreuses distorsions, pouvant être de plusieurs origines (traumatique, obstétricale, mauvaise posture, chirurgicale par des cicatrices/adhérences, inflammatoire, accidentelle, faux mouvements, stress, etc..).

« Ces agressions vont entrainer une modification biochimique au sein du tissu conjonctif se traduisant (…) par une modification des propriétés viscoélastiques, elles-mêmes à l'origine des modifications de la structure : densification et orientation des fibres de collagène suivant les lignes de forces, perte de l'élasticité tissulaire. » p197 (Paoletti, 2002)

a. Définition d'un fulcrum

Une zone de rétention crée un fulcrum, celui-ci perturbe le système sur lequel il se trouve. Un fulcrum est un point d'appui mécanique, organisant un système. Le système va lutter contre cette perturbation et créer des cycles de compensation pour stabiliser ses constantes mécaniques internes.

b. Conséquences périphériques du fulcrum

La zone se rétractant attire à elle les tissus qui lui sont connectés, cela perturbe la mécanique profonde du corps, la forçant à installer des compensations. Cette dynamique permet à l'ostéopathe de percevoir les tractions tissulaires induites autour de ce fulcrum, et de le localiser. L'ostéopathe pourra ainsi percevoir ces tractions tissulaires amenant à un point de tension. C'est notamment ce que nous décrirons avec notre approche diagnostique des mésos splanchniques.

c. Les différents impacts d'une zone de rétention

Une zone de rétention aura plusieurs répercussions sur un organisme vivant :

<u>Sur un plan mécanique</u> : la zone qui se rétracte attire à elle les tissus qui lui sont connectés et crée des compensations/adaptations au sein du système.

<u>Sur un plan physiologique</u> : la zone assure moins bien ses fonctions, Pierre Tricot parle *« d'hypocommunication »*, l'organisme doit ainsi mettre en place des fonctionnements compensateurs.

<u>Sur un plan circulatoire</u> : les flux liquidiens sont ralentis et stagnent, induisant des stases et de l'accumulation des substances potentiellement toxiques.

En résumé, les rétentions se traduisent par une augmentation de la densité, de la tension et de l'inertie (paramètres objectifs).

d. Le rôle de l'ostéopathe

Lorsque nous ressentons une traction tissulaire, nous devons analyser la direction de la traction et son amplitude. La direction nous oriente vers une zone du corps, tandis que l'amplitude indique la proximité ou l'éloignement de la zone à travailler. Ainsi plus la traction sera longue, plus la zone sera éloignée. Une fois que nous avons établi une zone, nous irons la vérifier de manière spécifique. Une zone dense attire à elle les tissus qui lui sont connectés.

Par nos différents tests ostéopathiques, nous tenterons de repérer les différents troubles apparus au sein des tissus. L'objectif est de repérer les tensions afin de les atténuer, ou si possible de les faire disparaitre.

PARTIE ABDOMINO-PELVIENNE

Les principaux mésos d'un point de vue anatomique et ostéopathique

A. Le péritoine

1. Généralités

Le péritoine est la plus vaste séreuse splanchnique, elle tapisse la cavité abdomino-pelvienne. Comme nous avons pu le voir précédemment, elle dérive du cœlome intra-embryonnaire. L'agencement général de la cavité et du péritoine présente des traits fondamentaux similaires pour tous les mammifères.

La cavité péritonéale est très étendue et considérée comme virtuelle, c'est-à-dire que les viscères sont en réalité tous appliqués les uns contre les autres et en contact avec les parois. Cela signifie qu'il est présent partout, il permet surtout le glissement des viscères et leurs mouvements.

2. Constitution du péritoine

Le péritoine est constitué de 2 parties principales :

- Le péritoine pariétal recouvre toute la surface interne de l'abdomen et va jusque dans la cavité pelvienne. La partie externe de ce péritoine est en contact intime avec le fascia transversalis*. Ce fascia sépare le péritoine pariétal des muscles de la paroi abdominale et du diaphragme.
- Le péritoine viscéral recouvre (et adhère de façon intime) les viscères abdominaux et pelviens.

Le fascia transversalis* revêt la face profonde du muscle transverse de l'abdomen et se prolonge jusqu'à la face abdominale du diaphragme. Il commence au bord latéral de la région lombaire, où il se raccorde au fascia iliaca et aboutit ventralement à la ligne blanche. Chez le mâle, ce fascia se réfléchit jusqu'au niveau de l'anneau inguinal profond pour descendre dans l'espace inguinal et participer à la formation d'une des enveloppes profondes des testicules : le fascia spermatique interne. La face profonde du fascia transversalis est en contact avec le péritoine par l'intermédiaire du tissu conjonctif. (Barone R. , Tome 2 Arthrologie et Myologie, 2000)

Dans ces images nous pouvons remarquer la place centrale de la racine du mésentère par rapport à la disposition du péritoine, et l'étendu de celui-ci dans la cavité abdomino-pelvienne.

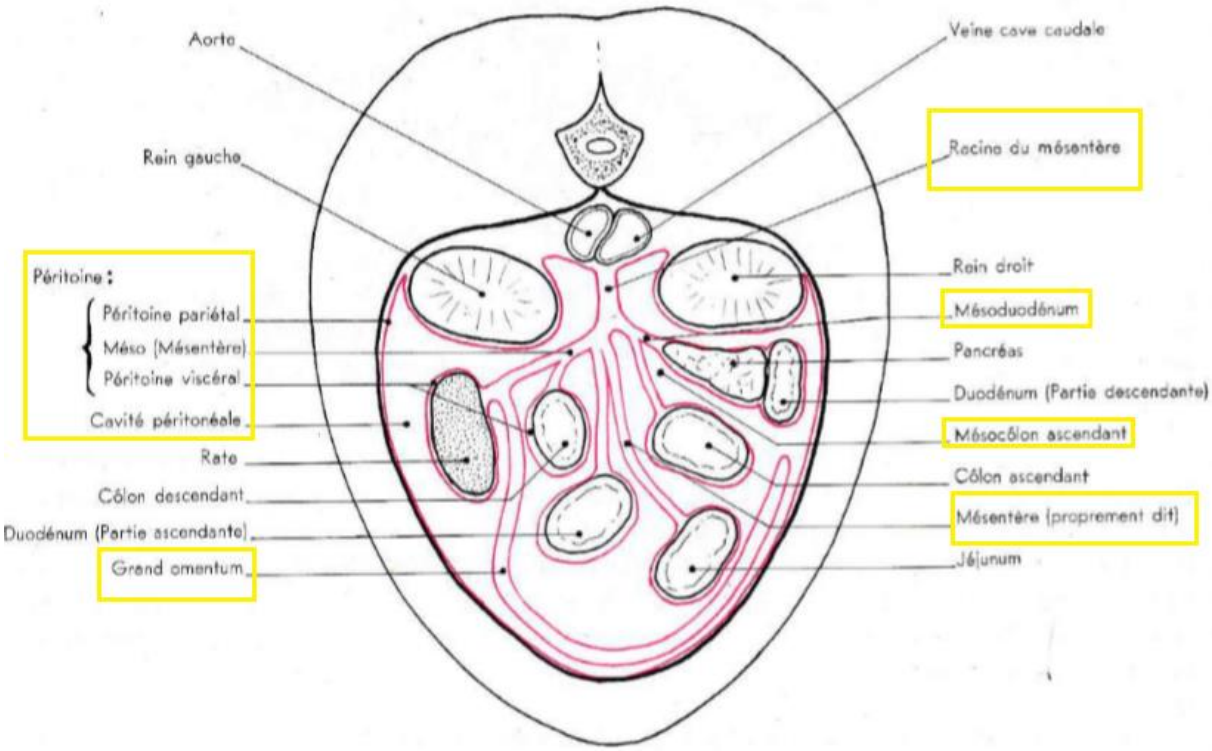

Image 26 – Coupe transversale de l'abdomen montrant la disposition du péritoine (pas d'espèce précisé) p2 (Barone R. , Tome 3 - Splanchnologie 1 Appareil digesif et appareil respiratoire, 2009)

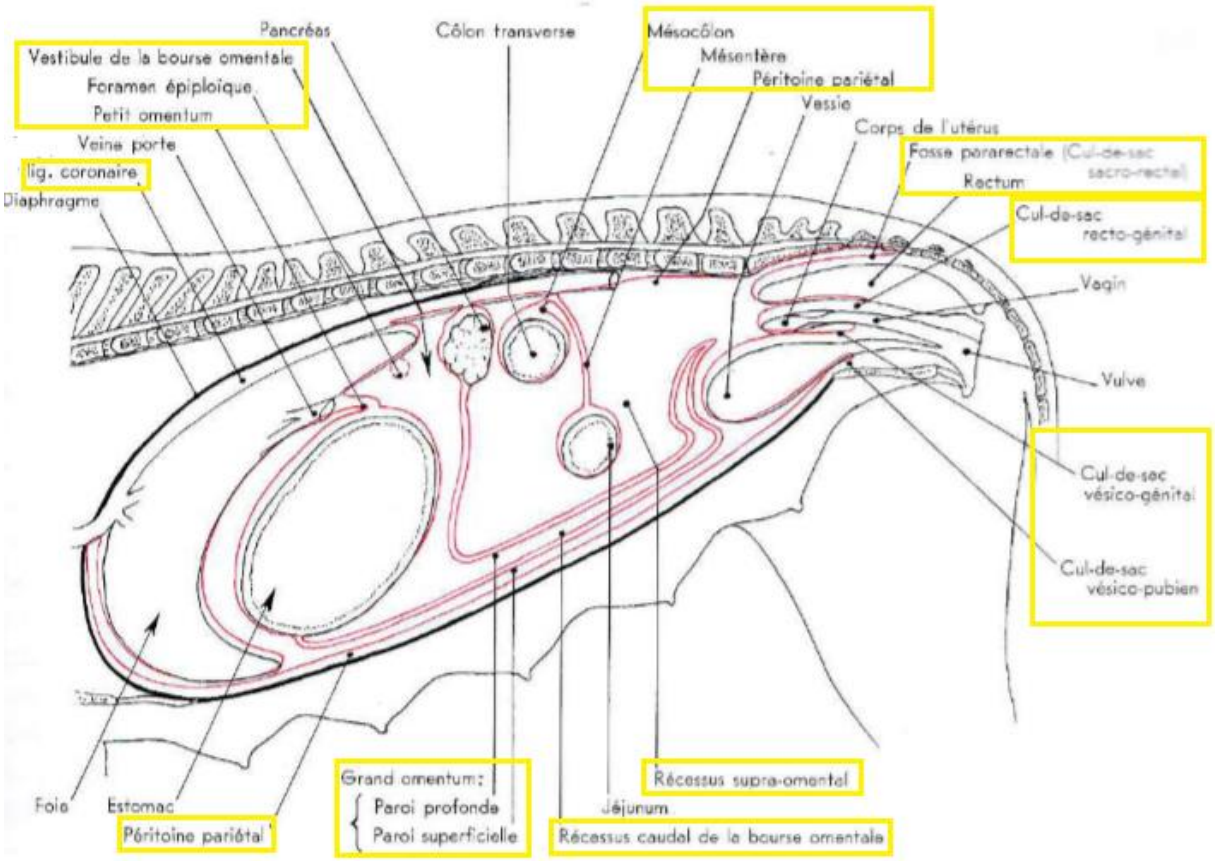

Image 27 – Schéma de la disposition du péritoine sur une coupe médiane de l'abdomen (chez la chienne) p649 (Barone R. , Barone Tome 4 Splanchnologie II , 2001)

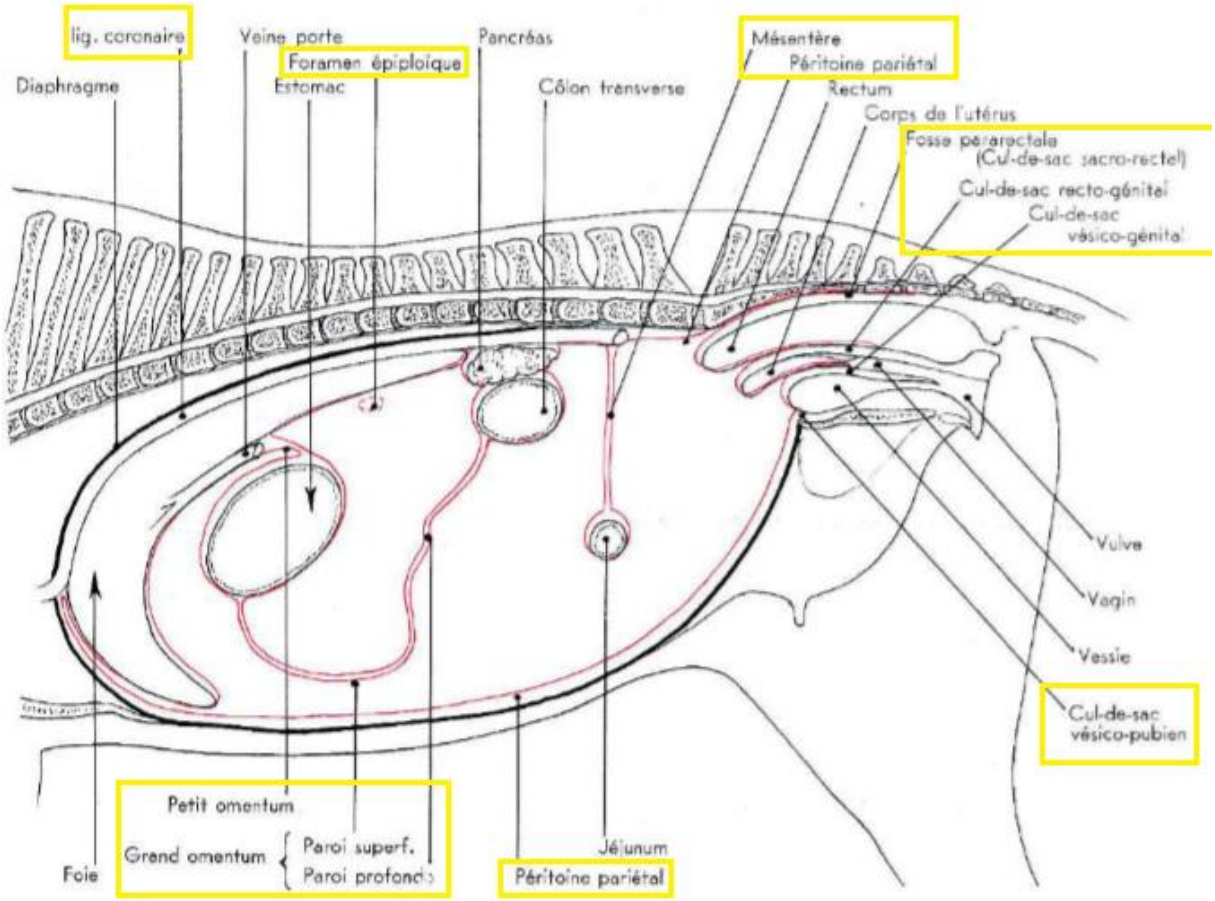

Image 28 – Schéma de la disposition du péritoine sur une coupe médiane de l'abdomen (chez la jument) p649 (Barone R. , Barone Tome 4 Splanchnologie II , 2001)

3. Les différentes catégories de plis péritonéaux

Il existe trois grandes catégories de plis péritonéaux :

- Le terme général est **méso**, représentant la plus grande famille de plis péritonéaux. Le mésentère est le plus conséquent et est utilisé pour toutes les portions du péritoine portant une portion de l'intestin. Pour les autres organes on associe le préfixe « méso » au suffixe désignant le viscère concerné, par exemple : mésentère, mésométrium, mésovarium.

- Les **omentums**, au nombre de deux, ils portent également le nom d'épiploon. Il existe le petit et le grand omentum que nous étudierons de manière spécifique plus loin dans cette partie. Son rôle est de relier plusieurs viscères ensemble. Un omentum se porte d'un viscère à un autre en flottant plus ou moins lâchement entre les deux.

- Un **ligament du péritoine** est une lame séreuse servant de passage aux vaisseaux et nerfs en direction d'un organe. Sa structure est faite d'une couche intermédiaire fibreuse et inextensible.

Au niveau de la région iliaque le péritoine est peu adhérent. Il y détache chez la femelle un pendant du ligament large et chez le mâle deux courts mésos qui convergent vers l'anneau inguinal pour se poursuivre par le cordon spermatique.

Les viscères de la cavité abdomino-pelvienne sont soit attachés à la paroi lombaire, au diaphragme ou au fond du bassin. Ils sont soit reliés par le péritoine précédemment décrit, accolés directement à la paroi ou reliés par des mésos multiples et complexes.

4. Organes rétropéritonéaux

Les reins sont les seuls viscères étant directement accolés à la paroi. Ils sont enveloppés d'une capsule conjonctivo-fibreuse doublée ventralement par le péritoine pariétal, ils sont entourés par un fascia dorsal et un fascia ventral. Pour le pancréas ou la base du caecum chez les équidés nous pouvons parler d'accolement secondaire. Cela caractérise la possibilité de rapprochement entre un organe primitivement libre et la paroi ou avec un organe voisin. Entre ces zones, le péritoine se repli, aucun méso n'est compris. Les organes situés à l'extérieur du péritoine pariétal sont appelés organes rétropéritonéaux.

B. La racine du mésentère

1. Généralités

La racine du mésentère est l'attache reliant le mésentère à la région lombaire. Son insertion part généralement du voisinage du rein gauche, croise le plan médian où se situe l'artère mésentérique crâniale, et finit par rejoindre la région iliaque droite. Sa terminaison est variable selon l'espèce. La racine du mésentère contient l'artère mésentérique crâniale. La racine du mésentère porte le mésentère en ventral, méso responsable de la suspension des intestins. **Différents mésos prennent attaches sur la racine du mésentère dont le mésentère, le mésoduodénum et le mésocolon ascendant. Seule la racine du mésentère du chien reçoit également des insertions du mésocolon descendant.**

2. Spécificités pour les équidés

Chez les équidés, la racine fait entre 30 et 40 cm de long.

<u>Topographie</u> : La racine du mésentère est épaisse et courte, elle est insérée autour de l'aorte en regard des deux ou trois premières vertèbres lombaires. **(L1 à L3)**

- Sa face droite est longée par la terminaison du colon ascendant.
- Son bord crânial est croisé par le colon transverse en regard de T18.
- Son bord caudal est contourné par la courte partie transverse du duodénum, située au niveau de L3/L4, et ventralement à laquelle la partie préterminale du colon ascendant passe de gauche à droite.
- Sa face gauche est longée par la partie ascendante du duodénum. Elle adhère au rein gauche.

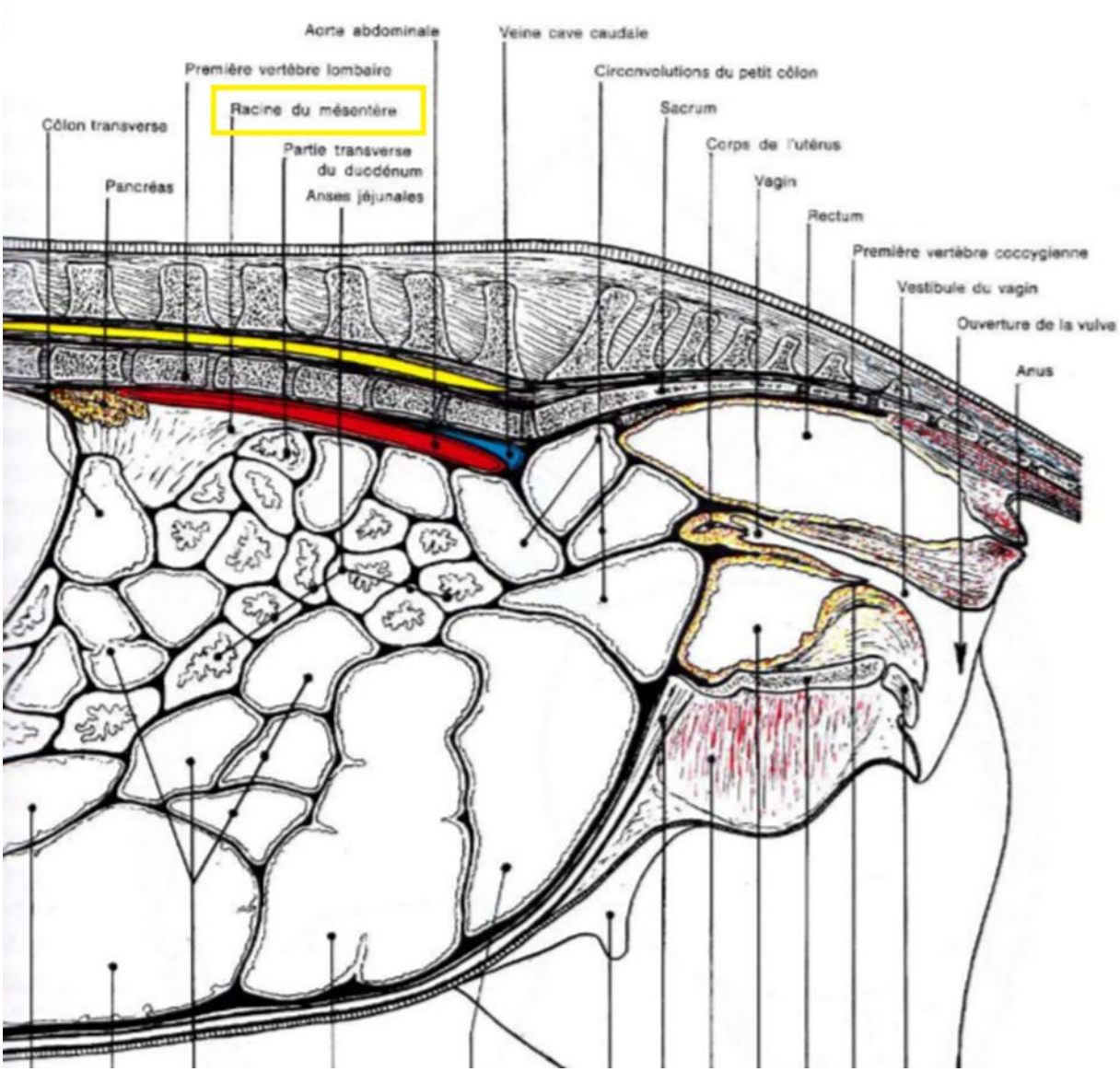

Image 29 – coupe médiane d'une ânesse (côté gauche) p 711 (Barone R. , Barone Tome 4 Splanchnologie II , 2001)

3. Spécificités pour les carnivores

Chez les chiens, la racine du mésentère renferme un amas de nœuds lymphatiques. Le mésoduodénum, le mésocolon ascendant et le mésocolon descendant s'attachent sur la racine du mésentère. Le mésentère est lui aussi relié à la racine du mésentère, il fait 5 à 50 cm de haut en fonction de ses différentes parties. Sa partie moyenne est la plus importante.

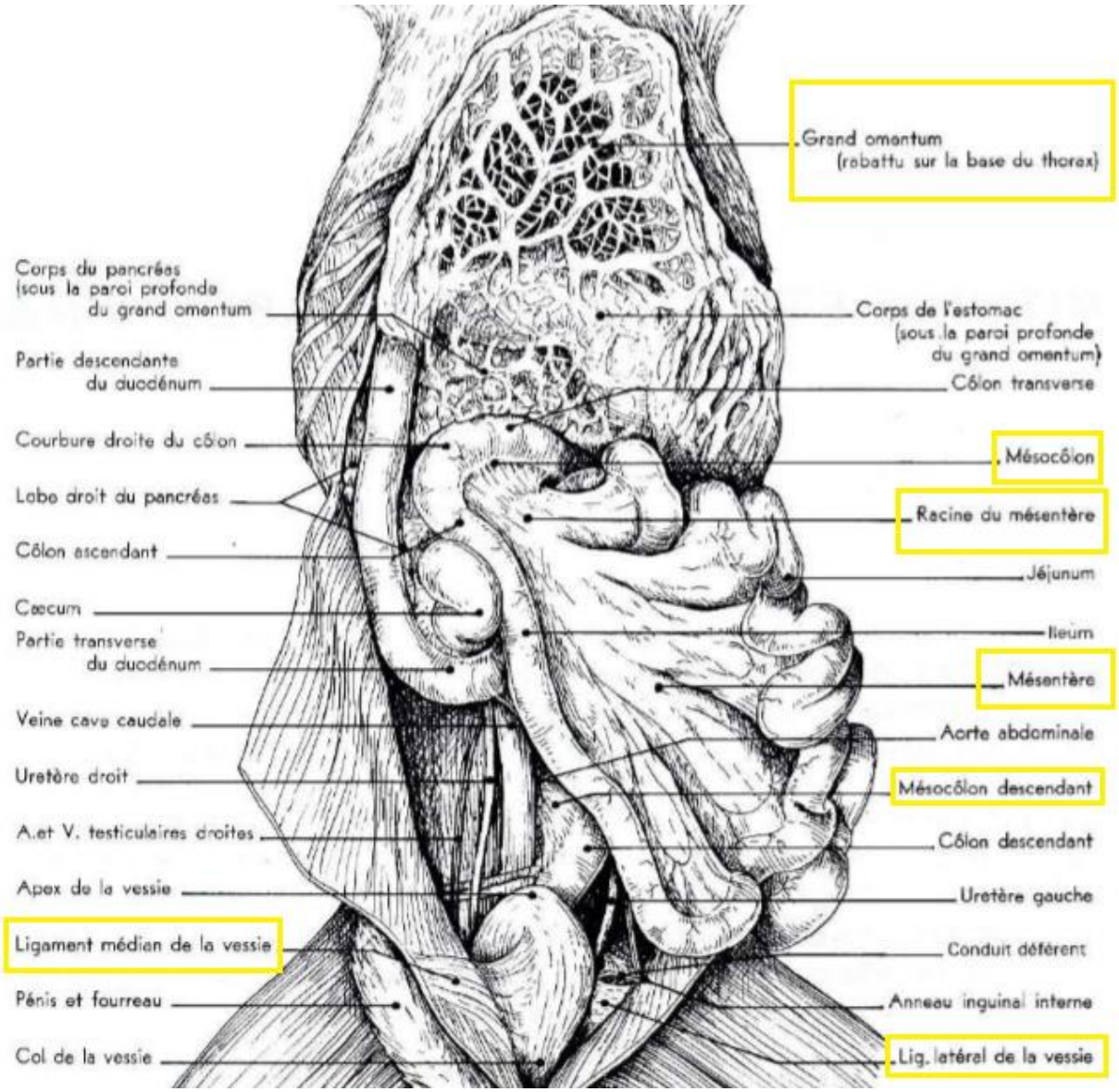

Image 30 – Vue ventrale après réclinaison du grand omentum et du jéjunum des intestins et du péritoine du chien p 646 (Barone R. , Barone Tome 4 Splanchnologie II , 2001)

<u>Topographie</u> : La racine du mésentère est épaisse et s'attache en regard des quatre ou cinq premières vertèbres lombaires. **(L1 à L5)**

- Sa face droite reçoit l'attache du mésocolon ascendant et est bordée par l'iléon et le colon ascendant.
- Son bord crânial est croisé par le colon transverse en regard de T13.
- Sa face gauche est longée par la partie ascendante du duodénum, le mésoduodénum prend insertion sur la racine.
- Son bord caudal est bordé par la partie du duodénum transverse vers L5/L6
- Les reins encadrent la région crâniale de la racine du mésentère.

4. Observations

L'image de l'ânesse nous sert à montrer la place que prend la racine du mésentère dans l'abdomen. Les ânes ont cependant 5 lombaires, la topographie de la racine du mésentère varie légèrement de celle des chevaux. Pour les chevaux la racine du mésentère s'étend de L1 à L3, tandis qu'elle va de L1 à L5 pour les carnivores.

Dans le protocole que nous proposerons par la suite, nous placerons la racine du mésentère au centre de notre diagnostic ostéopathique pour apprécier les tensions ligamentaires environnantes. Pour la contacter nous choisissons un accès central, en tenant la deuxième lombaire entre notre pouce et notre index. La position de main est la même d'une espèce à l'autre.

Notre intention se porte ensuite sur la racine du mésentère, il s'agit de la même approche sacrée décrite par Pierre Tricot dans son premier ouvrage, adaptée à la racine du mésentère. (Tricot, Tome 1 - Approche tissulaire de l'ostéopathie - Un modèle du corps conscient, 2002)

Rotation horaire ou anti-horaire

Dans notre approche, nous percevons la racine du mésentère comme une vis qu'on visse ou qu'on dévisse. Elle donne des indications sur l'élasticité ligamentaire de la cavité péritonéale. Cette rotation sera combinée aux phénomènes de tractions tissulaires qui seront décrits par la suite.

Ainsi, si une traction tissulaire est induite sur la gauche du plan médian, nous aurons une rotation dans le sens anti-horaire de la racine du mésentère. A contrario, si nous avons une traction tissulaire à la droite du plan médian, nous aurons une rotation dans le sens horaire de la racine du mésentère.

Tractions tissulaires

Si la cavité péritonéale présente des excès de tension sur certains mésos nous percevrons une traction induite. Cette traction témoigne d'une résistance, d'une densité et attire notre main dans une direction. Il est important de cibler les paramètres perceptifs afin d'établir la direction de la traction perçue, selon un plan crânio-caudal, droite-gauche et dorso-ventral. Ces paramètres nous permettent de nous orienter vers un organe, il convient ensuite d'aller investiguer la zone ciblée ce que les tissus ont à exprimer. Nous pourrons ainsi mobiliser, directement ou indirectement, l'organe en question, et observer s'il présente une quelconque densité ou restriction de mobilité. Cette manipulation nous amène ainsi à cibler un viscère et à nommer une dysfonction ostéopathique viscérale, notion qui sera décrite à la suite de ce mémoire.

Si la racine du mésentère est facilement mobilisable dans les sens horaire et anti-horaire, aucune dysfonction ostéopathique viscérale ne peut être décelée par ce biais au niveau de la cavité abdominale. Nous verrons par la suite d'autres outils que nous pouvons utiliser.

C. Le mésentère

1. Généralités

Le mésentère est le plus vaste de tous les mésos. Il fait environ 50 cm chez les chevaux et 20 chez les chiens. Il s'agit du vaste méso maintenant la partie jéjuno-iléale de l'intestin grêle, il est lui-même **suspendu par la racine du mésentère**. Le jéjuno-iléon appendu est plus mobile que sa partie précédente, le duodénum.

Le jéjuno-iléon à un bord mésentérique, il s'agit de la partie concave qui donne insertion sur toute sa longueur au mésentère ; ainsi qu'un bord antimésentérique représentant sa partie convexe libre, en ventral. Ce bord antimésentérique est toujours beaucoup plus long que la racine. Il est onduleux pour suivre l'organe sur toute sa longueur. Le jéjuno-iléon fait environ 22 mètres chez les chevaux et 3.5 mètres chez les chiens.

Le mésentère contracte des adhérences variables, en fonction des espèces, avec le mésoduodénum et le mésocolon transverse et le pli iléo-caecal. Le feuillet viscéral du péritoine est continu avec ces différents mésos.

2. Sa constitution externe

Le mésentère s'insère de la courbure duodénale-jéjunale jusqu'au caecum. Il est composé du mésojéjunum et du mésoiléum, aucune démarcation entre ces deux mésos n'est cependant visible.

3. Sa constitution interne

Le mésentère loge les divisions jéjunales de l'artère mésentérique crâniale ainsi que les veines, les conduits lymphatiques et les nerfs qui l'accompagnent.

Cette artère donne les artères jéjunales et un rameau iléal de l'artère iléo-colique. Les veines jéjunales proviennent également de la veine mésentérique crâniale issue de la veine porte. D'autres part, se trouve également les artères et veines pancréato-duodénales.

Les vaisseaux lymphatiques du duodénum sont drainés par les nœuds lymphatiques duodénaux, hépatiques, cœliaques et mésentériques crâniaux. La paroi intestinale est pourvue d'un très riche système de vaisseaux lymphatiques comprenant des glandes intestinales et duodénales ainsi que des nodules lymphatiques (lymphonodules solidaires et plaques de Peyer). Ce système lymphatique transporte la lymphe et encadre les glandes et les nodules, en remontant dans le mésentère. Les vaisseaux lymphatiques mésentériques sont parallèles aux vaisseaux sanguins mais leur trajet est indépendant. Ils sont drainés par le groupe des nœuds lymphatiques jéjunaux et mésentériques crâniaux représentant un amas volumineux situé près de la racine du mésentère. Ils se situent entre les lames du mésentère et accompagnent l'origine des artères jéjunales.

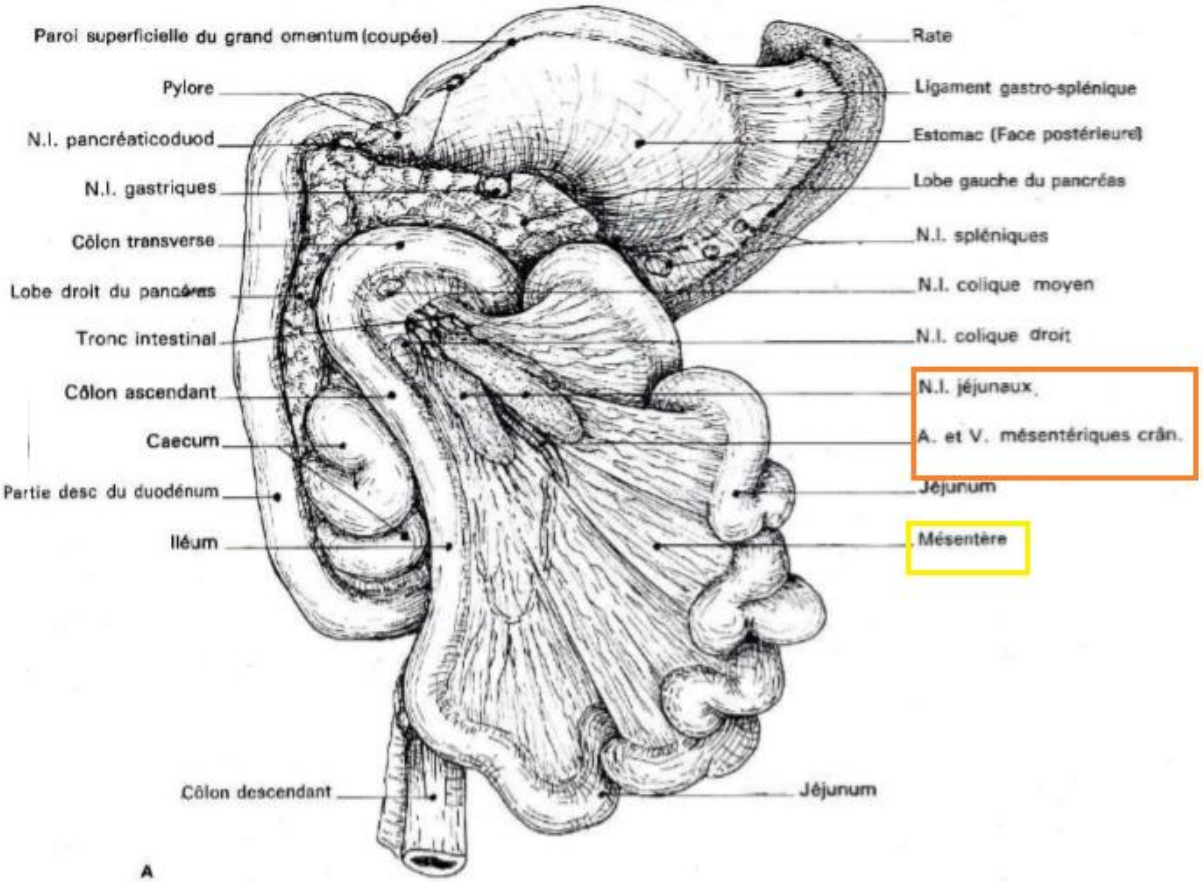

Image 31 - Nœuds lymphatiques de l'intestin grêle du chien au sein du mésentère (Barone R. , Tome 3 - Splanchnologie 1 Appareil digesif et appareil respiratoire, 2009) **p408**

L'innervation de l'intestin grêle se fait avec les fibres parasympathiques des nerfs vagues (ces nerfs passent dans les ganglions cœliaques et mésentériques crâniaux, également appelé plexus solaire) et sympathiques où un relais prévertébral est créé avec ces mêmes ganglions. L'ensemble de ces fibres quittent le plexus cœliaque pour s'engager dans le mésentère, en accompagnant les divisions de l'artère mésentérique crâniale à destination du jéjuno-iléon. Le plexus myentérique fournit en parallèle les fibres motrices sur la musculeuse et dans la zone sous-muqueuse. Le plexus sous muqueux fournit des fibres aux glandes et aux villosités.

Le système parasympathique augmente l'activité motrice et sécrétrice alors que le système sympathique le ralentit.

4. Spécificités pour les équidés :

Le mésentère est particulièrement ample, il atteint environ 50 cm de haut à sa partie moyenne, contre 5 ou 6 cm près de la courbure duodénojéjunale, et 15 cm à la terminaison de l'iléon. Le pli iléo-caecal s'attache sur les 15 ou 20 cm du mésentère et son autre bord s'insère sur presque toute la bande charnue du caecum.

Le mésentère donne une extrême mobilité au jéjuno-iléon, les circonvolutions de ce dernier se mêlent à celles du petit colon. Elles occupent l'hypocondre et le flanc gauche en totalité,

mais peuvent se trouver dans presque tous les points de la cavité abdomino-pelvienne. Les circonvolutions atteignent la partie crâniale du bassin en débordant du récessus omental.

Le mésocolon descendant est nommé « petit mésentère » par rapport à sa ressemblance avec le mésentère. Le colon transverse passe crânialement au mésentère.

5. Spécificités pour les carnivores :

Le mésentère du chien fait 15 à 20 cm sur sa partie la plus large, 1 à 2 cm près de la courbure duodéno-jéjunale. Il est longé latéralement par la partie ascendante du duodénum et caudalement par la partie transverse du duodénum vers L5/ L6.

Pour tester le mésentère nous pouvons, comme décrit précédemment, mobiliser la racine du mésentère. Le mésentère est complétement appendu à la racine, il relie plusieurs organes et plusieurs mésos. Son importance est capitale dans la chaine fasciale que nous tenterons d'établir à la fin de cette partie. Ainsi, par cette mobilisation nous pourront cibler si le jéjuno-iléon présente une restriction de mobilité. Le mésentère se trouve en ventral de la racine, une restriction de mobilité à son niveau entrainera une traction tissulaire en direction ventrale, des paramètres cranio-caudal et droite-gauche y seront ajoutés.

Si les tensions se dirigent vers :

- ➔ La gauche du plan médian, une rotation dans le sens anti-horaire de la racine du mésentère sera associée.
- ➔ La droite du plan médian, une rotation dans le sens horaire de la racine du mésentère sera associée.

Nous pouvons également placer une main sur la zone lombaire et l'autre sur la zone de l'ombilic. Nous pouvons ainsi percevoir globalement ces mouvements. La zone encadrée est très large est nous devons donc concentrer notre attention sur le mésentère.

« Que l'organe viscéral soit protégé ou non, l'approche tissulaire ne varie pas, puisque nous travaillons sur la structure en tant que substance plastique et que nous recherchons les zones de rétentions qui du fait de leur rétraction nous attirent, où qu'elles se trouvent. Il nous semble cependant important d'avoir bien présent à l'esprit (à la conscience, à l'attention) que lorsque nous abordons globalement une région, nous incluons les organes viscéraux qui y sont contenus. » p201 (Tricot, Tome 1 - Approche tissulaire de l'ostéopathie - Un modèle du corps conscient, 2002)

D. Le petit omentum

1. Parties en lien avec l'estomac

Il s'agit d'une lame irrégulière allant de la petite courbure de l'estomac, au foie, à la partie initiale du duodénum. La petite courbure de l'estomac donne insertion au **ligament hépato-gastrique**, partie intégrante du petit omentum.

Le ligament gastro-phrénique est court et solide, il prolonge le petit omentum, et notamment le ligament hépato-gastrique. Il s'attache sur le pilier gauche du diaphragme et sur la région fundique de l'estomac. Il est continué à cet endroit par **le grand omentum**, tout en restant différencié de ce dernier. On nomme également le l**igament gastro-phrénique, ligament suspenseur de l'estomac.**

2. Parties en lien avec le foie

Les ligaments du foie participant à la formation du petit omentum sont : le ligament hépato-gastrique et hépato-duodénal. Le ligament triangulaire gauche du foie se raccorde également, au petit omentum. Le petit omentum loge le pédicule hépatique : conduit cholédoque, l'artère hépatique et la partie terminale de la veine porte.

a. Vascularisation et innervation

L'artère hépatique passe dans le petit omentum pour atteindre la porte du foie et donne en outre des rameaux à la partie droite de l'estomac et du pancréas, ainsi qu'au duodénum et au grand omentum (artère gastrique droite et gastro-duodénale).

Les nerfs du foie proviennent des nerfs vague et sympathiques, ils contrôlent la sécrétion du parenchyme, la vasomotricité et assurent la sensibilité. Les branches parasympathiques sont émises par les deux troncs vagaux (ventral et dorsal) au voisinage de l'échancrure œsophagienne. Ils cheminent dans le petit omentum.

3. Conformation du petit omentum

- <u>Le bord crânio-dorsal</u> relie la face viscérale du foie, l'échancrure œsophagienne à l'extrémité droite, où passe la veine porte, dans le foie. Il s'attache sur les bords de la veine porte après avoir contourné le lobe caudé du foie, par la gauche.
- <u>Le bord caudo-ventral</u> est inséré sur la petite courbure de l'estomac, le bord dorsal de l'origine du duodénum jusqu'au pancréas.

⇨ Cette partie forme deux ligaments : **le ligament hépato-gastrique**, prolongé par le ligament **hépato-duodénal**. Le ligament hépato-gastrique loge les vaisseaux et nerfs gastriques.

- Son extrémité gauche est reliée à la terminaison de l'œsophage, du diaphragme au cardia. C'est-à-dire au **ligament gastro-phrénique.**
- Son extrémité droite est libre et constitue la **bordure ventrale du foramen épiploïque**.

a. Spécificités pour les équidés :

- Le petit omentum est étroit d'un coté à l'autre.

E. Le grand omentum

1. Généralités

Il s'agit d'une vaste membrane, chargée de graisse, qui flotte en partie librement dans l'abdomen. Il forme un riche réseau de vaisseaux sanguins et lymphatiques, où s'amassent du tissu adipeux et des agrégats de cellules mobiles, des lymphocytes et des histiocytes.

Le grand omentum varie en fonction des espèces, il est très étendu chez les carnivores où il va jusqu'à l'entrée du bassin et remonte de chaque côté jusqu'aux lombaires. En revanche il est plus faible chez les équidés, où il se mêle aux anses intestinales sans les envelopper.

« Le grand omentum s'engage facilement dans les trajets herniaires et forme souvent le contenu des hernies associées à l'intestin grêle. » p146 (Hassine, 2005)

2. Les parois du grand omentum

Le grand omentum est formé par deux parties : une paroi superficielle et une paroi profonde.

a. La paroi superficielle du grand omentum

La paroi superficielle du grand omentum est la lame se portant ventralement et caudalement entre la paroi abdominale ventrale et la masse viscérale jusqu'au voisinage de l'entrée du bassin. La paroi superficielle du grand omentum constitue avec l'estomac et le petit omentum une vaste cloison subdivisée en plusieurs parties, **la loge omento-phrénique**, qui est divisée en deux compartiments distincts :

- **La bourse omentale** : caudalement et dorsalement à l'estomac
- **La loge gastro-phrénique** : entre l'estomac et le diaphragme. Elle est occupée en grande partie par le foie. Elle se continue entre le grand omentum et la paroi de l'abdomen formant un espace péri viscéral, il s'agit d'une cavité virtuelle. Dans cette espace à gauche, se trouve la rate, la partie descendante du duodénum (et chez les carnivores les ovaires, les trompes utérines).

La grande courbure de l'estomac donne attache sur toute sa longueur à la paroi superficielle du grand omentum. Le fundus de l'estomac relie le grand omentum au ligament gastro-phrénique. Puis du pylore, au bord ventral et à la face caudale de l'origine du duodénum, se terminant à la partie crâniale du pancréas. Le grand omentum rejoint ainsi l'extrémité droite du petit omentum et le mésoduodénum.

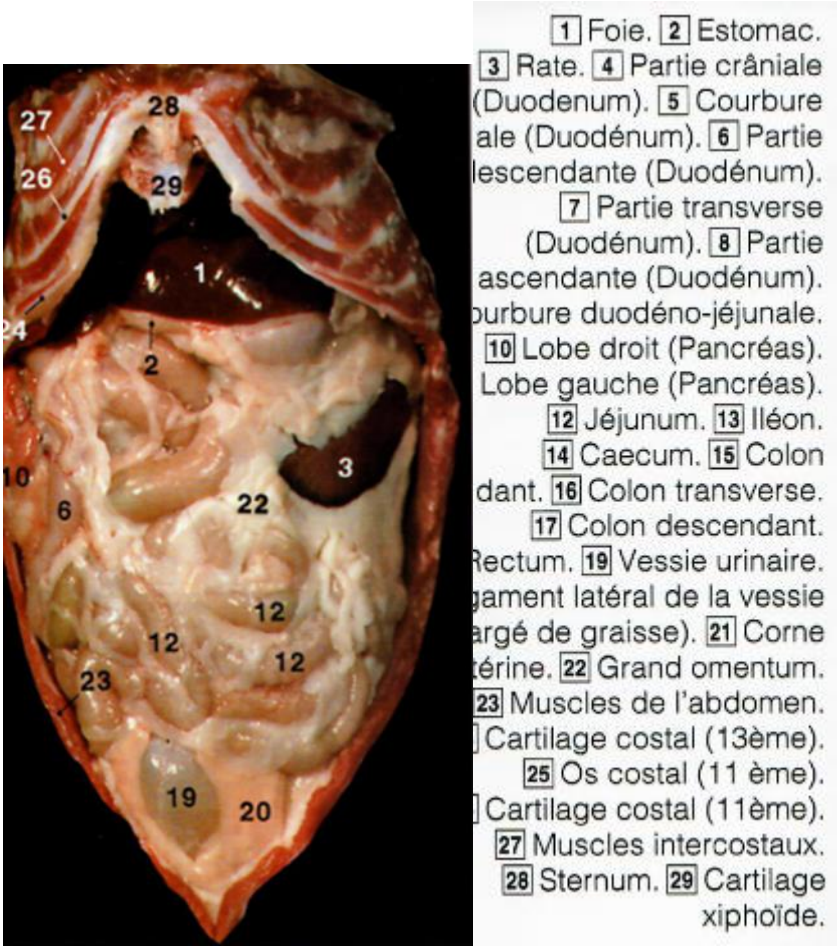

Image 32 - Figure 11 – Topographie des viscères abdominaux du chien. Vue ventrale après ablation de la paroi abdominale. *Sur cette image nous pouvons observer l'étendu du grand omentum (22)* (Sautet, Atlas d'anatomie du chien et du chat - Tome 3 : Abdomen, bassin et Membre Pelvien, 1998)

b. La paroi profonde du grand omentum

La paroi profonde du grand omentum poursuit la paroi superficielle et part en direction crâniale puis dorsale. Les deux lames sont d'abord accolées et finissent par se séparer. La lame profonde part ensuite entre la face viscérale de l'estomac et de l'intestin. Elle se termine sur le pancréas et rejoint la paroi lombaire, sur le mésocolon transverse chez les carnivores ou sur le mésocolon descendant chez les chevaux. La paroi profonde sépare ainsi deux grands secteurs de la cavité abdominale :

- Crânialement : **la loge omento-phrénique** accueille les viscères de la région diaphragmatique.
- Caudalement : **la loge intestinale (ou cavité supra-omentale chez les carnivores)** continent la plus grande partie de l'intestin. Par cette partie il enveloppe ventralement et sur les côtés la masse intestinale pour les carnivores. Cette loge est fermée crânialement mais ouverte caudalement.

3. Parties spécifiques du grand omentum

Certaines parties du grand omentum constituent des dépendances décrites comme des ligaments spéciaux :

- **Le ligament gastro-splénique** : partie du grand omentum située entre l'estomac et la rate. Entre ses feuillets cheminent les vaisseaux, les nerfs spléniques, ainsi que leurs rameaux destinés à l'estomac.
- **Le ligament phrénico-splénique ou spléno-rénal** est considéré comme le ligament suspenseur de la rate. La rate n'est pas logée dans le grand omentum mais portée par sa face latérale. Ce ligament forme une limite entre le ligament gastro-splénique et gastro-colique.

A gauche le grand omentum fixe l'estomac et la rate, les ligaments de ces viscères font partie intégrante du grand omentum.

La face viscérale (ou postérieure) de l'estomac est couverte par la face profonde du grand omentum, à travers laquelle elle est en contact avec des anses intestinales et le colon transverse chez les carnivores ou le colon descendant chez les chevaux.

Malgré l'origine commune entre le mésoduodénum et le grand omentum, issu du mésogastre dorsal, ces deux mésos ne sont pas continus. Le pancréas est logé dans le mésoduodénum et s'étend dans la paroi profonde du grand omentum, cette paroi tapisse notamment sa face ventrale et fait, à travers elle, paroi au vestibule de la bourse omentale.

4. Rôle du grand omentum

Le grand omentum a pour rôle de protéger les organes auxquels il fournit un emballage et crée entre eux des prolongements irréguliers, nommées **appendices épiploïques**. Il est susceptible de se déplacer et de colmater rapidement des brèches peu étendues de la paroi abdominale ou des viscères. Par sa grande surface, la richesse de son réseau vasculaire et celle de son équipement histiocytaire et lymphocytaire, il est capable d'absorber de façon très active les liquides, de capter toutes les particules étrangères introduites dans la cavité abdominale.

« Une fixation épiploïque empêche le mouvement naturel de se réaliser et crée des spasmes. Des douleurs aiguës après une course doivent nous orienter vers une gêne mécanique épiploïque. En règle générale ces adhérences sont des séquelles de pathologies infectieuses ou d'interventions chirurgicales. Ce point d'ancrage pathologique va changer les axes de mouvement de l'organe ainsi fixé. L'organe va alors bouger autour de ce point de fixation qui deviendra l'axe de la mobilité de l'organe. » p147 (Hassine, 2005)

5. Spécificités pour les équidés

Le grand omentum est peu développé, fragile et cribliforme. Ses parties superficielle et profonde ne sont pas accolées mais le récessus caudal de la bourse omentale reste peu profond. L'ensemble des parois omentales ne couvrent pas l'intestin mais se mêlent aux circonvolutions du jéjuno-iléon et du colon flottant car il est refoulé par le colon replié. Par conséquent, le jéjuno-iléon est directement en rapport avec la paroi abdominale. La courbure diaphragmatique dorsale du colon replié s'applique contre la face la face postérieure de l'estomac par l'intermédiaire du grand omentum. La rate couvre le saccus caecus et la moitié gauche de la grande courbure de l'estomac à travers le grand omentum.

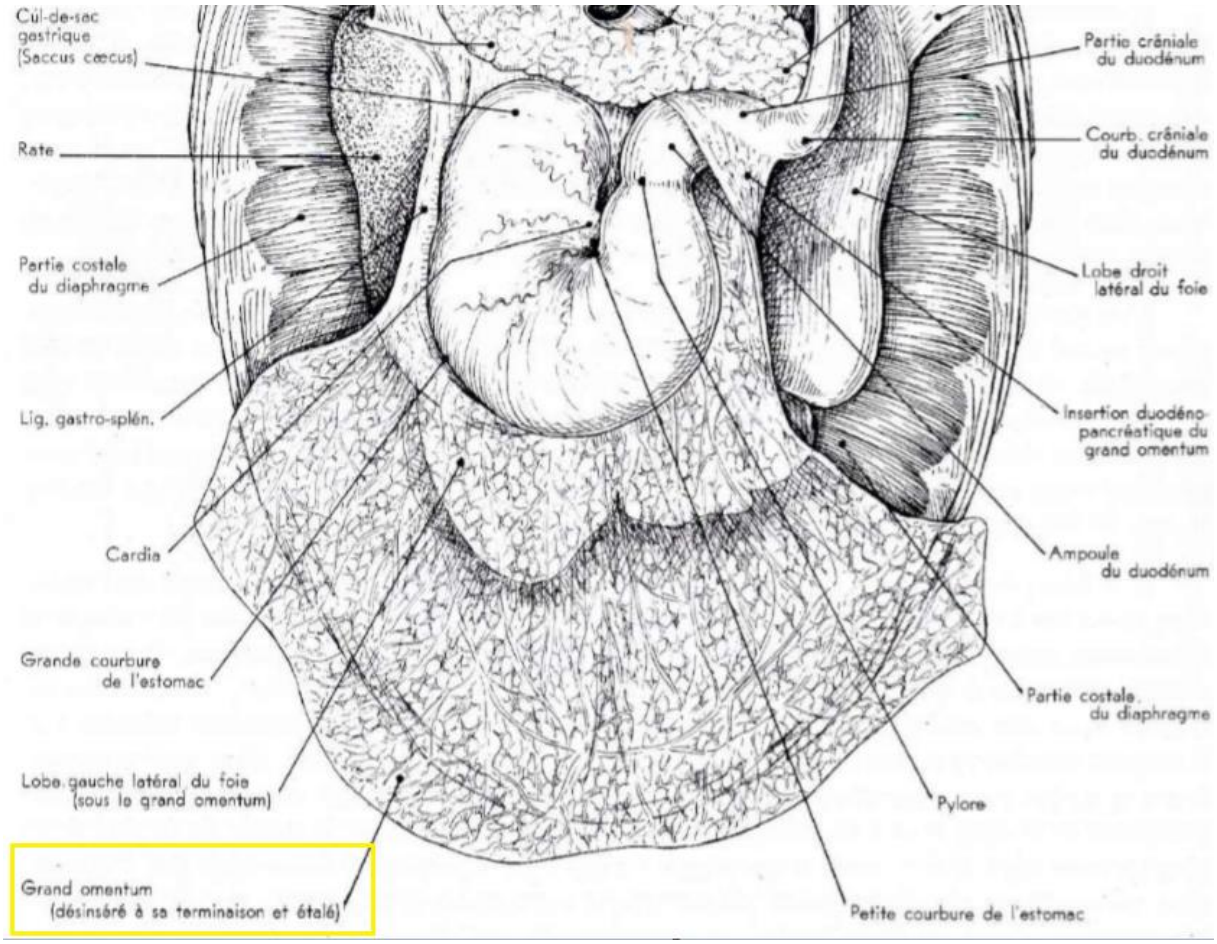

Image 33 – Vue caudale après ablation des autres parties de l'abdomen, des organes de la région diaphragmatique du cheval p292 (Barone R. , Tome 3 - Splanchnologie 1 Appareil digesif et appareil respiratoire, 2009)

6. Spécificités pour les carnivores

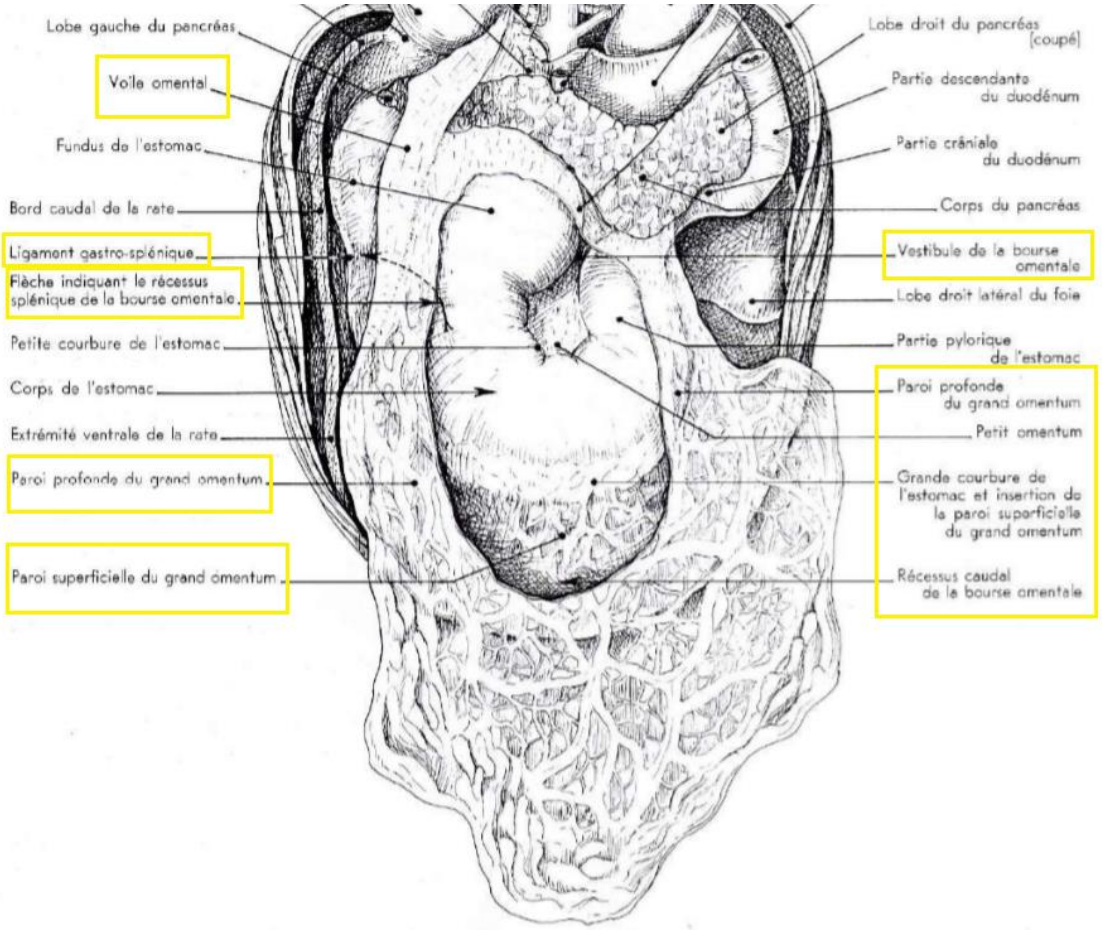

Image 34 – Vue caudale des organes de la région diaphragmatique de l'abdomen du chien p302 (Barone R. , Tome 3 - Splanchnologie 1 Appareil digesif et appareil respiratoire, 2009)

Le grand omentum est très développé, ses deux parois ne sont pas accolées mais englobent presque entièrement la masse intestinale. Il recouvre entièrement le jéjuno-iléon et le caecum. Ses parties latérales remontent contre les parois de l'abdomen. La partie latérale droite rejoint le mésoduodénum descendant et les anses jéjunales, soit le mésentère. La partie latérale gauche rejoint le mésocolon descendant et les anses jéjunales, soit le mésentère.

La paroi profonde du grand omentum n'adhère pas sur l'estomac, ni sur le colon transverse.

L'extrémité caudale du grand omentum rejoint l'apex de la vessie et donc son ligament médian associé, ainsi le grand omentum sépare complétement la vessie de l'intestin. En revanche la paroi ventrale de la vessie est directement accolée contre la paroi de l'abdomen, sans interposition du grand omentum.

Les ovaires se situent à l'extérieur de l'enveloppe formée par le grand omentum. **Les cornes utérines et les ligaments larges sont appliqués entre la paroi du flanc et le grand omentum.**

Partie profonde du grand omentum : elle se situe entre l'estomac et le jéjunum et va se terminer sur le pancréas, depuis l'artère cœliaque jusqu'au début du duodénum. **Elle n'a pas d'attache sur le colon transverse, elle s'attache directement à la paroi lombaire par le biais du pancréas.**

Présence d'une annexe de la bourse omentale à gauche, il s'agit du voile omental. Cette partie ne participe pas à la délimitation de la bourse omentale. C'est un repli particulier qui naît de la paroi profonde du grand omentum en suivant le trajet de l'artère splénique. Il croise le début du mésocolon descendant, ses bords ventral et caudal restent libres.

Les images précédentes représentent l'étendue des omentums aussi bien chez les chevaux que chez les chiens. Pour tester les omentums, on individualise chacun des ligaments qui les composent, en partant de la racine du mésentère. Les omentums par leur répartition assurent une continuité très importante pour le réseau fascial. Dans la prochaine partie nous étudierons chacun des mésos composant les omentums et nous expliquerons notre ressenti, si l'un d'eux présente une dysfonction ostéopathique. Avant de poursuivre, nous retrouverons un tableau synthétique sur les compositions des deux omentums.

Tableau 6 – Synthèse sur les omentums

Le petit omentum	Le grand omentum
• Ligament gastro-phrénique (prolongement entre les deux omentums) • Ligament hépato-gastrique • Ligament hépato-duodénal • Bordure ventrale du foramen épiploïque **Particularités chevaux** • Le ligament triangulaire gauche **Particularités carnivores** • Le ligament hépato-rénal relie le ligament triangulaire droit du foie	• Ligament gastro-phrénique (prolongement entre les deux omentums) • Ligament gastro-splénique • Ligament spléno-rénal (ou phréno-splénique) • Le grand omentum rejoint le ligament hépato-duodénal du petit omentum. **Particularités chevaux** • Le mésoduodénum • Le pli iléo-caecal • Son insertion terminale rejoint le mésocolon descendant **Particularités carnivores** • Le grand omentum et le mésocolon descendant forment ensemble le voile omental.

F. BOURSE OMENTALE

1. La délimitation de la bourse omentale

Enfin le grand omentum concourt à former un vaste sac, à cavité presque virtuelle : la bourse omentale. Cette cavité est formée par :

- Le grand omentum
- La face postérieure de l'estomac
- L'origine du duodénum
- Le lobe caudé du foie
- Le petit omentum
- Le pancréas
- Le mésocolon transverse chez les carnivores
- Le diaphragme

2. Son ouverture

Presque entièrement close cette cavité péritonéale ne communique que par un étroit orifice, le **foramen épiploïque anciennement nommé hiatus de Winslow**. Celui-ci est :

- En ventral et en caudale de la veine porte, contre la base du lobe caudé du foie au sein du petit omentum (dans son bord droit).
- Dorsalement à la veine cave caudale.
- Caudalement au pancréas.

3. Les différentes parties de la bourse omentale

La bourse omentale est constituée de plusieurs parties :

Le vestibule de la bourse omentale dans lequel s'ouvre en dorsal et à droite le foramen épiploïque. Cette partie est dorsalement et crânialement à la petite courbure de l'estomac, et adossée au lobe caudé du foie. Ce vestibule se prolonge contre la veine cave caudale, jusqu'au diaphragme et à la terminaison de l'œsophage par le **récessus omental dorsal**. Il est fermé à droite par **le ligament coronaire et à gauche par le ligament gastro phrénique.** La partie du vestibule de la bourse omentale (caudo-ventralement), montre des reliefs formés par le passage de l'artère cœliaque, le long de la petite courbure de l'estomac. Ce sont les plis délimitant un large orifice nommé **aditus au récessus caudal** :

- ➔ **Pli gastro-pancréatique**
- ➔ **Pli hépato-pancréatique**

Cet orifice aditus au récessus caudal donne accès à un vaste diverticule : **le récessus omental caudal**, anciennement appelé arrière-cavité des épiploons. Il s'étend caudalement à l'estomac, le long de la grande courbure jusque sous le colon, et se prolonge en fonction des espèces entre les deux parois du grand omentum. Ce récessus délègue une dépendance entre la grande courbure et le bord dorsal de la rate, caudalement au ligament gastro splénique.

➔ **Le récessus splénique**

4. Particularités pour les carnivores :

Les carnivores ont une partie en plus **: le voile omental**, il est porté à gauche sur le grand omentum et ne participe pas à la formation de la bourse omentale. Ce voile suit le trajet de l'artère splénique et s'attache dorsalement à la face gauche du mésocolon descendant et reste libre et flottantes par ses bords ventral et caudal. La bordure du lobe gauche du pancréas s'insinue dans sa partie dorso crâniale.

Nous avons décrit le péritoine, la séreuse de la cavité abdomino-pelvienne, la racine du mésentère et le mésentère : ces mésos sont mis en avant par rapport à notre approche diagnostique. Dans la suite de cette partie nous chercherons à établir une correspondance des mésos en direction crânio-caudale. Pour cela nous commencerons donc par l'œsophage et le diaphragme.

Diaphragme et œsophage - zones d'échanges

A. L'œsophage

Avant de continuer notre description des mésos de la cavité péritonéale, il est important de faire un rappel anatomique sur l'œsophage et le diaphragme. Ce muscle est en lien avec plusieurs mésos et permet de séparer la cavité thoracique de la cavité abdominale. Il est donc essentiel d'en avoir connaissance de manière détaillée pour continuer notre étude anatomique.

L'œsophage passe d'une de ces cavités à l'autre, il est relié par de multiples mésos, et attaches. L'œsophage est composé en trois parties :

- **La partie cervicale** est elle-même divisée en trois segments (l'origine du conduit, jusqu'à la moitié cervicale et la moitié caudale du cou). Le deuxième segment est enveloppé d'une épaisse couche de tissu conjonctif lâche, il répond à la lame prévertébrale du **fascia cervical**. Il est longé par l'artère carotide, le tronc vago-sympathique, la veine jugulaire et les nœuds lymphatiques cervicaux profonds moyens.
- **La partie thoracique** est divisé en quatre segments (à l'entrée du thorax, dans le médiastin crânial, le médiastin moyen et le médiastin caudal). Dans le médiastin moyen, l'œsophage est longé par les plèvres, il est croisé par les artères et veines cervicales profondes, costo-cervicales, ainsi que par le conduit thoracique. La partie du médiastin caudale loge l'œsophage dans les feuillets des plèvres.
- **La partie abdominale :** après la traversée du diaphragme l'œsophage est directement enveloppé par le ligament gastro-phrénique, partie intégrante du grand omentum, ainsi que par les trousseaux fibreux du péritoine.

En résumé l'œsophage est globalement entouré de tissu conjonctif. Sa partie cervicale est connecté au fascia cervical, sa partie thoracique aux plèvres dans les différentes cavités médiastinales et sa partie abdominale au ligament gastro-phrénique (également appelé suspenseur de l'estomac). Il est également soutenu par plusieurs muscles, que nous ne spécifierons pas dans le cadre de ce mémoire. Ainsi, ce conduit musculo-membraneux assure une continuité entre les différentes cavités.

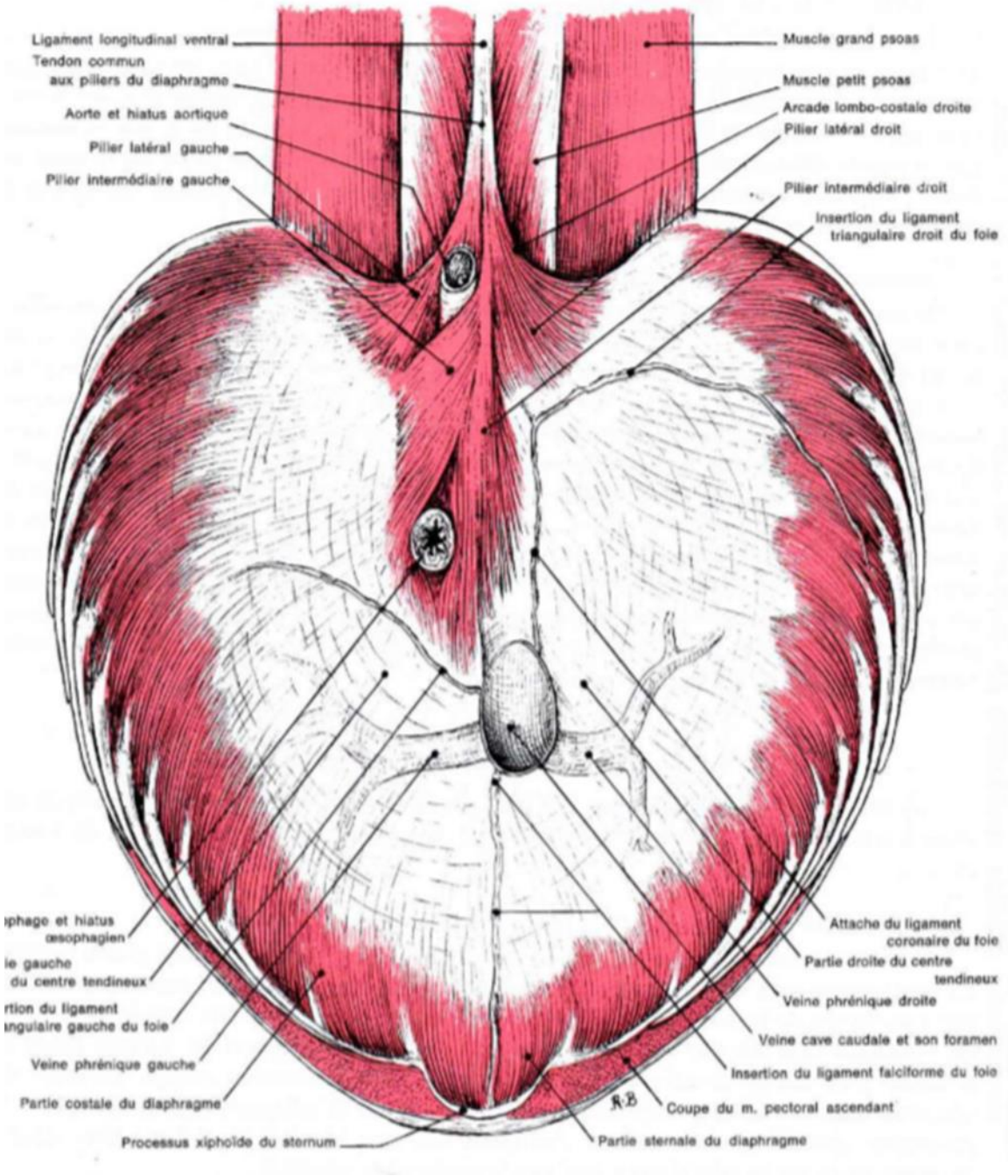

Image 35 – Vue caudale du diaphragme du cheval p652 (Barone R. , Tome 2 Arthrologie et Myologie, 2000)

B. Le diaphragme

1. Conformation

Le diaphragme est une vaste cloison musculo aponévrotique séparant complétement la cavité thoracique de la cavité abdominale. Elle représente un dôme, très fortement convexe du côté du thorax. Elle est maintenue dans cette position par la pression des viscères abdominaux (sur sa face caudale) et par la dépression pleurale (sur sa face crâniale).

1. La partie lombaire : Le diaphragme a un solide système d'insertion au niveau lombaire constituant les piliers du diaphragme, ce système tendineux est formé autour de l'aorte (hiatus aortique). Chaque pilier délègue une expansion paramédiane qui plonge dans le centre tendineux et s'unit à celle du piller opposé pour entourer le passage de l'œsophage, concourant à délimiter le hiatus œsophagien. Les prolongements de ces piliers sont des « piliers intermédiaires », ils forment l'arcade lombo-costale, servant à laisser le passage aux muscles psoas du premier processus transverse lombaire à l'extrémité dorsale de la dernière côte. Ils sont également reliés au tronc sympathique thoracolombaire et aux nerfs petit et grand splanchniques thoraciques. L'angle costo-diaphragmatique est occupé par la plèvre et du tissu conjonctif lâche.
   Chez les chevaux, les piliers du diaphragme vont se confondre avec le ligament longitudinal ventral par une formation fibreuse commune. Le pilier droit est le plus fort et s'étend jusque sous L5/L6, le pilier gauche ne va pas au-delà de L2/L3.
   Chez les carnivores, le pilier droit va jusqu'à L4 et le pilier gauche jusqu'à L3.
2. La face thoracique ou convexe est presque tapissée entièrement par les **plèvres**, elles sont cependant plus adhérentes au niveau du centre tendineux. La base des poumons est moulée au diaphragme, le **médiastin** caudal a également une solide insertion diaphragmatique.
3. La face abdominale est presque entièrement revêtue par le **péritoine**, qui lui adhère par l'intermédiaire du **fascia transversalis.** Le foie, l'estomac, la rate seront directement reliés au diaphragme, le **péritoine pariétal** sera en lien entre chacun de ces organes et le diaphragme.
4. Le centre tendineux (ou centre phrénique) : Il s'étend des piliers à la partie charnue du diaphragme. Il encadre le passage de la veine cave caudale. Du coté convexe, les plèvres y sont adhérentes
5. La bande charnue périphérique : Elle est divisée en trois parties, dont deux sont latérales formant les parties costales et une ventrale formant la partie sternale. **La partie sternale est séparée par un interstice linéaire au niveau duquel les plèvres et le péritoine ne sont séparés que par du tissu conjonctif.**

En résumé sa topographie va pour la partie thoracique : de la première à la sixième paire de côte et pour la partie abdominale : de la sixième à la dernière paire de côte.

Nos annexes 1, 2 et 3 montrent la place du diaphragme dans les relations de continuité fasciale du corps. Ces représentations schématiques réalisées par Serge Paoletti concernent l'anatomie humaine, elles sont cependant intéressantes pour illustrer le lien entre les différents fascias du corps. Le diaphragme par sa position centrale, entre les cavités viscérales thoracique et abdominale, est souvent vu comme un point clef central par de nombreux ostéopathes. Il est ainsi essentiel d'intégrer son approche dans notre diagnostic ostéopathique.

2. Vascularisation et innervation :

Le sang provient des artères phréniques (crâniale et caudale) issues de l'aorte abdominale, elles se distribuent aux piliers. La bande charnue reçoit les divisions des artères musculo-phréniques et des dernières intercostales ventrales. Les principales veines sont les diaphragmatiques crâniales, elles convergent dans le centre tendineux et se jettent dans la veine cave caudale. Les vaisseaux lymphatiques sont nombreux dans le centre tendineux, il existe des communications entre les réseaux sous péritonéal et sous-pleural.

L'innervation est principalement assurée par les nerfs phréniques provenant des trois ou quatre derniers nerfs cervicaux. Le nerf phrénique gauche atteint le diaphragme par le médiastin caudal, le droit passe avec la veine cave caudale. De grêles nerfs intercostaux plongent également dans la bande charnue périphérique.

« Directement ou indirectement, toutes les parties du corps sont connectées à ce grand muscle séparateur. Lorsqu'il est normal, il assiste la respiration chez tous les animaux et lorsqu'il est ptôsé par affaissement en dedans ou en bas (...) nous souffrons des effets d'un ralentissement dans l'approvisionnement artériel et de stagnation veineuse en dessous du diaphragme. » p172 *« Le diaphragme dit : Par-moi vous vivez, et par-moi vous mourrez. »* p179 (Still, 1892)

Les mésos du système digestif

A. Le ligament gastro-phrénique

Court et solide ce ligament continue le ligament hépato-gastrique au niveau de la terminaison de l'œsophage, au niveau du fundus de l'estomac et jusqu'aux piliers du diaphragme. On le nomme ligament suspenseur de l'estomac.

Le grand omentum se continue sur la partie du fundus de ce ligament. La grande courbure de l'estomac est longée par l'artère splénique, cette artère donne l'artère gastro-épiploïque gauche. La petite courbure de l'estomac est longée par l'artère hépatique, donnant l'artère gastro-duodénale, puis les rameaux gastro-épiploïques droit. Les rameaux droite et gauche de l'artère gastro-épiploïque se rejoignent et sont tous les deux logés dans la partie du fundus du ligament gastro-phrénique.

Lors de notre test avec la racine du mésentère, si ce ligament présente une dysfonction ostéopathique nous serons entrainés par une traction longue en direction crâniale à gauche et en ventrale. Nous pouvons dans un second temps nous positionner en regard de la zone de l'estomac au niveau de la dixième côte à gauche, une dizaine de centimètres dorsalement à l'extrémité ventrale de cette côte (pour un état de réplétion moyen). Une fois nos mains apposées dans cette zone, nous pouvons tester l'organe dans ses différents plans, afin d'observer la cohérence de sensation induite par la racine du mésentère. On nomme ensuite la dysfonction ostéopathique viscérale, en fonction des restrictions de mobilité présente sur l'organe.

B. Les mésos du foie

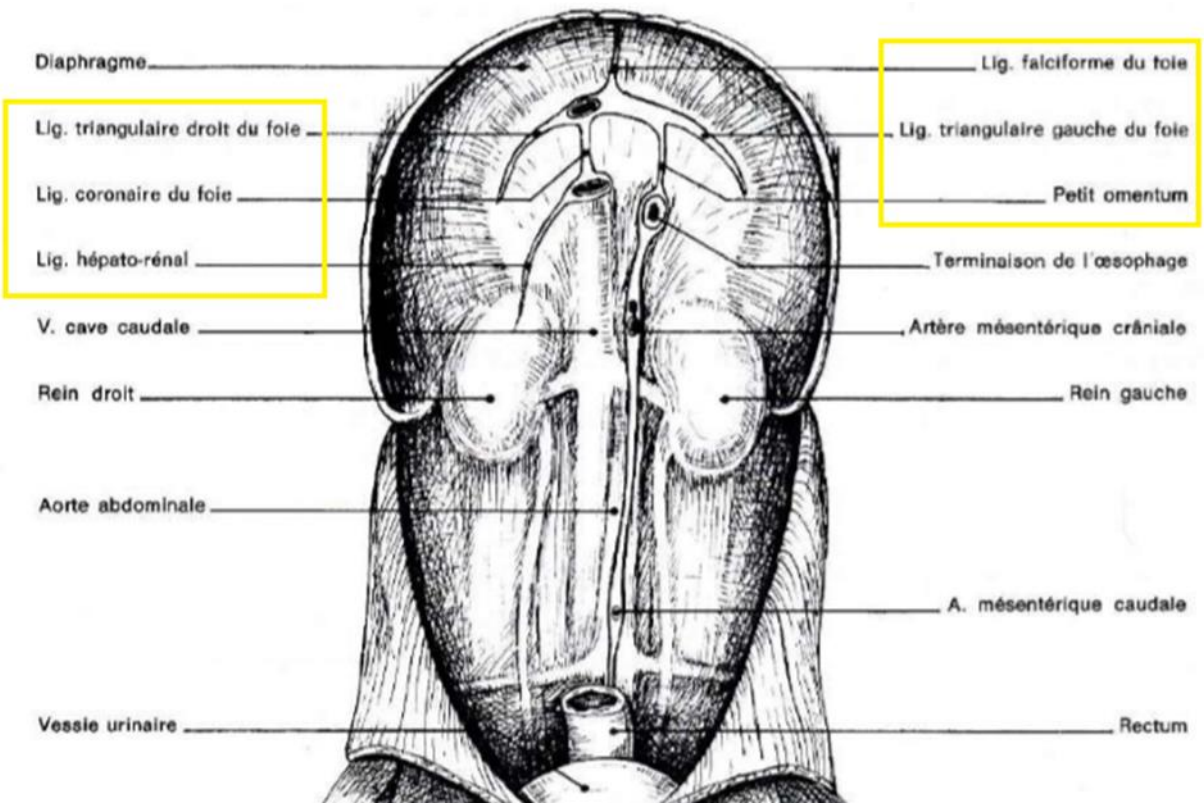

Image 36 – Insertion pariétale des mésos et ligaments du péritoine du chien p696 (Barone R. , Barone Tome 4 Splanchnologie II , 2001)

Le foie est solidarisé au diaphragme, à la région lombaire crâniale et aux viscères digestifs abdominaux. Il est fixé par de multiples ligaments formés par le péritoine et dont les principaux portent les vaisseaux.

1. Le ligament hépato-gastrique

Le ligament hépato-gastrique est une des parties du **petit omentum**, il loge les vaisseaux et les nerfs gastriques. Son extrémité gauche est attachée à l'estomac au niveau du cardia jusqu'au diaphragme, où il raccorde avec le ligament gastro-phrénique. Son extrémité droite rejoint ensuite la face caudale du foie, au niveau du passage de la veine porte.

La vascularisation de l'estomac est assurée par la trifurcation de l'artère coaliaque donnant les artères gastrique gauche, splénique et hépatique. Les veines gastrique, splénique et gastro-duodénale se déversent dans la veine porte qui amène le sang vers le foie. Les vaisseaux lymphatiques appartiennent au centre lymphocentre cœliaque comprenant surtout les nœuds gastrique, splénique, pancréato-duodénaux.

Les nerfs proviennent du parasympathique par les nerfs vagues et du sympathique par le plexus cœliaque.

En mobilisant la racine du mésentère, une traction induite par ce ligament nous amènera en direction crâniale, légèrement à gauche du plan médian en ventral.

Il s'agit d'une traction longue.

2. Le ligament hépato-duodénal

Le ligament hépato-duodénal constitue la partie du **petit omentum** qui se prolonge sur le duodénum. Il va de la face caudale du foie, au niveau de l'extrémité droite du **ligament hépato-gastrique,** au bord dorsal de la partie crâniale du duodénum. Ce bord du petit omentum est libre et épais, il loge le pédoncule hépatique et délimite ventralement le foramen épiploïque.

Le grand omentum se prolonge aussi sur le bord opposé de l'organe jusqu'à la face caudal, il se raccorde à l'attache du petit omentum en crânial, ils ferment ainsi la bourse omentale.

Pour être amenés sur ce ligament, nous serons entrainés par une traction longue en crânial, à droite et en dorsal.

3. Le ligament coronaire

Le ligament coronaire unit solidement le foie au diaphragme, il entoure la veine cave caudale et l'area nuda[3]. Il s'attache sur la face crâniale du foie au niveau du sillon de la veine cave caudale. Le péritoine recouvre l'ensemble en se portant de ce dernier au foie, sur les deux faces de la veine cave caudale. Le péritoine n'adhère pas partout au revêtement fibreux de la veine cave caudale. Près du bord dorsal il s'en éloigne formant une **area nuda**, au niveau de laquelle le foie est directement en contact avec le diaphragme.

Les feuillets péritonéaux du ligament coronaire sont en continuité avec d'autres ligaments du foie :

- Ventralement, ses feuillets péritonéaux se rejoignent au niveau du sillon de la veine cave pour se continuer par le **ligament falciforme**.
- Près du bord dorsal, le ligament coronaire se continue à droite et à gauche par les **ligaments triangulaires.**

Le ligament coronaire rejoint le **ligament gastro-phrénique** en délimitant le récessus dorsal de la bourse omentale.

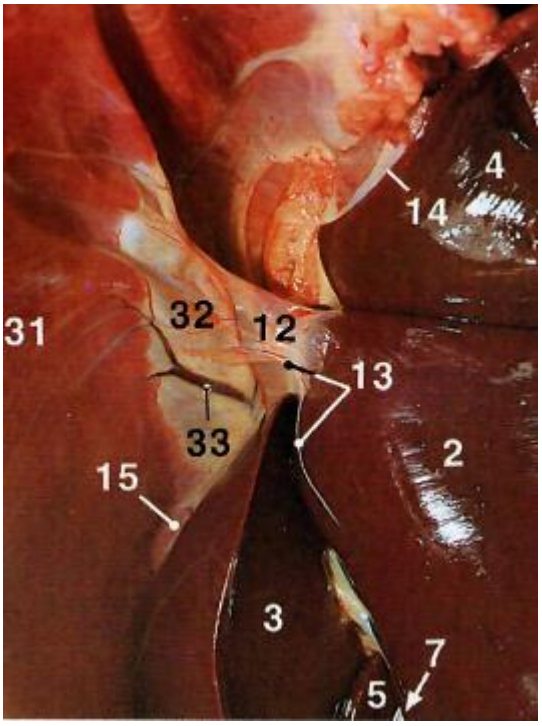

4.Lobe latéral droit du foie 5. Lobe médial droit du foie 7. Vésicule biliaire 12. Ligament coronaire 13. Ligament triangulaire gauche 14. Ligament triangulaire droit 15. Ligament falciforme 31. Partie costale du diaphragme 32. Centre tendineux du diaphragme 33. Veine phrénique crâniale

Image 37 – Figure 24 Le foie a été écarté pour en observer les ligaments (chien) (Sautet, Atlas d'anatomie du chien et du chat - Tome 3 : Abdomen, bassin et Membre Pelvien, 1998)

[3] Il s'agit d'une surface de contact direct entre le foie et le diaphragme.

Le test du ligament coronaire se fait dans un second temps, au préalable il faut avoir une tension sur le ligament gastro-phrénique ou sur le ligament hépato-gastrique. Ces tensions auront été décelées au préalable par le biais de la racine du mésentère.

Le ligament coronaire est peu mobile étant très solidement attaché au diaphragme. Si un des deux ligaments cités précédemment a une tension excessive, cela engendrera une restriction de mobilité de l'estomac. Ainsi, comme nous l'avons décrit dans notre encadré pour le ligament gastro-phrénique, nous testerons l'estomac dans ces trois plans.

Nous irons notamment vérifier ce ligament dans le cas où l'estomac est très comprimé avec le diaphragme. Pour le tester nous nous mettons en regard du cardia de l'estomac, les mains côte à côte. Nous nous concentrons ensuite sur la structure à examiner et nous réalisons une écoute tissulaire. L'objectif de cette écoute est de voir s'il peut être une porte d'entrée intéressante pour notre traitement ostéopathique.

4. Le ligament falciforme

Le ligament falciforme est une lame séreuse médiane étroite et allongée qui s'étend du voisinage de l'ombilic jusqu'au bord ventral du foie. Il est en continuité avec le ligament coronaire. Il porte à son bord libre le ligament rond du foie, que nous détaillerons ci-dessous.

Son bord pariétal prend attache sur la face interne de la ligne blanche, sur la partie sternale du diaphragme et sur le centre tendineux.

Son bord opposé est divisé en deux parties distinctes :

- La première va à la face diaphragmatique du foie, depuis le sillon de la veine cave jusqu'à la fissure du ligament rond, unissant directement le foie à la paroi.
- La deuxième partie va du foie à la région ombilicale, elle porte un vestige de la veine ombilicale sous forme d'un cordon fibreux : **le ligament rond**. Ce cordon se continue jusqu'à la partie ombilicale et son bord opposé se perd dans la fissure du ligament rond, en direction de la porte hépatique sur la face caudale du foie.

a. Spécificités pour les équidés

Chez les chevaux, le ligament falciforme est très court avec un ligament rond peu épais, plaqué sous le péritoine pariétal dans la moitié caudale de son parcours.

b. Spécificités pour les carnivores

Le ligament rond disparait presque complétement et le ligament falciforme est très mince et réduit à sa partie hépato diaphragmatique.

La prise de contact avec ce ligament sera décrite à la suite du système urinaire. Nous proposerons une approche en contact avec l'ombilic, les vestiges des artères et veines ombilicales assurent une orientation tissulaire entre l'ombilic et le ligament falciforme, nous permettant de passer par cette zone.

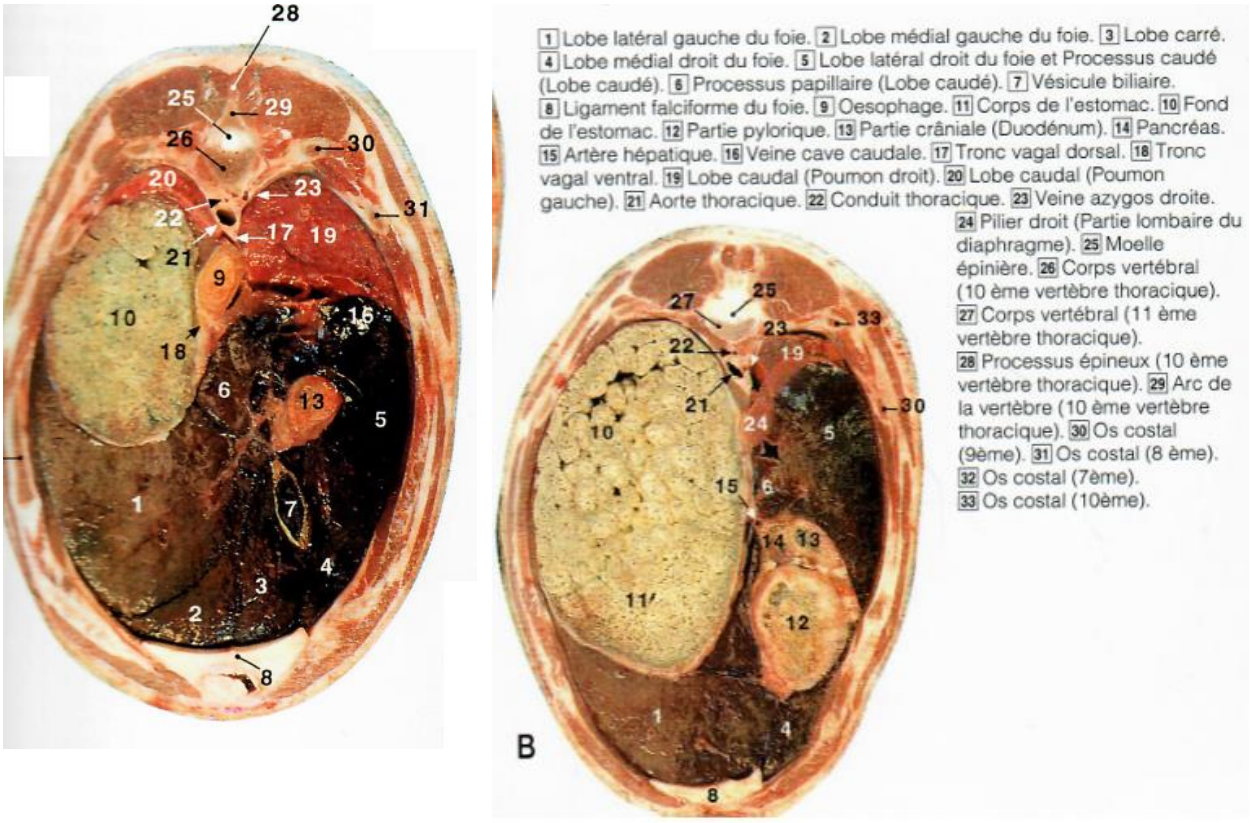

Image 38 - Figure 21 coupe transversale de l'abdomen du chien. Vue caudale passant après T10 (Sautet, Atlas d'anatomie du chien et du chat - Tome 3 : Abdomen, bassin et Membre Pelvien, 1998) *8. Ligament falciforme*

5. Le ligament triangulaire gauche

Le ligament triangulaire gauche est une expansion de la face correspondante du ligament coronaire, renforcée intérieurement de faisceau fibreux. Un de ses bords prend attache au niveau du centre tendineux du diaphragme, à gauche de l'orifice œsophagien. L'autre rejoint le bord dorsal du lobe gauche du foie.

En dorsal du foie, le ligament triangulaire gauche se termine par un bord libre, tandis que son extrémité opposée est prolongée par le ligament coronaire, où il est rattaché au revêtement péritonéal de l'œsophage et au-delà au petit omentum.

6. Le ligament triangulaire droit

Le ligament triangulaire droit est beaucoup plus fort et épais que le gauche, il est situé en position plus dorsale. Il prend insertion au pilier droit du diaphragme, au niveau de l'extrémité dorsale de la partie costale, passant à la face dorsale du rein droit jusqu'au bord dorsal du lobe droit du foie. Son extrémité dorsale est libre et très courte, pendant que l'opposée est continuée par le ligament coronaire.

7. Le ligament hépato-rénal

Le ligament hépato-rénal est un petit repli qui soutient le lobe caudé du foie de son processus caudé jusqu'au pôle crânial du rein droit. Il apparait comme une dépendance du ligament triangulaire droit.

Chez les chevaux, le ligament hépato-rénal se porte du processus papillaire au rein droit et atteint la base du caecum.

Chez les carnivores, le ligament hépato-rénal est mince et se porte en médial du rein droit.

Le ligament hépato-rénal est rattaché au pôle crânial du rein droit, il est étroitement lié avec le ligament triangulaire droit. Ce dernier se termine au niveau du pilier droit du diaphragme. Chez les chiens ces deux ligaments sont clairement reliés. Leurs insertions terminales se font donc à proximité de la racine du mésentère. Quand nous mobiliserons la racine, ces deux ligaments sont les plus à même de nous révéler des dysfonctions ostéopathiques viscérales, par rapport à leur amplitude, ils ne sont pas non plus comprimés au milieu des omentums ou des viscères adjacents.

- ➔ **Le ligament hépato-rénal** : induira une traction longue en direction crâniale, ventrale et à droite.
- ➔ **Le ligament triangulaire droit** : induira une traction longue en direction crâniale, dorsale et à droite.

Le ligament triangulaire gauche est relié au petit omentum chez les chevaux, nous obtiendrons ainsi une traction longue en direction crâniale, dorsale et à gauche. Chez les chiens nous ne testerons pas ce ligament de cette façon, mais nous irons le tester en cas de restriction de mobilité sur le foie. Pour cela nous nous mettrons à gauche de l'animal en regard du bord dorsal de son lobe latéral gauche du foie. Ce test sera réalisé dans les mêmes conditions que le ligament coronaire.

8. Vascularisation et innervation

Le foie reçoit par sa face viscérale l'artère hépatique et la veine porte, ses vaisseaux sanguins efférents rejoignent la veine cave caudale. Les vaisseaux lymphatiques et les nerfs accompagnent la veine porte.

a. Vascularisation et système lymphatique

L'artère hépatique provient de la trifurcation de l'artère cœliaque, elle passe dans le petit omentum pour donner des vaisseaux à l'estomac, au pancréas et au duodénum. Chez les équidés, l'artère hépatique se termine entièrement dans le foie après avoir donné ces collatérales. Chez les carnivores, elle s'engage également dans le **grand omentum**, en déléguant ainsi l'artère gastro-duodénale, gastrique droite et des branches hépatiques. La veine porte suit le bord droit du **petit omentum** qui l'enveloppe. Elle se divise en deux rameaux, l'endroit de cette bifurcation est nommé sinus de la veine porte. Le rameau droit va au lobe latéral droit et au lobe caudé, et le rameau gauche va au lobe droit primitif. Les veines hépatiques déversent la totalité du sang sortant du foie et la déverse dans la veine cave caudale. La veine hépatique gauche draine les lobes gauches et la veine hépatique droite draine les lobes droits et le lobe carré. La veine cave reçoit ces deux grosses veines hépatiques.

Les vaisseaux lymphatiques du foie fonctionnent en deux réseaux : un superficiel et un profond, unis par de nombreuses anastomoses, ils suivent la veine porte. En sortant du foie, le réseau forme trois groupes, le premier aboutit à des nœuds lymphatiques hépatiques, cœliaques et gastriques. Le second suit la veine cave caudale et donne les nœuds lymphatiques médiastinaux caudaux, thoraco-aortiques et sternaux. Le dernier groupe passe dans les divers ligaments du foie et se rend aux nœuds lymphatiques pariétaux de l'abdomen : lombo-aortique, voire au conduit thoracique.

b. Innervation

Les nerfs du foie proviennent du nerf vague et du sympathique, contrôlant la sécrétion du parenchyme, la vasomotricité et assurent aussi la sensibilité. Les branches parasympathiques sont émises par les deux troncs vagaux ventral et dorsal, et cheminent au sein du petit omentum, jusqu'à la porte du foie où ils rejoignent le plexus cœliaque.

c. Voies d'excrétion de la bile

Les voies biliaires sont constituées de multiples conduits intrahépatiques, et d'un conduit hépatique commun. Il n'y a pas de vésicule biliaire chez les chevaux, contrairement aux carnivores.

Topographie du foie chez le cheval :

- Le bord dorsal du foie atteint, à l'expiration, les bords caudaux des 6èmes côtes, à une dizaine de centimètres des articulations costo-chondrales. Il passe à un travers de main de T14.
- Le bord ventral se situe à un travers de main au-dessus des articulations costo-chondrales droites.
- Son bord gauche est caché sous la partie ventrale de l'hypochondre à gauche en regard de l'extrémité ventrale de la 7ème et de la 8ème côte.
- Il est situé au ¾ à droite du plan médian.
- Son bord caudal ne dépasse pas le premier processus transverse lombaire ou l'extrémité dorsale de la dernière côte à droite (la 18ème).

Topographie du foie chez le chien :

- Le foie est situé aux 2/3 à droite du plan médian. Il n'atteint pas la dernière côte.
- Le lobe latéral droit atteint l'extrémité dorsale de K11/K12
- Le bord ventral (lobe droit médial du foie) décrit une courbe à convexité caudale pour rejoindre la 10ème ou 11ème articulation costo-chondrale. Il croise l'arc costal en regard de K9/K10. Les deux lobes médiaux sont adossés l'un à l'autre.
- Le lobe latéral gauche est d'abord caché par le poumon gauche jusqu'à K11 à gauche. En ventral en regard de la partie ventrale de K9 ou K10 à gauche. Il est accolé au lobe gauche médial.

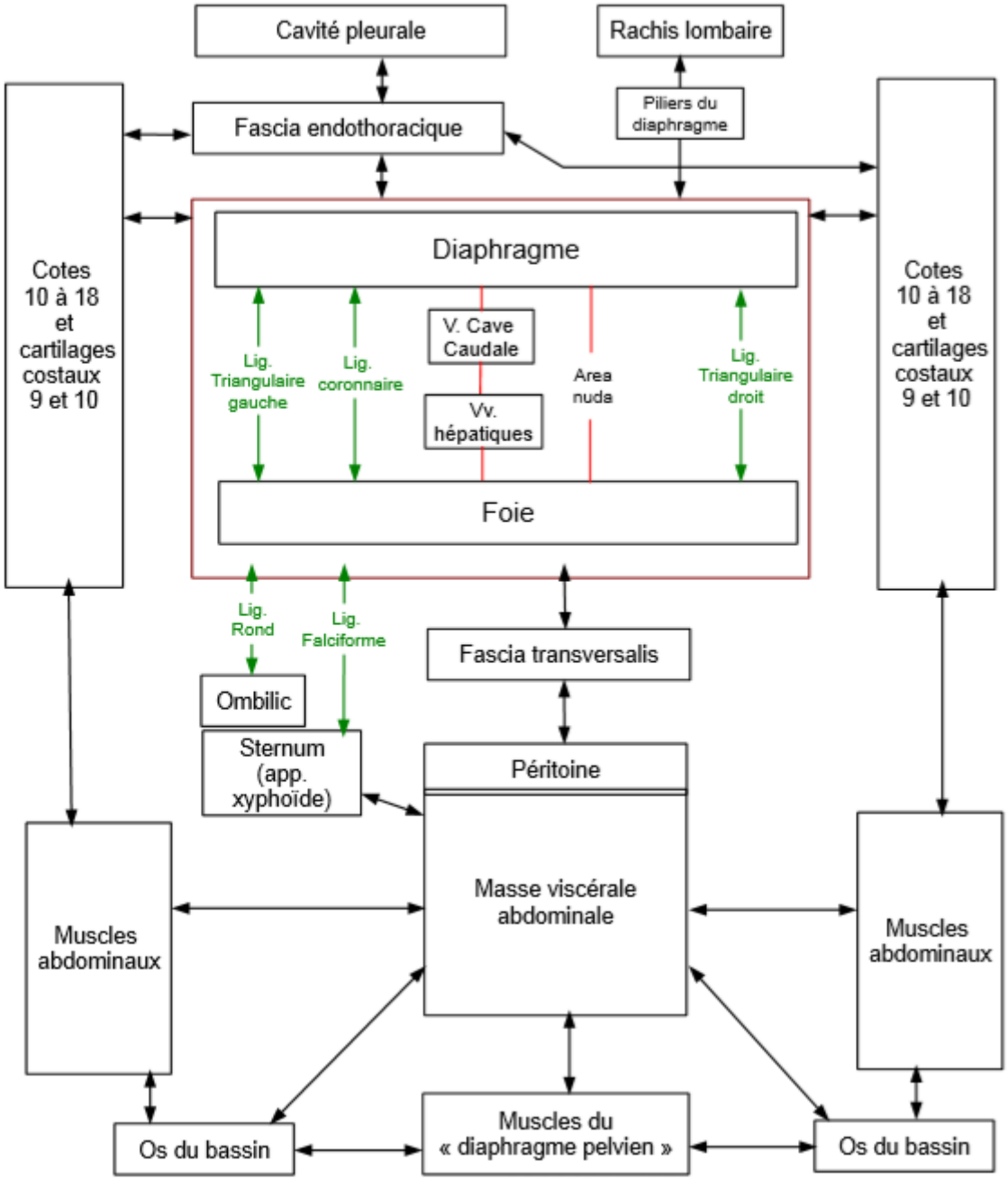

Image 39 – Synthèse des rapports mécaniques entre le diaphragme, le foie et les autres éléments de l'abdomen p21 (Benoit, 2013)

C. Les mésos de la rate

1. Le ligament gastro-splénique

Le ligament gastro-splénique unit la rate à la grande courbure de l'estomac, il représente une partie du grand omentum. Entre ses feuillets cheminent les vaisseaux et les nerfs spléniques, ainsi que des rameaux destinés à l'estomac.

Au sommet du fundus de l'estomac, son extrémité dorsale rejoint le **ligament gastro-phrénique**. Elle se continue à cet endroit par le **ligament spléno-rénal** (ou phrénico-splénique).

2. Le ligament spléno-rénal (ou phrénico-splénique)

Le ligament phrénico-splénique est une expansion prolongeant le ligament gastro-phrénique vers la gauche, vers l'extrémité dorsale de la rate et la paroi lombaire, où elle s'attache en partie sur le rein gauche et le pilier gauche du diaphragme. Ce ligament comporte entre ces deux faces péritonéales un renforcement fibro-élastique qui fait de lui un élément suspenseur.

3. Vascularisation et innervation

Le sang de la rate vient de l'artère splénique, issu de l'artère cœliaque, elle passe dans le ligament gastro-splénique jusqu'au hile de la rate. Elle émet l'artère gastro-splénique gauche qui plonge dans le grand omentum. Les veines sont drainées par des collecteurs satellites où sont formées les racines de la veine splénique. Les vaisseaux lymphatiques efférents vont aux nœuds lymphatiques spléniques et aboutissent aux nœuds cœliaques en passant dans le ligament spléno-rénal.

Les nerfs proviennent du plexus cœliaque et constituent le plexus splénique, ils ont des fibres d'origine vagales et des fibres sympathiques issu du ganglion cœliaque.

La racine du mésentère nous amènera dans la même zone pour les ligaments spléno-rénal et gastro-splénique. Cela nous permettra de cibler la rate ou la jonction entre l'estomac et celle-ci. Nous obtiendrons une traction tissulaire moyennement longue partant à gauche en crânial et en dorsal.

Ainsi nous testerons la mobilité de l'organe concernée comme nous avons pu le décrire précédemment pour l'estomac ou le foie. Nous nous positionnerons en regard de la rate pour tester sa mobilité.

<u>Topographie de la rate</u> :

- Partie dorsale cheval : sous l'extrémité dorsale des quatre dernières côtes gauches
- Partie dorsale chien : sous l'extrémité dorsale des deux dernières côtes gauches
- Apex/ partie ventrale cheval : au niveau du tiers ou quart ventral de la neuvième côte à l'expiration, onzième à l'inspiration.
- Apex/ partie ventrale chien : au niveau de l'arc costal gauche, dans le prolongement des deux ou trois dernières côtes.

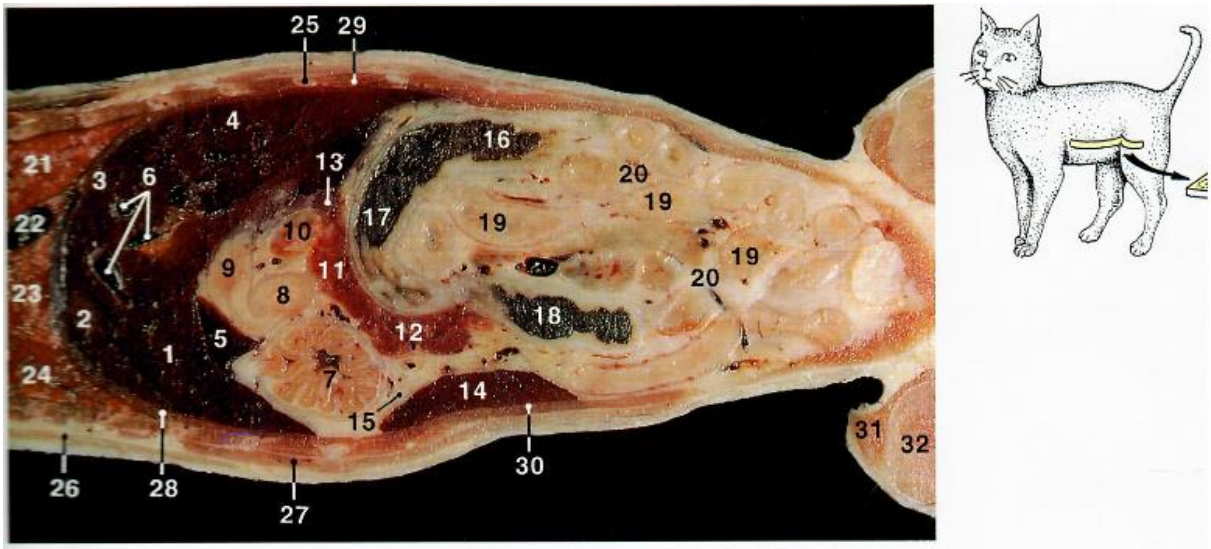

Fig. 19. Coupe horizontale de l'abdomen de la chatte. Vue dorsale.

1 Lobe latéral gauche du foie. 2 Lobe médial gauche du foie. 3 Lobe médial droit du foie. 4 Lobe latéral droit du foie. 5 Proces papillaire (Lobe caudé). 6 Veines hépatiques et *rameaux de la veine porte*. 7 Corps de l'estomac. 8 Partie pylorique. 9 Courbur crâniale du duodénum. 10 Partie descendante (Duodénum). 11 Corps du pancréas. 12 Lobe gauche du pancréas. 13 Lobe droit du pancréas. 14 Rate. 15 Ligament gastro-splénique. 16 Colon ascendant. 17 Colon transverse. 18 Colon descendant. 19 Duodénum. 20 Mesoduodénum. 21 Lobe caudal (Poumon droit). 22 Veine cave caudale. 23 Lobe accessoire (Poumon droit). 24 Lobe caudal (Po gauche). 25 Os costal (10 ème). 26 Muscle grand dorsal. 27 Muscle oblique externe de l'abdomen. 28 Diaphragme. 29 Muscles intercostaux. 30 Muscle transverse de l'abdomen. 31 Muscle sartorius. 32 Muscle quadriceps fémoral.

Image 40 - Coupe horizontale de l'abdomen de la chatte *(pour observer le ligament gastro-splénique (15) et le mésoduodénum (20))* (Sautet, Atlas d'anatomie du chien et du chat - Tome 3 : Abdomen, bassin et Membre Pelvien, 1998)

D. Le mésoduodénum

1. Généralités

Le duodénum est le segment de l'intestin grêle, antérieur au jéjuno-iléon. Il rejoint le pylore de l'estomac. Il est fixé à la paroi de l'abdomen par un méso généralement étroit, nommé mésoduodénum. Les omentums concourent à fixer le début de la courbure duodénojéjunale.

Nous avons précédemment vu que le mésoduodénum est ample chez l'embryon où il est d'abord continu avec le mésogastre dorsal et contient le pancréas. Au cours du développement il se plaque contre la paroi lombaire à droite, à laquelle cette glande vient adhérer. **Cette adhérence interrompt plus ou moins complétement, selon l'espèce, la continuité entre le mésoduodénum et les omentums. Le pancréas se place ainsi entre le grand omentum et le mésoduodénum.**

La mobilité du mésoduodénum est à peu près nulle chez les équidés et faible chez les carnivores où elle conserve une certaine ampleur.

Quand le mésoduodénum reste distinct du grand omentum, il commence à droite du foramen épiploïque où il loge une partie du pancréas et se prolonge à la face dorsale du duodénum. Son insertion fixe se fait d'abord à la face viscérale du foie puis sous le rein droit ou

médialement à la paroi lombaire. Son insertion croise ensuite la veine cave caudale et l'aorte pour remonter entre celle-ci et le rein gauche. En chemin **le mésoduodénum contracte des adhérences avec le mésocolon transverse et le mésentère, variables selon les espèces.**

Cette partie révèle une incohérence dans les différents tomes du Barone, notamment entre la partie spécifique du mésoduodénum p391 (Barone R. , Tome 3 - Splanchnologie 1 Appareil digesif et appareil respiratoire, 2009) *; la partie p695* (Barone R. , Barone Tome 4 Splanchnologie II , 2001) *et les autres parties où ce méso est cité avec d'autres organes*. Ici il est très clairement spécifié la non-continuité du mésoduodénum et du grand omentum, avec à l'appui le développement embryonnaire décrivant le pancréas comme intermédiaire entre eux. Le déroulé de notre mémoire sur la continuité du réseau fascial, et notre partie sur les omentums révèlent l'étendue du tissu conjonctif. Par conséquent, il est plus juste de considérer ces deux mésos comme étant en lien. Le duodénum est encadré par le ligament hépato-duodénal et le mésoduodénum. Tous deux s'accrochant sur le duodénum, nous ferons donc le choix, dans la suite de ce mémoire, de les considérer comme étant reliés.

2. Vascularisation portée par le mésoduodénum

Le pancréas est logé dans le mésoduodénum et s'étend dans la paroi profonde du grand omentum. Grâce au mésoduodénum, le pancréas est en grande partie uni par sa face dorsale. Les artères hépatique et mésentérique crâniale donnent des rameaux multiples à la glande et une artère spécifique pour le lobe droit du pancréas : l'artère pancréatico-duodénale. Cette artère s'anastomose avec son homologue dans le mésoduodénum.

3. Spécificités pour les équidés

Chez les équidés, le duodénum est fixé à un mésoduodénum étroit, qui l'unit à la face caudale du foie, au pancréas, directement à la base du caecum et enfin à la paroi lombaire, caudalement à la racine du mésentère. Le mésoduodénum est étroit car réduit par l'accolement lombaire de la base du caecum, ainsi le duodénum et le caecum adhèrent directement l'un à l'autre.

Le mésoduodénum détache un petit frein séreux de la partie transverse du duodénum pour rejoindre le caecum.

Nous verrons par la suite que la racine du mésentère relie le mésocolon descendant, donnant lui-même attache au grand omentum. Nous avons admis le lien entre le grand omentum et le mésoduodénum. Ainsi nous pouvons établir un lien de la racine du mésentère au mésoduodénum. En mobilisant la racine du mésentère, si le mésoduodénum a emmagasiné des tensions nous serons tractés dans une direction crâniale droite et dorsale. La traction induite sera moyennement longue.

4. Spécificités pour les carnivores

Le duodénum est composé d'une partie ascendante, transverse et descendante. Il y a ainsi trois types de mésoduodénum pour chaque partie. La mobilité est encore relativement grande, le mésoduodénum de la partie descendante loge le lobe droit du pancréas (très allongé) non accolé à la paroi lombaire. **Le mésocolon descendant adhère à la face gauche du mésoduodénum ascendant. Le mésoduodénum ascendant s'unit avec le mésentère.** Le mésoduodénum est moins ample au niveau de la partie transverse.

Le mésoduodénum ascendant rejoint le mésocolon descendant. La partie ascendante du duodénum détache également un pli duodéno-colique triangulaire, qui se porte sur le colon descendant jusqu'au rectum. **Le mésoduodénum ascendant est en rapport avec le rein droit et la racine du mésentère**.

La branche droite de la veine porte est logée dans le mésoduodénum et suit la partie descendante du duodénum.

La racine du mésentère relie donc les mésoduodénums ascendant et descendant chez le chien. Lors de notre déroulé de la racine du mésentère pour révéler si un de ces mésos est en tension nous serons tractés dans les directions suivantes :

- Pour le mésoduodénum descendant nous serons tractés en direction crâniale à droite et en dorsale, cette traction sera courte.
- Pour le mésoduodénum descendant nous serons tractés à droite en direction dorsale et crâniale, cette traction est relativement courte.

E. Les plis des intestins

1. Le pli duodéno-colique

La courbure duodéno-jéjunale est toujours fixée de façon particulière. Ce pli unit le duodénum au mésocolon descendant, par un court frein séreux. La courbure duodéno-jéjunale possède aussi un petit faisceau de tissu musculaire ou fibreux en direction de la paroi lombaire. Cette courbure est décrite comme un point charnière de l'intestin.

2. Pli iléo-caecal

Le pli iléo-caecal est un frein triangulaire étendu de l'iléum au caecum, il s'attache également au mésentère. Pour les chevaux, le pli-iléo caecal s'attache sur presque toute la longueur de la bande charnue dorsale du caecum. Pour les carnivores, le grand omentum enveloppe tout le jéjuno-iléum, le pli iléo-caecal est par conséquent également en lien avec lui.

3. Le pli caeco-colique

Il s'agit le plus souvent d'un pli péritonéal tendu, allant du mésocolon ascendant au caecum. Il est très bref chez le chien et plus fort chez les équidés ; chez les chevaux il va de la bande charnue latérale du caecum à la partie initiale du mésocolon ascendant.

Ces mésos sont grêles au milieu de la masse abdominale pour les deux espèces, par conséquent il n'est pas pertinent de les spécifier pendant notre diagnostic ostéopathique.

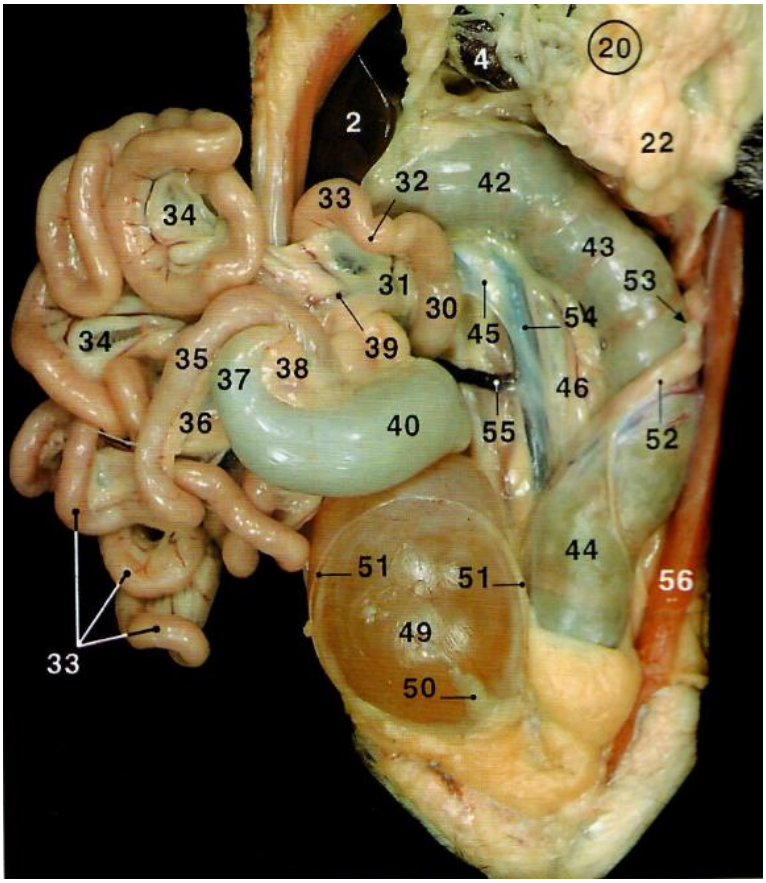

2. Lobe médial du foie 4. Lobe carré du foie 20. ***Grand omentum 22. Feuillet profond du grand omentum*** *32. Courbure duodéno-jéjunale 33. Jéjunum 34.* ***Mésojejunum ou mésentère*** *35. Iléon 36.* ***Méso-iléon ou mésentère*** *37. Caecum 38.* ***Pli iléo-caecal*** *39. Veine mésentérique crâniale 40. Colon ascendant 41. Courbure droite du colon 42. Colon transverse 43. Courbure gauche du colon 44. Colon descendant 45.* ***Pli duodéno-colique 46. Mésocolon*** *47. Rein droit 48 Rein gauche 49. Vessie pleine 50.* ***Ligament médian de la vessie 51. Ligaments latéraux de la vessie*** *52. Corne gauche de l'utérus 53. Ovaire gauche 54. Veine cave caudale 55. Veine rénale droite 56. Muscle transverse de l'abdomen*

Image 41 – Figure 20 Topographie des viscères abdominaux de la chatte. Vue ventrale. Le jéjunum a été placé latéralement. (Sautet, Atlas d'anatomie du chien et du chat - Tome 3 : Abdomen, bassin et Membre Pelvien, 1998)

F. Les mésocolons

Le mésocolon ascendant est celui présentant les plus grandes variations interspécifiques.

1. Mésocolon ascendant

a. Spécificités pour les équidés

Chez les équidés, le mésocolon ascendant est dans la concavité des anses du gros colon (ou colon replié). Il est notamment présent entre le colon dorsal gauche et ventral gauche ; il est remplacé par une zone d'adhérence entre le colon dorsal et ventral droit.

Sur la partie gauche du colon replié, le mésocolon ascendant est ainsi étroit et étiré sur toute la longueur des replis et s'élargit dans la zone de la courbure pelvienne. Le mésocolon ascendant est donc un bref frein séreux.

Les lames ventro-médiale et dorso-médiale des colons ventral et dorsal gauches donnent attache au mésocolon ascendant. A l'intérieur de la bande ventrale médiale gauche passent les vaisseaux sanguins, nerfs et vaisseaux lymphatiques. Tandis que dans le dorsal médial gauche passent les vaisseaux et nœuds lymphatiques coliques. L'insertion du mésocolon ascendant se fait à la face ventrale du conduit, de sorte que les vaisseaux de la bande charnue soient perceptibles seulement à la face dorsale. Cette partie anatomique est prédisposée aux torsions à cause de la mobilité de cette zone.

Le mésocolon ascendant des équidés ne tisse donc pas de lien étroit avec les autres mésos splanchniques. **Il est seulement relié à la racine du mésentère. Néanmoins comme vu précédemment il contribue à former le pli caeco-colique. De plus, le caecum étant très développé, le mésocolon ascendant établit un contact avec la racine du mésentère**

b. Spécificités pour les carnivores

Chez le chien, le mésocolon ascendant est uni près de sa racine avec le mésoduodénum descendant sur sa face latérale, ainsi qu'à la racine du mésentère sur sa face médiale.

2. Mésocolon transverse

Le mésocolon transverse contracte des adhérences avec le mésoduodénum, variable en fonction des espèces. **Le mésocolon transverse participe à la formation de la bourse omentale.**

a. Spécificités pour les équidés

Chez les équidés, il n'y a pas de mésocolon transverse. Le colon transverse se porte de droite à gauche, crânialement au mésentère il arrive au voisinage du rein gauche où il répond à la terminaison du duodénum, auquel l'unit le pli duodéno-colique. Sa fixation à la paroi lombaire est assurée par une zone d'adhérence qui continue celle du caecum et du colon dorsal droit. Il est ainsi accolé au pancréas et aux vaisseaux adjacents**. Ce n'est qu'à l'extrémité du colon transverse qu'un rudiment de mésocolon transverse apparait et se continue dans le mésocolon descendant. Ce dernier reçoit l'insertion terminale du grand omentum, ce rudiment de mésocolon transverse le reçoit également par voie interposée.**

b. Spécificités pour les carnivores

Chez le chien, le mésocolon transverse croise le plan médian et reste libre. Il ne s'unit pas à la paroi profonde du grand omentum contrairement à la plupart des autres mammifères.

3. Le mésocolon descendant

a. Généralités

Le colon descendant est également nommé petit colon ou colon flottant. **Le mésocolon descendant se continue dans le bassin par le mésorectum,** il contient les vaisseaux mésentériques caudaux et les nerfs satellites.

b. Spécificités pour les équidés

Le mésocolon descendant présente une disposition simple, il s'insère sur la partie concave du colon flottant, il s'agit de la petite courbure. Le mésocolon descendant est beaucoup plus ample dans sa partie moyenne qu'à ses extrémités, de sorte que son bord ventral, attaché à la petite courbure du viscère, laisse à ce dernier une plus grande mobilité au milieu.

Le mésocolon descendant est également appelé petit mésentère par rapport avec sa ressemblance avec le mésentère. Ce méso est souvent chargé de graisse, il se détache de la région lombaire et garde son insertion d'origine, **il ne rejoint pas la racine du mésentère**. Son attache suit l'aorte depuis le voisinage de l'artère mésentérique crâniale jusqu'à l'entrée du petit bassin, dans lequel **il se continue par le mésorectum.**

Un rudiment du mésocolon transverse se continue dans le mésocolon descendant. Le mésocolon descendant reçoit également l'insertion terminale du grand omentum, qui se continue sur les premiers centimètres du colon descendant.

<u>Approche des mésocolons pour les chevaux</u>

Pour les équidés, la position du mésocolon ascendant et le rudiment formant le mésocolon transverse, ne nous permettent pas de les intégrer dans notre recherche de diagnostic ostéopathique. **En revanche le mésocolon descendant reçoit la terminaison du grand omentum, le mésentère y est relié, tout comme le pli duodéno-colique qui prend également appui sur lui. Le mésocolon descendant est continué par le mésorectum que nous décrirons à la suite de cet encadré. L'insertion lombaire du mésocolon descendant est médiane, semblable à la racine du mésentère, mais il n'est cependant pas directement relié à cette dernière**. Les circonvolutions du jéjuno-iléon sont cependant étroitement mélangées à celle du petit colon, par le biais du mésentère. En testant notre racine du mésentère, par voie interposée, nous aurons ainsi des informations sur l'état du mésocolon descendant.

- ➔ Si une tension se révèle à son niveau, nous aurons une traction courte en direction caudale, dorsale et plus à gauche.

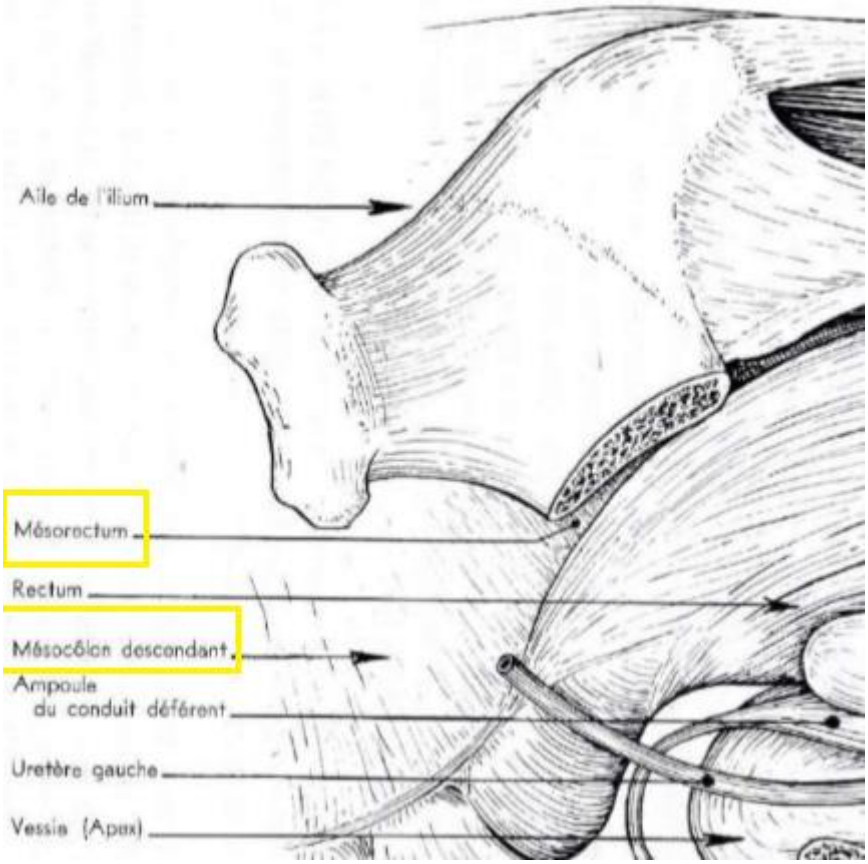

Image 42 – Vue du côté gauche des organes pelviens du cheval, recadré sur le mésorectum et le mésocolon descendant. P440 (Barone R. , Tome 3 - Splanchnologie 1 Appareil digesif et appareil respiratoire, 2009)

c. Spécificités pour les carnivores

Les mésocolons (ascendant, transverse et descendant) n'ont pas de démarcations précises permettant de les différencier. Chez certains chiens, il y a la présence d'un colon sigmoïde, dans ce cas le mésocolon sigmoïde est la partie crâniale du mésocolon descendant.

Le mésocolon descendant fait partie du grand omentum chez les carnivores, par un repli particulier nommé **voile omental.** Ce repli naît de la paroi profonde du grand omentum en suivant le trajet de l'artère splénique, il croise ensuite le colon descendant avant de se rattacher à son méso. Les bords ventral et caudal du colon descendant restent libres.

Le mésocolon descendant est le méso des colons le plus ample (environ 5 cm de large). **Il s'unit près de sa racine avec la partie du mésoduodénum ascendant,** il rejoint avec lui la face ventrale de l'aorte. Cette union est complétée par un repli péritonéal qui se porte de la courbure duodéno-jéjunale à la face médiale du mésocolon descendant : le pli duodéno-colique.

Approche des mésocolons pour les carnivores

Chez les carnivores, le mésocolon transverse est libre et relié au mésentère, mais sa conformation nous témoigne de la liberté de mouvement qu'il confère au colon transverse. Ainsi, il n'est pas pertinent de nous attarder sur ce méso, il sera amené à s'adapter aux organes qui l'entourent.

La racine du mésentère est en lien avec les mésocolons ascendant et descendant. Le mésocolon descendant est notamment considéré comme faisant partie intégrante du grand omentum, par une partie nommé voile omental. Les importants liens découlant de ces mésos leur donnent de l'importance dans notre diagnostic ostéopathique. Ainsi lors de notre mobilisation de la racine du mésentère :

- ➔ **Pour le mésocolon ascendant** : nous obtiendrons une traction à droite, en direction dorsale et en crâniale. Cette attraction peut être plus ou moins longue, sur toute la longueur du colon ascendant
- ➔ **Pour le mésocolon descendant** : nous obtiendrons une tension marquée à gauche et en direction dorsale. Elle peut cependant s'étendre sur toute la longueur du colon descendant, c'est-à-dire légèrement en crânial de la racine du mésentère et en caudale à celle-ci.

G. Le mésorectum

1. Généralités

Le mésorectum est un frein séreux qui continue le mésocolon descendant dans le bassin. Ce méso unit la face dorsale du rectum à la ligne médiane de la voûte sacrale et jusque sous le début de la région coccygienne. **Il se termine au fond du cul de sac que forme la réflexion du péritoine autour du rectum, le mésorectum sépare les deux fosses pararectales.** La réflexion pelvienne du péritoine forme une vaste fosse subdivisée par les organes pelviens et leurs mésos en une série de culs-de-sac dont la profondeur décroit régulièrement du sacrum au pubis. Un cul de sac annulaire entoure ainsi le rectum, il s'agit du cul de sac sacro-rectal :

Le cul de sac sacro-rectal : dorsalement au rectum, il est subdivisé par le mésorectum en deux moitiés dont chacune est une fosse pararectale.

Le cul de sac recto-génital : Les deux fosses pararectales se rejoignent en ventral du rectum et forment entre celui-ci et les organes génitaux, une excavation unique et transversale (moins profondes que les précédentes). **Au fond de ce dernier, le péritoine se réfléchit du rectum au vagin et à l'utérus chez la femelle, aux glandes vésiculaires et aux conduits déférents chez le male.**

2. Spécificités pour les équidés

Le mésorectum est assez ample (8 à 10cm) à sa partie crâniale et devient plus étroit en caudal. Le revêtement péritonéal cesse en regard de la dernière vertèbre sacrale et se prolonge souvent à la face dorsale jusqu'en regard de la première voire de la deuxième coccygienne.

3. Spécificités pour les carnivores

Il est haut d'un centimètre près du promontoire et ne fait plus que 2 à 3 mm à sa partie caudale. Les fosses pararectales s'étendent jusqu'en regard de la deuxième coccygienne. Chez les mammifères domestiques, ces fosses sont profondes où elles s'étendent jusqu'en regard de la première ou deuxième vertèbre coccygienne.

Le mésorectum est la continuité du mésocolon descendant, ainsi si des tensions tissulaires se trouvent à ce niveau nous obtiendrons le même ressenti.

En partant de la racine du mésentère nous aurons donc une traction en direction caudale dorsale et légèrement à gauche du plan médian.

A. Les reins

1. Moyens de fixité

Les reins sont entourés de tissu conjonctif (plus ou moins chargé de graisse) et plaqués contre les muscles psoas, carrés des lombes et transverses de l'abdomen.

- La partie crâniale de leur face dorsale entre en contact avec le diaphragme.
- Leur face ventrale est tapissée par le mince **fascia rénal et par le péritoine pariétal**. Chez les équidés le revêtement est incomplet à cause de l'accolement avec d'autres viscères (pancréas, base du caecum et colon transverse).

La pression des autres viscères contribue à plaquer les reins contre la paroi et à les maintenir.

Chaque rein est contenu dans une loge maintenue par deux minces fascias fibreux (un ventral et un dorsal).

1. **Le fascia dorsal (ou rétro rénal)** est adossé au **fascia iliaca*** qui le sépare des muscles de la paroi lombaire. Le fascia dorsal s'attache au ligament longitudinal ventral de la colonne vertébrale.

Le fascia iliaca s'insère sur toute la longueur du muscle petit psoas et se continue à la face ventrale des muscles ilio-psoas. Il reçoit l'insertion de l'arcade inguinale et donne origine au muscle oblique interne de l'abdomen. Le fascia iliaca supporte les muscles fléchisseurs du rachis lombaire. Le fascia iliaca supporte les fléchisseurs du rachis lombaire. Par son rapport anatomique étroit avec le fascia dorsal du rein, le fascia iliaca induira des forces directes sur les reins. Le fascia iliaca donne également au fascia transversalis, qui renforce la liaison entre le fascia dorsal et le fascia iliaca. (Barone R. , Barone Tome 4 Splanchnologie II , 2001) (Dutertre, 2014)

2. **Le fascia ventral** est tapissé par le péritoine pariétal. Les deux lames s'unissent latéralement au rein où elles se mettent en continuité avec le **fascia transversalis**. Médialement le fascia ventral s'unit au tissu fibreux qui engaine l'aorte abdominale et la veine cave caudale.

La loge rénale est bien plus ample que l'organe qu'elle continent, elle est unie à la capsule adipeuse (fibreuse) par un tissu conjonctif abondant chargé de graisse. La capsule fibreuse continue extérieurement la capsule adipeuse, il s'agit d'une mince membrane blanchâtre. **Les reins sont donc en situation pariétale et extra péritonéale.**

Ces schématisations nous permettent de mettre en continuité les fascias, encadrant les reins, avec le reste de l'organisme. Dans le cadre de notre mémoire, nous retiendrons notamment la continuité exposée avec la racine du mésentère, le diaphragme, le fascia iliaca, le fascia transversalis et le ligament hépatorénal.

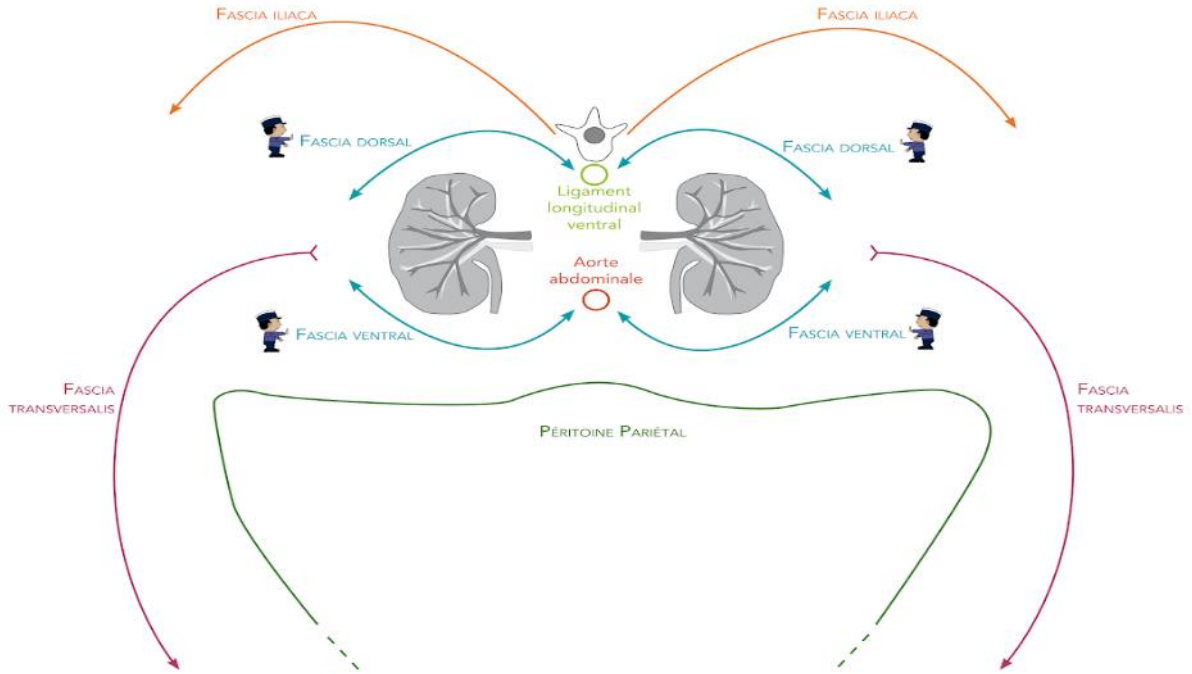

Image 43 – Inter relation entre les fascias du rein *réalisé par Charlène Dutertre, Ostéopathe Animalier* (Dutertre, 2014)

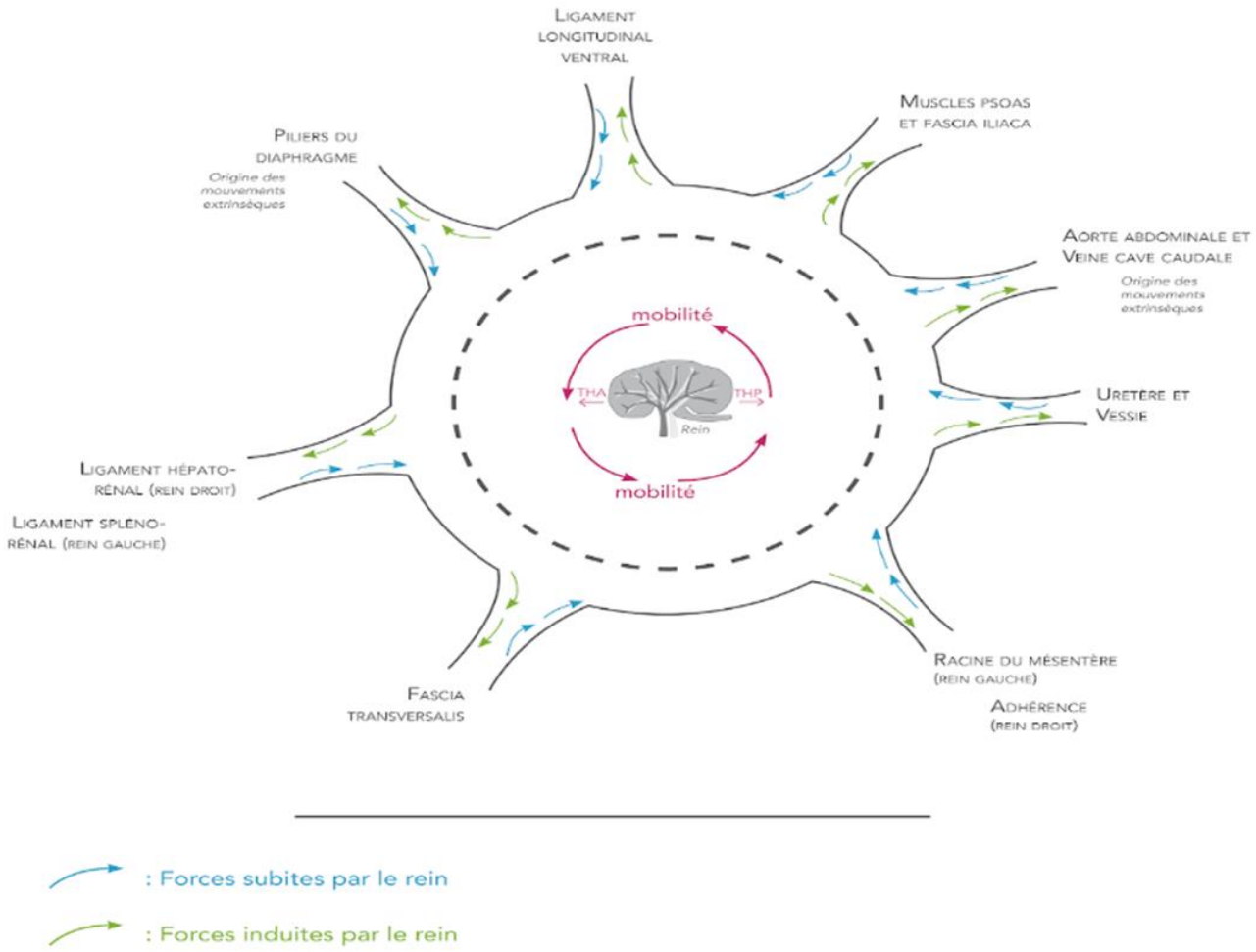

Image 44 - Schéma récapitulatif des forces mécaniques induites et subites par les reins (sous forme d'un rond-point) *réalisé par Charlène Dutertre, ostéopathe animalier* (Dutertre, 2014)

2. Vascularisation et innervation

Le tissu conjonctif soutenant les reins est pourvu d'un réseau vasculaire d'une extrême richesse.

Les reins sont les organes les plus richement vascularisés, la vascularisation est assurée par les artères rénales naissant de l'aorte abdominale, donnant ensuite les artères interlobulaires. Les vaisseaux lymphatiques des reins sont divisés en deux groupes communicants (superficiels et profonds). Les vaisseaux superficiels drainent le péritoine grâce aux nœuds lymphatiques rénaux, lombo-aortique, cœliaque et iliaques médiaux.

Les reins sont innervés par les systèmes sympathiques et parasympathiques. Ils proviennent du plexus cœliaque et accessoirement des nerfs splanchniques. Ces derniers sont reliés aux plexus rénaux.

Les reins sont des organes extra péritonéaux englobés dans un système fascial complexe préalablement décrit. Ce système réduit considérablement les mouvements des reins. Les reins sont posés à la surface des muscles psoas, séparés par le fascia iliaca, ces muscles forment un rail de glissement pour les reins. Ainsi ils doivent pouvoir réaliser des mouvements sur un plan cranio-caudal majoritairement et sur un plan droite-gauche.

Nous porterons notre attention sur le fascia iliaca, puis sur le fascia transversalis. Nous devons d'abord réaliser une écoute de ces 2 structures, en commençant par observer la température et la texture de la zone lombaire.

Ensuite nous pouvons mettre en place un test de mobilité, il doit venir confirmer notre test d'écoute. Nos mains sont à plat côte à côte, perpendiculairement à l'espace lombaire. Nous devons installer différents paramètres pour pouvoir écouter la mobilité des fascias. Il faut notamment se syntoniser avec la densité du tissu et suivre les mouvements qui apparaissent. Nous pouvons par la suite amplifier ces mouvements dans les trois plans de l'espace afin d'observer si une zone de tension apparait. Il faudra ensuite tester les structures adjacentes (bloc lombaires, bassin, zone génitale, etc…)

Si ces tissus sont libres de leurs mouvements cela sera synonyme d'une bonne mobilité de nos reins. En revanche si nous ressentons une traction tissulaire, la direction de celle-ci pourra nous indiquer la direction vers une dysfonction ostéopathique mécanique ou tissulaire.

B. Les uretères

Les uretères passent à travers les **fascias iliaca**, dans tout leur trajet ils sont entourés de tissu conjonctif lâche et couvert par le **péritoine pariétal**.

1. Chez les mâles

Pour les équidés, l'uretère passe sous le péritoine, à distance du canal déférent et croise la glande vésiculaire pour finir par s'engager dans la base du **pli génital du péritoine**. Il gagne enfin l'espace rétropéritonéal jusqu'à la face dorsale de la vessie pour se terminer près du col de la vessie, par l'ostium urétérique.

Chez les carnivores, l'uretère passe sous le péritoine, dorsalement au canal déférent, il n'y a pas de glande vésiculaire. La suite du trajet est la même que pour celle des chevaux.

2. Chez les femelles

L'uretère s'engage dans la racine du **ligament large**, il y croise les vaisseaux utérins jusqu'à atteindre le fond du **cul-de-sac recto génital du péritoine** et passe ainsi dans le conjonctif rétropéritonéal. Il passe l'extrémité utérine du vagin puis s'insinue entre ce conduit et la face dorsale de la vessie. La terminaison est la même que chez le mâle.

C. La vessie

La vessie est encadrée par 3 plis péritonéaux (un ventral, un médian : anciennement nommé canal de l'ouraque et deux latéraux : portant les vestiges des artères ombilicales).

Le péritoine revêt la vessie dans sa totalité chez les carnivores et sa moitié crâniale chez les équidés. Le péritoine fixe la vessie en se réfléchissant sur le pubis et les organes génitaux internes formant ainsi des culs de sac caractéristiques.

1. Les mésos

Le péritoine délègue également trois ligaments et un vestige :

- **Deux ligaments latéraux**, dérivent du méso des artères ombilicales de l'embryon. Il se porte des parois latérales du bassin aux cotés de la vessie, voir jusqu'à son apex pour les chevaux. Il tend à rejoindre son opposé et le ligament médian. Il renferme à son bord libre un grêle cordon fibreux, **vestige de l'artère ombilicale oblitérée, il s'agit du ligament rond** de la vessie. Ce vestige conserve chez les carnivores une grêle lumière et émet une artère vésicale crâniale, par laquelle le sang est distribué à l'apex et au corps de l'organe.

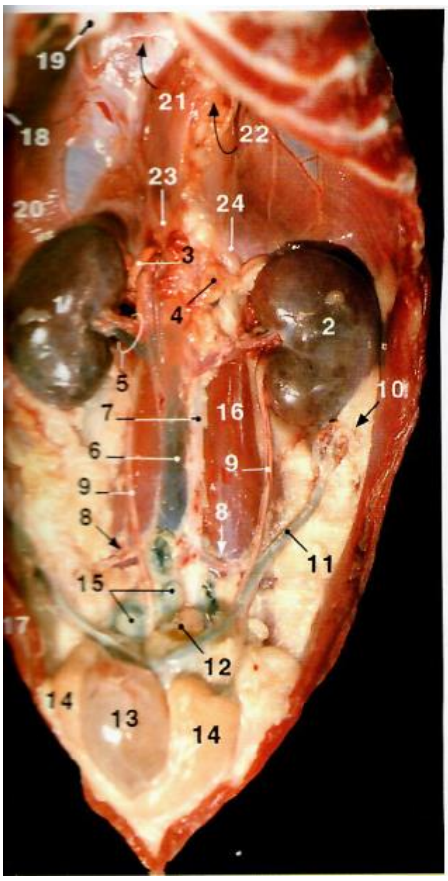

Fig. 71. Topographie des reins de la chienne. Vue ventrale après avoir retiré tout le tube digestif.

1 Rein droit. 2 Rein gauche. 3 Glande surrénale (droite). 4 Glande surrénale (gauche). 5 Artère et Veine rénales. 6 Veine cave caudale. 7 Aorte abdominale. 8 Artère et Veine circonflexes iliaques profondes. 9 Uretère. 10 Bourse ovarique. 11 Corne utérine. 12 Colon descendant (coupé). 13 Vessie urinaire. 14 Ligament latéral de la vessie (infiltré de graisse). 15 Lymphocentre ilio-sacré (réactionnel en raison d'une arthrite de l'articulation fémoro-tibio-patellaire). 16 Muscles grand psoas et petit psoas. 17 Muscles de l'abdomen. 18 Cartilage costal (13ème). 19 Processus xiphoïde (Sternum). 20 Partie lombaire (Diaphragme). 21 Orifice de la veine cave caudale. 22 Hiatus oesophagien. 23 Pilier droit (Partie lombaire du diaphragme). 24 Pilier gauche (Partie lombaire du diaphragme).

Image 45 – Ligaments latéraux de la vessie chez la chienne (14) (Sautet, Atlas d'anatomie du chien et du chat - Tome 3 : Abdomen, bassin et Membre Pelvien, 1998)

- **Le ligament médian,** va de la face ventrale de l'apex et du corps de la vessie, à la symphyse pubienne et à la paroi abdominale. Plus ou moins étiré il tend à rejoindre l'ombilic. Chez les mammifères domestiques, l'ouraque disparait laissant un ligament mince, triangulaire, falciforme, très ample.

Image 46 – Vue ventrale après ablation des parois ventrales de l'abdomen et des viscères digestifs d'un cheval p66 (Barone R. , Barone Tome 4 Splanchnologie II , 2001)

2. Les culs de sacs péritonéaux

Les culs de sac sont situés dorsalement et ventralement à la vessie. Ils dépendent de la cavité péritonéale, qui entoure la vessie et se trouve incomplètement subdivisée par ses ligaments latéraux. Ils sont au nombre de deux : le cul de sac vésico-génital et le cul de sac vésico-pubien

- **Le cul de sac vésico-génital** est toujours bien plus profond, il est vésico-utérin chez la femelle et vésico-déférentiel chez le mâle. Les organes génitaux internes et leurs mésos séparent ce cul de sac, du rectum et du cul de sac recto-génital.
- **Le cul de sac vésico-pubien** est toujours le plus réduit.

Les moyens de fixité les plus solides de l'organe sont extra péritonéaux.

3. Vascularisation et innervation

Les artères sont au nombre de deux (de chaque côté) :

- Une artère vésicale crâniale provenant de l'artère ombilicale se distribuant à l'apex de la vessie et aux parties voisines.
- Une artère vésicale caudale provenant de l'artère prostatique pour le mâle et de l'artère vaginale pour la femelle. Elle assure presque la totalité de l'irrigation de la vessie chez les équidés.

Les veines échangent avec des plexus se situant dans la région urétro-prostatique chez le mâle, du vagin et de la vulve chez la femelle. Les vaisseaux lymphatiques efférents se rendent aux nœuds lymphatiques ilio-pelvien et lombo-aortique. Les nerfs proviennent du plexus pelvien (sympathique) et des branches ventrales des nerfs sacraux (parasympathiques).

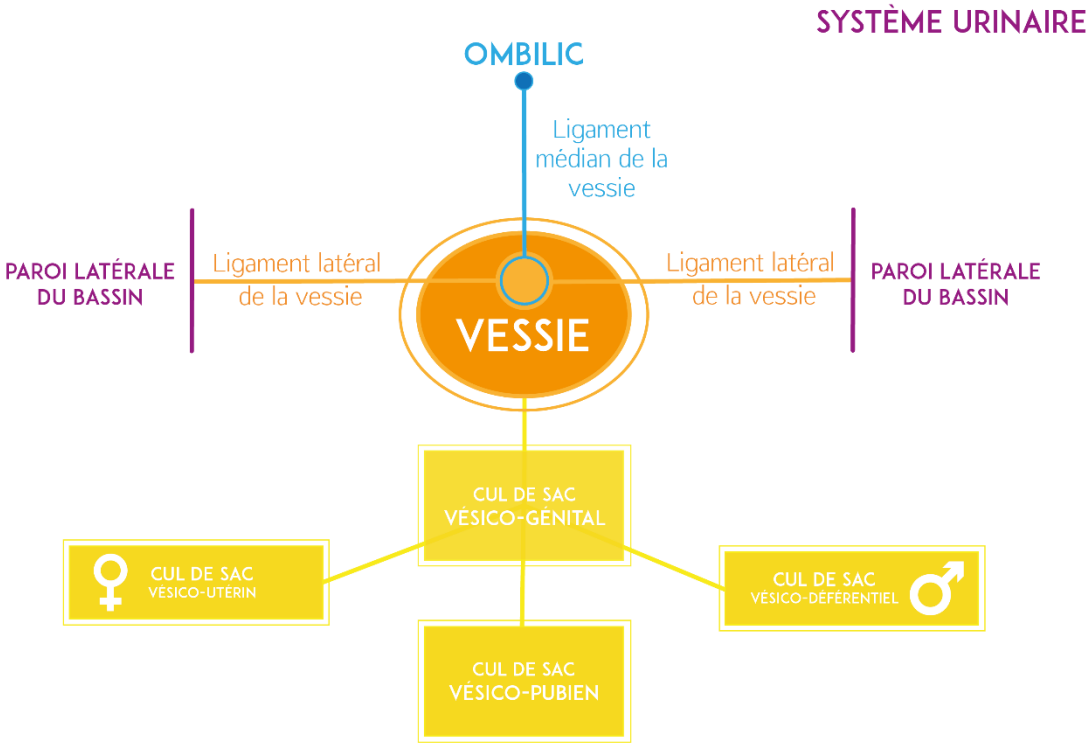

Image 47 – Schématisation des mésos du système urinaire.

(Réalisation personnelle – version numérique : Thomas Pernot)

Pour tester les ligaments de la vessie nous avons deux portes d'entrées :

1. **L'ombilic** : nous posons la pulpe de nos doigts à sa surface afin d'observer si une traction nous entraine en direction crâniale ou caudale. Si nous sommes tractés en crânial, cela révèle une tension sur le ligament falciforme du foie, précédemment décrit. En revanche si la traction tissulaire nous amène en direction caudale cela nous amène à cibler le ligament médian de la vessie.

2. **Les parois latérales du bassin** : nous pouvons poser chacune de nos mains de sorte à encadrer le bassin. L'objectif est de tester l'élasticité des ligaments latéraux de la vessie, pour cela nous testerons donc la mobilité de l'organe. Les paramètres qui nous permettront d'apprécier cette élasticité sont les paramètres droite-gauche et crânio-caudal, le paramètre dorso-ventral étant relativement réduit par rapport à la conformation des différents culs de sac péritonéaux, aux organes génitaux, au pubis et au rectum. Nous obtiendrons ensuite une dysfonction ostéopathique viscérale de la vessie avec deux paramètres majeurs et un mineur (dorso-ventral). Cette dysfonction nous permettra de savoir quel ligament subit le plus de tension.

Les tensions trouvées sur le ligament médian corréleront avec nos paramètres caudo-crâniaux. En effet, si la vessie est amenée en crânial, les tensions se révèleront sur le ligament falciforme, en testant l'ombilic. Si la vessie est amenée en caudal, les tensions se révéleront sur le ligament médian de la vessie.

L'appareil génital masculin est formé par l'ensemble des organes chargés de l'élaboration du sperme et du dépôt de celui-ci dans les voies génitales féminines. Dans ce mémoire nous décrirons les principaux tissus nous permettant de travailler sur cette sphère en ostéopathie animale.

A. Enveloppes des testicules

Les testicules sont enveloppés du scrotum (dartos et peau du scrotum), du fascia spermatique (interne et externe), du muscle crémaster et de la tunique vaginale (composé d'un feuillet viscéral, pariétal et de la cavité vaginale).

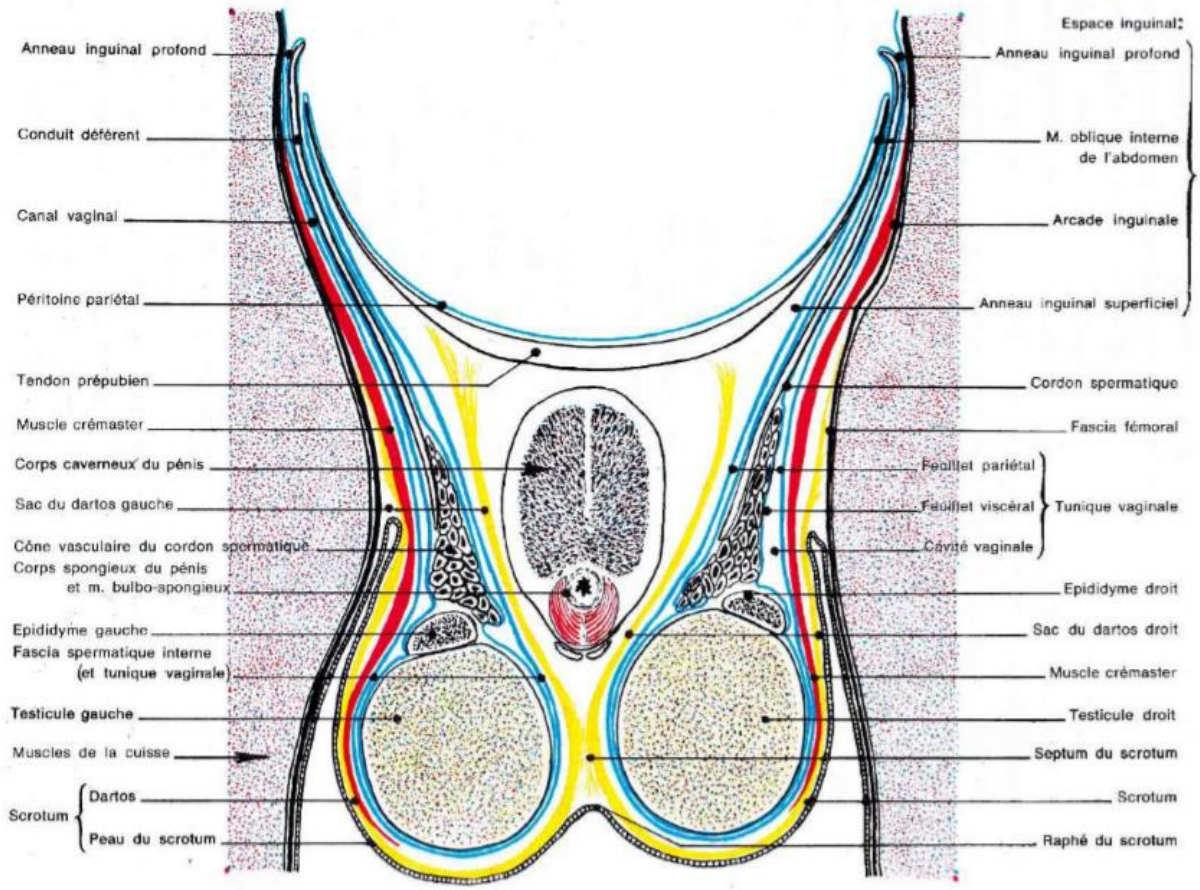

Image 48 – Coupe transversale des enveloppes des testicules p106 (Barone R. , Barone Tome 4 Splanchnologie II , 2001)

1. Scrotum

Cette partie comprend deux parties superposées : le revêtement cutané et le dartos.

Le dartos est une couche dense jaunâtre du tissu musculaire lisse, fortement mêlée de fibres de collagène et surtout de fibres élastiques, doublant la face profonde du scrotum. Il forme autour de chaque testicule et des enveloppes profondes un sac complet qui remonte jusqu'au voisinage de l'anneau inguinal superficiel. Les deux sacs dartoïques sont indépendants l'un de

l'autre formant une cloison impaire : le septum du scrotum. Cette cloison rejoint le tendon prépubien.

Le dartos assure la suspension des testicules et maintient leurs enveloppes profondes.

2. Le fascia spermatique externe

Le fascia spermatique externe est la couche conjonctive complexe qui sépare le scrotum des enveloppes profondes. Cette tunique se met en continuité avec le conjonctif de l'espace inguinal au voisinage de l'espace inguinal superficiel.

3. Le muscle crémaster

Chez les mammifères domestiques, le crémaster est représenté par une longue bande charnue. Il est revêtu en surface par le mince fascia cremasterica. Il va de l'arcade inguinale à l'anneau inguinal profond, près du muscle oblique interne de l'abdomen et se termine en regard du testicule. Il se termine par de multiples faisceaux tendineux dissociés qui s'attache à la face du fascia spermatique interne. La face superficielle du crémaster répond au fascia spermatique externe. La face profonde est unie au fascia spermatique interne, par un tissu conjonctif lâche.

4. Le fascia spermatique interne

Le fascia spermatique interne adhère à la lame pariétale de la tunique vaginale, **c'est une doublure fibreuse, en tout point comparable avec celles du péricarde, des plèvres ou d'autres régions du péritoine.** Il est d'ailleurs continu avec le fascia transversalis, au niveau de l'anneau inguinal profond. **Ainsi il prolonge le fascia transversalis, en le renforçant jusqu'autour du testicule.**

5. La tunique vaginale

La tunique vaginale est une dépendance du péritoine, elle constitue la séreuse du testicule et de son cordon. Chez les mammifères domestiques, le péritoine communique avec la cavité vaginale et prolonge cet espace par un long et étroit canal vaginal, qui débouche dans la cavité générale du péritoine au niveau de l'anneau vaginal (logé dans l'anneau inguinal profond).

La tunique vaginale comporte deux lames dans sa cavité :

- **La lame pariétale** adhère à la face profonde du fascia spermatique interne. Elle se raccorde au péritoine pariétal de l'abdomen en concourant à former l'anneau vaginal, il n'est d'autre que la doublure fibro-séreuse de l'anneau inguinal profond.

- **La lame viscérale** revêt étroitement le testicule, l'épididyme et les éléments du cordon spermatique.

6. Le mésorchium

Ces deux lames sont unies par le mésorchium. Il est inséré sur la paroi fibro-séreuse par son bord caudal, depuis l'anneau vaginal jusqu'en regard de la queue de l'épididyme. Il se termine là en enveloppant le ligament qui attache cette dernière à la paroi du sac fibreux. Son bord opposé porte le cordon spermatique composé d'un cône vasculaire et du conduit déférent.

- Le conduit déférent chemine seul, à la face médiale du mésorchium qui lui délègue un étroit méso : **le pli du conduit déférent (ou mésoductus deferens**).
- La partie du mésorchium comprise entre la paroi et ce pli constitue le **mésofuniculus** qui porte l'ensemble du cordon spermatique.
- Au-delà du pli du conduit déférent, il y a **le pli vasculaire** portant le cône vasculaire du cordon spermatique, il se continue jusqu'à la région lombaire avec les vaisseaux et en parallèle va au bord épididymaire du testicule.
- Près de ce dernier, sa face latérale donne insertion au méso de l'épididyme ou **mésépididyme** qui divise l'ensemble du mésorchium en deux parties :
  - Le **mésorchium proximal** : formé par l'ensemble du mésofuniculus et du pli vasculaire (très long).
  - Le **mésorchium distal** : situé entre le mésépididyme et le testicule (très bref).

B. Vascularisation et innervation

La vascularisation et l'innervation de ces enveloppes sont totalement indépendantes de celles du testicule et de son cordon. Les artères proviennent essentiellement de l'artère honteuse externe qui descend médio-caudalement au fascia spermatique interne. Les divisions de cette artère se distribuent au scrotum, au prépuce et à la peau de la partie adjacente de l'abdomen. L'artère honteuse émet l'artère crémastérique.

Les veines aboutissent principalement de la veine honteuse externe et de la veine honteuse interne.

Les vaisseaux lymphatiques du scrotum ont des nœuds lymphatiques scrotaux ; pour le crémaster, le fascia spermatique interne et la tunique vaginale il s'agit des nœuds lymphatiques iliaques et médiaux.

Les divisions du rameau génital du nerf génito-fémoral fournissent la sensibilité à l'ensemble du scrotum, la motricité du muscle crémaster. Les fibres provenant des ganglions sympathiques lombaires commandent les contractions du dartos.

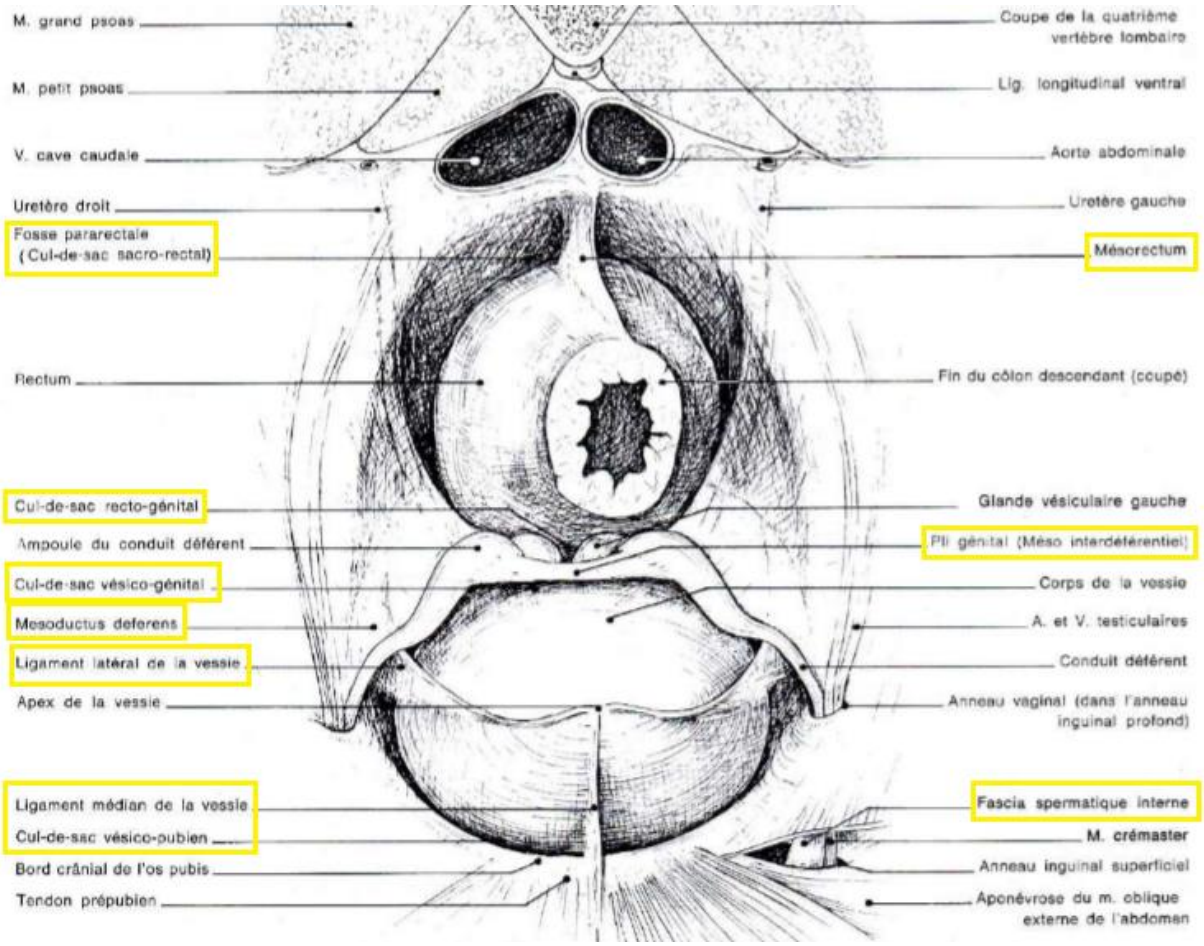

Image 49 - Vue crâniale, après ablation des organes abdominaux de la partie pelvienne d'un étalon p56 (Barone R. , Barone Tome 4 Splanchnologie II , 2001)

Dans cette partie, nous avons vu la continuité entre le fascia transversalis et le fascia spermatique interne. Il s'agit des deux structures qui nous intéresseront dans notre pratique, pour appréhender la zone génitale mâle de manière globale. De plus, il s'agit de l'approche paraissant la plus pertinente compte tenu du nombre d'animaux étant aujourd'hui castrés.

En cela c'est une suite logique de l'approche que nous avons vue avec les reins. De la même manière que nous travaillons le fascia transversalis, nous travaillerons sur le fascia spermatique interne. Si ce fascia est libre de ses mouvements et facilement mobilisable d'un bout à l'autre de ses extrémités, nous considérerons la zone génitale pelvienne comme saine. Nous devons pouvoir apprécier la continuité fasciale entre ces deux éléments.

En revanche si notre écoute tissulaire est comme ralentie, ou présente une forte traction tissulaire vers une de ces extrémités, elle sera révélatrice d'une dysfonction ostéopathique. Nous pourrons ainsi prendre conscience de ces troubles pelviens au cours de notre séance.

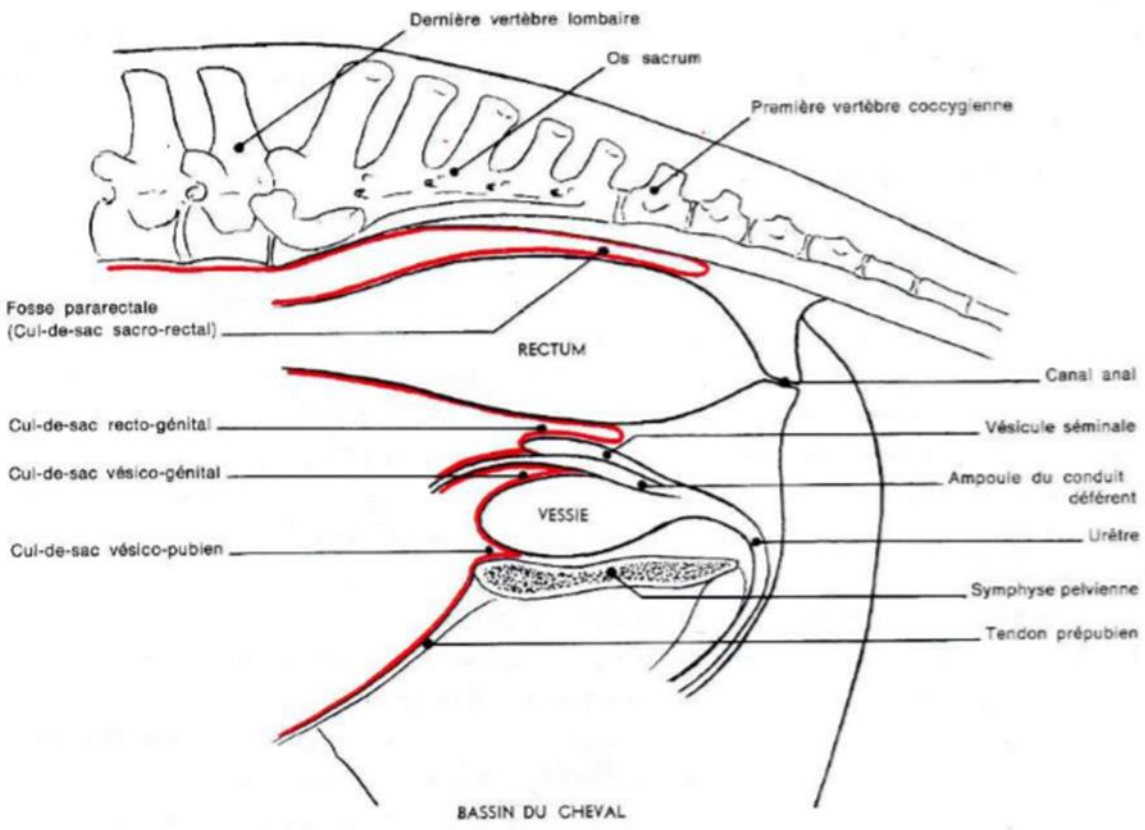

Image 50 – Schéma du péritoine pelvien et de ses culs de sac péritonéaux chez le mâle p702 (Barone R. , Barone Tome 4 Splanchnologie II , 2001)

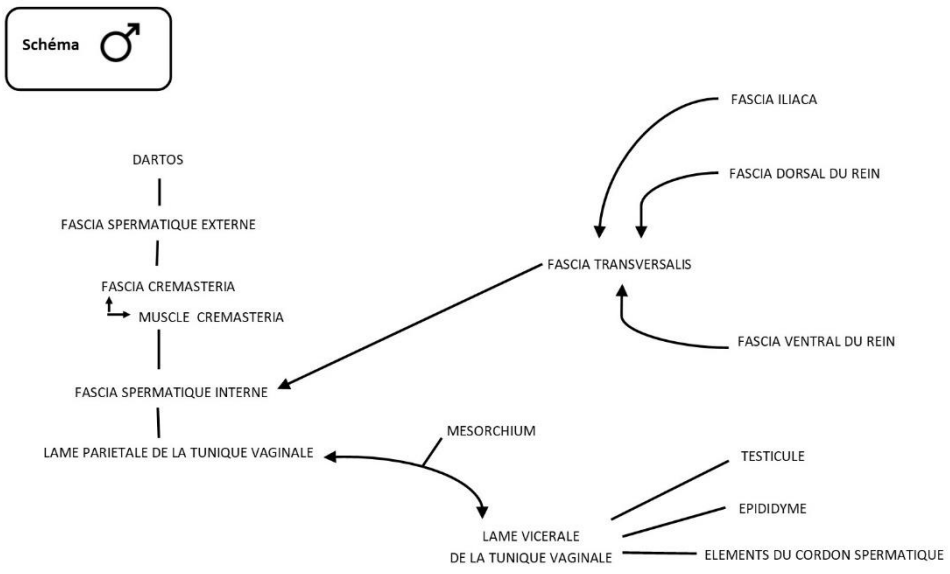

Image 51 – Vue générale des fascias génitaux chez le mâle. (Réalisation personnelle)

A. Les ovaires et les trompes utérines

Chaque ovaire est appendu à l'extrémité du ligament large et situé au voisinage immédiat de l'extrémité caudale du rein. Chez les équidés, l'ovaire droit est en contact avec la base du caecum et le gauche avec le jéjunum et le colon descendant.

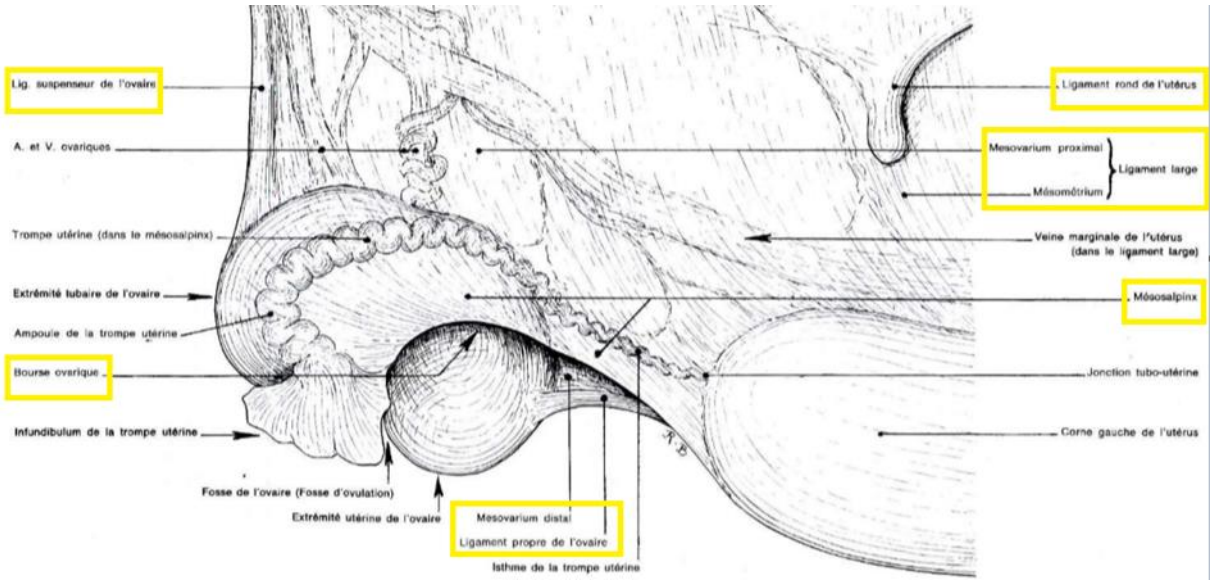

Image 52 – Vue latérale de l'ovaire et de la trompe utérine gauche de la jument p292
(Barone R. , Barone Tome 4 Splanchnologie II , 2001)

1. Mésovarium

Le mésovarium suspend l'ovaire, il constitue la partie la plus crâniale du ligament large, et se continue jusqu'à la partie adjacente de l'utérus. Entre les deux organes, il présente un court bord libre occupé par le ligament propre de l'ovaire. Sa face latérale donne attache au mésosalpinx, marquant la limite entre le mésovarium distal et le mésovarium proximal.

- Le mésovarium distal est propre à l'ovaire il forme paroi à la bourse ovarique.
- Le mésovarium proximal va de la bourse ovarique à la région lombaire.

2. Ligament suspenseur de l'ovaire

Le ligament suspenseur de l'ovaire occupe le bord crânial du mésovarium et se porte de la paroi lombaire (au voisinage du rein) à l'extrémité tubaire de l'ovaire. Il est accompagné par les vaisseaux et les nerfs ovariques. Il comporte sous le revêtement péritonéal, un conjonctif dense, renforcé de forts faisceaux de fibres de collagènes, le rendant peu extensible.

3. Ligament propre de l'ovaire

Le ligament propre de l'ovaire s'étend de l'extrémité utérine de l'ovaire à l'extrémité correspondante de la corne utérine. C'est la partie libre du bord distal du mésovarium. Son extrémité utérine est rejointe par le mésosalpinx.

4. Mésosalpinx (méso de la trompe utérine)

Le mésosalpinx porte la trompe utérine latéralement à l'ovaire. Son bord proximal est inséré sur le mésovarium. Son bord distal est libre et s'étend de la fimbria ovarica à l'utérus, où il est rejoint par le ligament propre de l'ovaire et le mésovarium.

La fimbria ovarica est une des franges de l'infundibulum de la trompe utérine. Il est doublé par le mésosalpinx et s'attache à l'extrémité tubaire de l'ovaire.

5. La bourse ovarique

La bourse ovarique est délimitée par le mésovarium et le mésosalpinx. Elle résulte d'un dédoublement du ligament large en regard de l'ovaire.

Chez la chienne, la bourse ovarique est complétement close, réduisant la communication avec le reste du péritoine à un ostium très étroit. Il ne permet pas l'extériorisation de l'ovaire. Chez la chatte, l'ostium est au contraire large et l'ovaire aisément extériorisable. Pour la jument, les ovaires ne sont pas entièrement enveloppés.

6. Vascularisation et innervation des ovaires

Les ovaires reçoivent le sang des artères ovariques provenant de l'aorte abdominale. Elles se portent dans le bord crânial du ligament large, puis dans le mésovarium proximal avant d'entrer dans le mésovarium distal.

Les veines de l'ovaire forment un réseau large d'où procèdent les racines de la veine ovarique. Celle-ci monte dans le bord crânial du mésovarium contre le ligament suspenseur de l'ovaire, au contact de l'artère ovarique.

- La veine ovarique droite aboutit dans la veine cave caudale, non loin de la veine rénale.
- La veine ovarique gauche dans la veine rénale correspondante ou directement dans la veine cave caudale.

Les vaisseaux lymphatiques de l'ovaire sont abondants et se mêlent au plexus veineux. Ils aboutissent aux nœuds lymphatiques lombo-aortique et accessoirement aux nœuds iliaques médiaux.

Les nerfs accompagnent les vaisseaux et forment le plexus ovarique, provenant du plexus mésentérique crânial du système parasympathique et des derniers ganglions lombaires du système sympathique, par l'intermédiaire des plexus rénaux et aortiques.

B. L'utérus

1. Le ligament large

L'utérus est solidement fixé à sa partie caudale par le vagin et attaché en parallèle à la paroi dorsale de l'abdomen et du bassin par une paire de vastes mésos : les ligaments larges.

La partie crâniale à l'utérus, à laquelle sont suspendus l'ovaire et la trompe utérine, constitue le mésovarium. L'insertion du mésosalpinx subdivise le **mésovarium** en une partie proximale et une partie distale.

La partie la plus étendue est insérée au niveau de l'utérus, il s'agit du **mésométrium**. Elle va jusqu'au fond de la partie pelvienne de la cavité péritonéale. **Elle sépare ainsi le cul de sac recto-génital et vésico-génital.**

- Le bord dorsal commence latéralement à l'extrémité caudale du rein pour les carnivores et un peu plus caudalement pour les équidés. Son insertion court ensuite au bord de la région lombaire en devenant plus médiale, puis se continue sur le côté de la paroi sacrale du bassin.
- Le bord crânial est bref, ne laissant qu'une faible mobilité à l'ovaire. Il est renforcé et longé par le ligament suspenseur de l'ovaire et accompagné sur une courte distance par les vaisseaux et nerfs ovariques.
- Le bord ventral est dédoublé à sa partie crâniale par la bourse ovarique. Il est ensuite inséré sur le bord mésométrial de la corne utérine et sur le bord correspondant du corps de l'utérus. Il atteint dans la plupart des espèces l'extrémité crâniale du vagin.

La face médiale du ligament large concourt à délimiter une vaste excavation logeant le rectum. Pour cela, les **ligaments larges** droit et gauche se rejoignent à la face dorsale de l'utérus et au niveau de la paroi sacrale. Divisée dorsalement par le **mésorectum** en deux fosses pararectales, cette cavité forme le **cul de sac recto-génital du péritoine.**

La face latérale du ligament large donne crânialement attache au **mésosalpinx** et porte plus caudalement le **ligament rond de l'utérus**.

2. Le ligament rond de l'utérus

Le ligament rond de l'utérus dérive du ligament inguinal du fœtus, il est l'équivalent du ligament de la queue de l'épididyme et du ligament scrotal chez le mâle. Il prend origine sur l'apex de la corne utérine chez les carnivores ou plus globalement sur la jonction tubo-utérine, sur la face latérale du ligament large, il se porte en direction caudo-ventrale jusqu'à la région inguinale.

Chez les carnivores son origine semble prolonger le ligament propre de l'ovaire. L'extrémité opposée s'engage à travers l'anneau inguinal profond, dans un processus vaginal du péritoine. Sur tout son trajet le ligament rond de l'utérus est porté par un méso inséré à la face latérale du mésométrium. Il se prolonge ensuite à la face dorsale de la mamelle inguinale, voir dans la lèvre correspondante de la vulve.

Chez les équidés, ce ligament peu développé n'a aucune attache sur l'utérus. Il est encore bien distinct là où son extrémité crâniale fait saillie à la face latérale du ligament large, pendant que l'extrémité opposé se perd dans la région inguinale.

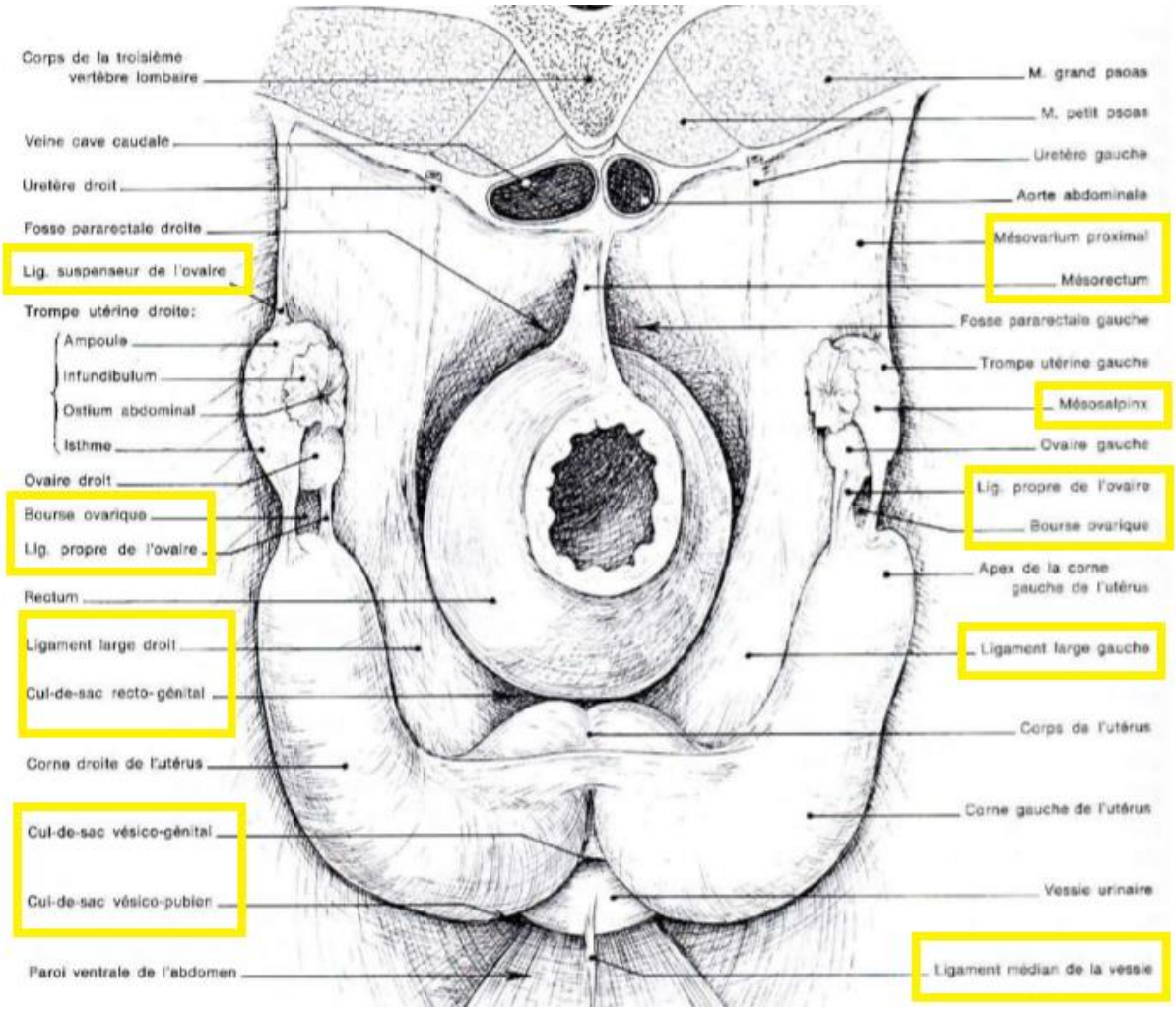

Image 53 – Vue crâniale des organes pelviens d'une jument p370 (Barone R. , Barone Tome 4 Splanchnologie II , 2001)

La sphère génitale est reliée par le péritoine, et donc en contact avec les différents mésos que nous avons préalablement exposés. Pour approcher la sphère génitale femelle, nous nous concentrerons sur la mobilité de l'utérus. Le ligament large est le méso sur lequel nous porterons notre attention, large et étendu il permet le maintien de l'utérus. Dans notre diagnostic nous le ciblerons pour obtenir des réponses précises sur la position de l'utérus.

Ainsi nous pouvons, comme pour le système urinaire, poser chacune de nos mains sur la paroi latérale du bassin. Nous testons ensuite sa mobilité sur tous les plans, le plan dorso-ventral sera un paramètre mineur compte tenu de l'agencement du rectum en dorsal et de la vessie en ventral.

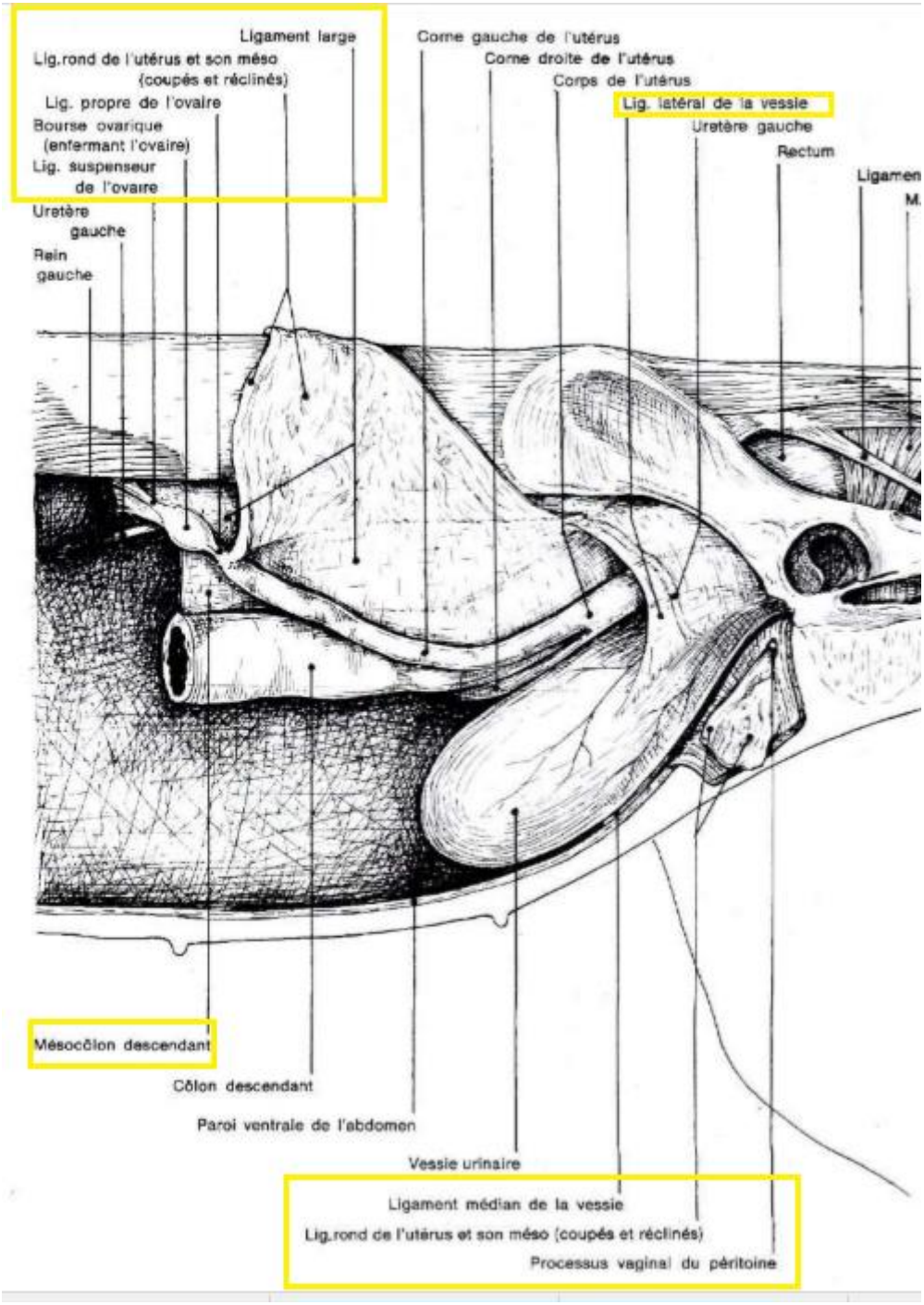

Image 54 – Vue latérale fauche de l'appareil génital et organes pelviens d'une chienne p404 (Barone R. , Barone Tome 4 Splanchnologie II , 2001)

3. Vascularisation et innervation

L'utérus possède une vasculo-innervation extrêmement riche. Pendant la gestation, les vaisseaux acquièrent une longueur et un volume extraordinaire, reprenant ensuite leur position initiale.

a. Les artères

Les artères utérines sont les vaisseaux principaux de l'utérus. Des anastomoses s'établissent d'un côté à l'autre au niveau du corps et du col de l'utérus. Les divisions ultimes de tous les rameaux artériels se répartissent le long du paramétrium, alimentant le réseau myométrial.

Chez les équidés, l'artère utérine naît de l'artère iliaque externe. Elle descend dans le mésométrium. Les rameaux utérins des artères ovariques et vaginales ne présentent que de grêles anastomoses.

Chez les carnivores il y a de fortes anastomoses. Tout au long de l'utérus s'étendent l'artère ovarique et vaginale sans discontinuité. L'artère utérine est remplacée par le long et fort rameau de l'artère vaginale, dans le ligament large. Ce rameau et le rameau utérin de l'artère ovarique émettent des anastomoses formant les artères pariétales de l'utérus, au niveau du corps de ce dernier.

b. Les veines

Les veines de la paroi utérine sont similaires aux artères et se collectent de chaque côté dans le paramétrium. Un fort plexus y est présent donnant naissance à la veine utérine et des affluents utérins des veines utérins et ovariques. Ces veines se trouvent dans le ligament large.

Chez les équidés, la veine utérine tend à régresser au profit des veines ovariques et vaginales. De chaque côté du paramétrium se continue une vaste arcade anastomotique étendue de la veine ovarique à la veine vaginale et dont la partie moyenne émet les racines d'une veine utérine de petit calibre. Cette arcade est résumée en une veine marginale de l'utérus.

c. Le lymphatique

Le myomètre communique avec un plexus sous séreux situé dans les ligaments larges. L'utérus ne possède aucun nœud lymphatique et communique avec les nœuds lombo-aortiques, iliaques médiaux et sacraux et de façon inconstante aux ilio-fémoraux.

Cependant les chevaux, possèdent un ou deux petits nœuds utérins dans la partie crâniale du ligament large, près des vaisseaux ovariques.

d. Innervation

L'innervation de l'utérus est assurée par des fibres sympathiques, provenant des ganglions mésentériques caudaux et pelviens.

- Les fibres partant des ganglions mésentériques caudaux rejoignent le plexus ovarique avec le nerf hypogastrique et les vaisseaux.
- Les fibres émises des ganglions pelviens se mêlent dans le plexus pelvien aux fibres parasympathiques provenant des nerfs honteux et rectal caudal.

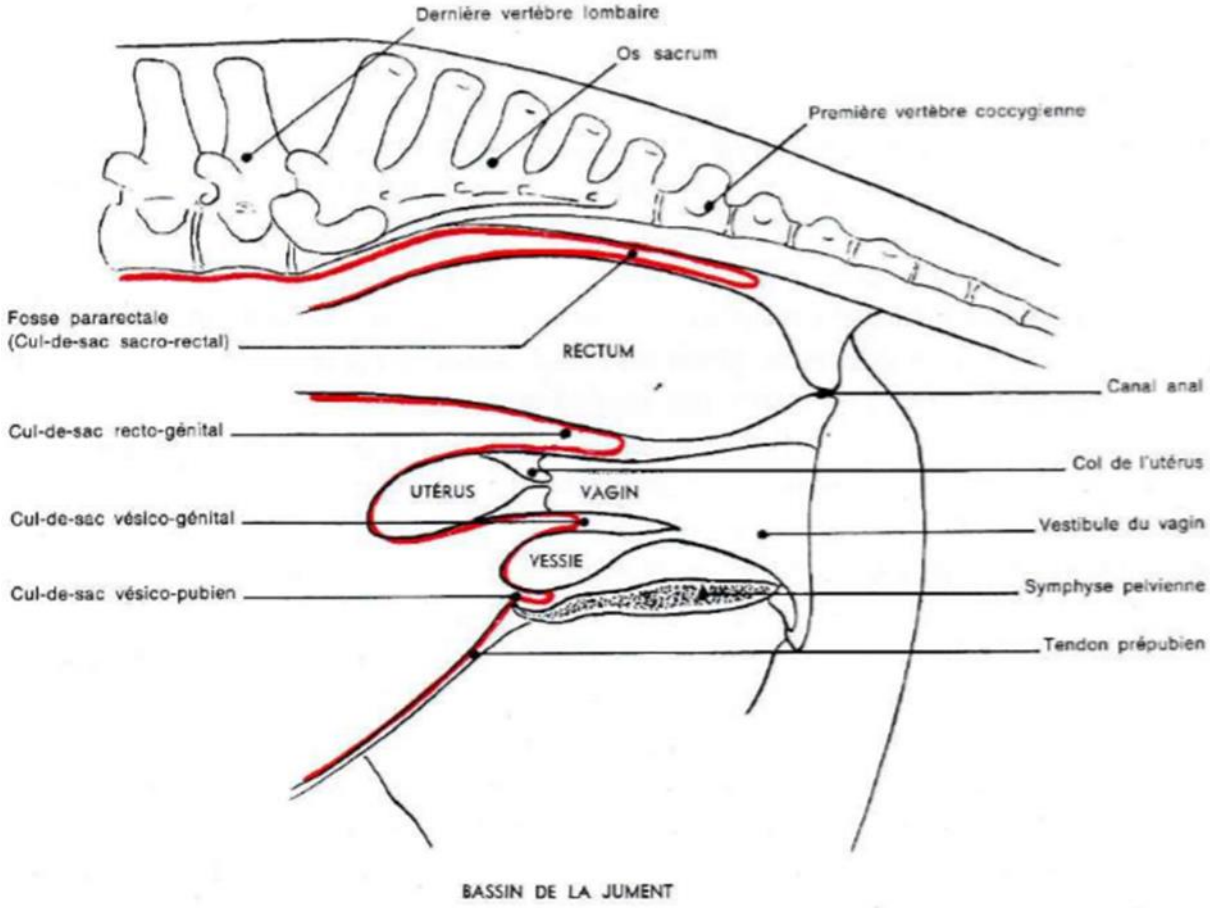

Image 55 – Schéma du péritoine pelvien et de ses culs de sac péritonéaux chez la femelle
p702 (Barone R. , Barone Tome 4 Splanchnologie II , 2001)

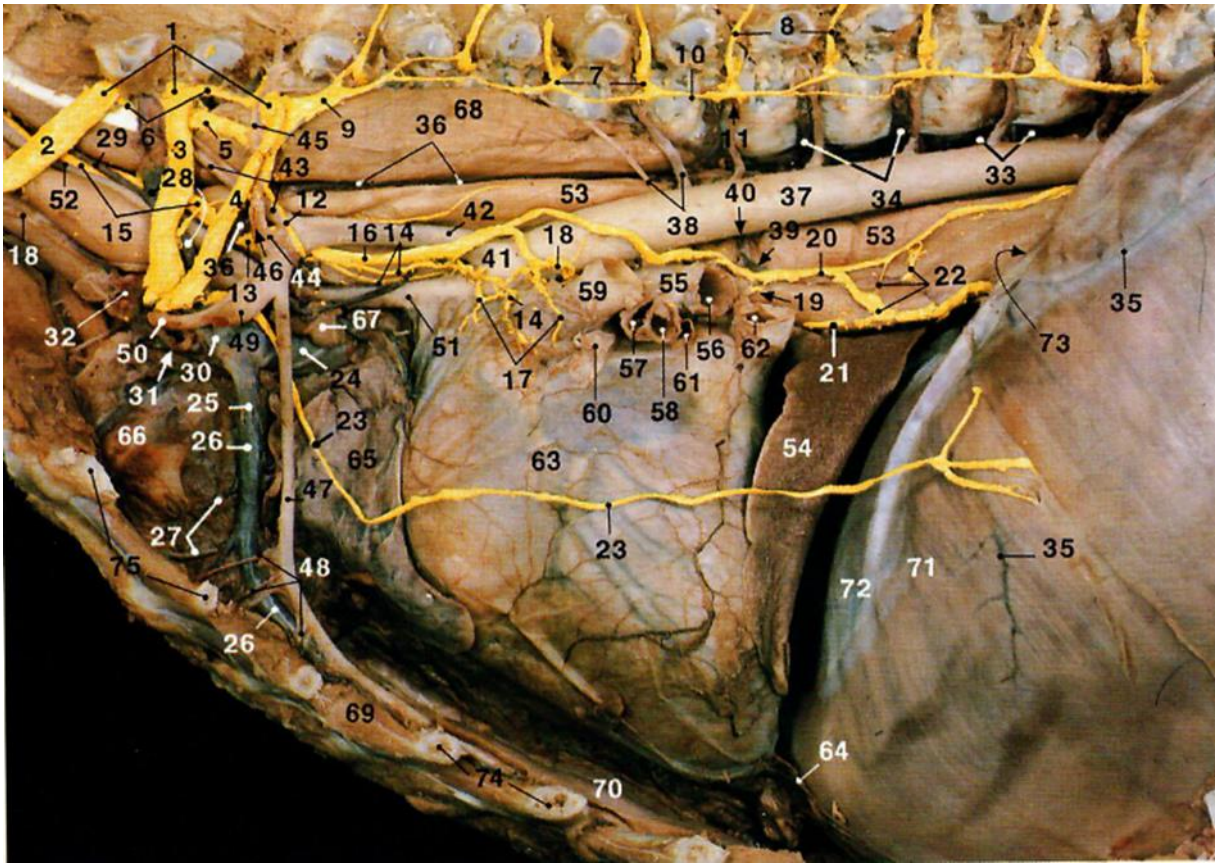

1 Racines du plexus (Plexus brachial). 2 Rameau ventral du 8ème nerf cervical (C8). 3 Rameau ventral du 1er nerf thoracique (T1). 4 Rameau ventral du 2ème nerf thoracique (T2). 5 Nerf vertébral. 6 Rameaux communicants (Nerfs cervicaux). 7 Rameaux communicants (Nerfs thoraciques). 8 Rameaux ventraux (Nerfs thoraciques). 9 Ganglion cervico-thoracique. 10 Tronc sympathique. 11 Ganglions du tronc sympathique. 12 Anse sous-clavière. 13 Ganglion cervical moyen. 14 Nerfs cardiaques cervicaux (Ganglion cervical moyen). 15 Tronc vago-sympathique. 16 Nerf vague (X). 17 Rameaux cardiaques. 18 Nerf laryngé récurrent. 19 Rameau bronchique. 20 *Rameau vagal dorsal.* 21 *Rameau vagal ventral.* 22 Rameaux oesophagiens. 23 Nerf phrénique. 24 Veine cave crâniale. 25 Veine thoracique interne (tronc commun). 26 Veine thoracique interne (gauche). 27 Veines intercostales ventrales. 28 Veine costo-cervicale. 29 Veine jugulaire interne (normalement débouche dans la veine brachio-céphalique). 30 Veine brachio-céphalique. 31 Veine sous-clavière (gauche) (coupée). 32 Veine jugulaire externe (coupée). 33 Veine azygos droite. 34 Veines intercostales dorsales. 35 Veine phrénique crâniale. 36 Conduit thoracique. 37 Aorte thoracique. 38 Artères intercostales dorsales. 39 Veine broncho-oesophagienne. 40 Rameau bronchique (Artère broncho-oesophagienne). 41 Arc aortique. 42 Artère sous-clavière (gauche). 43 Artère vertébrale. 44 Tronc costo-cervical. 45 Artère cervicale profonde. 46 Artère scapulaire dorsale (coupée). 47 Artère thoracique interne. 48 Rameaux intercostaux ventraux. 49 Artère axillaire (coupée). 50 Artère cervicale superficielle (coupée). 51 Tronc brachio-céphalique. 52 Artère carotide commune (gauche). 53 Partie thoracique (Oesophage). 54 Lobe accessoire (Poumon droit). 55 Bronche principale (Poumon gauche). 56 *Bronche lobaire caudale gauche* (coupée). 57 *Rameau bronchique antérieur* (Bronche lobaire crâniale gauche). 58 *Rameau bronchique postérieur* (Bronche lobaire crâniale gauche). 59 Artère pulmonaire gauche (coupée). 60 *Rameau crânial* (Veine pulmonaire du lobe crânial gauche). 61 Rameau caudal (Veine pulmonaire du lobe crânial gauche). 62 Veine pulmonaire du lobe crânial gauche. 63 Péricarde. 64 Ligament phrénico-péricardique. 65 Thymus. 66 Plèvre médiastinale. 67 Noeud lymphatique médiastinal crânial. 68 Muscle long du cou. 69 Muscles intercostaux. 70 Muscle transverse du thorax. 71 Coupole diaphragmatique. 72 Centre tendineux. 73 Hiatus oesophagien. 74 Os costaux. 75 Cartilages costaux.

Image 56 – Figure 49. Dissection de la région médiastinale du chien. Vue latérale gauche.
(Sautet, Atlas d'anatomie du chien et du chat - Tome 2 : Thorax et membre thoracique, 1997)

Légende utile à ce mémoire : 63. Péricarde 64. Ligament phrénico-péricardique 66. Plèvre médiastinale

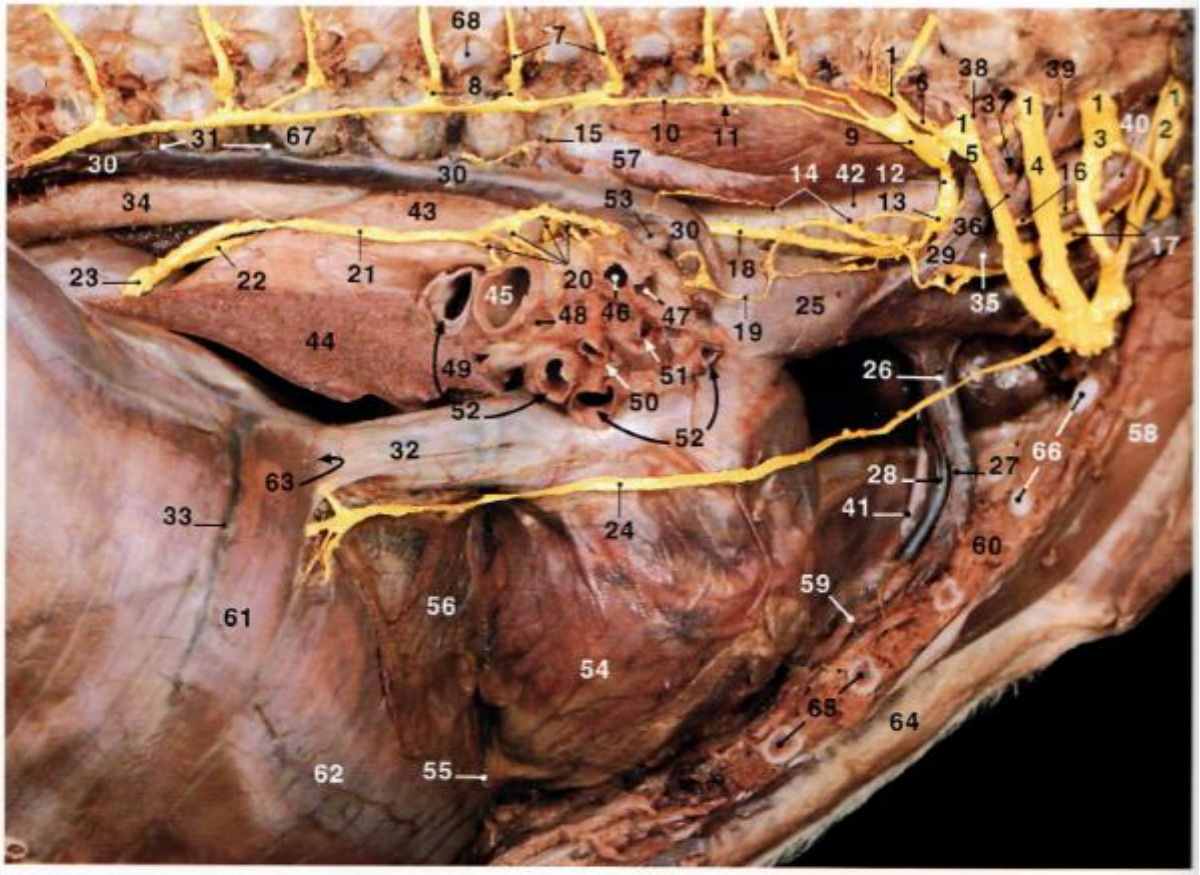

Fig. 52. Dissection de la région médiastinale du chien. Vue latérale droite.
Le poumon droit et la plèvre médiastinale ont été retirés.

1 Racines du plexus (Plexus brachial). 2 Rameau ventral du 6ème nerf cervical (C6). 3 Rameau ventral du 7ème nerf cervical (C7). 4 Rameau ventral du 8ème nerf cervical (C8). 5 Rameau ventral du 1er nerf thoracique (T1). 6 Rameau ventral du 2ème nerf thoracique (T2). 7 Rameaux ventraux (Nerfs thoraciques). 8 Rameaux communicants (Nerfs thoraciques). 9 Ganglion cervico-thoracique (Ganglion étoilé). 10 Tronc sympathique. 11 Ganglions du tronc sympathique. 12 Anse sous-clavière. 13 Ganglion cervical moyen. 14 Nerf cardiaque cervical (Ganglion cervical moyen). 15 Nerf cardiaque thoracique. 16 Tronc vago-sympathique. 17 Nerf laryngé récurrent. 18 Nerf vague (X). 19 Rameau cardiaque. 20 Rameaux bronchiques. 21 *Rameau vagal dorsal* (droit). 22 *Rameau vagal dorsal* (gauche). 23 Tronc vagal dorsal. 24 Nerf phrénique. 25 Veine cave crâniale. 26 Veine thoracique interne (tronc commun). 27 Veine thoracique interne (droite). 28 Veine thoracique interne (gauche). 29 Veine costo-cervicale. 30 Veine azygos droite. 31 Veines intercostales dorsales. 32 Veine cave caudale. 33 Veine phrénique crâniale. 34 Aorte thoracique. 35 Artère sous-clavière (droite). 36 Tronc costo-cervical. 37 Artère scapulaire dorsale (coupée). 38 Artère cervicale profonde. 39 Artère vertébrale. 40 Artère carotide commune (droite). 41 Artère thoracique interne (gauche). 42 Partie thoracique (Trachée). 43 Partie thoracique (Oesophage). 44 Lobe accessoire (Poumon droit). 45 *Bronche lobaire caudale droite.* 46 *Bronche lobaire moyenne.* 47 *Bronche lobaire crâniale droite.* 48 Rameau du lobe caudal (Artère pulmonaire droite). 49 Rameau du lobe accessoire (Artère pulmonaire droite). 50 Rameau du lobe moyen (Artère pulmonaire droite). 51 Rameau du lobe crânial (Artère pulmonaire droite). 52 Veines pulmonaires. 53 Noeud lymphatique trachéo-bronchique droit. 54 Péricarde. 55 Ligament phrénico-péricardique. 56 Plèvre médiastinale. 57 Muscle long du cou. 58 Muscle pectoral profond. 59 Muscle transverse du thorax. 60 Muscles intercostaux. 61 Centre tendineux (Diaphragme). 62 Coupole diaphragmatique. 63 Trou de la veine cave. 64 Peau. 65 Os costaux. 66 Cartilages costaux. 67 Corps des vertèbres (Vertèbres thoraciques). 68 Fossette costale du processus transverse.

Image 57 – Figure 52. Vue latérale droite de la région médiastinale du chien (Sautet, Atlas d'anatomie du chien et du chat - Tome 2 : Thorax et membre thoracique, 1997)

Légendes utiles à ce mémoire : 54. Péricarde 55. Ligament phrénico-péricardique 56. Plèvre médiastinale

A. Généralités

1. Les cavités pleurales

Contrairement à la sphère abdomino-pelvienne, la sphère thoracique subit des remaniements assez simples au cours de son développement. **La plèvre** est la séreuse splanchnique de cette cavité.

Les poumons sont les organes essentiels à la respiration, au nombre de deux ils occupent presque toute la cavité du thorax. Ils sont recouverts des plèvres, à travers laquelle ils se moulent aux parois et aux autres organes de la cavité thoracique. Les poumons sont appendus au médiastin, cloison formée par l'adossement des deux plèvres pariétales sur le plan médian.

Dans le thorax ouvert, les poumons se rétractent, affaissés et flottants, et ne restent fixés que par **leur racine (ou pédicule broncho-vasculaire) et un ligament propre**, qui les attachent au **médiastin**.

Le fascia endothoracique est un mince plan conjonctif fibro-élastique qui tapisse toute la paroi du thorax en doublant le feuillet pariétal de la plèvre. Il est l'équivalent du fascia transversalis de l'abdomen. Il est surtout distinct sur la paroi costale, où il adhère faiblement à la face interne des côtes et des muscles intercostaux, ainsi qu'à la surface du muscle transverse du thorax. Il est indissociable du diaphragme où il est très adhérent à son centre tendineux. Sa face interne se confond avec le mince conjonctif pleural. **Il délègue en outre dans le médiastin des tractus fibreux qui solidarisent les principaux organes à la paroi et dont les plus remarquables forment de véritables ligaments, unissant le péricarde au diaphragme (sterno-péricardique et phrénico-péricardique).** (Barone R. , Tome 3 - Splanchnologie 1 Appareil digesif et appareil respiratoire, 2009) p793

2. La cavité péricardique

Le cœur est enveloppé par le péricarde, il est situé dans le médiastin moyen, entre les deux poumons. Il est recouvert presque entièrement par ces derniers. Comme les autres séreuses, le péricarde a une partie viscérale et une partie pariétale.

Le péricarde engaine toutes les parties initiales du tronc pulmonaire et de l'aorte, ainsi que la terminaison des veines caves et des veines pulmonaires.

Le cœur se retrouve suspendu d'une façon à la fois solide et très souple.

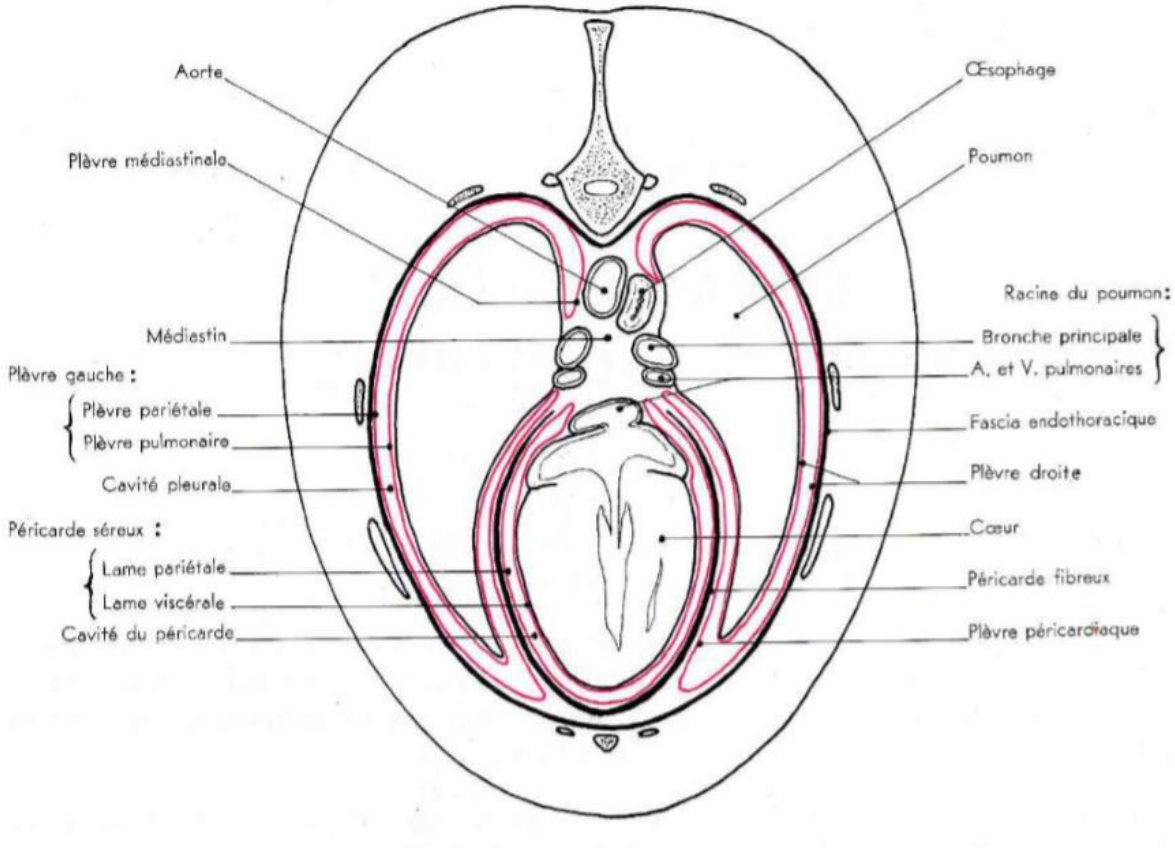

Image 58 – Coupe transversale du thorax montrant le péricarde et les plèvres (l'espèce n'est pas précisé) p2 (Barone R. , Tome 3 - Splanchnologie 1 Appareil digesif et appareil respiratoire, 2009)

B. Les plèvres

1. Généralités

Les plèvres sont les séreuses des poumons, dont elles facilitent le glissement contre les parois de la cavité thoracique pendant les mouvements respiratoires. Chaque poumon à sa propre plèvre, chacune d'elles enveloppe l'organe correspondant et présente :

- Un feuillet viscéral
- Un feuillet pariétal
- Un ligament pulmonaire

L'adossement des feuillets pariétaux sur le plan médian concourt à former les médiastins. La plèvre gauche est toujours plus petite que la droite.

Les deux feuillets forment la cavité pleurale virtuelle à l'état physiologique. Cette cavité renferme le liquide pleural (quelques millimètres de sérosité), le rôle mécanique de ce fluide est important : il forme un film adhérent à la surface des feuillets pleuraux. Ces deux films sont unis par la force de cohésion interne du liquide, qui leur permet de glisser librement l'un sur l'autre, tout en empêchant leur séparation, il s'agit de la dépression pleurale. Lors d'irruption

gazeuse dans la cavité pleurale, la force de cohésion est vaincue par l'élasticité des poumons, ils s'affaissent et séparent les deux films, pariétal et viscéral.

Les plèvres sont doubles encadrant chaque poumon.

2. Plèvre pariétale

La plèvre pariétale est divisée en trois régions : une plèvre costale, diaphragmatique et médiastinale. Elle est tapissée par un mésothélium, sa profondeur est reliée aux structures du fascia endothoracique, par les moyens que nous avons décrit dans notre partie sur la physiologie.

Les artères et les veines proviennent des vaisseaux intercostaux, thoraciques internes et musculo-phréniques, ainsi que ceux du médiastin.

Les vaisseaux lymphatiques sont drainés par les nœuds lymphatiques cervicaux profonds caudaux, axillaires, intercostaux, thoraco-aortique, médiastinaux, sternaux, cœliaques et lombo-aortiques.

Les nerfs proviennent des nerfs phréniques et intercostaux.

a. La plèvre costale

Elle se situe contre la paroi costale par l'intermédiaire du fascia endothoracique, auquel elle adhère. La périphérie de la plèvre costale se réfléchit sur le diaphragme et le médiastin en formant des récessus pleuraux (ou cul de sac) :

- **Dôme pleural (ou coupole pleurale)** : au niveau de l'ouverture crâniale du thorax, elle s'étend au-delà de la première côte.
- **Récessus costo-diaphragmatique (ou récessus pleural costal)** : caudalement entre la paroi costale et le diaphragme, cette partie va de la partie dorsale des dernières côtes jusqu'au sternum.
- **Le récessus lombo-diaphragmatique** est issu du prolongement du récessus costo-diaphragmatique, il va contre le pilier du diaphragme pour se terminer au début de la paroi lombaire.
- **Le récessus costo-médiastinal** relie la plèvre costale au médiastin, en regard du sternum.

b. La plèvre diaphragmatique

La plèvre diaphragmatique est peu adhérente au diaphragme mais intimement unie au niveau du centre tendineux, où le fascia endothoracique n'en n'est plus distinct.

- **Le pli de la veine cave caudale** : La veine cave caudale est enveloppée par un feuillet séreux qui est relié à la plèvre pariétale par un méso triangulaire, nommé le pli de la veine cave caudale. Ce pli va du diaphragme à la partie dorsale de la veine cave caudale au sternum, en reliant ainsi le péricarde à la partie ventrale du médiastin caudal. Il permet de délimiter le récessus du médiastin où se loge le lobe accessoire du poumon droit.

c. La plèvre médiastinale

La plèvre médiastinale tapisse toute la face correspondante du médiastin, et peut s'adosser à celle du côté opposé mais reste en grande partie séparée par les organes médiastinaux. La partie couvrant le péricarde est plus spécifiquement nommée **plèvre péricardique**.

3. Les mésos des poumons

a. La racine du poumon

La racine du poumon est formée par la bronche principale et le volumineux faisceau vasculo-nerveux qui pénètre avec elle dans le hile. Elle est encadrée par plusieurs artères et veines : les artères pulmonaires (ventrales et un peu crâniales aux bronches), les veines pulmonaires (ventrales et caudales aux artères et bronches), et l'artère bronchique dorsale. **Toutes ces formations sont unies par un tissu conjonctif dense.** Il est bref chez les carnivores et pratiquement nul chez les équidés.

L'ensemble des poumons est enveloppé par la plèvre et se continu caudalement par **le ligament du poumon.**

b. Le ligament pulmonaire

Le ligament pulmonaire est le ligament mettant en continuité la plèvre du médiastin et celle du poumon. Son extrémité crâniale est continue avec le revêtement séreux de la racine du poumon. Son extrémité caudale atteint le diaphragme, il est ainsi inséré sur le seul lobe caudal du poumon. Les autres lobes sont donc entièrement libres.

Chez les équidés, la moitié crâniale de ce ligament s'épaissit de façon progressive mais importante. Ses feuillets encadrent la zone d'adhérence inter pulmonaire.

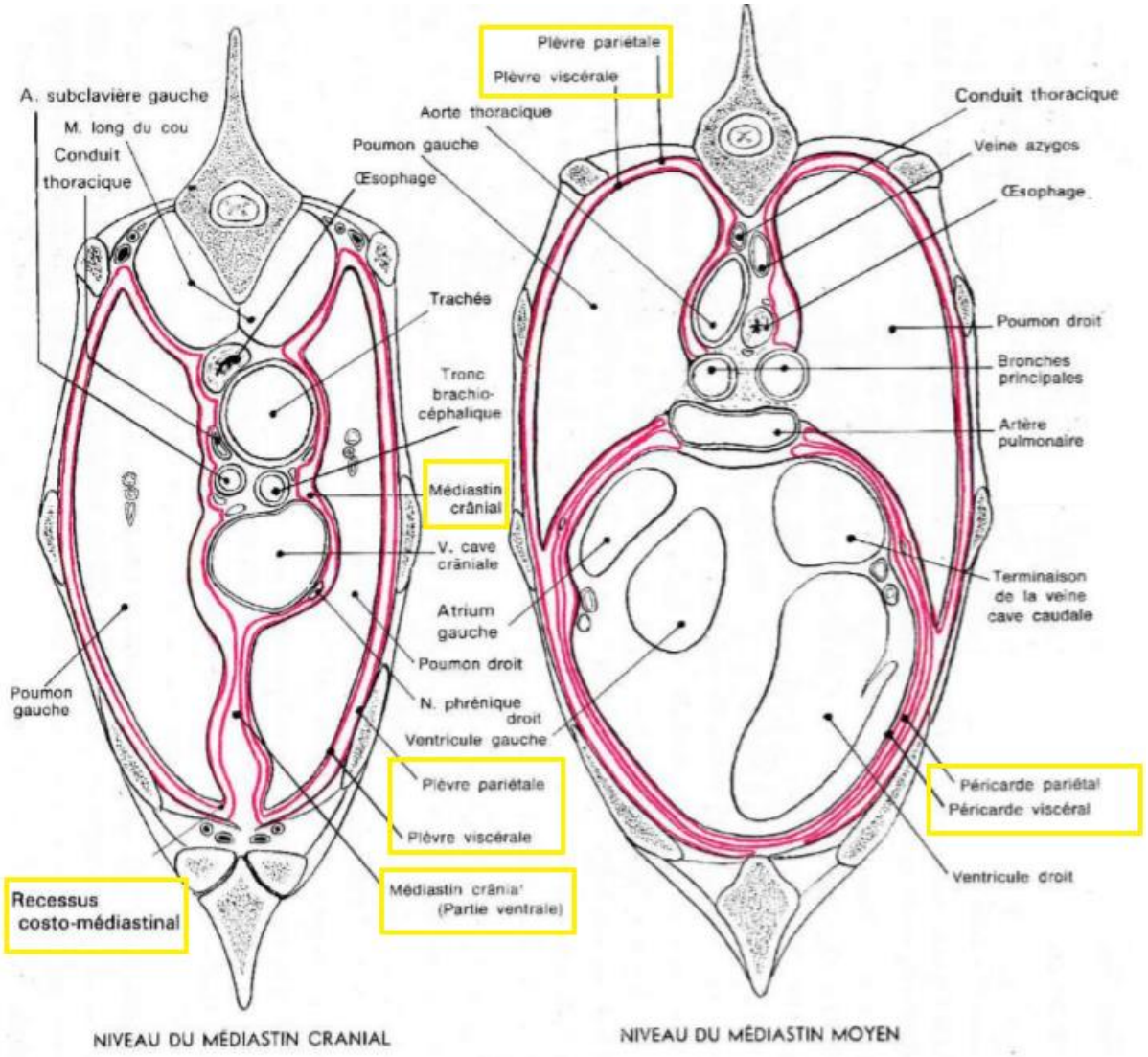

Image 59 - Coupes transversales de la cavité thoracique et des plèvres du cheval p792
(Barone R. , Tome 3 - Splanchnologie 1 Appareil digesif et appareil respiratoire, 2009)

L'approche de la cavité thoracique varie de celle de l'abdomen. Les éléments essentiels à tester en premier sont : les plèvres et le péricarde dans leur globalité. Ensuite si des tensions apparaissent sur une de ces deux structures il conviendra de tester les différents médiastins, et spécifier les mésos présentant des tensions.

Pour les plèvres, nous choisirons une position centrale au niveau de la cavité thoracique, les 2 mains encadrant les 5èmes côtes. Le mouvement des plèvres est généralement ample, lors de notre écoute tissulaire, et nous permettent de nous déplacer ainsi au sein de la cavité thoracique. Si les plèvres présentent des restrictions de mobilité, le mouvement perçu est de faible amplitude et nous pouvons ressentir une difficulté à les mobiliser. Ainsi nous cherchons à cibler une partie de la cavité thoracique. Nous testons nos plèvres au sein de chaque médiastin.

- ➔ Si les tractions sont induites en direction du sternum, cela peut être associé à une dysfonction mécanique en lien avec ce dernier.
- ➔ Si les tractions sont induites en caudal nous irons ensuite tester le diaphragme.
- ➔ Si les tractions sont induites vers les parois costales, cela peut nous diriger vers une dysfonction mécanique au niveau d'une côte.
- ➔ Si les tractions nous mènent en dorsal cela peut être synonyme d'un blocage au niveau des vertèbres thoraciques.
- ➔ Si les tractions sont induites dans une position centrale sans se diriger vers les extrémités pariétales de la cavité thoracique, nous testerons la mobilité des deux poumons, afin d'établir selon trois paramètres leur positions pour cibler la conformation interne, et le jeu de traction entre les différentes plèvres. Les paramètres testés sont les mêmes que ceux utilisés dans la cavité abdominale.

C. Les médiastins

Le médiastin est une cloison à peu près médiane qui divise la cavité thoracique en deux parties latérales, cloison elle-même divisée en trois parties (crâniale, moyenne et caudale). Ils sont recouverts par leurs plèvres pariétales et donnent attache à la racine et aux ligaments de chaque poumon.

1. Le médiastin crânial

Cette partie du médiastin est très épaisse et **s'étend de l'ouverture crâniale du thorax au bord crânial du péricarde**. L'arc de l'aorte se place à sa limite caudale chez les chevaux, tandis qu'elle s'y engage légèrement chez les carnivores.

- **Le médiastin dorsal ou supérieur** est centré sur la trachée qui le parcourt de l'entrée du thorax à la base du cœur, accompagnée dorsalement par l'œsophage.
- La partie ventrale est occupée par le thymus chez le jeune, avec régression de ce dernier par la suite. Elle est ainsi constituée par l'adossement des plèvres pariétales sur une mince cloison conjonctive. Elle se prolonge ventralement en pointe entre le péricarde et le sternum où elle forme le **médiastin ventral**.

2. Le médiastin moyen

Cette partie est épaisse, large et divisée en deux parties (une ventrale et une dorsale).

- **La partie ventrale** est occupée par le cœur et le péricarde qui s'étend en regard de la troisième à la sixième paire de côtes. Le péricarde est uni aux feuillets pleuraux péricardiques.
- **La partie dorsale** comporte la trachée, l'œsophage et de gros vaisseaux partant du cœur.

c. Le médiastin caudal

Le médiastin caudal est étendu entre le cœur, l'arc de l'aorte, la racine des poumons et le diaphragme.

Chez les mammifères, il est en forme de triangle et s'étend en pointe vers l'appendice xiphoïde du sternum. Il donne attache à la racine du poumon, au ligament du poumon, au diaphragme. Son extrémité ventrale donne attache au pli de la veine cave caudale.

3. Spécificités

a. Pour les équidés

Le fascia endothoracique et les plèvres sont minces, presque transparentes.

Le fond du récessus costo-diaphragmatique suit la moitié dorsale de la dernière côte, s'infléchit en direction ventro-craniale pour croiser la seizième côte et descend presque parallèlement au cercle de l'hypochondre, jusqu'à la sixième sternèbre.

Le médiastin crânial est en regard des deux premières côtes et espaces intercostaux. Sa moitié ventrale est à peu près sur le plan médian, après la disparition du thymus.

Le médiastin moyen s'étend de la troisième à la sixième paire de côtes, il reçoit l'adhésion de l'apex du péricarde.

Le médiastin caudal est toujours épais et imperforé, il est interrompu en arrière de la racine du poumon par l'adhérence inter-pulmonaire. Sa partie dorsale est étirée en pointe, entre les piliers du diaphragme et le rachis.

b. Pour les carnivores

La plèvre et le fascia endothoracique sont minces. Les coupoles pleurales s'étendent de deux à trois centimètres crânialement à la première côte.

Le récessus lombo-diaphragmatique s'étend jusqu'au niveau de la partie crâniale de la deuxième vertèbre lombaire. Il passe sous le milieu de la dernière côte, puis sous l'extrémité ventrale de la onzième, vers le tiers dorsal du dixième cartilage et la partie ventrale du neuvième cartilage.

Le médiastin crânial s'étend jusqu'en regard de la troisième côte et sa partie ventrale dessine une bande allant entre le sternum et le péricarde.

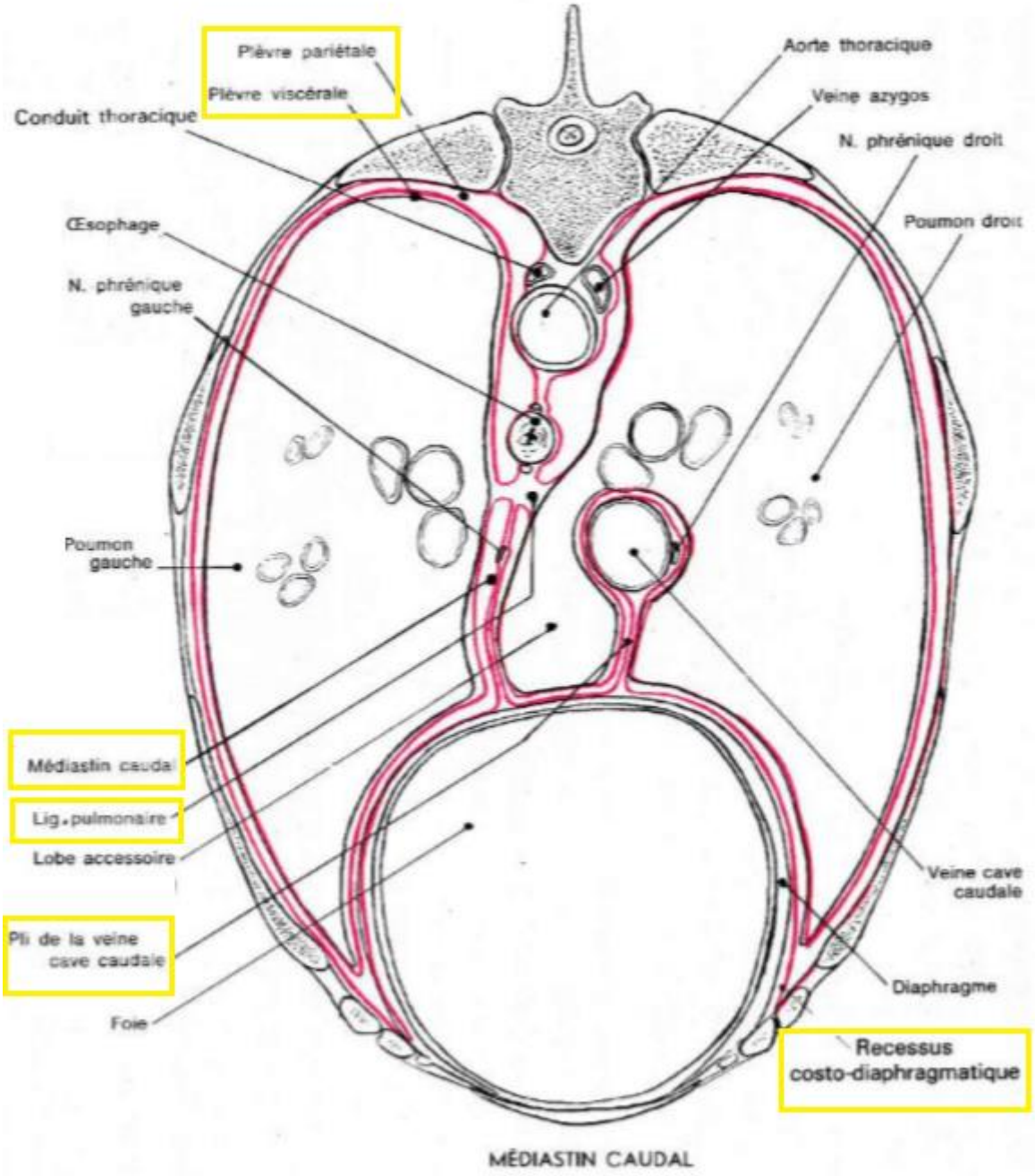

Image 60 – Coupes transversales de la cavité thoracique et des plèvres du cheval p792
(Barone R. , Tome 3 - Splanchnologie 1 Appareil digesif et appareil respiratoire, 2009)

D. Le péricarde

Le péricarde est composé d'une partie séreuse et d'une partie fibreuse, toutes deux composées d'une partie viscérale et d'une partie pariétale :

- Le **péricarde séreux** est doublé extérieurement par un sac fibreux nommé **péricarde fibreux**.
- La lame pariétale du péricarde séreux adhère intimement au péricarde fibreux. La face externe du péricarde fibreux est revêtue par la plèvre médiastinale.

Formation du **ligament artériel** à la fin du développement embryonnaire, il devient un vestige tendu entre le tronc pulmonaire et l'arc de l'aorte.

1. Le péricarde fibreux

L'apex est dirigé vers l'angle sterno-diaphragmatique et la base engainant la racine des gros vaisseaux. Ce tissu se continue en outre entre les lames du médiastin et se raccorde au fascia endothoracique, il assure ainsi la fixation du péricarde et du cœur. Ces formations engainent également les gros vaisseaux.

Le péricarde fibreux est uni à la colonne vertébrale par les faisceaux fibreux qui accompagnent l'aorte. Il délègue :

- Autour du tronc pulmonaire, des travées denses qui le solidarisent aux poumons et aux veines caves.
- Des faisceaux qui se portent vers le centre tendineux du diaphragme
- Des faisceaux sur la trachée et jusqu'au cadre osseux de l'ouverture crâniale du thorax.

Le péricarde fibreux s'étend du voisinage de l'apex péricardique au sternum et à la partie ventrale du diaphragme. Chez certaines espèces, il participe à la constitution de surfaces d'adhérence en forme de ligaments.

- Chez les carnivores, le péricarde fibreux reste séparé du diaphragme par un étroit médiastin caudal dans lequel existe néanmoins un **ligament phénico-péricardique**.
- Chez les carnivores et les équidés il n'existe qu'un seul **ligament sterno-péricardique**. Chez les équidés il peut même être remplacé par une zone d'adhérence.

Cette partie du péricarde est en grande partie enveloppé par les poumons.

- Sa base est croisée par les nerfs phréniques, contournée dorsalement par le tronc pulmonaire qui la sépare de la trachée.
- La face crâniale est en grande partie par le thymus chez les jeunes.

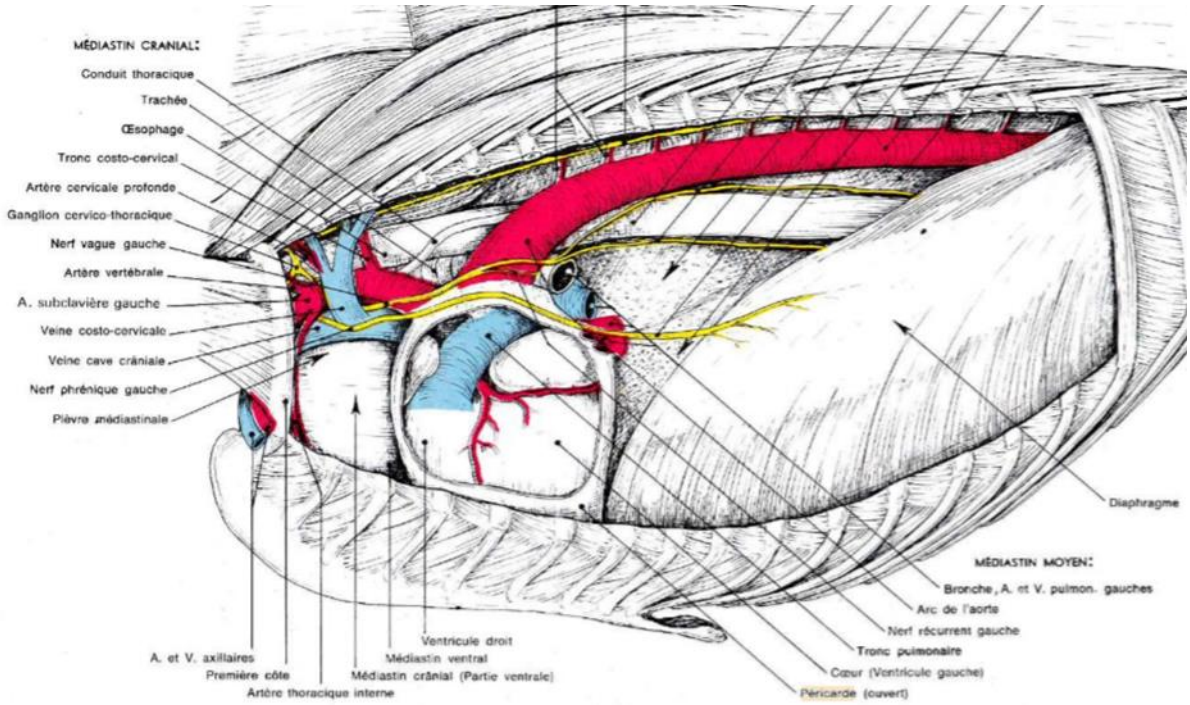

Image 61 – Dissection de la face gauche du médiastin d'un cheval p124 (Barone, 2011)

2. Le péricarde séreux

Il forme un sac clos entourant le cœur, dont la cavité est virtuelle, et sépare deux feuillets : un pariétal et l'autre viscérale. Leur continuité est assurée autour des gros vaisseaux de la base du cœur.

- **La lame pariétale** : elle tapisse la face interne du péricarde fibreux.
- **La lame viscérale est l'épicarde**, elle tapisse la veine cave crâniale d'un pli séreux à la surface de l'atrium gauche, sous les vaisseaux pulmonaires gauches ; il s'agit du **pli de la veine cave crâniale. L'épicarde est le mince feuillet viscéral qui revêt extérieurement le myocarde.**

La limite de la cavité dorsale de la cavité péricardique est formée par le raccordement des deux lames autour des gros vaisseaux.

La lame viscérale forme deux gaines distinctes, afin de solidariser les deux artères :

1. Autour de l'aorte et du tronc pulmonaire
2. Autour des terminaisons veineuses assurant l'indépendance des mouvements des gros troncs artériels par rapport aux atriums et aux veines.

Il remonte ensuite vers le milieu du tronc pulmonaire jusqu'au voisinage de sa bifurcation terminale autour de l'aorte. Il s'étend prêt de l'émission du tronc brachio-céphalique.

3. Spécificités

a. Pour les équidés

Chez les équidés, le sac fibreux adhère directement au sternum par une longue surface, de la cinquième sternèbre à la base du processus xiphoïde du sternum, cela représente une dizaine de centimètres. Chez certains chevaux, cette adhérence fait défaut et est remplacée par un ligament sterno-péricardique, tapissé par les plèvres.

Le péricarde séreux couvre largement le tronc pulmonaire et l'aorte ascendante, il s'étend jusque sous l'attache du ligament artériel, sa réflexion atteint sur l'aorte le voisinage immédiat du tronc brachio-céphalique.

Le pli de la veine cave crânial est peu distinct.

b. Pour les carnivores

Chez les carnivores, le péricarde n'arrive pas en contact du sternum et le ligament sterno-péricardique est très mince. Ils ont cependant un ligament phrénico-péricardique long de deux à trois centimètres, unissant l'apex à la partie ventrale du diaphragme.

Le péricarde séreux va jusqu'à la terminaison du tronc pulmonaire sans atteindre le tronc brachio-céphalique.

Il revêt la face ventrale de la terminaison des deux veines caves mais n'entoure pas ces vaisseaux.

Pour tester la zone du péricarde, on se place en regard du cœur à l'arrière du coude gauche sur le tiers distal de 3ème à la 6ème côte. Contrairement aux plèvres, le péricarde est beaucoup moins étendu et très proche de son organe, le cœur. Les sensations tissulaires sont par conséquent différentes, nous n'avons pas ce phénomène de légèreté et d'amplitude que nous décrivions précédemment pour les plèvres.

Lors de l'écoute du péricarde, les mouvements sont donc de plus faibles amplitudes mais doivent être perceptibles sans témoigner de ralentissement. Si une fixité importante de ce tissu est révélée, cela sera synonyme d'une dysfonction ostéopathique. Nous cherchons ensuite les paramètres dans lesquels cette restriction s'exprime.

Le péricarde est très souvent associé à des troubles émotionnels lié à l'attachement, ou à des traumatismes chez les animaux. Le cas échéant, cela nous amènera à réaliser une technique de libération émotionnelle, chez les humains cette approche est notamment décrite par Montserrat Gascon.

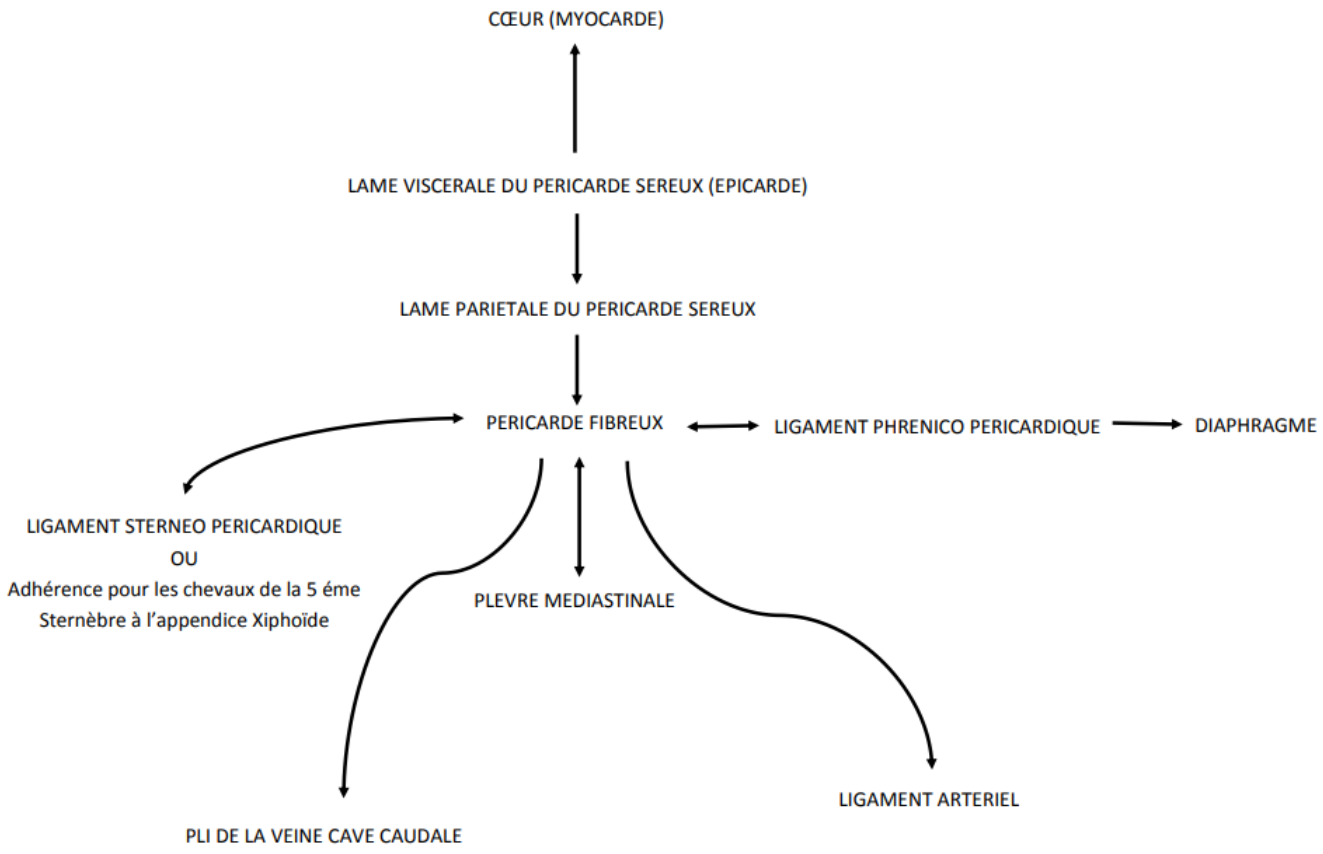

Image 62 - Schématisation du péricarde (Réalisation personnelle)

-CONCLUSION DE LA PARTIE 1-
SCHEMATISATION DES MESOS SLANCHNIQUES

« Je désire graver dans vos esprits que vous commencez avec l'anatomie et terminez avec l'anatomie. » (Still, 1892)

~

A travers ce mémoire, nous avons pris le soin de décrire la physiologie des fascias, leur classification, nous avons également portés l'accent sur le développement embryologique et la place que prend le mésoderme dès l'origine de la vie.

Cette partie a décrit l'anatomie de ces fascias de manière détaillée en s'appuyant notamment sur des représentations schématiques pour chaque partie du corps. Le raisonnement proposé qui s'appuie sur la continuité du réseau fascial est donc illustré par ces représentations schématiques globales des différentes cavités. Ces schématisations permettent de mettre en valeur notre approche de diagnostique avec la racine du mésentère, l'ombilic et les différents mésos. Nous verrons par la suite comment ils sont reliés les uns aux autres, et la pertinence d'une prise en charge ostéopathique par ces points clefs.

~

Ces schématisations sont issues de mon travail personnel, la réalisation numérique a été réalisée par Thomas Pernot, ostéopathe animalier.

~

Pour les schémas de la cavité abdominale, nous pouvons voir qu'il y a des différences entre les équidés et les carnivores. Elles sont principalement dues à la différence de leur régime alimentaire et notamment au développement de leur système digestif. En effet chez le chien, le mésoduodénum est composé de trois parties, le caecum est réduit, et les colons présentent une disposition simple ; contrairement au cheval, où le caecum prend une grande partie de l'abdomen à droite, poursuivit par un colon replié imposant.

Nos observations des mésos, sans les organes en intermédiaire, nous permettent de nous rendre compte de l'importance des fascias intermédiaires. Leur schématisation est difficile à réaliser surtout concernant les omentums et le mésentère qui sont de larges et amples mésos. Par nos études en ostéopathie animale, nous n'avons malheureusement pas accès à des cours de dissection comme il peut y avoir dans les écoles vétérinaires. Il aurait été intéressant de pouvoir observer sur différents individus l'adaptation que peuvent prendre les omentums et le mésentère. Robert Baronne décrit les omentums comme une séreuse comblant les espaces de la cavité abdominale, amortissant les viscères. En réalité, ils peuvent se situer partout notamment chez le chien où le grand omentum est beaucoup plus étendu que les chevaux. Nous avons pu noter plusieurs différences entre ces différentes espèces, nous réaliserons ainsi deux schémas distincts.

Pour le schéma de la cavité thoracique, il est commun aux deux espèces et permet de visualiser l'agencement entre les différentes plèvres, le péricarde et le fascia endothoracique.

~

Notre recherche bibliographique nous a permis de découvrir que certains schémas avaient été préalablement réalisés, pour mettre en avant le lien entre les viscères et les ligaments viscéraux. Ci-dessous nous pourrons retrouver deux schématisations réalisées par Julie Langlet, ostéopathe animalier. (Langlet, 2015)

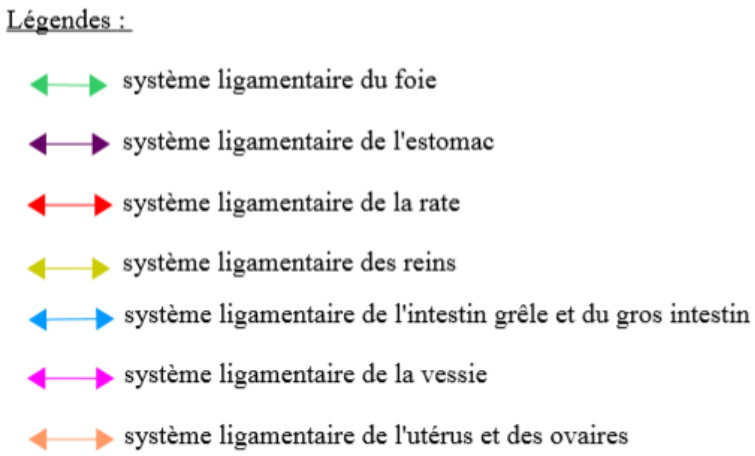

Légende de l'image 63 – Systématisation des liens mécaniques qu'entretiennent les viscères via leurs ligaments chez la chienne. (Langlet, 2015)

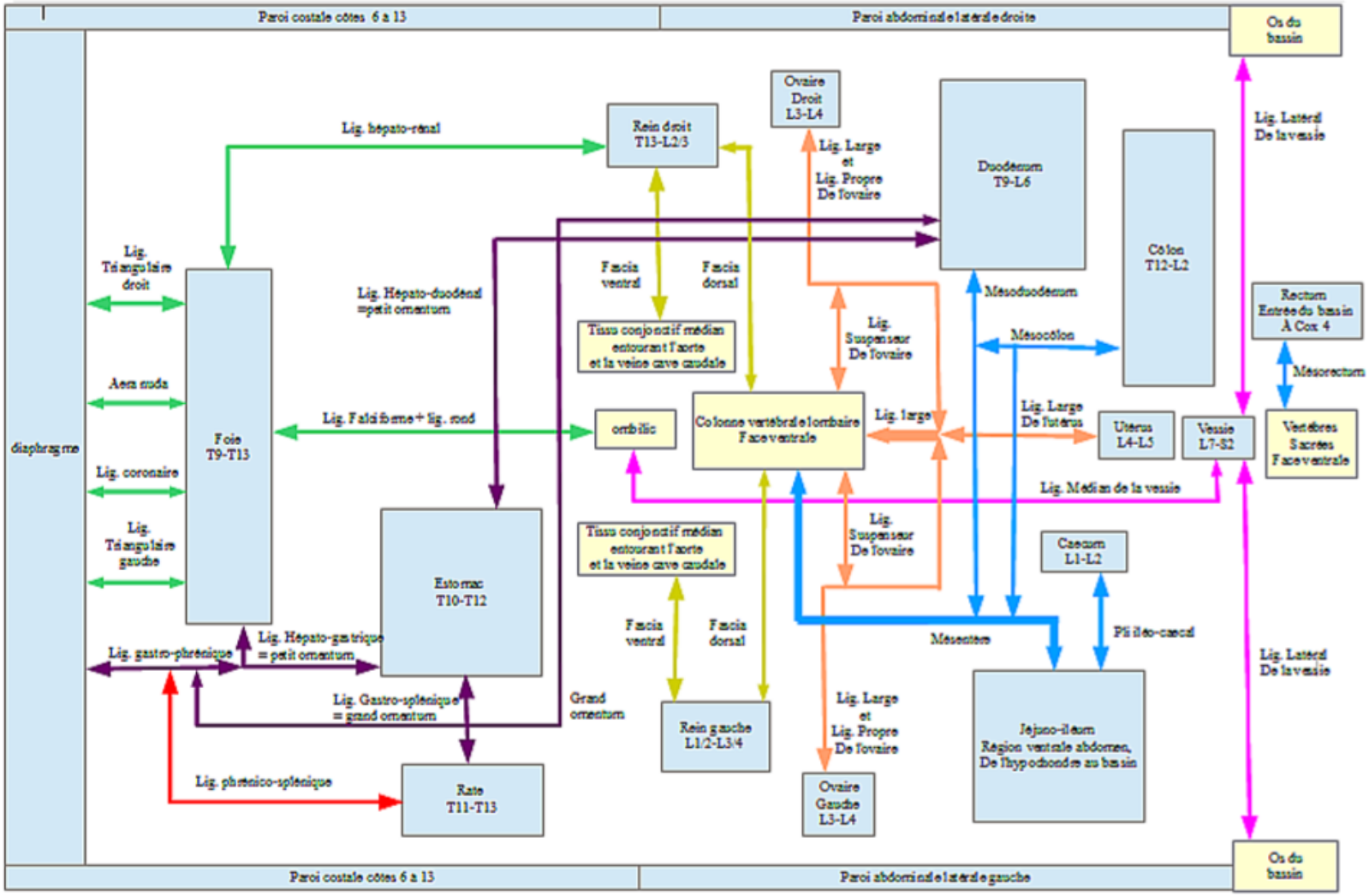

Image 63 – Systématisation des liens mécaniques qu'entretiennent les viscères via leurs ligaments chez la chienne. (Langlet, 2015)

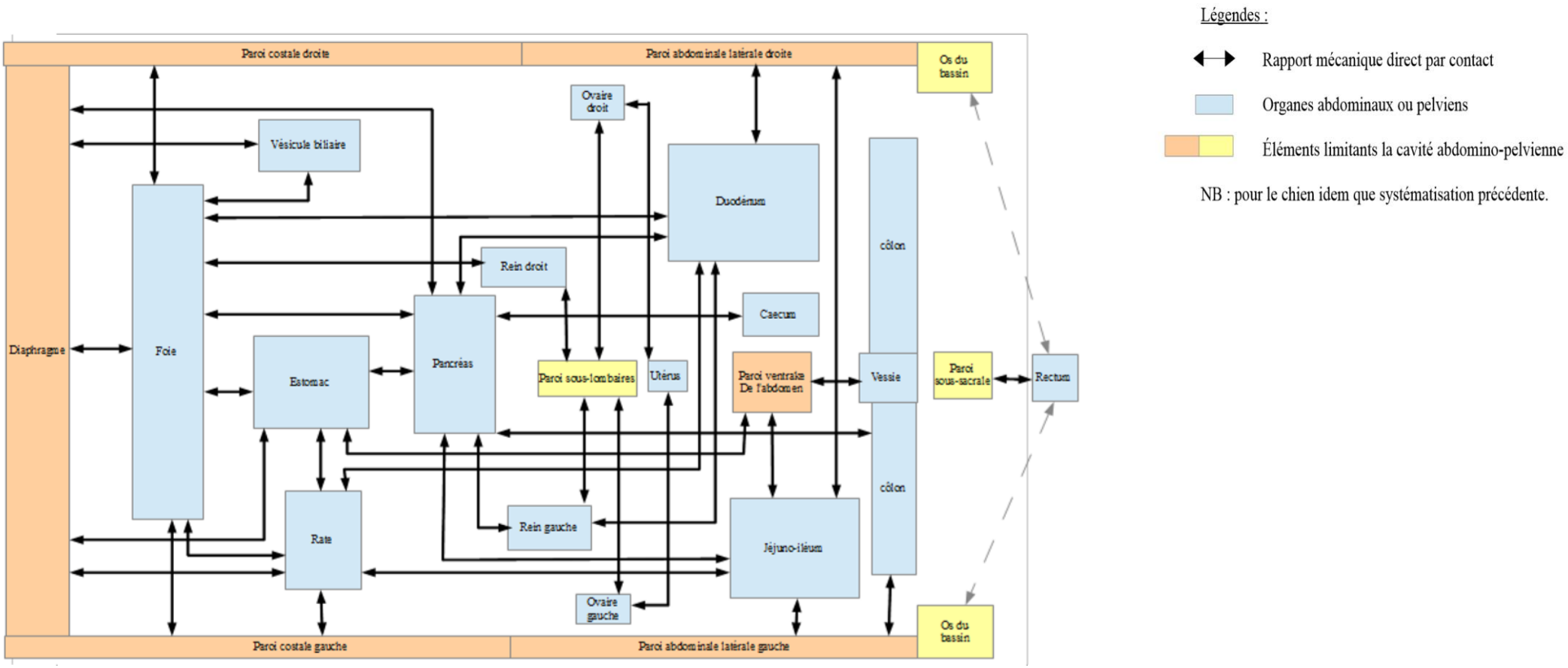

Image 64 – Systématisation des rapports mécaniques de contact qu'entretiennent les viscères abdominaux et pelviens chez la chienne.
(Langlet, 2015)

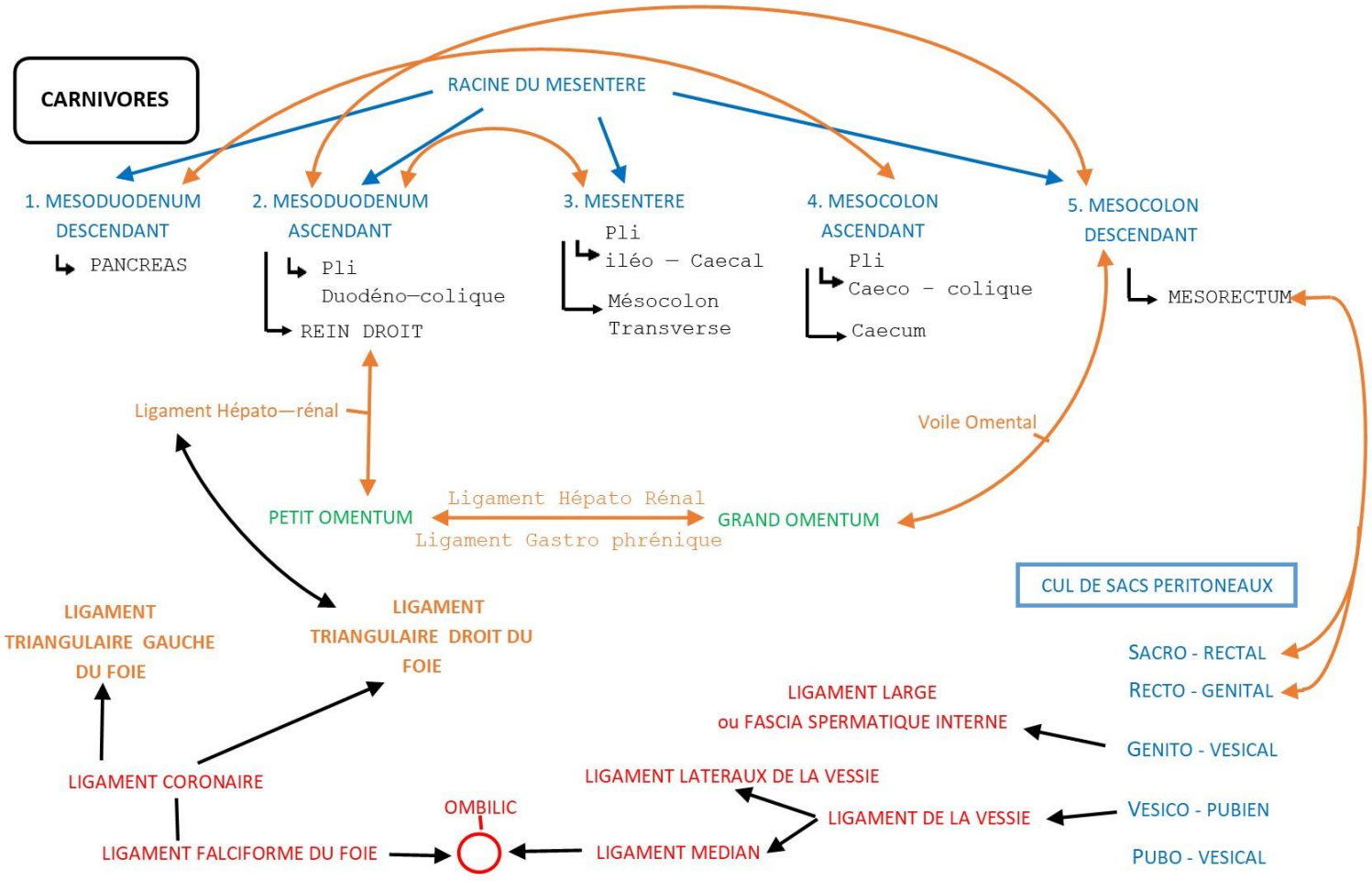

Image 65 – Mise en valeur de la racine du mésentère chez les carnivores. (Réalisation personnelle)

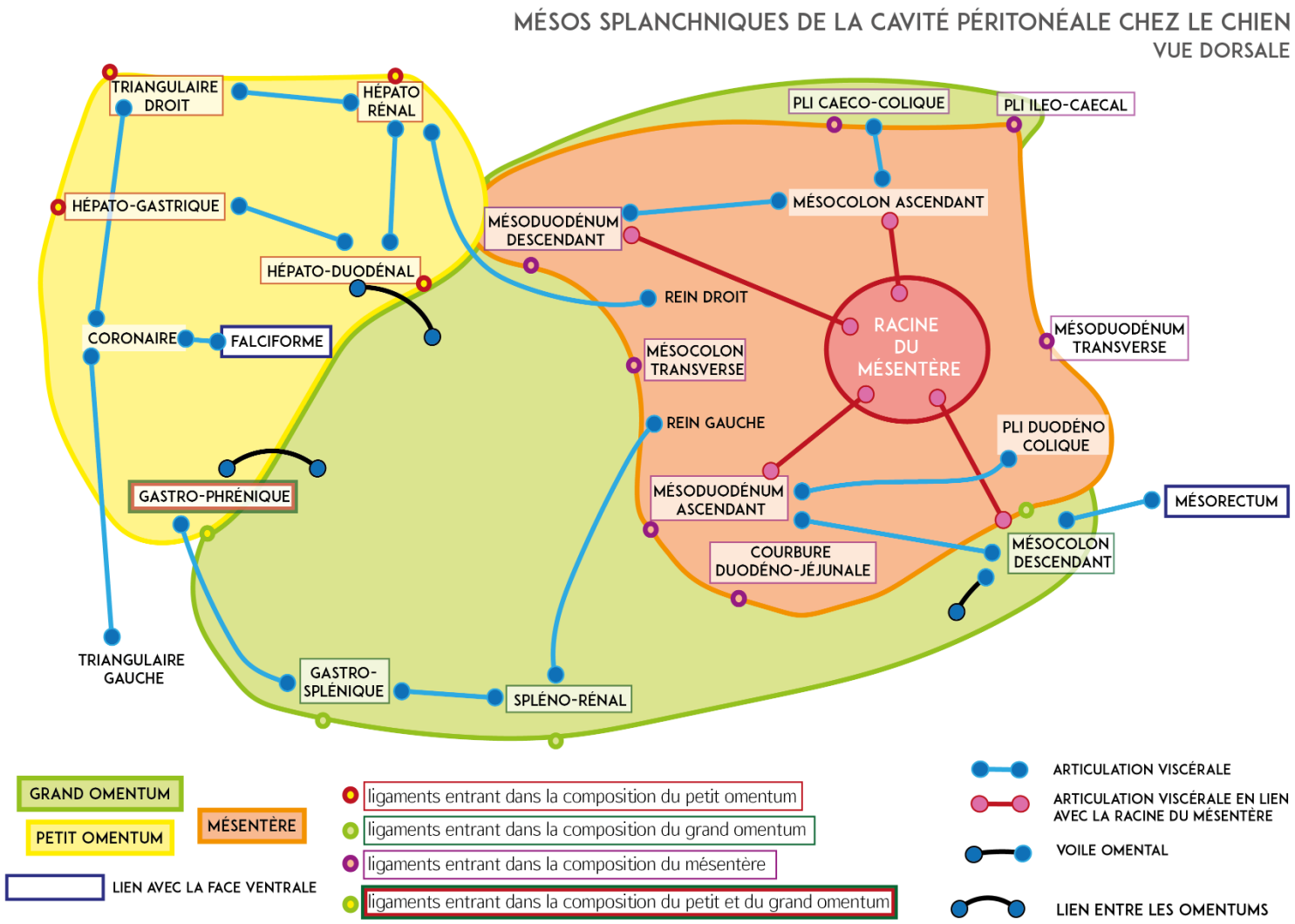

Image 66 – Le lien entre les différents mésos splanchniques de la cavité péritonéale chez les carnivores - partie dorsale. (Réalisation personnelle – version numérique : Thomas Pernot)

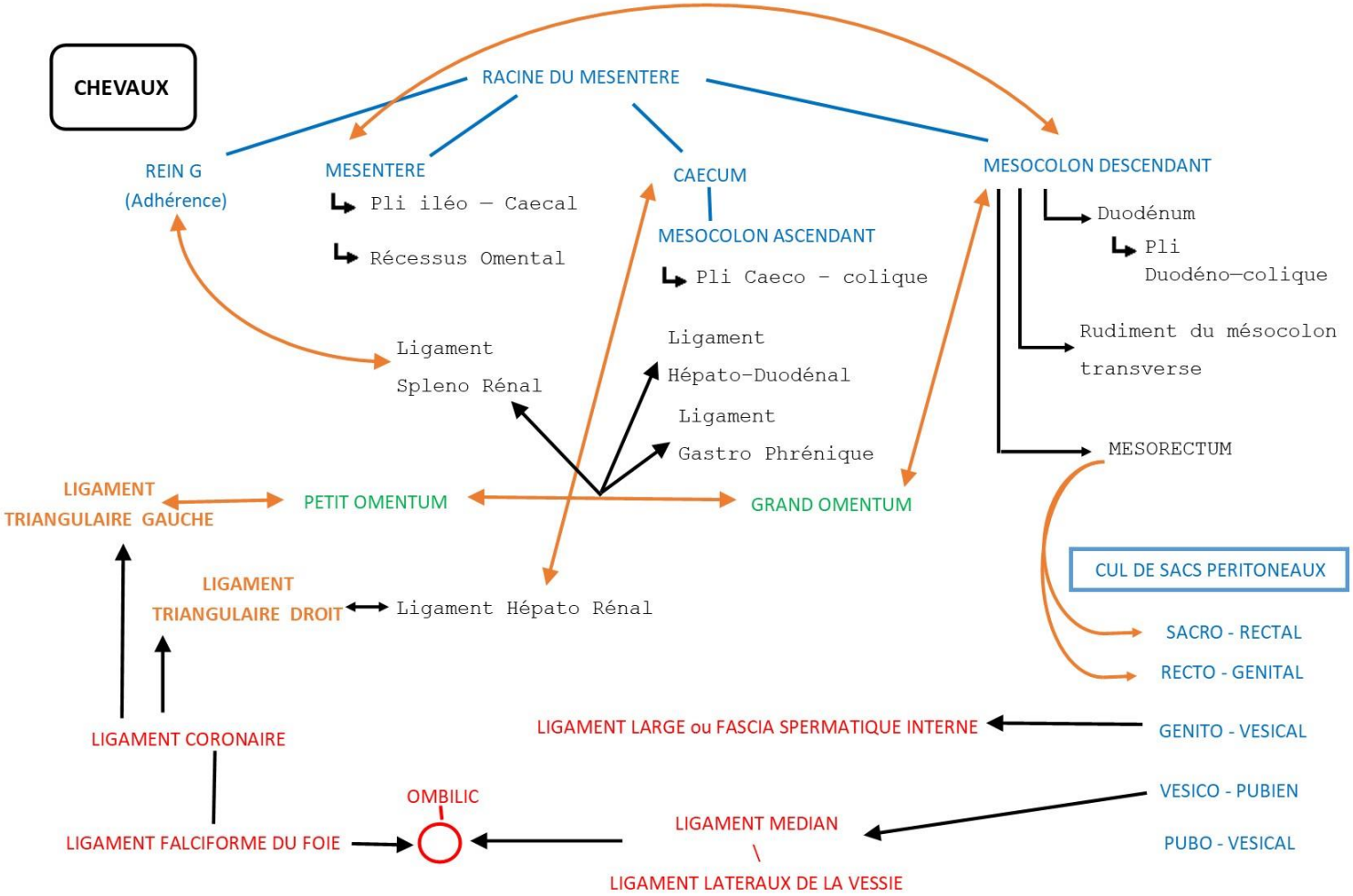

Image 67 – Mise en valeur de la racine du mésentère chez les chevaux. (Réalisation personnelle)

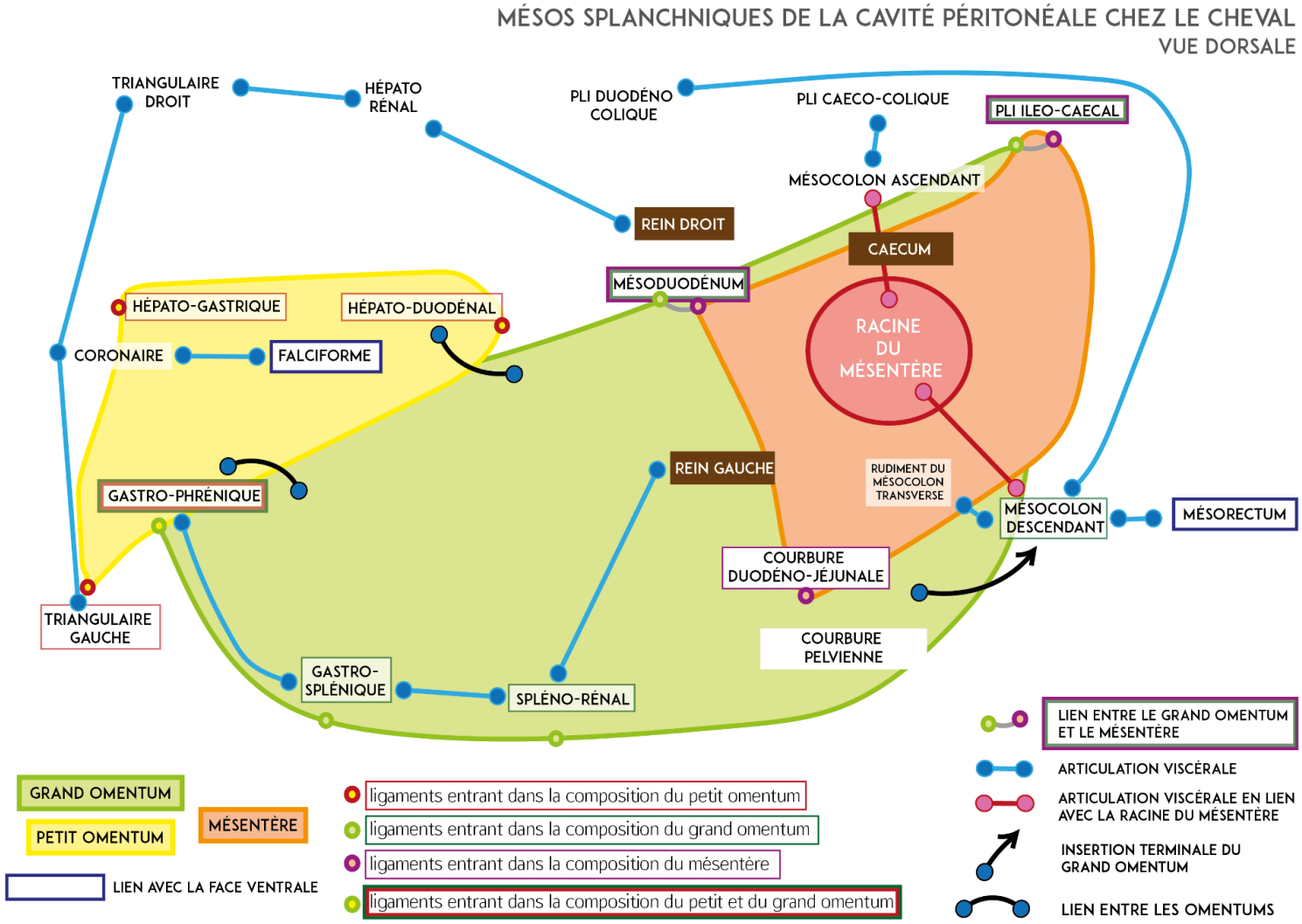

Image 68 - Le lien entre les différents mésos splanchniques de la cavité péritonéale chez les chevaux - partie dorsale. (Réalisation personnelle – version numérique : Thomas Pernot)

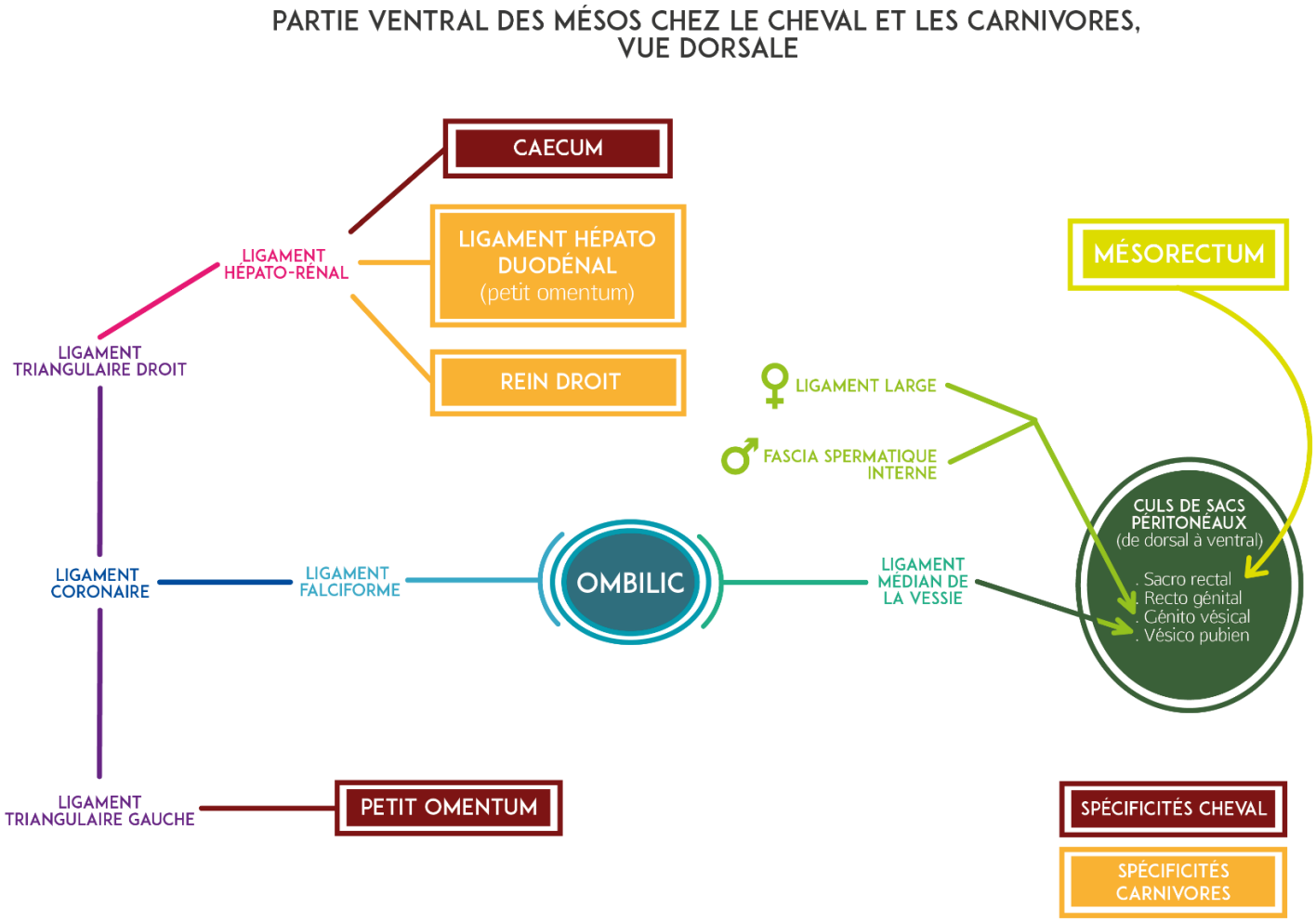

Image 69 - Le lien entre les différents mésos splanchniques de la cavité péritonéale - partie ventrale. (Réalisation personnelle – version numérique : Thomas Pernot)

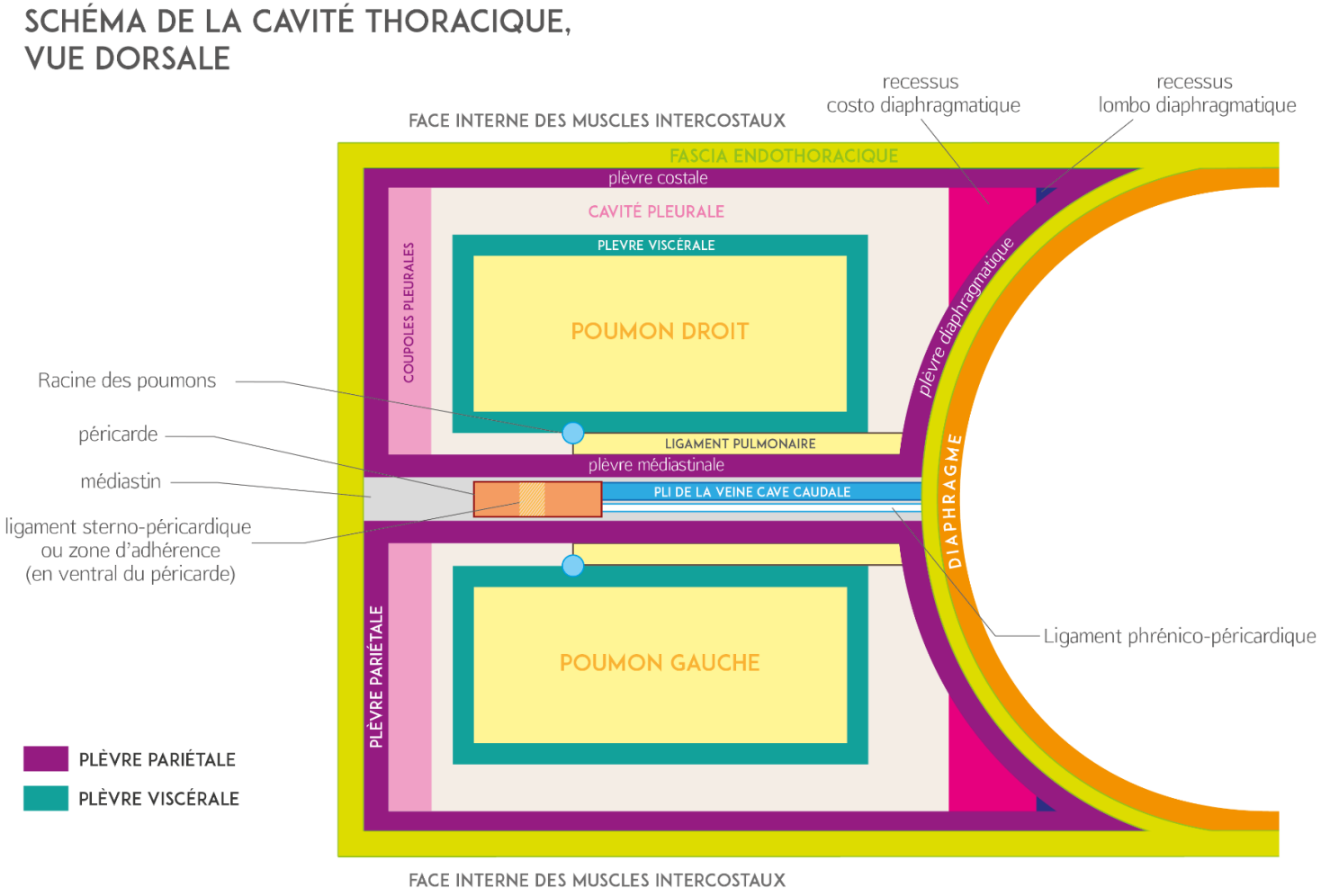

Image 70 – Agencement des séreuses splanchniques de la cavité thoracique - partie dorsale. (Réalisation personnelle – version numérique : Thomas Pernot)

PARTIE 2 : APPROCHE VISCERALE ET FASCIALE DE L'OSTEOPATHIE HUMAINE ET ANIMALE DE SON COMMENCEMENT A AUJOURD'HUI

Andrew Taylor Still, pionnier de l'Ostéopathie (1874)

Sources : (Le journal de l'académie d'ostéopathie , 1998) ; (Tricot, Les principes de l'ostéopathie, s.d.)

L'aspect viscéral de l'ostéopathie est surtout abordé dans deux de ses ouvrages : « Ostéopathie, recherche et pratique » ; et « Philosophies et principes mécaniques de l'ostéopathie ». Andrew Taylor Still, parle surtout d'une approche ostéoarticulaire des viscères en s'intéressant à la liberté des tissus périphériques pour améliorer la vascularisation des organes. La circulation artérielle, veineuse et lymphatique ayant une place prépondérante dans sa vision de l'ostéopathie. D'autres ostéopathes comme Eric Hebgen (1828-1917) et Fossum (1890-1917) confirme cette vision et s'en serve dans leur pratique.

Andrew Taylor Still, évoque la fonction des viscères et de leurs ligaments. Il décrit les viscères abdominaux comme responsables de notre forme et force physiques. Très attaché à l'anatomie et à la position physiologique de l'ensemble des structures de l'organisme, pour lui une modification de la position normale est synonyme d'aggravation de la condition maladive. Il souhaite sensibiliser l'étudiant en ostéopathie à **observer les attaches ligamentaires viscérales au niveau de la colonne vertébrale, sur leur constitution et leur pouvoir de distension/contraction.** Par ces connaissances, il est possible d'envisager jusqu'où et comment une structure peut se déplacer, grâce à la connaissance de son élasticité.

Andrew Taylor Still est la première personne à s'être intéressée aux fascias dans une démarche thérapeutique. *« Je ne connais aucune partie du corps qui soit l'égale des fascias comme terrain de chasse. Je crois que des pensées plus riches et dorées apparaitront lorsque l'étude des fascias sera poursuivie, plus qu'aucune autre division du corps. Dans chaque point de vue où nous considérons le fascia, une merveille apparait. La part que prend le fascia dans la vie et dans la mort nous donne un des plus grands problèmes à résoudre. Il entoure chaque muscle, chaque veine, chaque nerf et tous les organes du corps. Il a un réseau de nerfs de cellules et de tubes qui y entrent ou qui en sortent ; il est traversé et, sans aucun doute, rempli par des millions de centres nerveux et de fibres qui poursuivent le travail de sécréter et d'excréter des liquides vitaux et destructeurs. Par son action nous vivons, par son échec, nous mourrons. »* (Still, 1892). La perception des mésos splanchniques et des fascias en ostéopathie a donc été abordée dès la création de l'ostéopathie, par son fondateur.

John Martin Littlejohn, de la physiologie à l'ostéopathie (1917)

Sources : (Eckert, 2012), (Le journal de l'académie d'ostéopathie , 1999)

Littlejohn n'évoque pas l'utilisation de l'ostéopathie viscérale, mais s'intéresse aux interactions entre les organes et l'appareil musculo squelettique. La neurologie et la physiologie sont notamment pour lui des éléments essentiels. C'est sa perception de la physiologie et de l'interrelation entre les structures, décrite par la biomécanique qui l'éloignera de Still. En effet à ces yeux le système nerveux a plus d'importance que le système circulatoire, contrairement à son prédécesseur. **Cette analyse du système nerveux par dissection lui a permis de comprendre et d'appréhender les systèmes sympathique et parasympathique, la métamérisation du rachis et les relations viscéro-somatiques. Il réalisera notamment une carte métamérique de la colonne vertébrale**. Celle-ci apportera une explication scientifique à l'ostéopathie et notamment à la notion de douleurs projetées. Ainsi nous comprenons pourquoi il est nécessaire de manipuler la colonne vertébrale pour traiter un organe. Des ostéopathes de nos jours comme Serge Paoletti le considère comme **créateur du concept somato-viscéral et viscéro-somatique.**

Sa vision sur les tissus mous est également intéressante dans le cadre de ce mémoire. Il explique qu'il faut que ces structures soient libres, relâchées avant que nous puissions nous intéresser au système articulaire : *« Avant que nous puissions tenter de nous occuper des structures osseuses, les muscles contractés, rétractés et épaissis doivent être relâchés, les ligaments tendus et épaissis doivent être ramollis et le fascia doit être libre. »* (Le journal de l'académie d'ostéopathie , 1999)

Littljohn apporte des éléments clefs servant à l'ostéopathie viscérale d'aujourd'hui. Par ses recherches il cherchait à construire des bases scientifiques pour l'ostéopathie.

Louisa Burns : pathogenèse des maladies viscérales (1917)

Sources : (Hassine, 2005) ; (Severine Deretz, 2017) ; (Evrad, 2005)

Elève de Still, Louisa Burns étudia en 1900 les corrélations entre le système nerveux, musculaires, vasculaire et viscéral. Pour ce faire, elle orienta ses expérimentations sur des lapins. Elle sélectionna un groupe d'animaux sains où elle créa artificiellement une lésion vertébrale sans conséquence neurologique. Les résultats de ses observations ont révélé des modifications circulatoires, articulaires et viscérales, dans cet ordre chronologique. Les modifications circulatoires colorent les tissus musculaires et les viscères, un engorgement de la circulation est également visible (œdème, congestion, pétéchies). Au niveau articulaire, le liquide synovial est plus visqueux et en plus grande quantité. Une atteinte viscérale spécifique est observée en fonction du groupe de vertèbres lésé. Exemples : pour C0, C1, C2 une opacité du cristallin est observée ; Apparition d'ulcères gastriques pour des lésions faites sur T4 ou T5 ; Une anomalie des urines pour une lésion sur T12-T13.

Ainsi, par ces travaux innovants, Louisa Burns a pu montrer que les conséquences ostéopathiques ne se limitent pas au simple territoire local de la vertèbre lésée. Un premier abord des étages métamériques ici est mis en évidence. Ses travaux appuient la vision ostéopathique d'Andrew Taylor Still, insistant sur le principe de l'artère souveraine. L'étude de Louisa Burns révèle en effet que le système circulatoire est le premier élément atteint.

William Garner Sutherland : approche crânienne de l'ostéopathie (en 1900 jusqu'en 1950)

Sources : (Eckert, 2012) ; (Le journal de l'académie d'ostéopathie , 2000), (Dagain, 2006), (Deretz, 2017)

Créateur de l'Ostéopathie crânienne (1939) il développa pendant quatre ans l'ostéo-membraneux sur le crâne, puis pendant six ans la biodynamie. Ces travaux et le concept crânien reposent sur cinq concepts :

- La motilité du système nerveux central (SNC) décrit par un mouvement d'expansion et de rétraction cellulaire.
- La fluctuation du liquide céphalo-rachidien (LCR) = écoute du mouvement respiratoire primaire (MRP). Lié au concept de souffle de vie involontaire permettant de comprendre le mécanisme crânio-sacré.
- Les membranes de tensions réciproques (MTR) formant une continuité entre les méninges et fascias du corps.
- Lien entre la dure-mère et le sacrum, induisant un mouvement involontaire sur ce dernier.
- La mobilité des os du crâne permise par les sutures crâniennes.

En 1939, William Garner Sutherland définit la notion de MRP et le décrit comme ayant un rythme de 8 à 14 cycles par minute. Il associe son fonctionnement à la fluctuation du LCR et à ses répercussions au niveau de l'os sphénoïde. Le sphénoïde est pour lui, la clef de la voute crânienne par ses étroits contact avec les pariétaux, les frontaux et l'occiput. Ce mécanisme est la base de l'ostéopathie cranio-sacrée.

Parmi ces principes, celui des MTR attire notre attention, par la description des fascias qui est établie. Sutherland développa l'approche fasciale de l'ostéopathie. Les précurseurs de l'ostéopathie insistent dès leur début sur l'importance des fascias. Au-delà de la sphère crânienne, Sutherland a également participé au développement de la sphère viscérale (technique de giration du foie). Jean Pierre Barral reprendra plusieurs années après ces concepts crâniens pour les mettre en relation avec la sphère viscérale.

Le Clavier équin de Roger (1921)

Sources : (Deretz, 2017) ; (Chêne, s.d.)

En 1921, le docteur vétérinaire Roger réalisa des observations palpatoires intéressantes sur les chevaux. Il n'était cependant pas ostéopathe mais ses analyses ont par la suite suscité un grand intérêt pour un grand nombre d'ostéopathes équins.

Roger établit des relations entre des segments de moelle épinière et des territoires cutanés, sur des chevaux souffrant de coliques. Il considère la peau comme un clavier pouvant permettre de diagnostiquer le siège du problème, et l'organe en lien. Il parle ainsi de projections viscérales permises par les voies nerveuses, et apparaissant à la surface de la peau (surface somatique).

Pour repérer les zones concernées, Roger induisait des petites secousses brusques sur la peau du cheval avec ses doigts. Les zones de tensions révélant ainsi une contraction plus ou moins énergique de la région concernée. Cette approche palpatoire est faite sur l'ensemble du corps de l'animal et des deux côtés. Afin d'orienter ses observations, Roger établissait *« le sens de la réflectivité croissante »* ; il recherchait si les réactions étaient plus importantes en allant d'avant en arrière ou d'arrière en avant. Si en allant vers l'arrière les réactions augmentaient il assimilait une origine des tensions plutôt pelvienne. Et inversement si les réactions augmentaient d'arrière en avant il assimilait l'origine des tensions à une origine diaphragmatique. La zone la plus réactive indique parallèlement l'organe impliqué dans le trouble, orientant le diagnostic.

Les régions cutanées incriminées présentent des phénomènes vasomoteurs, un état de contracture musculaire plus ou moins importante et une hyperesthésie. Ces études ont permis d'enrichir la perception viscérale du corps chez les animaux et contribuent à l'ostéopathie animale que nous pratiquons aujourd'hui.

Viola Frymann (courant 1960)

Sources : (Lizon, 1988) ; (Tricot, Viola Frymann) ; (Tricot, Tome 1 - Approche tissulaire de l'ostéopathie - Un modèle du corps conscient, 2002)

Elève de William Garner Sutherland, Viola Frymann est mondialement connue pour sa pratique de l'ostéopathie crânienne pédiatrique. Consacrant sa vie aux prématurés, nourrissons et aux jeunes enfants elle évoque également l'aspect viscéral dans son approche de l'ostéopathie. L'axe directeur de sa pratique étant l'approche crânienne elle considère un organisme dans sa globalité. Elle témoigne notamment de l'intérêt de décomprimer le nerf vague pour arrêter les vomissements sur un nourrisson. Pour ce faire elle passe par le crâne en levant la compression du nerf. Afin de régler des troubles viscéraux elle traitait ainsi l'axe crânio-sacré.

Viola Frymann travaillait sur les fascias dès les années 70. Elle insufflait une approche tissulaire où la libération d'énergie est permise par le mouvement. Elle imageait notamment ce phénomène avec le fil emmêlé d'un téléphone, qui se détend grâce à la pesanteur du combiné sur le fil. Cette comparaison lui servait à expliquer à ses élèves, dont Pierre Tricot, le fonctionnement des tissus *: « (…) il y avait un moyen pour dérouler le fil emmêlé, la technique était très simple. Pendant qu'un bout de fil était maintenu, on laissait pendre le récepteur à l'autre bout, son propre poids créant ainsi une force de traction. Le récepteur commençait à tourner et les nœuds se démêlaient, d'abord dans une direction puis dans l'autre jusqu'à ce que le fil soit droit. Par quelle force ceci se produit-il ? C'est par l'énergie interne libérée par le fil soumis à la traction de son propre poids. C'est exactement, le même principe qui permet de libérer les forces naturelles et de rééquilibrer la structure du corps. »* (Tricot, Tome 1 - Approche tissulaire de l'ostéopathie - Un modèle du corps conscient, 2002)

Elle insiste également sur l'importance des fascias : *« La reconnaissance de l'unité dynamique du corps humain ne peut être appréciée que lorsqu'on comprend l'amplitude, la totale continuité et la signification du fascia. Par la réponse dynamique des fascias, toutes les tensions quotidiennes, les strains, sont corrigés par le sommeil. Par les fascias, le mécanisme total du corps s'adapte aux exigences posturales constantes des sports, de la danse. C'est le fascia qui se souvient et qui révèle à l'ostéopathe perceptif le traumatisme significatif qui a pu être oublié par le conscient. »* (Lizon, 1988)

Irvin Korr : métamérisation et système neuro-musculo-squelettique (1944 à 1975)

Sources : (Korr, 1976) ; (Evrad, 2005) ; (Deretz, 2017)

Le professeur Irvin Korr passa 30 ans de sa vie à expliquer les mécanismes neurobiologiques mis en jeu par les thérapies manipulatoires. Il apporta une nouvelle conception physiologique de la lésion ostéopathique. Ses travaux étaient dirigés dans l'optique d'apporter une justification scientifique sur l'efficacité de l'ostéopathie. Son ouvrage : Bases physiologiques de l'ostéopathie (Korr, 1976) est une synthèse de ses travaux de recherche, nous l'utiliserons pour réaliser cette partie.

Irvin Korr met en avant la prépondérance du système musculosquelettique en ostéopathie et l'importance de le considérer avec le système nerveux central. Il parle notamment du *« système neuro-musculo-squelettique ».* Cette perspective reprend celle que nous avons précédemment décrite avec Littlejohn.

Irvin Korr décrit que le système nerveux sympathique (SNS) ajuste à tout moment la fonction viscérale, par rapport aux demandes du corps et imposées par l'environnement. Pour expliquer ce phénomène, il associe l'harmonisation des fonctions viscérales au système neuro-musculo-squelettique. Il explique que le corps doit être capable de répondre aux sollicitations de ce système à tout moment, afin de conserver une bonne santé.

Il décrit également la position stratégique qu'a le système nerveux sympathique entre les organes et les tissus somatiques. L'action des muscles striés et l'énergie qu'ils consomment impactent les fonctions viscérales. A son époque, cette vision bouscule les normes de la médecine traditionnelle. Il insiste notamment sur la préoccupation qu'ont les médecins sur les organes, en expliquant que la vie n'est pas la somme de nos organes internes.

Enfin, la notion de **métamère** est introduite par Irvin Korr synthétisant l'intégralité de sa perception scientifique et ostéopathique. Un métamère est le résultat de l'embryogénèse et de l'organogénèse, regroupant l'ensemble des structures anatomiques (dermatome, myotome, sclérotome, angiotome et viscérotome) qui sont innervés par un segment spinal (myélomère).

Ces travaux mettent en lumière le rôle du système musculo-squelettique et son lien avec le système nerveux. « L'harmonie » qu'il recherche dans le fonctionnement du corps est associée à la liberté de mouvement. Cela représente une vision d'ensemble qu'il applique à sa pratique de l'ostéopathie.

Ses travaux à caractères scientifiques approfondissent la vision décrite par Littlejohn.

Jean Pierre Barral : approche viscérale de l'ostéopathie (1972)

Source : (Hegben, 2012)

Ses recherches aux côtés de Pierre Mercier ont pu confirmer que les organes abdomino-pelviens étaient en perpétuels mouvements selon des axes précis. Pour le prouver ils ont notamment utilisé l'échographie et l'amplification de brillance, leur ayant permis de confirmer leur ressenti.

Jean Pierre Barral est l'auteur d'une dizaine d'ouvrages, la plupart traitent de l'ostéopathie viscérale.

Barral décrit trois types de mouvements pour les organes :

- **La motricité** est apparentée au mouvement passif des organes engendrés par les mouvements volontaires de l'appareil locomoteur.
- **La mobilité** correspond au mouvement entre deux organes ou entre un organe et la paroi du tronc, le diaphragme ou une autre structure appartenant au système musculo squelettique. Ce mouvement est réalisé par la motricité et par différents automatismes involontaires : la respiration, l'action cardiaque et le péristaltisme des organes creux du système digestif.
- **La motilité** est un mouvement de faible amplitude et de basse fréquence. Il s'agit d'une répétition rythmique des mouvements embryonnaires. Pendant leur développement, les organes suivent des trajectoires et grandissent selon un axe précis. Cette migration reste inscrite dans les cellules organiques sous forme de mémoire.

Barral décrit également le contexte de protection des organes par le système périphérique ligamentaire. Sujet qui nous intéresse particulièrement pour ce mémoire, sa vision est à l'initiative des questionnements de nos jours. Il met en avant **le rôle de protection des membranes séreuses, le système ligamentaire viscéral et l'effet turgor**. L'effet turgor permet à un organe de maintenir sa position par la pression intra cavitaire et la pression entre les viscères. Dans sa vision **les mésentères et épiploons** ont un rôle nourricier vasculo-nerveux crucial. Dans ce mémoire nous développerons ce sujet plus tard.

L'intérêt de la pratique viscérale en ostéopathie qu'il expérimente amène à corriger des **troubles de la mobilité ou de la motilité. Également appelé pathologie du mouvement organique**, Barral amène à la prise en charge de pathologies locales asymptomatiques puis accompagnées de symptômes ; locales récidivantes et des régions pariétales et/ou viscérales par le biais de chaines fasciales, nerveuses et vasculaires. Dans sa vision la notion de globalité énoncée par ses prédécesseurs est ainsi évidemment retranscrite.

De manière structurée il amène à se questionner sur les restrictions dites articulaires engendrant des adhérences et/ou une fixation des tissus ; dites musculaires/ viscéro-spasmes sur les organes creux entrainant une modification de la mobilité ; dites ptoses ou perte

d’élasticité ligamentaire altérant les moyens de fixité des organes. La motilité quant à elle, plus subtile, peut être modifiée dans son amplitude et sa fréquence.

Il introduit la notion d’articulation inter-organes et réalise une étude analysant le glissement des organes dans leurs poches fasciales. Il le décrit comme un mouvement similaire à l’impulsion crânio-sacrée. Pour lui les ligaments fixant les organes aux structures adjacentes déterminent leurs axes de mouvement normaux. Les adhérences limitent jusqu’à dévier ces mouvements et affecter de manière négative la fonction de l’organe et/ou s’étendre à la structure myofasciale attenante. Il évoque de manière concrète l’importance des séreuses et des mésos splanchniques et le danger des adhérences dans ce milieu.

Jean Pierre Barral est un véritable révolutionnaire dans son domaine, par ses expériences et travaux il a permis de mener l’ostéopathie vers une prise en charge de la sphère viscérale. Aujourd’hui sa vision parcourt de nombreuses écoles et permet d’enrichir notre pratique. Il a d’ailleurs été élu par le Time Magazine parmi les dix plus grands innovateurs de médecine naturelle de ce millénaire. Il insiste cependant sur la notion de globalité, ses recherches sur le viscéral ne font pas de lui un spécialiste dans la matière. Un ostéopathe prend en charge l’intégralité du corps.

Georges Finet et Christian William (1988)

Source : (Williame, 1999)

Ces deux ostéopathes ont réalisé des recherches sur l'approche viscérale de l'ostéopathie en 2000. Ils réalisèrent un logiciel capable d'analyser la dynamique viscérale. Par la suite ils ont réalisé trois ouvrages en ostéopathie viscérale. Leurs recherches ne furent malheureusement pas associées à une expérimentation scientifique.

Ils exposent les notions d'interdépendance et d'interrelation qui permettent l'homéostasie au niveau du système viscéral. Ils expliquent qu'une perturbation de ces notions, fonctionnement propre au système viscéral, entrainerait par conséquent un empêchement de l'homéostasie. Leur vision de l'ostéopathie exclue toute possibilité d'un fonctionnement anarchique, ils décrivent le système viscéro-diaphragmatique comme étant organisé avec des axes constants.

Les mésos splanchniques sont plusieurs fois cités, et assimilés aux forces de réaction compensant la force de pesanteur. La force de pesanteur sur un organe est contrebalancée par les structures environnantes dont les fascias, il s'agit des forces de réaction. *« La plupart de ces organes et viscères (abdominaux) sont, en quelque sorte, enfermés dans le sac péritonéal et reliés entre eux par des prolongements péritonéaux appelés épiploons, ligaments et mésos. »* (Williame, 1999) Les mésos splanchniques sont notamment considérés pendant la réalisation du traitement *« Les normalisations ostéopathiques viscérales consistent en des techniques manuelles spécifiques visant à agir sur la dynamique de l'organe et de ses fascias. »*

Ils mettent les dysfonctions ostéopathiques viscérales au même niveau que les dysfonctions pariétales, crâniennes, gynécologiques et fasciales. Leurs recherches amènent à expliquer qu'une dysfonction viscérale provient d'un stress alimentaire, psychique et/ou traumatique. Ces origines ont un impact direct sur les systèmes circulatoire, lymphatique et neurovégétatif.

Robert Perronneaud-Ferré : Les techniques réflexes en ostéopathie (1988)

Source : (Perronneaud-Ferré, 1988)

Robert Perronneaud Ferré décrit les techniques réflexes dans son ouvrage (Perronneaud-Ferré, 1988). Fondamentalement opposé à des « spécialisations » ou à une sectorisation de l'ostéopathie, Robert Perronneaud Ferré nous propose une approche globale, en agissant sur le tissu conjonctif. Son fils, Jean Perronneaud Ferré reprendra ces techniques pour les adapter sur les animaux.

Il décrit le tissu conjonctif comme une pièce maitresse pouvant transmettre des informations précises et agir sur l'état viscéral, fonctionnel ou lésionnel.

Les traits tirés sont composés d'un traitement de base et de traitements spécifiques. Composé de sept traits, ce traitement agit sur les sphères viscérales (vessie, intestin, colon, rein, appareil génital).

Cette nouvelle approche par les techniques réflexes permet d'aborder la sphère viscérale par l'intermédiaire du tissu conjonctif. Cette vision amène à enrichir la palpation et à dépasser les approches mécaniques historiquement utilisées.

Dominique Giniaux - Pionnier de l'ostéopathie équine (1980)

Sources : (Giniaux, Soulagez votre cheval aux doigts et à l'oeil, 2003) ; (Giniaux, Les chevaux m'ont dit - Essai d'ostéopathie équine, 2011)

Dominique Giniaux commença son activité en tant que vétérinaire traditionnel. Sa réflexion évolua rapidement et l'amena à transposer l'ostéopathie de l'homme à l'animal dans les années 80. Ses travaux de recherche portent notamment sur le cheval. Pendant son activité vétérinaire il remarqua notamment que la cause de boiteries chez le cheval ne pouvait pas toujours être diagnostiquée par la radiographie. De même, il explique qu'une déformation osseuse visible par cet examen complémentaire n'est pas obligatoirement la raison de la douleur chez le cheval. L'ostéopathie humaine lui a permis d'appréhender l'animal d'une autre manière. Ses mains devenant l'unique outil de diagnostic, de palpation et de compréhension sur les chevaux. Il devint le pionnier de l'ostéopathie équine et une référence de l'ostéopathie animale actuelle.

« Le lien entre la vertèbre en lésion et le trouble de l'organe correspondant est plus étroit chez le cheval que l'homme. J'utilise volontairement le terme de lien, puisque, comme je l'ai expliqué, on ne peut savoir a priori lequel des deux problèmes est la cause de l'autre. » (Giniaux, Les chevaux m'ont dit - Essai d'ostéopathie équine, 2011)

L'approche viscérale de l'ostéopathie équine fut abordée dès son commencement. Par cette citation le docteur Giniaux met en valeur la notion de globalité exprimée par ces prédécesseurs en humaine. Il évoque une prise en charge globale où les causes d'une dysfonction ostéopathique peuvent être diverses et variées.

Nous retrouverons notamment dans ses ouvrages des liens entre les organes et les vertèbres. Comme par exemple :

- L3 et les intestins *« Même lorsqu'on a la preuve que la diarrhée a commencé pour une toute autre cause, si le trouble persiste malgré les traitements classiques il y a de fortes chances pour que la vertèbre ait répondu par une lésion qui, bien qu'étant la conséquence du problème intestinal, suffise à maintenir le symptôme. »* (Giniaux, Les chevaux m'ont dit - Essai d'ostéopathie équine, 2011)
- L2 et les reins souvent liés à des blocages de la L6 en lien avec la vessie. Giniaux décrit notamment le lien entre L2 et les myosites chez les galopeurs, causées par un blocage de cette vertèbre en flexion.
- L1 en lien avec les testicules ou les ovaires ; le sacrum avec le vagin, le rectum et du pénis
- T18 avec le gros intestin, créant un lien étroit dans les coliques de stase.
- T16 et T17 avec les glandes surrénales
- T15 engendrerait un dérèglement du système parasympathique et prédisposerait à des coliques de spasme, aux diarrhées brutales et brèves
- T14 en lien avec les troubles hépatiques, très rarement bloqué mécaniquement, elle engendrerait des tensions musculaires localisées.
- T13/ T12 et parfois T11 en lien avec des problèmes d'estomac
- T10 à T3 représentant le garrot, en lien avec des troubles pulmonaires et/ou cardiaques.
- T10 est particulièrement concernée par les affections pulmonaires et notamment par l'emphysème, sa manipulation ne permettra cependant pas de faire disparaitre la pathologie, mais améliorera la respiration du cheval.

Le docteur Giniaux réalise ces liens en démontrant que les vertèbres subissent des tensions en fonction de certaines pathologies, les corrélant ainsi avec les viscères associés. Dès le commencement de l'ostéopathie chez les chevaux, la notion de viscérale fut donc implantée. Pour corriger ces troubles, Dominique Giniaux corrigeait de manière mécanique les vertèbres correspondantes aux troubles fonctionnels organiques.

Francis Lizon - auteur du premier ouvrage pour l'ostéopathie vétérinaire sur les petits animaux (1988)

Sources : (Lizon, 1988) ; (Chêne, s.d.)

Francis Lizon est un pionner de l'ostéopathie vétérinaire, il s'est formé auprès des ostéopathes humains pour adapter l'ostéopathie sur les animaux. A cette époque aucune formation en ostéopathie pour animaux n'existait. Son ouvrage porte notamment sur les chiens et les chats. Il y reprend les principes fondamentaux des pionniers de l'ostéopathie et l'histoire de celle-ci comme nous le faisons dans ce mémoire. Il montre l'étendu de l'ostéopathie *« Vous guérirez ainsi non seulement eczémas et boiteries, mais aussi paralysies (récentes), incontinences vésicales, otites externes invétérées, troubles de l'équilibre, diarrhées pancréatiques, pyélonéphrites, métrites, stérilités, agressivité, méformes des chiens de sport, etc. Soit sur toutes affections d'organes ou neuromusculaires ou psychiques non congénitales, ni parasitaires ou virales, ni malignes. »* (Lizon, 1988)

Dans l'intérêt de notre mémoire nous retrouvons ses propos sur les fascias et notamment sur les mésos splanchniques. Il décrit le fascia comme un *« lieu géométrique réalisant des échanges cellulaires et tissulaires »*, ayant une importance cruciale dans la circulation des fluides vitaux. Il place l'intérêt de la cinétique des structures osseuses et ligamentaire au même plan. Les fascias contiennent toutes les tensions induites entre ces structures. Les structures viscérales sont citées dans son ouvrage, leur considération exprime l'importante de prendre en considération l'intégralité d'un organisme. *« Les fascias sont des lames ou fourreaux conjonctifs, plus ou moins denses, qui séparent et enrobent toutes les structures organiques, viscérales et somatiques du corps. Cette notion de fascia est extensive aux tissus conjonctifs lâches, aux membranes, aux tissus sanguins et vasculaires. »* (Lizon, 1988) Il met en avant la solidarité des fascias les uns par rapport aux autres. Et leur présence partout dans l'organisme.

Il explique également l'existence des différents fascias mettant en avant les mésos splanchniques : *« Les autres fascias entourent les paquets vasculo-nerveux, les grandes enveloppes viscérales comme le péricarde, la plèvre, l'épiploon, le péritoine, les mésos (…) »* (Lizon, 1988)

Il reprend l'analyse de Dominique Giniaux, expliquant la venue de pathologies viscérales liées à des blocages vertébraux ; mettant ainsi en avant l'importance de l'ostéopathie pour ces pathologies. Sa position de vétérinaire nous offre une vision de complémentarité entre l'ostéopathie et la médecine traditionnelle.

Pierre Tricot – Approche tissulaire de l'ostéopathie (années 90)

Source : (Tricot, Tome 1 - Approche tissulaire de l'ostéopathie - Un modèle du corps conscient, 2002)

Auteur de plusieurs livres en ostéopathie, Pierre Tricot est le traducteur des textes d'Andrew Taylor Still. Il suivit initialement une formation de kinésithérapeute, puis en ostéopathie avant de devenir ostéopathe exclusif. Pierre Tricot fut l'élève de Viola Frymann qui lui transmit ses connaissances sur le crânio-sacré et l'approche des fascias. Il rencontra cependant des difficultés dans ses sensations, jusqu'à la mise en place d'une approche tissulaire. Cette approche regroupe des paramètres de conscience, dits subjectifs, représentant la position que doit avoir le thérapeute avec lui-même et son patient. Ces paramètres sont la présence, l'attention et l'intention. Une fois ces paramètres mis en place, il expose des paramètres dits objectifs, concernant l'approche palpatoire et d'écoute des tissus. Ces paramètres sont la tension, la densité et la vitesse, permettant le début de l'écoute d'un mouvement tissulaire.

Pierre Tricot, présente un schéma de traction tissulaire partant du sacrum. Cette vision a été préalablement reprise dans notre mémoire et adapté aux mésos splanchniques en partant de la racine du mésentère pour la cavité abdomino-pelvienne, des plèvres ou du péricarde pour la cavité thoracique.

Dans son approche tissulaire, il expose sa façon d'aborder la sphère viscérale. Comme pour chaque partie du corps abordée, il insiste sur l'importance d'appréhender une structure dans sa globalité. L'approche qu'il décrit ne varie pas, l'intention est la même, il exprime cependant l'importance de considérer les organes lorsque nous entrons en contact avec n'importe quelle région du corps. Ainsi, il fixe son attention sur la totalité de la sphère qu'il approche. Dans sa manière de traiter en ostéopathie, Pierre Tricot met une intention de rentrer en contact avec la structure tissulaire sous-jacente. Son objectif est de libérer l'énergie retenue par des cycles d'intentions successifs s'enchainant pour se synchroniser avec la densité et la tension des structures.

« Que l'organe viscéral soit protégé ou non, l'approche tissulaire ne varie pas, puisque nous travaillons sur la structure en tant que substance plastique et que nous recherchons les zones de rétentions qui du fait de leur rétraction nous attirent, où qu'elles se trouvent. Il nous semble cependant important d'avoir bien présent à l'esprit (à la conscience, à l'attention) que lorsque nous abordons globalement une région, nous incluons les organes viscéraux qui y sont contenus. » (Tricot, Tome 1 - Approche tissulaire de l'ostéopathie - Un modèle du corps conscient, 2002)

Serge Paoletti – Les fascias (1998 première édition de son ouvrage)

Source : (Paoletti, 2002)

Serge Paoletti a commencé son parcours en étant kinésithérapeute avant de découvrir l'ostéopathie. Dans sa pratique de l'ostéopathie, Serge Paoletti s'intéresse aux phénomènes biodynamiques embryologiques et à l'étude des fascias. Il insiste sur la notion de globalité de l'Ostéopathie où les spécialisations n'existent pas, ni sur le choix du patient, ni sur le choix des approches utilisées. Il s'intéresse notamment aux fascias en insistant sur la place qu'ils représentent au sein du système musculosquelettique. Par son ouvrage, « Les fascias – Rôles des tissus dans la mécanique humaine » Serge Paoletti a contribué à l'approfondissement de l'étude des fascias. *« L'avancement des recherches amène à une meilleure compréhension du rôle des tissus. De nouvelles études viendront encore renforcer leur importance. Ces nouveaux progrès permettront d'affiner nos connaissances et de mieux comprendre les mécanismes subtils de cette merveilleuse machine qu'est le corps humain. Cette meilleure approche permettra en outre un meilleur abord des dysfonctions et par voie de conséquence, une facilité dans la restauration de la normalité confirmant ainsi l'intuition de Still. »* (Paoletti, 2002)

Dans son ouvrage, il apporte un intérêt aux séreuses splanchniques et les relient entre elles sous forme de représentation schématique. Ces schémas seront positionnés dans les annexes. Nous avons utilisé son approche diagnostique pour décrire notre diagnostic ostéopathique, dans notre partie anatomique.

Thomas Myers, thérapeute manuel américain (Myers, 2000 / traduction française 2018)

Source : (Myers, 2000 / traduction française 2018)

Ce thérapeute manuel et enseignant a réalisé de nombreuses recherches sur le réseau fascial. Son travail est influencé par l'ostéopathie crânienne, viscérales et des études sur les mouvements intrinsèques. Il partage sa vision depuis 30 ans dans le monde entier. Il s'intéresse notamment au lien entre l'ostéopathie crânienne et viscérale et avec le système musculosquelettique. Il décrit leur fonctionnement en symbiose et leurs étroites relations. Il évoque les torsions et les restrictions, décrites par les praticiens en thérapie manuelle, du système viscéral et crânien. Ainsi l'action du thérapeute sur ces blocages aura un effet positif sur le système musculosquelettique et inversement. Son raisonnement et cette analyse sont permis par sa vision globale des fascias. Il expose ainsi la nécessité de travailler sur le corps fibreux dans sa totalité. Pour cela il cite quatre domaines d'investigations qu'il décrira comme fondamentaux : les méninges et la périnèvre ; **les enveloppes péritonéale, pleurale, péricardique et leurs attaches ligamentaires** ; « la poche extérieure » contenant les méridiens myofasciaux, il s'agit du système musculaire ; la poche intérieure comprenant le périoste, les

capsules, les ligaments, les cartilages, les os formant le système squelettique. Il insiste sur l'importance d'apporter du mouvement à ces domaines, étant le rôle d'un thérapeute.

Pascal Evrard auteur du premier ouvrage exposant des techniques en ostéopathie équine (2005)

Source : (Evrad, 2005)

Pascal Evrard est ostéopathe humain et équin. En 1997, il organise la première structure de formation en ostéopathie équine, en Allemagne. Puis participera à différentes formations destinées aux vétérinaires, notamment en Floride. Son livre « Introduction aux techniques ostéopathiques structurelles appliquées au cheval » (Evrad, 2005) est le premier ouvrage exposant des tests et des traitements en ostéopathie équine.

Pascal Evrard cite et utilise les travaux de Louisa Burns, Irvin Korr dans son ouvrage. Il se repose sur leur analyse avant d'aborder une analyse biomécanique du cheval. Pascal Evrard parle de l'ensemble des techniques ostéopathiques (structurelles, des tissus mous, fasciales, d'écoute, réflexes et cranio-sacrée).

Il aborde les conséquences des dysfonctions ostéopathiques vertébrales sur le réseau fascial, précisant qu'il peut être atteint par des perturbations ; il décrit également la dysfonction somatique. La dysfonction somatique est engendrée par le processus viscéro-somatique d'un organe, celui-ci recevant un influx nerveux trop important. Cet influx cause une modification fonctionnelle de l'organe. De la même manière qu'Irvin Korr, Pascal Evrard parle des métamères pour aborder le système viscéral, en le reliant au système nerveux.

Pascal Evrard aborde le viscéral en évoquant les adaptations fasciales des moyens de fixité des organes. Lors d'une atteinte pathologique d'un organe, il explique que l'organe atteint peut changer de forme et générer des irritations à cause de ses attaches ligamentaires. Les causes infectieuses peuvent également impacter les organes, il décrit la sensibilité du poumon à ces affections et la formation du tissu cicatriciel qui en résulte. Cette modification tissulaire perturbe la mobilité des plèvres des poumons. Il cite les conséquences d'une mal position lors de la gestion pouvant induire une déviation thoracolombaire. Les causes chirurgicales comme lors d'opérations de coliques, engendrent des cicatrices dans le système fascial. La mobilité thoracique peut être atteinte par ces cicatrices.

Evrard reste succinct dans son approche des mésos splanchniques, il parle du réseau fascial au sens large.

-CONCUSION DE LA PARTIE 2-

Cette partie a retracé chronologiquement l'Histoire de l'ostéopathie, évoquant les points de vue des ostéopathes humains, animaliers et/ou vétérinaires les plus connus. Leurs visions sur l'ostéopathie fasciale et viscérale ont ainsi été mises en avant, afin d'établir un panorama complet sur l'évolution de ces approches.

Nous pouvons souligner qu'au fil des années la vision de l'ostéopathie évolue mais que son fil conducteur reste le même. La notion de globalité dans la prise en charge est centrale. L'ostéopathe est décrit par certains comme ayant une approche « généraliste », la philosophie de l'ostéopathie ne donne place à aucune « spécialité ». Nous avons montré dans cette partie que les sphères viscérales étaient bien considérées dès le commencement de l'ostéopathie.

Les différences entre ces ostéopathes dans leurs approches des sphères viscérales résident dans l'approche diagnostique et le traitement ostéopathique. Certains privilégient une voie d'accès mécanique en travaillant sur les vertèbres, pour agir au niveau des organes. D'autres travaillent sur le tissu conjonctif en surface et en profondeur avec une approche dite tissulaire, fasciale ou réflexe, ils agissent directement en regard de l'organe.

~

Tout au long de ce mémoire, nous cherchons à proposer une approche originale de ces sphères viscérales tout en les intégrant dans la globalité du corps. En pratique, il est important de ne pas se focaliser sur une seule approche ou un seul groupe de technique ou encore une seule zone du corps, mais justement d'inclure cette approche particulière avec les autres, pour lui donner plus de sens.

PARTIE 3 : PROPOSITION D'UNE APPROCHE EN OSTEOPATHIE VISCERALE PAR LES MESOS SPLANCHNIQUES

L'objectif de cette approche est de montrer la complémentarité entre le travail d'un vétérinaire et celui d'un ostéopathe animalier. L'ostéopathie est trop souvent incomprise du milieu médical. Elle peut en réalité être un atout pour une meilleure prise en charge des animaux. L'approche viscérale en ostéopathie est notamment très controversée. A travers cette étude nous tenterons de présenter son intérêt mais également ses limites.

Il est cependant important de préciser que l'ostéopathie est globale, elle ne possède aucune spécialisation, elle est à la fois structurelle, tissulaire, viscérale, crânienne. Elle est un tout indivisible, englobant un organisme dans son intégralité. Comme nous l'avons vu précédemment, ce qui varie est le traitement ostéopathique et notamment le choix des techniques employées par les ostéopathes, selon leur expérience, leur croyance, leur philosophie. Il s'agit d'un choix propre à chacun.

Dans cette partie nous souhaitons valoriser l'approche viscérale de l'ostéopathie en utilisant les mésos splanchniques.

I. Notions fondamentales à la compréhension de cette partie

A. Définition d'un diagnostic ostéopathique

La notion de diagnostic ostéopathique a été précisée par le Conseil national de l'Ordre des vétérinaires, en septembre 2019 et est acquise comme une définition propre à la pratique des ostéopathes animaliers. Nous pouvons retrouver cette définition dans le référentiel de compétences propre à l'examen national d'aptitude des ostéopathes animaliers.

« *Diagnostic ostéopathique : Le diagnostic ostéopathique comprend un diagnostic d'opportunité et un diagnostic fonctionnel :*

- Le diagnostic d'opportunité est une démarche qui consiste à identifier les symptômes et les signes d'alerte justifiant un avis vétérinaire préalable à une prise en charge ostéopathique de l'animal.

- Le diagnostic fonctionnel est une démarche qui consiste à identifier et hiérarchiser les dysfonctions ostéopathiques ainsi que leurs interactions afin de décider du traitement ostéopathique le mieux adapté à l'amélioration de l'état de l'animal. » p5 (CNOV, 25 et 26 septembre 2019)[4]

[4] CNOV : Conseil National de l'Ordre des Vétérinaires.

B. Définition d'une dysfonction ostéopathique

Une dysfonction ostéopathique est décrite par le pionnier de l'ostéopathie, Andrew Taylor Still de la manière suivante : *« La dysfonction ostéopathique est caractérisée par une restriction de mobilité partielle ou totale, à même de conditionner la vascularisation et de perturber l'action des neurones. »* (Still, 1892). Depuis la création de l'ostéopathie plusieurs définitions ont vu le jour, nous tenterons de donner la plus actuelle possible.

Un organisme met en place diverses réactions de défenses (contracture, douleur, adaptation posturale, etc…) face aux agressions extérieures.

1. Si la réaction induit une dégradation d'un des systèmes de l'organisme (musculosquelettique, myo-fascial, viscéral, etc..) de manière irréversible, on parle de **« lésion pathologique »** représentant une urgence à destination du vétérinaire ; (exemple : fracture).
2. Si la réaction persiste de manière anormale sans dégradation d'un des systèmes, on parle de **« pathologies, lésions ou dysfonctions fonctionnelles »**, l'ostéopathe animalier peut intervenir à ce niveau.

En résumé, le terme **« lésion »** est couramment employé pour décrire les affections graves, nécessitant une prise en charge du domaine médical. Le terme **« dysfonction »** représente une atteinte fonctionnelle, se traduisant par une perte ou une diminution de la mobilité d'un tissu ou d'un organe (os, tendon, viscère, fascia, etc…). Ce terme décrit le champ d'action de l'ostéopathie.

La description du champ d'action de l'ostéopathie animale est aujourd'hui décrite par le législateur comme étant : *« les manipulations ayant pour seul but de prévenir ou de traiter des troubles fonctionnels du corps de l'animal, à l'exclusion des pathologies organiques qui nécessitent une intervention thérapeutique, médicale, chirurgicale, médicamenteuse ou par agents physiques. Ces manipulations sont musculosquelettiques et myo-fasciales, exclusivement manuelles et externes. »* (CRPM, 2017)[5]

C. Définition d'une dysfonction ostéopathique myofasciale et/ou viscérale

Dans sa thèse Elise Dagain met en lumière l'impact des différentes dysfonctions ostéopathiques, nous utiliserons ces propos pour illustrer cette partie. (Dagain, 2006)

Les tensions fasciales sont à l'origine de dysfonctions organiques, elles peuvent modifier l'élasticité de certaines attaches viscérales aboutissant à des troubles fonctionnels secondaires d'origine purement mécanique. « *Ce sont toutes les lésions de tensions musculaires, de contractures, de congestion ou œdème des structures de soutien, des conjonctifs, ce sont des dysfonctions ostéopathiques. Elles peuvent être primitives, suite à un traumatisme ou une agression, ou secondaires à des adaptations puis compensations.* » p44 (Dagain, 2006)

[5] CRPM : code rural et de la pêche maritime, il s'agit du code juridique incluant l'ostéopathie animale.

Les dysfonctions viscérales correspondent aux tensions sur les moyens de fixité des différents viscères. Le viscère concerné se retrouve orienté dans un contexte non physiologique, assimilé à une **« altération fonctionnelle »** et différant de la **« lésion pathologique ».** Elise Dagain, décrit ces dysfonctions : *« Elles correspondent aux dysfonctions organiques, aux tensions des fascias profonds, aux restrictions de mobilité des organes contenus dans les cavités. »* p44 (Dagain, 2006)

Ainsi, pour nommer une dysfonction viscérale nous utilisons les trois plans de l'espace : crânio-caudal, dorso-ventral et droite-gauche, afin de situer la position prise par le viscère. Dans notre approche avec les mésos splanchniques nous spécifierons en plus les différents mésos ou ligaments viscéraux causant ces mouvements.

Les dysfonctions viscérales peuvent également être associées au terme de douleur projetée *(voir Partie 2 : Clavier équin de Roger, Irvin Korr, Francis Lizon).* La douleur référée prend naissance dans un organe (viscérotome) et se perçoit au niveau cutané (dermatome), on parle de convergence viscéro-cutanée. Il est ainsi important de spécifier les dysfonctions vertébrales pour établir une corrélation entre le système nerveux, viscéral et cutané.

D. Les dysfonctions vertébrales – Les lois de Fryette

Cette partie sera réalisée grâce à l'ouvrage Traité pratique d'ostéopathie mécaniste chez le chien et le cheval de Fabrice Fosse et de Natacha Gimenez (Gimenez, 2008) et avec la thèse vétérinaire d'Elise Dagain (Dagain, 2006).

Les dysfonctions vertébrales correspondent aux définitions préalablement décrites, elles peuvent être adaptatives ou traumatiques. Si les axes de mobilité et la physiologie articulaire sont respectés, la dysfonction pourra être traumatique ou adaptive. En revanche, si les axes de mobilité dépassent la référence physiologique, la dysfonction sera toujours d'ordre traumatique.

Les lois de Fryette expliquent le fonctionnement de la mécanique vertébrale en associant les paramètres de latéroflexion (ou side-bending) et de rotation.

- La 1ère loi décrit une position de neutralité (N) associé à une rotation (R) et une latéroflexion (S) opposées. Pour cette loi, l'amplitude de la latéroflexion est supérieure à celle de la rotation. On note cette dysfonction vertébrale NSR Droite ou Gauche en fonction du côté de la latéroflexion. Cette loi concerne un groupe d'au moins trois vertèbres.
- La 2ème loi comprend un paramètre de flexion (F) ou d'extension (E), associé à une rotation (R) et une latéroflexion (S) du même côté. Pour cette loi, l'amplitude de la rotation est supérieure à celle de la latéroflexion. On note cette dysfonction ERS ou FRS en fonction du paramètre prédominant entre la flexion et l'extension. Nous ajoutons à la suite le paramètre droite ou gauche en fonction du paramètre commun à la rotation et à la

latéroflexion, de sorte à inscrire ERS D, ERS G, FRS D ou FRS G. Cette loi ne cible qu'un segment intervertébral, soit 2 vertèbres ensembles.

- La 3ème loi n'est pas démontrée chez les animaux. *« Il est accepté que lorsqu'un mouvement est exécuté, il limite l'amplitude des suivants ».* p58 (Dagain, 2006)

Il est important d'expliquer le fonctionnement des dysfonctions vertébrales, celles-ci peuvent être corrélés avec une dysfonction viscérale, en fonction de la localisation métamérique (voir Partie 2 – Irvin Korr).

En ostéopathie, on appelle **test d'induction**, le test permettant d'identifier la dysfonction primaire entre une dysfonction vertébrale et viscérale. Ce test consiste à amorcer la normalisation d'une des deux zones dysfonctionnelles et à analyser le comportement de l'autre zone en même temps.

- ➔ Si l'amorce de normalisation de la zone A entraîne une normalisation de la zone B, nous pouvons en déduire que la dysfonction ostéopathique A est primaire à la B.
- ➔ Si l'amorce de normalisation de la zone A ne modifie pas les paramètres dysfonctionnels de la zone B, nous pouvons considérer que la dysfonction B est primaire à la dysfonction A.

L'attention de l'ostéopathe se portera ainsi en premier lieu sur la dysfonction primaire.

E. Les dysfonctions crâniennes

Les dysfonctions crâniennes ciblent les restrictions de mobilités au niveau des sutures crâniennes, c'est-à-dire entre les os du crâne. Elles incluent également les dysfonctions sur les membranes (faux du cerveau, tente du cervelet, tente de l'hypophyse, méninges, etc..). En ostéopathie la symphyse sphéno-basilaire (SSB) est un point central pour observer les mouvements crâniens *(Partie 2 : Wiliam Garner Sutherland).* Elle forme la jonction entre la boite crânienne et le rachis. Des influences à son niveau (rotation, latéroflexion, compression) auront des conséquences directes sur les autres os du crâne et sur le reste de l'organisme. On nomme également les dysfonctions entre deux os du crâne en spécifiant leur mouvement.

Le MRP a une place prépondérante dans les dysfonctions crâniennes, son amplitude, sa force et son rythme au niveau du crâne, indiqueront une bonne mobilité de ce dernier. En revanche, une amplitude diminuée, une force faible et un rythme ralenti seront synonymes de dysfonctions ostéopathiques au niveau du crâne.

Maintenant que les valeurs essentielles à la compréhension de notre approche ont été expliquées, nous présenterons l'approche intégrant les mésos splanchniques.

II. Proposition d'une approche en ostéopathie animale

A. Les éléments indispensables

Pour commencer, un recueil des commémoratifs et une bonne connaissance du dossier de l'animal sont essentiels. L'ostéopathe animalier doit avoir une vision d'ensemble sur la vie d'un animal ainsi les éléments comme l'âge, le comportement général, les antécédents médicaux, chirurgicaux ainsi que des éléments complémentaires sur son environnement, et son alimentation seront importants.

S'ajoutent ensuite le motif de consultation, l'observation statique, dynamique et la palpation pour exclure toute urgence vétérinaire.

L'observation minutieuse de l'état de santé général est très importante, notamment l'état du poil (pigmentation, orientation, zone de dépilation). Comme nous l'avons vu dans notre seconde partie avec le Clavier Equin de Roger, les zones dermiques, les points de Knapp ou encore les points de Chapman, l'observation et la palpation peuvent révéler des troubles viscéraux sous-jacents.

B. Diagnostic ostéopathique

1. Les tests généraux

Pour réaliser un diagnostic ostéopathique précis nous commençons par des tests généraux :

- **Mobilisation active du rachis (ondulation)** : on induit un mouvement ondulatoire le long du rachis de l'animal, afin d'observer, les zones de ralentissement et/ou de blocage.
- **L'écoute du MRP** : Cette écoute se fait à trois emplacements stratégiques : crâne, garrot/sternum et bassin. Ce mouvement peut cependant être écouté sur n'importe quelle structure du corps. L'écoute du MRP consiste à analyser la force, l'amplitude et le rythme de ce mouvement, dans l'optique de déceler des zones où la mobilité des structures et donc leur fonctionnalité serait altérée. Le concept du MRP permet à l'ostéopathe d'avoir des informations sur la vitalité de l'organisme dans son ensemble ou d'une zone en particulier.
- **La FTM (force de traction médullaire)** : La FTM représente la tension générale au sein du système nerveux central (SNC). L'approche de cette force intrinsèque au système nerveux central, permet aussi bien une analyse diagnostique qu'un traitement ostéopathique. Il s'agit d'une des lignes de force principales prise en compte dans l'analyse de la répartition de l'équilibre des forces et ce principalement lorsque le principe architectural de la tenségrité est utilisé. L'approche de cette force permet d'apprécier la continuité tensionnelle le long de l'axe nerveux et de ses enveloppes méningées et de localiser une éventuelle rupture de cette continuité.

- **<u>La racine du mésentère :</u>** Il s'agit d'un élément clef de mon mémoire de fin d'étude. En se positionnant sur la deuxième lombaire, comme nous l'avons précédemment expliqué dans notre partie anatomique. Elle me permet d'explorer d'abdomen de l'animal et d'examiner précisément les tensions ligamentaires et en finalité de détecter de potentielles dysfonctions viscérales. Pour plus de précision, l'encadré rose est un rappel pratique que nous avons précédemment rédigé dans notre partie descriptive de l'anatomie de la racine du mésentère.

Notre intention se porte ensuite sur la racine du mésentère, il s'agit de la même approche sacrée décrite par Pierre Tricot dans son premier ouvrage, adaptée à la racine du mésentère. (Tricot, Tome 1 - Approche tissulaire de l'ostéopathie - Un modèle du corps conscient, 2002)

<u>Rotation horaire ou anti-horaire</u>

Il faut percevoir la racine du mésentère comme une vis qu'on visse ou qu'on dévisse. Elle donne des indications sur l'élasticité ligamentaire de la cavité péritonéale. Cette rotation sera combinée aux phénomènes de tractions tissulaires qui seront décrits par la suite.

Ainsi, si une traction tissulaire est induite sur la gauche du plan médian (en regardant vers la tête de l'animal debout), nous aurons une rotation dans le sens anti-horaire de la racine du mésentère. A contrario, si nous avons une traction tissulaire à la droite du plan médian, nous aurons une rotation dans le sens horaire de la racine du mésentère.

<u>Tractions tissulaires</u>

Si la cavité péritonéale présente des excès de tension sur un certain méso nous percevrons une traction induite. Cette traction témoigne d'une résistance, d'une densité et attire notre main dans une direction. Il est important de cibler nos paramètres afin d'établir la direction de la traction que nous percevons, selon un plan crânio-caudal, droite-gauche et dorso-ventral. Ces paramètres nous permettent de nous orienter vers un organe, il convient ensuite d'aller observer dans la zone ciblée ce que les tissus ont à exprimer. Nous pourrons ainsi mobiliser, directement ou indirectement, l'organe en question, et observer s'il présente une quelconque densité ou restriction de mobilité. Cette manipulation nous amène ainsi à cibler un viscère et à nommer une dysfonction ostéopathique viscérale.

Si la racine du mésentère est facilement mobilisable dans les sens horaire et anti-horaire, aucune dysfonction ostéopathique viscérale ne peut être décelée par ce biais au niveau de la cavité abdominale.

- **<u>L'écoute du caisson thoracique :</u>** Afin d'avoir une approche globale de cette cavité, on réalise une écoute tissulaire sur les plèvres, puis sur le péricarde. Nous recherchons une bonne mobilité dans les différents plans de l'espace. Si cette écoute est fluide et ne présente aucune restriction de mobilité, nous pourrons dire que la sphère thoracique viscérale ne présente pas de dysfonction ostéopathique. En revanche si celle-ci présente des résistances, nous pourrons par la suite réaliser des tests spécifiques pour cibler la zone, l'organe et les mésos créant la restriction de mobilité. Pour plus de précision sensorielle et palpatoire, on peut associer la description faite pour la partie sur l'anatomie

Pour les plèvres, nous choisirons une position centrale au niveau de la cavité thoracique, les 2 mains encadrant les 5èmes côtes. Le mouvement des plèvres est généralement ample, lors de notre écoute tissulaire, et nous permettent de nous déplacer ainsi au sein de la cavité thoracique. Si les plèvres présentent des restrictions de mobilité, le mouvement perçu est de faible amplitude et nous pouvons ressentir une difficulté à les mobiliser. Ainsi nous cherchons à cibler une partie de la cavité thoracique. Nous testons nos plèvres au sein de chaque médiastin.

<u>Pour les tests spécifiques :</u>

- ➔ Si les tractions sont induites en direction du sternum, cela peut être associé à une dysfonction mécanique en lien avec ce dernier.
- ➔ Si les tractions sont induites en direction caudale nous irons ensuite tester le diaphragme.
- ➔ Si les tractions sont induites vers les parois costales, cela peut nous diriger vers une dysfonction mécanique au niveau d'une côte.
- ➔ Si les tractions nous mènent en direction dorsale cela peut être synonyme d'un blocage au niveau des vertèbres thoraciques.
- ➔ Si les tractions sont induites dans une position centrale sans se diriger vers les extrémités pariétales de la cavité thoracique, nous testerons la mobilité des deux poumons, afin d'établir selon trois paramètres leur positions pour cibler la conformation interne, et le jeu de traction entre les différentes plèvres.

Pour tester la zone du péricarde, on se met en regard du cœur à l'arrière du coude gauche sur le tiers distal de 3ème à la 6ème côte. Contrairement aux plèvres, le péricarde est beaucoup moins étendu et très proche de son organe, le cœur. Les sensations tissulaires sont par conséquent différentes, nous n'avons pas ce phénomène de légèreté et d'amplitude que nous décrivions précédemment pour les plèvres.

Lors de l'écoute du péricarde, les mouvements sont donc plus courts mais doivent être possibles sans témoigner de ralentissement. Si une fixité importante de ce tissu est révélée, cela sera synonyme d'une dysfonction ostéopathique. Nous cherchons ensuite les paramètres dans lesquels il est maintenu.

2. Les tests spécifiques

Nous enchainons ensuite avec des tests spécifiques, pour déceler l'ensemble des dysfonctions ostéopathiques. Ils consistent à réaliser :

- L''intégralité des tests mécaniques traditionnels sur les membres, le rachis et le gril costal (dysfonctions articulaires des membres et vertébrales).
- Les tests spécifiques de la sphère crânienne (dysfonctions osseuses et membraneuses)
- Les tests des sphères viscérales (dysfonctions viscérales et explication par rapport aux mésos splanchniques)

L'ensemble des dysfonctions ostéopathiques nous permettent d'établir un schéma dysfonctionnel, dans l'optique de créer des liens entre les différentes structures. Ce travail se fait pour choisir un axe de traitement et hiérarchiser les dysfonctions trouvées.

III. Partie expérimentale

A. Le projet

Cette partie expérimentale est composée de deux parties et réalisée dans deux milieux distincts :

1. La première sur les chevaux au sein de la Clinique Vétérinaire du Cheval à Grenade.
2. La deuxième sur les petits animaux au sein de la Clinique Vétérinaire du Val Dadou à Graulhet.

Ces expérimentations en établissements de soins vétérinaires avaient pour objectif de montrer la complémentarité entre le travail d'un vétérinaire et celui d'un ostéopathe animalier, par une approche viscérale de l'ostéopathie.

Nous avons précédemment décrit comment contacter les différents mésos, dans la partie sur l'anatomie. Par cette partie expérimentale, nous irons plus loin, en amenant l'ostéopathie dans des cliniques vétérinaires. Pour mon expérience personnelle, j'avais envie d'observer et d'apprécier différents types d'urgences, avec un œil ostéopathique.

Nous avons préalablement défini le terme de diagnostic ostéopathique[6], nous avons également vu que les urgences vitales n'étaient pas du ressort de l'ostéopathe.

---

[6] « *Diagnostic ostéopathique : Le diagnostic ostéopathique comprend un diagnostic d'opportunité et un diagnostic fonctionnel :*

- Le diagnostic d'opportunité est une démarche qui consiste à identifier les symptômes et les signes d'alerte justifiant un avis vétérinaire préalable à une prise en charge ostéopathique de l'animal.

- Le diagnostic fonctionnel est une démarche qui consiste à identifier et hiérarchiser les dysfonctions ostéopathiques ainsi que leurs interactions afin de décider du traitement ostéopathique le mieux adapté à l'amélioration de l'état de l'animal. » p5 (CNOV, 25 et 26 septembre 2019)

En tant que future praticienne, je me questionne sur la place que peut avoir un ostéopathe animalier dans des centres de soins vétérinaires. Cette possibilité ne nous est pas enseignée en formation. L'ostéopathie animale est encore peu connu du milieu vétérinaire, je vois dans le travail en équipe une opportunité thérapeutique pour une meilleure prise en charge des animaux.

B. Les paramètres de réalisation

Pour rester centrée sur le sujet de mon mémoire, j'ai souhaité tester les limites et l'efficacité de mon protocole avec les mésos splanchniques. Cette partie expérimentale ciblera ainsi seulement le diagnostic ostéopathique.

- Dans la clinique pour les petits animaux, lorsque le vétérinaire avait besoin de réaliser des examens complémentaires, je demandais l'autorisation de réaliser, au préalable, un diagnostic ostéopathique. Ainsi avant le résultat des examens complémentaires, j'avais l'opportunité d'échanger avec le vétérinaire sur les dysfonctions ostéopathiques trouvées, en précisant au niveau des sphères viscérales les tensions sur les différents mésos splanchniques.

- Dans la clinique du cheval, je demandais aux vétérinaires de m'orienter en priorité sur les chevaux ayant eu des examens complémentaires en tout genre. Ainsi je réalisais un diagnostic ostéopathique sur le patient sans connaitre la raison de sa présence, puis j'échangeais avec le vétérinaire en charge du dossier pour le questionner et lui communiquer mes observations.

Il est essentiel de préciser que chaque diagnostic ostéopathique était adapté à l'état du patient et respectueux de ce dernier. La plupart des cas exposés sont ceux de patients ayant des pathologies lourdes. Ainsi, dans notre approche ostéopathique, les tests avec une prise des membres étaient réalisés avec parcimonie, en fonction du cas.

C. Les objectifs et les questionnements personnels

En finalité je cherche à observer si une corrélation entre le diagnostic médical et mon diagnostic ostéopathique est possible. En toute sincérité, au départ je n'avais aucune idée de ce que pourrait donner le résultat. J'ai vu cette approche comme un défi, où je n'essayais pas d'imposer une méthode, une vision ou une pratique. Je présentais plutôt une remise en question des sensations perçues et de la pertinence de mon protocole. L'approche viscérale de l'ostéopathie étant floue pour les vétérinaires avec qui j'ai pu travailler, je crois qu'ils ont apprécié que je n'arrive pas avec des certitudes mais avec un esprit critique.

Mon questionnement m'a poussé à m'interroger sur la capacité que nous avons, en tant qu'ostéopathe, à percevoir des dysfonctions ostéopathiques. Ces dysfonctions peuvent-elles nous mener vers une cohérence avec le diagnostic médical, parfois sur des pathologies

lourdes ? Ou sont-elles seulement synonymes d'une adaptation posturale ne pouvant pas donner une corrélation entre le diagnostic médical et notre diagnostic ostéopathique ? Ces questionnements pourraient faire l'objet d'un mémoire à part entière tellement elles sont complexes.

La crise sanitaire liée au covid-19 (printemps 2020) aura néanmoins réduit considérablement le nombre de cas exploitables pour ce mémoire, en me retirant 1 mois de pratique. La suite de ce mémoire doit être par conséquent vue comme un recueil de cas cliniques.

A ce stade, il semble important de rappeler la problématique de ce mémoire :

Comment l'utilisation des mésos splanchniques peut se positionner au cœur de notre pratique pour permettre une meilleure compréhension de l'approche viscérale en ostéopathie, tout en créant un pont avec la médecine vétérinaire ?

1. Les coliques

a. Cas n°1 - Fjord hongre de 13 ans

Motif de consultation : coliques depuis 3 jours et régulièrement depuis 3 ans

1ère Observation avant la chirurgie :

MRP (crâne : correct / garrot sternum : très faible / bassin : faible)

FTM : élevée avec zone de rupture de continuité tensionnelle au niveau du sacrum.

Racine du mésentère :

1. Rotation de la racine dans un sens horaire, conjointe d'une traction tissulaire vers la droite, en dorsal légèrement en crânial.
   => partie dorsale et crâniale de la base du caecum.
2. La racine du mésentère, par une rotation dans le sens anti-horaire nous entraîne également par une seconde traction tissulaire à gauche, en ventral et légèrement en caudal.
   => au niveau de la courbure pelvienne. La courbure pelvienne est recouverte en partie par la terminaison du grand omentum, qui s'attache sur le mésocolon descendant.

Une traction tissulaire mésentérique du 1 vers le 2 est très marquée.

Crâne :

- SSB side-bending rotation droite
- Compression des sutures entre le lacrymal droit et le frontal droit
- Compression des sutures entre le lacrymal droit et le nasal droit

Dysfonctions vertébrales :

- NSR D de T9 à T7
- NSR D de L1 à L5

Dysfonctions des mésos splanchniques :

- Partie terminale du grand omentum.
- Ligament latéral droit de la vessie (tension importante surtout dans sa portion crâniale).

Chirurgie :

Torsion du colon (tour à 360°) + déchirure du mésocolon. La déchirure du mésocolon formait une hernie entrainant une partie des colons à l'intérieure d'elle. La courbure pelvienne passait dans la hernie arrivant du côté droit de l'abdomen.

Corrélation entre les observations ostéopathique et la chirurgie

Les zones de tension entre la courbure pelvienne et la base du caecum avaient été identifiées lors des tests ostéopathiques. Une forte tension du mésentère entre ces 2 points a été analysée. Une hernie dans le mésentère a été découverte, entrainant la courbure pelvienne du côté droit vers le caecum.

Les observations ostéopathiques sont donc concluantes et se corrèlent avec le travail du docteur vétérinaire en charge de la chirurgie.

2ème Observation (J1 après la chirurgie) :

Le bandage réalisé à la chirurgie rendait la réalisation de certains tests plus difficile.

FTM élevée avec une zone de rupture de la continuité tensionnelle au niveau de la zone lombaire. Il s'agit d'une amélioration des tensions de l'axe crânio-sacré, par rapport aux observations avant la chirurgie.

La racine du mésentère nous tracte en direction de la courbure pelvienne seulement, c'est-à-dire avec une rotation dans le sens anti-horaire dans une direction gauche, ventralement et caudalement.

Les dysfonctions vertébrales et crâniennes trouvés à la première observation restent inchangées.

- ⇨ **La chirurgie de colique diminue fortement les tensions trouvées précédemment. Cependant les tensions vertébrales et crâniennes persistent.**

3ème Observation (1 semaine après la chirurgie) :

1 semaine après la chirurgie notre patient commençait à avoir de la diarrhée.

MRP globalement faible (dégradation à la suite de mes 2èmes observations)

FTM élevée avec une zone de rupture de la continuité tensionnelle au niveau de la zone lombaire.

La racine du mésentère nous amène à gauche, en crânial, sur la zone de l'estomac. Ces tensions nous font spécifier en particulier des tensions sur le grand omentum (ligaments hépato-gastrique et gastro-phrénique). Cette forte traction est associée à une rotation dans le sens anti-horaire de la racine du mésentère. Elle nous fait ressentir une zone de vide à droite, en parallèle de l'estomac.

Une tension secondaire apparaît à droite de la racine, tractant le caecum dorsalement.

Dysfonctions dans la sphère thoracique :

- T4 à T7 en NSRG
- Sternum torsion droite
- Poumon droit (caudal ventral et externe)
- Tensions des plèvres entre la partie caudale du poumon droit et la partie crâniale du poumon gauche.

⇨ Tensions surtout situées dans le médiastin caudal causé par la mobilité du poumon droit et par ses moyens de fixité. La position de ce poumon engendre des tensions au niveau des plèvres.

Dysfonction du diaphragme bloqué en inspiration. La coupole gauche est plus dense et moins mobile. Cette densité est en lien avec les tensions induites par l'estomac.

Dysfonctions dans la sphère abdominale et pelvienne :

- L'estomac (crânial ventral externe)
- La rate suit les mouvements de l'estomac et adapte sa position avec lui, elle prend ainsi une position dysfonctionnelle en crânial, ventral et externe, identique à l'estomac. Ce phénomène est causé par le ligament gastro-splénique reliant la rate et l'estomac.
- Le foie est également en dysfonction et entrainé par l'estomac en interne crânial et ventral, ces phénomènes seront induits par les ligaments triangulaire gauche, coronaire et hépato gastrique.
- T 18 à L4 NSRG (évolution des tensions vertébrales post chirurgie)
- L5/L6 ERSG
- Asymétrie des mouvements des reins. Le rein gauche va en externe et en caudal, tandis que le rein droit va en interne et en crânial. Cette asymétrie est révélatrice d'une dysfonction ostéopathique.
- Sacrum en TGG
- Tension au niveau du ligament médian de la vessie.

Dysfonctions crâniennes :

- SSB torsion gauche
- Tensions entre la suture du lacrymal et du nasal droit et du lacrymal et du frontal droit persistantes depuis la première observation.

BILAN DES OBSERVATIONS

- ⇨ Globalement j'observe un phénomène de surcharge au niveau de la cavité péritonéale, les dysfonctions ostéopathiques montrent un mouvement caudo-crânial dans le corps de l'animal. La partie crâniale de la sphère abdominale étant impactée avec notamment une surcharge des tensions en périphérique de l'estomac. Cela entraine un blocage du diaphragme en inspiration et l'accumulation des tensions dans le médiastin caudal. Les plèvres révèlent également des tensions. Nous savons cependant grâce à l'examen échographique que l'estomac ne semble pas présenter de problème particulier. Mais d'un point de vue ostéopathique nous pouvons observer une surcharge des tensions sur ses moyens de fixité, causée par les phénomènes de traction-compression induits par les organes périphériques.

- ⇨ Ce phénomène crânio-caudal semble faire apparaitre un trouble caudalement à ces blocages. J'entends par cette zone, la partie caudale à la rate dans la partie gauche de l'abdomen, le mésentère et l'intestin grêle pour la partie centrale. Le caecum est, quant à lui, tracté en dorsal par notre racine du mésentère. La zone des intestins semble être le point de départ de notre problème. Cela peut se corréler avec les symptômes de diarrhée. Les sensations ostéopathiques sur cette zone ne nous permettent pas d'établir de dysfonction particulière.

- ⇨ Mon appréciation tissulaire me permet de révéler, dans ce cas, les conséquences induites sur le corps. Nous pouvons observer la répartition des tensions sur les différentes structures citées précédemment. D'un point de vue tenségritif, l'organisme s'adapte de manière à isoler la zone lésée, en pathologie.

  Le covid-19 ne m'a pas permis de pousser mes observations plus loin.

b. Cas n°2 - ânesse de 18 ans

Motif de consultation : coliques depuis un jour

1ère observation avant la chirurgie

MRP globalement faible (mais mieux au niveau du crâne)

FTM élevée avec une zone de rupture de la continuité tensionnelle au niveau du sacrum.

La racine du mésentère, par une rotation dans le sens horaire et par une traction tissulaire à droite, en ventral et légèrement en caudal nous amène au niveau de la jonction caeco-colique. En analysant les zones périphériques le caecum semble distendu et prend plus de place qu'à la normale. Il a une faible densité donnant l'impression d'être rempli d'air. L'ensemble des colons est dense et peu mobile. Contrairement au premier cas, le mésentère n'indique pas un phénomène de coaptation tissulaire. Les tissus sont denses, la mobilisation est compliquée, il y a une sensation de pesanteur.

Dysfonctions crâniennes :

- SSB en side-bending rotation droit
- Frontal droit en RE

Dysfonctions au niveau des cervicales :

- Densité globale des vertèbres cervicales
- C3/C4 ESR D

Dysfonctions au niveau thoracique :

- T7 à T9 NSR G
- Sternum en torsion gauche (plaqué à gauche)

Dysfonctions au niveau abdominal :

- L1 à L5 NSR D
- Rein droit moins mobile maintenu en crânial

Chirurgie

La chirurgie a révélé une torsion entre le colon dorsal gauche et le colon ventral gauche (180°).

2ème observation (1 semaine après la chirurgie)

Les 2 jours précédents, elle a fait des crottins humides, ressemblant à des bouses de vache. Sa fréquence cardiaque était de 52 bpm et ses analyses biochimiques et cytologiques étaient bonnes.

MRP globalement faible.

FTM identique à la première observation.

La racine du mésentère nous tracte dans deux directions.

1. La première par une rotation dans le sens anti-horaire et par une traction longue en direction crâniale, gauche et ventrale nous amène au niveau de l'estomac.
2. La deuxième par une rotation dans le sens horaire, et par une traction tissulaire courte à droite en dorsale, nous amène au niveau du caecum.

Une convergence de ces deux zones se fait ressentir par le grand omentum et le mésentère.

Dysfonctions des mésos splanchniques :

- Grand omentum
- Mésentère en lien avec le caecum
- Ligament sterno-péricardique
- Ligament large à droite
- Ligament latéral de la vessie à gauche

Dysfonctions au niveau du thorax :

- T5 à T8 NSR D
- Poumon gauche (caudal dorsal externe)
- Tensions sur le ligament sterno-péricardique

Dysfonctions au niveau de l'abdomen :

- T 10 à T14 NSR G
- T18 à L5 NSR D
- Sacrum en TDD
- Estomac caudale, interne et dorsal (mouvement induit par la traction sur le grand omentum).
- Caecum (très léger) en direction crâniale, interne et ventrale (mouvement induit par le mésentère)
- Tension du ligament large à droite.
- Tension ligament latéral de la vessie à gauche

BILAN DES OBSERVATIONS

Dégradation de l'état général au fil des jours, pronostic peu favorable.

⇨ Nous pouvons observer dans ce cas un grand nombre de dysfonctions des mésos splanchniques. L'ânesse a du mal à récupérer de sa chirurgie, les tensions ostéopathiques internes sont amplement augmentées. Contrairement à notre premier cas, le MRP n'a pas été amélioré, il reste faible dans ces trois paramètres (amplitude, rythme et force).

Le covid-19 ne m'a pas permis de pousser mes observations plus loin.

ANALYSE

Ces deux cas de coliques ont été intéressants, j'ai notamment pu assister à deux chirurgies. A partir de la 3ème observation pour le cas n°1, il serait intéressant d'envisager un travail en complémentarité. L'objectif serait d'apporter un confort postural pour permettre au cheval de s'adapter au mieux aux contraintes induites par la chirurgie et d'optimiser ainsi la récupération post chirurgicale.

Pour le cas n°2, la détérioration de l'état général est avancée il est compliqué de positionner un point de vue. Personnellement j'aurai tendance à dire qu'un accompagnement avec des techniques douces pourrait être intéressant. L'objectif serait d'aider à rendre de la fluidité tissulaire et liquidienne à l'ensemble du corps. Cela proposerait une aide supplémentaire pour tenter d'optimiser une amélioration.

2. Les colites/ diarrhées

a. Cas n°3 – Jument mérens de 3 ans

Motif de consultation : arrivée en urgence pour cause de diarrhée.

Observation 5 jours après son entrée en clinique

MRP faible (crâne et garrot/sternum) mais bon au niveau du bassin.

FTM élevée avec une zone de rupture de la continuité tensionnelle au niveau de T13.

La racine du mésentère nous entraîne par une rotation dans le sens anti-horaire et par une traction tissulaire en crânial, à gauche et en ventral au niveau de l'estomac. Cette traction tissulaire est réalisée par le ligament gastro-phrénique.

Diaphragme bloqué en inspiration.

Dysfonctions au niveau thoracique :

- T5 à T8 NSR D
- Poumon droit crânial ventral et externe
- Tensions sur les plèvres à droite et sur le ligament sterno-péricardique

Dysfonction au niveau abdominal :

- T10/T11 ESRD
- Estomac crânial dorsal et interne
- La rate est en crânial dorsal et interne, il suit l'estomac dans son incurvation (mouvement induit par le ligament gastro-splénique).
- L1 à L4 NSRG

- Le rein gauche est en crânial et en externe, le fascia transversalis est tracté à son bord crânial et suit également le mouvement de la rate, et celui de l'estomac (par le ligament néphro-splénique).
- Le rein gauche induit à son tour une traction tissulaire sur le ligament latéral gauche de la vessie.

⇨ Par la racine du mésentère nous pouvons voir que le mésentère est globalement entrainé en direction de l'estomac.

Dysfonctions crâniennes :

- SSB side-bending rotation droit
- Temporal gauche en caudal et rotation externe.

Résultats des examens complémentaires

L'hémato-biochimie révèle une légère anémie. A l'échographie, la paroi du colon repliée à droite parait épaissie, il y a notamment un œdème dans la région cranio-ventrale. L'intestin grêle apparait comme mobile et non distendu. L'estomac est de taille normale. Les examens réalisés sont en faveur d'une colite.

BILAN DES OBSERVATIONS

⇨ Ce cas est intéressant d'un point de vue ostéopathique, il révèle la majorité des dysfonctions ostéopathiques au niveau abdominal à gauche du plan médian. L'œdème se situe cependant à droite du plan médian au niveau du colon ventral droit. Nous pouvons cependant constater que la majorité des dysfonctions ostéopathiques se trouve dans la même portion de l'abdomen que le colon dorsal droit, c'est-à-dire dans sa portion crâniale.

⇨ L'estomac est le moteur de nos dysfonctions et se dirige dans une direction crâniale, dorsale, et interne, autrement dit vers la zone de l'œdème. L'engorgement provoqué par l'œdème provoque un épaississement de la paroi du colon ventral droit et donc oblige les structures environnantes à s'adapter. Notre observation ostéopathique montre ainsi que le côté opposé à l'œdème compense davantage. Les paramètres tissulaires modifiés par l'inflammation ne nous permettent pas de détecter de dysfonction ostéopathique sur la zone de l'œdème.

b. Cas n°4 – Hongre anglo-arabe de 3 ans

Motif de consultation : diarrhée avec présence de parasite

Première observation le lendemain de son entrée en clinique

MRP globalement très faible

FTM élevée avec une zone de rupture de la continuité tensionnelle au niveau du sacrum.

La racine du mésentère nous entraîne vers le foie par une rotation dans le sens horaire et par une traction tissulaire en direction droite, crâniale et ventrale. Cette traction est exercée sur le ligament hépato rénal.

Dysfonctions vertébrales :

- T6 à T9 NSRG
- T12 à T17 NSRG
- L4/L5 NSRD
- Sacrum TDG

Diaphragme bloqué en expiration.

Dysfonctions au niveau de l'abdomen :

- Le foie en crânial ventral interne
- Le caecum crânial ventral et interne suit le foie

⇨ Ils sont tous les deux resserrés ver l'intérieur et comprimés par la dysfonction du diaphragme.

- Le rein droit va en crânial et en interne, cette dysfonction est causée par la tension sur le ligament hépato rénal
- Tensions au niveau des intestins (jéjunum-iléon) entrainés à gauche, en ventral et en crânial.

Dysfonctions crâniennes :

- C0/C1 FRS G
- SSB torsion droite
- Maxillaire gauche en dorso caudal
- Temporal gauche en crânial et rotation interne
- Frontal droit en rotation externe

Le covid-19 ne m'a pas permis de pousser plus loin mes observations et de suivre l'évolution du cas

BILAN DES OBSERVATIONS

Nous n'avons pas beaucoup d'informations sur ce cas, mais d'un point de vue abdominal nous pouvons remarquer les fortes tensions entre le foie, le caecum et le diaphragme. Un phénomène de compensation en interne entre ces éléments est visible. Nous pouvons voir que ce cas, présente un phénomène d'enroulement en partant du foie. Le troisième cas présentait lui également ce phénomène mais en partant de l'estomac.

ANALYSE

Ces deux cas de diarrhées ont révélé une adaptation similaire comme j'ai pu le préciser dans mes dernières observations. D'un point de vue ostéopathique, nos dysfonctions semblent se diriger vers une compensation posturale. Ainsi, je serai d'avis d'accompagner de manière complémentaire les animaux se trouvant dans ce genre de situation. La médecine vétérinaire et l'ostéopathie animale pourraient à mon sens former un bon duo pour optimiser le retour à la santé. La médecine prend en charge les symptômes de diarrhée alors que l'ostéopathie cherche à rééquilibrer de manière globale l'ensemble des structures du corps, optimisant le traitement médical et proposant des conditions de retour à la norme favorable.

1. Cas en lien avec l'appareil génital

a. Cas A – Labrador femelle de 10 ans

Motif de consultation : ne mange plus, écoulement de la vulve

Première observation avant les examens complémentaires :

MRP globalement faible surtout pour le rythme.

FTM élevée avec une zone de rupture de la continuité tensionnelle au niveau du sacrum.

Diaphragme densité des coupoles.

La racine du mésentère est **globalement dense et nous rencontrons des difficultés à la mobiliser normalement. Nous ne pouvons pas mobiliser la racine du mésentère dans un sens horaire et anti-horaire. Cette rigidité impacte les mouvements du mésentère qui est appendu à la racine.** Une forte traction tissulaire se fait en caudal, en ventral et dans l'axe du plan médian en direction de la zone pelvienne. Une deuxième traction s'exerce en direction gauche, je n'arrive pas à cibler précisément une zone.

Dysfonctions vertébrales :

- T9 à T13 en NSRD
- Sacrum en TDD

Pas de dysfonctions viscérales

Dysfonctions fasciales :

- Densité du mésentère surtout en caudal en lien avec le jéjuno-iléon et de la jonction iléo-caecale.
- Le diaphragme pelvien est globalement figé.
- Tension sur le ligament néphro-splénique.

⇨ Globalement les tensions s'orientent vers la partie caudale du mésentère et sur la partie crâniale et la zone pelvienne. Cette dernière est globalement dense et peu mobile.

Examens complémentaires :

L'échographie a révélé un pyomètre.

Observation pendant l'opération :

L'intervention révèle que les 2 cornes utérines sont remplies de pus, et la présence d'une tumeur de l'ovaire à gauche.

BILAN DES OBSERVATIONS

- ⇨ Notre diagnostic ostéopathique par les mésos splanchniques nous a amené dans la zone pelvienne en crânial. La pathologie découverte explique la densité tissulaire perçue au niveau du diaphragme pelvien, et au niveau du mésentère. La densité tissulaire présente n'a pas permis d'établir des dysfonctions ostéopathiques spécifiques sur la sphère génitale. L'inflammation de la paroi de l'utérus provoqué par le pyomètre nous donne le même ressenti ostéopathique que le cas n°3 vu chez les chevaux. La zone inflammée contracte les tissus en périphérie de la zone pathologique et ne nous permet pas de déceler une dysfonction ostéopathique sur l'origine de la pathologie.

- ⇨ La deuxième traction tissulaire partant de la racine du mésentère est cohérente avec la tumeur de l'ovaire découverte du côté gauche, lors de la chirurgie. Cette découverte est surprenante car la direction de notre traction tissulaire était peu précise mais bien localisé au niveau de l'ovaire.

Le stade avancé du pyomètre modifie la qualité des tissus et les sensations tissulaires que nous pouvons avoir. Cependant les mésos splanchniques nous ont bien amené dans la zone à problème, mes sensations se corrélant avec le diagnostic vétérinaire.

b. Cas B – Setter femelle de 12 ans

Motif de consultation : ne mange plus depuis 2 jours. Suspicion d'avoir mangé de la mort au rat.

Première observation du vétérinaire

Il y a une sensibilité à la palpation au niveau abdominal, avec de la fièvre (39.7°C).

Première observation avant les examens complémentaires :

MRP globalement faible

FTM élevée avec une zone de rupture de la continuité tensionnelle au niveau de la zone lombaire.

La racine du mésentère est plus dense, elle reste tout de même mobilisable. Par une rotation dans le sens horaire de la racine du mésentère, une traction tissulaire part en direction caudale, ventrale à droite dans la direction du caecum. Celui-ci est compris dans la partie droite du mésentère et soutenu par le pli iléo-caecal.

Dysfonctions vertébrales : le rachis est globalement dense et peu mobile (corrélation avec la FTM importante).

Dysfonctions viscérales :

- Jonction iléo-caecale en dorsal, crânial et externe
- Le rein droit est caudal et en interne, le fascia transversalis du côté droit est dense et moins mobile dans sa portion caudale.

Dysfonctions fasciales :

- Densité du mésentère notamment dans sa partie caudale
- Fascia transversalis droit moins mobile dans sa portion caudale

Résultat des examens complémentaires vétérinaires :

L'examen échographique révèle un épaississement de la paroi de l'utérus.

L'hématologie révèle une quantité importante de globules blancs.

Le diagnostic vétérinaire reconnait une métrite. Un traitement antibiotique et anti inflammatoire est administré. Une injection est faite pour ouvrir le col de l'utérus et permettre sa vidange.

BILAN DES OBSERVATIONS

⇨ De prime abord l'analyse ostéopathique ne semble pas corréler avec le diagnostic vétérinaire. Cependant nous retrouvons la même sensation que pour le cas A présentant un pyomètre, le mésentère est impacté en caudal et la racine est plus rigide à la mobilisation. Le cas du pyomètre révèle une impaction tissulaire beaucoup plus importante. Le pyomètre est un stade avancé contrairement à la métrite qui peut être prise en charge sans chirurgie.

⇨ Ces 2 cas révèlent une densification du mésentère et des tissus en caudal de la racine du mésentère, et donc en crânial de l'appareil génital.

c. Cas C – Berge Belge femelle de 3 ans

Motif de consultation : ne mange plus depuis plusieurs jours, présente 40.1 de fièvre.

Première observation avant les examens complémentaires :

MRP globalement faible

FTM compliquée à contacter, sensation « de lenteur » sur le système dure-mérien.

Densité de la racine du mésentère impossibilité de la mobiliser.

Dysfonctions vertébrales :

- T11 à L3 en NSRG

Pas de dysfonction viscérale.

Dysfonctions fasciales :

- Densité de la racine du mésentère et compression globale du mésentère et de l'abdomen. Aucune traction tissulaire n'est émise au départ de la racine du mésentère.

Résultats des examens complémentaires vétérinaires :

L'échographie révèle un pyomètre avec 4 cm de diamètre pour les cornes utérines. Une chirurgie est nécessaire

BILAN DES OBSERVATIONS :

⇨ Ce cas est le plus avancé des trois que nous venons de présenter. Nous pouvons voir que l'impact tissulaire est important, figeant progressivement le corps dans un sens caudo-crânial. Les tissus commencent par se figer dans la sphère pelvienne et gagne du terrain progressivement vers l'avant.

⇨ Les cas vus précédemment sont B < A < C au niveau de la gravité de la pathologie et de l'atteinte tissulaire déceler par un diagnostic ostéopathique. Ainsi, nous pouvons observer une corrélation intéressante entre les diagnostics médical et ostéopathique.

d. Cas D – Caniche femelle de 13 ans

Motif de consultation : vulve coule depuis 3 mois

Première observation avant les examens complémentaires

MRP globalement faible

FTM élevée avec une zone de rupture de la continuité tensionnelle au niveau de la zone lombaire.

La racine du mésentère est mobilisable dans les sens horaire et anti-horaire, ces deux sens nous amènent en fin de leur mouvement à une traction tissulaire se dirigeant en caudale, en ventrale et vers la sphère pelvienne. Le mésentère est dense dans sa portion caudale.

Diaphragme en dysfonction d'expiration.

Dysfonction vertébrales Le rachis est globalement dense

Pas de dysfonctions viscérales.

Dysfonctions fasciales :

- Ligament médian de la vessie
- Mésentère

Résultat des examens complémentaires vétérinaires :

L'échographie a permis de découvrir deux kystes au niveau des ovaires. Le vétérinaire préconise une opération pour retirer l'appareil génital.

BILAN DES OBSERVATIONS

⇨ Le diagnostic ostéopathique est cohérent avec les précédents cas que nous avons présentés : un mésentère moins mobile et une densité au niveau la portion crâniale de la sphère pelvienne.

⇨ Cependant dans ce cas, la zone des ovaires n'avait pas été repérée avec notre approche ostéopathique.

e. Cas E – Labrador femelle de 11 ans

Motif de consultation : montée de lait, grosseur sur le flanc droit depuis une semaine, pas de fièvre.

1ère observation avant examens complémentaires vétérinaire :

MRP correct

FTM élevée avec une zone de rupture de la continuité tensionnelle au niveau des thoraciques caudales.

La racine du mésentère nous amène au niveau de la sphère pelvienne par une rotation dans le sens anti-horaire et une traction en caudale, à gauche et en ventral. On cible des tensions sur le ligament large à gauche.

Dysfonctions vertébrales :

- T7/T8 en ESRD
- C0/C1 en ESRD
- Sacrum en TGG

Dysfonctions viscérales :

- Ovaire gauche cranialisé dorsalisé et en externe. Des tensions sont présentes sur le ligament suspenseur de l'ovaire et sur le ligament large.
- Tensions sur les plèvres au niveau du médiastin moyen à gauche.

Observations globales :

Les tensions sont notamment centrées sur l'appareil génital à gauche.

Résultat des examens complémentaires :

L'échographie révèle que la chienne est en réalité gestante avec la présence de 3 petits dont 1 mort. Le propriétaire ne souhaite pas garder la portée, une ablation totale de l'appareil génital est proposée et acceptée.

L'opération révèle que les petits sont uniquement présents dans la corne utérine gauche.

BILAN DES OBSERVATIONS

⇨ Les dysfonctions ostéopathiques étaient portées majoritairement situées au niveau de la sphère génitale. Les tensions au niveau du ligament large à gauche se révèlent cohérentes par rapport à la présence de petits uniquement dans la corne utérine, du même côté.

ANALYSE

Nous avons pu observer une évolution tissulaire entre les différents cas présentant des métrites ou pyomètres. Notre diagnostic ostéopathique nous a permis de cibler la zone du petit bassin pour ces cas. L'appréciation tissulaire sur ce genre de pathologies m'a permis d'enrichir mon approche diagnostique.

On observe également des similitudes dans les réactions tissulaires périphériques par rapport aux zones pathologiques. D'un point de vue ostéopathique, une inflammation fige les tissus en périphérie de la zone lésée.

Ces observations sont intéressantes car elles permettent de montrer les adaptations posturales face à des pathologies couramment rencontrés par le vétérinaire. L'approche ostéopathique proposée permet également de montrer une cohérence avec le diagnostic médical et d'envisager une prise en charge commune. Après la prise en charge de ces cas par la médecine vétérinaire traditionnelle, un suivi ostéopathique peut ainsi se justifier.

2. Atteinte digestive

a. Cas F – Chat européen femelle de 6 mois

Motif de consultation : Diarrhée chronique depuis la stérilisation.

15 jours après la stérilisation première visite – le traitement allopathique s'est avéré non efficace et les probiotiques n'ont pas amélioré l'état digestif.

1 semaine après la première visite chez le vétérinaire, les symptômes persistent toujours et des tests parasitaires sont effectués.

Devant l'absence de résultat par l'allopathie : proposition de séance en ostéopathie.

Première observation et séance d'ostéopathie :

MRP légèrement faible

FTM élevée avec une zone de rupture de la continuité tensionnelle au niveau de la zone lombaire.

La racine du mésentère nous révèle 2 zones de tensions :

- Par une rotation anti-horaire, une traction tissulaire va vers le petit bassin en direction caudale, ventral et légèrement à gauche du plan médian.
- Le mésentère est globalement dense notamment dans sa partie gauche, ventrale et caudale.

Le diaphragme en expiration

Dysfonctions vertébrales :

- T11/12 FRSD
- L1/L2 ERSG
- Sacrum TDG

Dysfonctions viscérales :

- Foie en caudal dorsal et interne
- Intestin en dorsal, crânial et à gauche.

Dysfonctions fasciales

- Tension sur le ligament latéral droit de la vessie.
- Tension au niveau du diaphragme pelvien. Mouvement anarchique des tissus entre le mésentère et la paroi ventrale de l'abdomen. Restriction de mobilité importante sur cette zone.

Les traitements allopathiques n'ayant pas apporté d'amélioration, un arrêt total du traitement est proposé dans l'attente des résultats des analyses pour déceler des traces de parasites. Une séance d'ostéopathie est proposée et acceptée par le propriétaire. Les pré- et probiotiques sont maintenus.

Traitement ostéopathique proposé :

- Recoil sur le diaphragme
- Toggle sur le petit omentum.
- Déroulé fascial du mésentère pour travailler sur la restriction de mobilité en ventral de l'abdomen.
- Recoil sur T11/T12 et L1/L2
- FTM (technique tissulaire)
- Harmonisation crânio-sacrée

Observation du propriétaire 3 jours après séance :

Les crises diarrhéiques ont diminué après la séance, elles sont toujours présentes mais beaucoup moins fréquentes. Le chat semble moins douloureux. La diarrhée est moins liquide.

Résultat des analyses de selles :

Les analyses se révèlent positives pour la cryptosporidiose. Un traitement adéquat est prescrit pour traiter la pathologie, les conditions digestives s'améliorent et se stabilisent totalement 1 mois après le début du traitement.

Conclusion de nos observations :

L'ostéopathie a pu apporter du confort dans le cas de ce chat. Elle témoigne de l'importance d'un travail en complémentarité avec la médecine vétérinaire pour le bien être du patient.

ANALYSE :

L'ostéopathie animale à sa place sur ce genre de cas et de pathologies pour apporter un soutien et du confort à l'animal. Il est évident qu'elle ne réglera pas le problème sous-jacent et que la médecine vétérinaire est indispensable. Dans une optique de prise en charge globale du patient il est cependant intéressant d'envisager la complémentarité des soins, comme nous l'avons fait dans ce cas.

3. Cas de piroplasmose

a. Cas G – Berger belge femelle de 3 mois

Motif de consultation : comportement apathique, fièvre à 39°3

1ère observation avant les examens complémentaires vétérinaires

MRP globalement faible et particulièrement au niveau du crâne.

FTM globalement élevée

La racine du mésentère par une rotation dans le sens anti-horaire exerce une traction tissulaire dans la direction de la rate à gauche, en ventral et crânial. Cette traction cible le ligament néphro-splénique.

Dysfonctions vertébrales :

- L2 à L5 en NSRD

Dysfonctions crâniennes :

- Compression de la SSB
- Compression de la suture métopique (entre les deux frontaux)

Dysfonctions viscérales :

- La rate est en crânial, ventral et externe.
- Le rein gauche part en crânial et en latéral.

Dysfonctions fasciales :

- Ligament néphro-splénique
- Densité du fascia transversalis dans sa partie crâniale.

Résultats des examens complémentaires vétérinaires :

Une piroplasmose est découverte par les analyses sanguines.

BILAN DES OBSERVATIONS :

⇨ Une corrélation entre le diagnostic médical et ostéopathique est observable.

b. Cas H – Croisé Boxer mâle non castré de 3 ans

Motif de consultation : contrôle à la suite d'une piroplasmose

MRP correct

FTM élevée avec une zone de rupture de la continuité tensionnelle au niveau de T10.

La racine du mésentère par une rotation dans le sens anti-horaire réalise une traction tissulaire à gauche, en crânial et en dorsal, en direction de la rate.

Dysfonction vertébrale :

- L1 à L3 en NSRD

Dysfonctions viscérales :

- Rate en crânial, dorsal et externe.

Dysfonctions fasciales :

- Ligament néphro-splénique

Résultats des examens complémentaires vétérinaires :

Les prélèvements sanguins révèlent qu'il n'y a pas de signe de piroplasmose.

BILAN DES OBSERVATIONS :

⇨ Nous avons précédemment vu que les fascias/ tissus ont une capacité mémorielle. La piroplasmose est dans ce cas guérie mais des tensions restes fixées au niveau de la rate. Ces dysfonctions montrent l'importance d'un suivi ostéopathique après la prise en charge de cette pathologie.

ANALYSE :

Ces cas de piroplasmose montrent une fois de plus qu'une approche en complémentarité avec la médecine vétérinaire peut s'avérer intéressante.

-CONCLUSION DE LA PARTIE 3-

Cette partie expérimentale met en pratique l'utilisation des mésos splanchniques dans le diagnostic ostéopathique. Elle propose un nouvel aspect de l'approche viscérale de l'ostéopathie et permet d'envisager un travail en complémentarité avec la médecine vétérinaire.

~

Cette partie est une présentation de différents cas, visant à illustrer un raisonnement. Le nombre de cas étudiés ne permet bien évidemment pas d'établir des données statistiques. Néanmoins ils illustrent l'efficacité du protocole proposé. Cette étude de cas valorise également l'interdisciplinarité entre le vétérinaire et l'ostéopathe animalier. Cela représente le point de départ d'un travail de recherche que je souhaite poursuivre ces prochaines années.

Je pense que les mésos splanchniques peuvent être une clef pour mettre en lumière l'utilisation de l'approche viscérale, sans pour autant la dissocier du reste des approches qu'offrent la pratique ostéopathique.

~

Pour poursuivre ce travail, il serait intéressant de proposer à plusieurs ostéopathes animaliers d'utiliser cette approche et d'appliquer ce protocole pour comparer les sensations et apporter plus de justesse et de précision dans nos explications.

~

Afin de pouvoir situer la place d'un ostéopathe animalier dans un centre hospitalier vétérinaire, il pourrait être intéressant de s'axer sur certaines pathologies en utilisant notre approche. Cela permettrait d'avoir une vue d'ensemble plus conséquente, d'étoffer davantage les cas et la qualité du raisonnement. L'objectif serait de proposer une prise en charge de ces animaux, complémentaire à celle réalisée par la médecine vétérinaire, avec pour objectif principal d'optimiser le retour à la fonctionnalité et à la santé.

CONCLUSION GENERALE

Ce mémoire fut un travail de réflexion personnelle très enrichissant.

Notre première partie, nous a permis de situer les mésos splanchniques dans la catégorie des fascias intermédiaires. Nous avons pu observer le fonctionnement des fascias et leur composition avant de mieux comprendre leur agencement. L'étude embryologique nous a permis de voir l'importance des fascias et notamment des mésos splanchniques dès l'origine de la vie d'un individu. Cette première partie théorique s'est achevée par l'anatomie, contrairement aux ouvrages traditionnels nous avons placé les mésos splanchniques au premier plan et les viscères au second. Nous avons souhaité mettre en valeur l'étendue des différents mésos splanchniques et leur relation de continuité, afin de dresser un réseau fascial unitaire. Pour rendre cette partie plus intéressante, nous avons intégré des notions pratiques pour commencer à aborder notre protocole en ostéopathie.

~

Notre seconde partie est un recueil historique pour les approches fasciales et viscérales de l'ostéopathie. Elle nous a permis de voir l'évolution des perceptions ostéopathiques concernant ces approches. Nous avons notamment remarqué un point commun entre l'ensemble de ces ostéopathes : la nécessité de travailler un corps dans sa globalité. Ainsi, seules les perspectives de traitement, l'expérience ou la philosophie des ostéopathes varient. Ils incluent cependant tous l'approche viscérale dans leur vision, ce qui les différencie est la manière de s'en occuper.

~

Notre troisième et dernière partie, est une approche expérimentale. Nous avons fait des rappels fondamentaux et présenté un protocole pour valoriser l'approche viscérale de l'ostéopathie. Nous avons par nos cas cliniques essayé de montrer comment cette approche pouvait mettre en lien le travail d'un ostéopathe animalier et celui d'un vétérinaire. Nous avons montré différentes possibilités et surtout la place que peut prendre l'approche viscérale de l'ostéopathie dans les échanges avec d'autres professionnels de santé.

~

L'utilisation des mésos splanchniques peut ainsi faire partie intégrante de la pratique d'un ostéopathe animalier. Cette approche viscérale de l'ostéopathie peut permettre des échanges constructifs avec la profession vétérinaire.

L'important est d'expliquer son raisonnement et l'utilité qui en découle pour le patient.

ANNEXES

Annexe 1 : Articulations du péricarde (humaine) p83 (Paoletti, 2002)

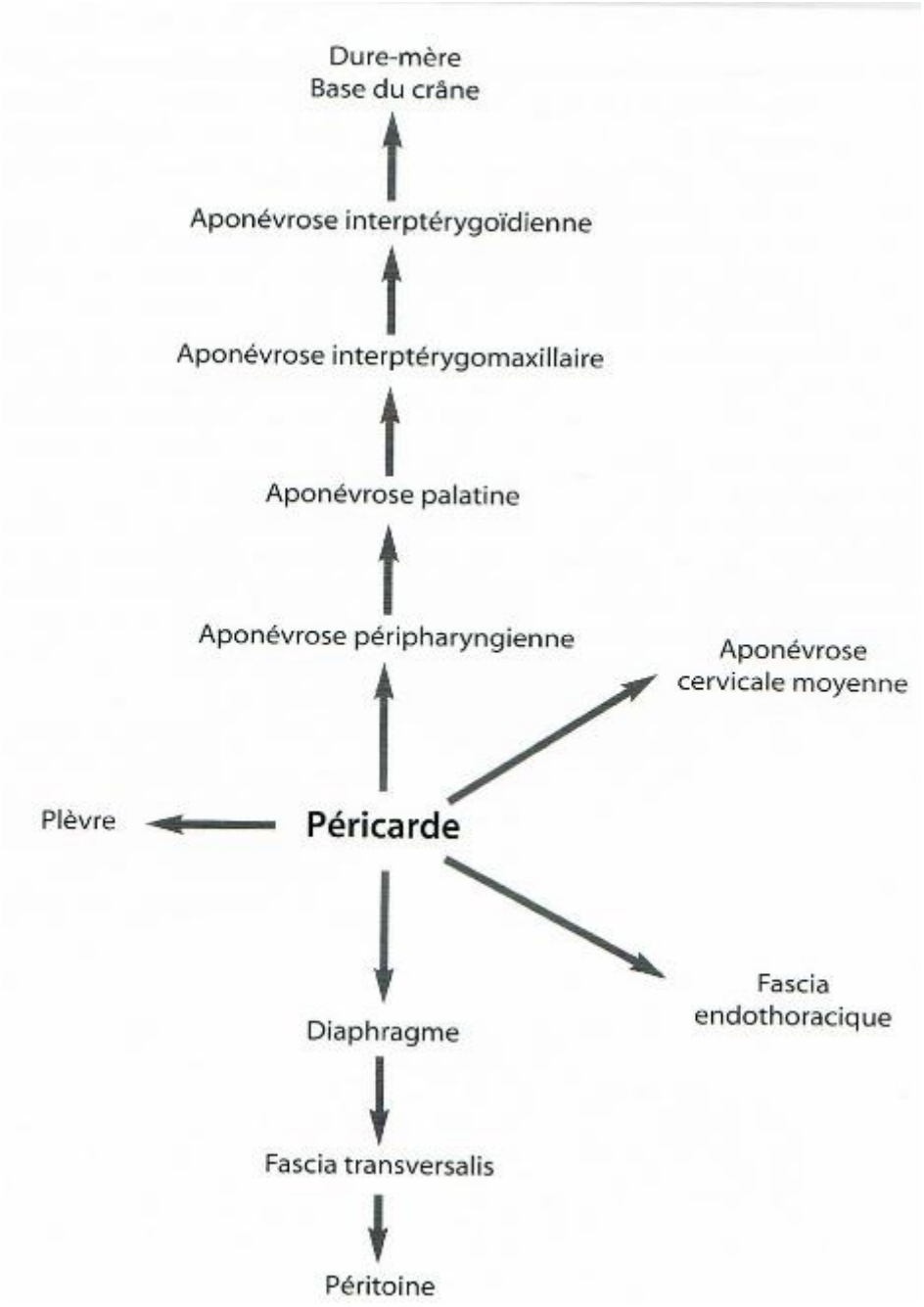

<u>Annexe 2 – Articulation des plèvres (humaine) p89</u> (Paoletti, 2002)

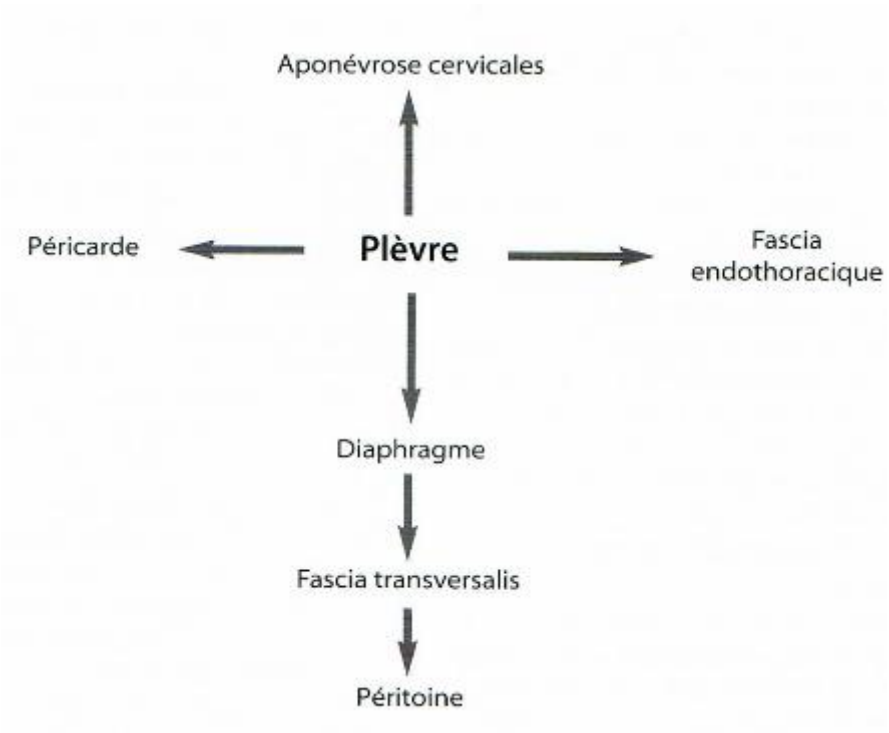

Annexe 3 – Articulation du péritoine (humaine) p99 (Paoletti, 2002)

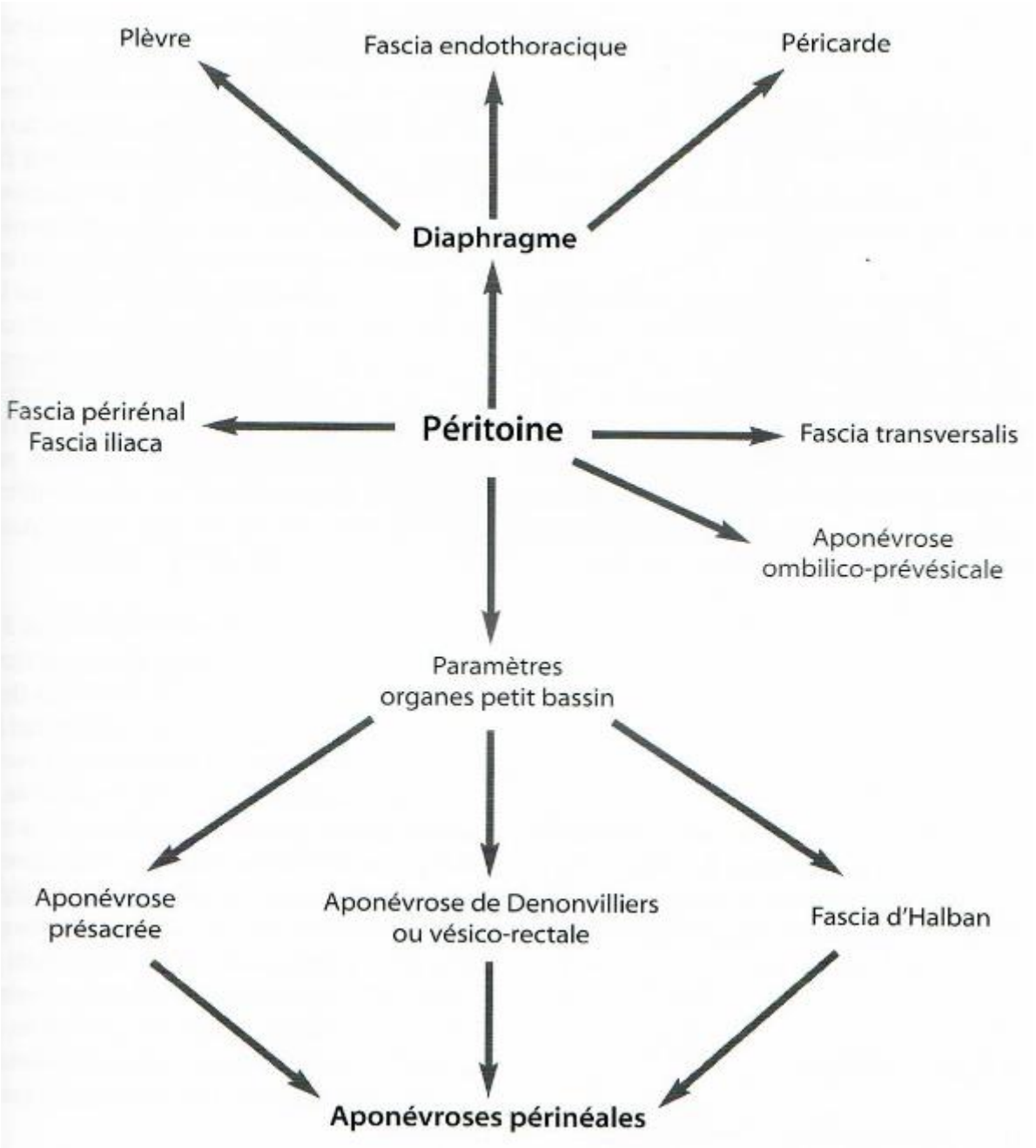

TABLE DES TABLEAUX

Tableau 1 – Comparaison entre les systèmes nerveux, vasculaire et fascial.

Tableau 2 – Les rôles du réseau fascial – « un organe complexe » (d'après Carla Stecco)

Tableau 3 - Tableau expliquant les différences de contraction entre une cellule musculaire lisse et un fibroblaste MFB

Tableau 4 – Conceptualisation et points de vue du réseau fascial (Megret, 2017)

Tableau 5 - Répartition des fascias en trois catégories (superficiels, intermédiaires, profonds)

Tableau 6 – Synthèse sur les omentums

TABLE DES IMAGES

Image 1 - Représentation des cellules, des fibres et de la substance fondamentale présentes au sein du tissu conjonctif. p16 (Myers, 2000 / traduction française 2018)

Image 2 - Microphotographie montrant les différentes fibres du tissu conjonctif *(dont les fibroblastes en amas violet, le tropocollagène en filament violet, l'élastine en orange, la réticuline en rose et les fibres de collagène en jaune.)* p18 (Myers, 2000 / traduction française 2018)

Image 3 – Comparaison entre le réseau fascial et une toile d'araignée.

Image 4 – Comparaison du réseau fascial avec les fibres d'un pamplemousse.

Image 5 – Représentation du système collagénique de la peau au tendon montrant la continuité du réseau fascial (Guimberteau, Promenade sous la peau, 2004) (Myers, 2000 / traduction française 2018) p63

Image 6 – Evolution d'un fibroblaste traditionnel en proto-MFB. *Cette évolution permet aux fibroblastes traditionnels de s'associer aux fibroblastes MFB. Ainsi ils augmenteront leur surface de contraction.* (Myers, 2000 / traduction française 2018) P58

Image 7 – A gauche la représentation traditionnelle des cellules. A droite une représentation cellulaire montrant la connexion entre le matériel nucléaire, le cytosquelette, la membrane cellulaire, et le réseau fascial. Tous ces éléments sont reliés par des intégrines et les protéines laminaires. (Myers, 2000 / traduction française 2018) p59

Image 8 - Représentation d'un zygote 22h après la fécondation. Légende : *1) membrane nucléaire du pronucleus en cours de lyse 2) Microtubule en cours de division. (Image à gauche)* (embryology, s.d.)

Image 9 – Division du zygote 23h après fécondation *(stade anaphase dans la division cellulaire de la méiose). (Image à droite)* (embryology, s.d.)

Image 10 - Représentation de la segmentation du zygote à la morula (embryology, s.d.)

Image 11- Développement du disque embryonnaire à 12 jours (embryology, s.d.)

Image 12 – La différenciation du blastocyte (embryology, s.d.)

Image 13 – Apparition du mésoderme au moment de la gastrulation (embryology, s.d.)

Image 14 – Le disque embryonnaire s'ovalise, la lame notocordale se forme créant l'axe du futur embryon (embryology, s.d.)

Image 15 – Formation de l'embryon (Barone R. , Barone Tome 4 Splanchnologie II , 2001) p480

Image 16 – Délimitation de l'embryon (Barone R. , Barone Tome 4 Splanchnologie II , 2001) p480

Image 17 – Représentations des dérivés de l'endoderme (Barone R. , Barone Tome 4 Splanchnologie II , 2001) p484

Image 18 - Disposition de l'intestin et des principaux organes d'un embryon de cheval faisant 9mm. *Le mésentère dorsal est colorié en rose pour montrer la place importante qu'il prend.* (Barone R. , Barone Tome 4 Splanchnologie II , 2001) P486

Image 19 - Croissance du septum transversum (Barone R. , Barone Tome 4 Splanchnologie II , 2001) p612

Image 20 - Fermeture du péricarde et formation des plèvres (Barone R. , Barone Tome 4 Splanchnologie II , 2001) p612

Image 21 - Fin de la formation du diaphragme (Barone R. , Barone Tome 4 Splanchnologie II , 2001) P612

Image 22 – Evolution des mésentères et formations du système digestif et de ses annexes (Barone R. , Barone Tome 4 Splanchnologie II , 2001) p652

Image 23 – Organes abdominaux d'un fœtus de jument de 87 mm (*permettant la visualisation de la base de la racine du mésentère, du grand omentum, du ligament large et du ligament latéral de la vessie.)* (Barone R. , Barone Tome 4 Splanchnologie II , 2001) P658

Image 24 – Organes abdominaux d'un fœtus de cheval de 20cm. (Barone R. , Barone Tome 4 Splanchnologie II , 2001) P664

Image 25- Développement des omentums et de la bourse omentale. (Barone R. , Barone Tome 4 Splanchnologie II , 2001) p654

Image 26 – Coupe transversale de l'abdomen montrant la disposition du péritoine (pas d'espèce précisé) p2 (Barone R. , Tome 3 - Splanchnologie 1 Appareil digesif et appareil respiratoire, 2009)

Image 27 – Schéma de la disposition du péritoine sur une coupe médiane de l'abdomen (*image du haut : chez la chienne – en bas : chez la jument)* p649 (Barone R. , Barone Tome 4 Splanchnologie II , 2001)

Image 28 – Schéma de la disposition du péritoine sur une coupe médiane de l'abdomen *(image du haut : chez la chienne – en bas : chez la jument)* p649 (Barone R. , Barone Tome 4 Splanchnologie II , 2001)

Image 29 – coupe médiane d'une ânesse (côté gauche) p 711 (Barone R. , Barone Tome 4 Splanchnologie II , 2001)

Image 30 – Vue ventrale après réclinaison du grand omentum et du jéjunum des intestins et du péritoine du chien p 646 (Barone R. , Barone Tome 4 Splanchnologie II , 2001)

Image 31 - Nœuds lymphatiques de l'intestin grêle du chien au sein du mésentère (Barone R. , Tome 3 - Splanchnologie 1 Appareil digesif et appareil respiratoire, 2009) p408

Image 32 - Figure 11 – Topographie des viscères abdominaux du chien. Vue ventrale après ablation de la paroi abdominale. *Sur cette image nous pouvons observer l'étendu du grand omentum (22)* (Sautet, Atlas d'anatomie du chien et du chat - Tome 3 : Abdomen, bassin et Membre Pelvien, 1998)

Image 33 – Vue caudale après ablation des autres parties de l'abdomen, des organes de la région diaphragmatique du cheval p292 (Barone R. , Tome 3 - Splanchnologie 1 Appareil digesif et appareil respiratoire, 2009)

Image 34 – Vue caudale des organes de la région diaphragmatique de l'abdomen du chien p302 (Barone R. , Tome 3 - Splanchnologie 1 Appareil digesif et appareil respiratoire, 2009)

Image 35 – Vue caudale du diaphragme du cheval p652 (Barone R. , Tome 2 Arthrologie et Myologie, 2000)

Image 36 – Insertion pariétale des mésos et ligaments du péritoine du chien p696 (Barone R. , Barone Tome 4 Splanchnologie II , 2001)

Image 37 – Figure 24 Le foie a été écarté pour en observer les ligaments (chien) (Sautet, Atlas d'anatomie du chien et du chat - Tome 3 : Abdomen, bassin et Membre Pelvien, 1998)

Image 38 - Figure 21 Coupe transversale de l'abdomen du chien. Vue caudale passant après T10 (Sautet, Atlas d'anatomie du chien et du chat - Tome 3 : Abdomen, bassin et Membre Pelvien, 1998)

Image 39 – Synthèse des rapports mécaniques entre le diaphragme, le foie et les autres éléments de l'abdomen p21 (Benoit, 2013)

Image 40 - Coupe horizontale de l'abdomen de la chatte *(pour observer le ligament gastro-splénique (15) et le mésoduodénum (20))* (Sautet, Atlas d'anatomie du chien et du chat - Tome 3 : Abdomen, bassin et Membre Pelvien, 1998)

Image 41 – Figure 20 Topographie des viscères abdominaux de la chatte. Vue ventrale. Le jéjunum a été placé latéralement. (Sautet, Atlas d'anatomie du chien et du chat - Tome 3 : Abdomen, bassin et Membre Pelvien, 1998)

Image 42 – Vue du côté gauche des organes pelviens du cheval, recadré sur le mésorectum et le mésocolon descendant. P440 (Barone R. , Tome 3 - Splanchnologie 1 Appareil digesif et appareil respiratoire, 2009)

Image 43 – Inter relation entre les fascias du rein réalisé par Charlène Dutertre, Ostéopathe Animalier (Dutertre, 2014)

Image 44 - Schéma récapitulatif des forces mécaniques induites et subites par les reins (sous forme d'un rond-point) réalisé par Charlène Dutertre, ostéopathe animalier (Dutertre, 2014)

Image 45 – Ligaments latéraux de la vessie chez la chienne (14) (Sautet, Atlas d'anatomie du chien et du chat - Tome 3 : Abdomen, bassin et Membre Pelvien, 1998)

Image 46 – Vue ventrale après ablation des parois ventrales de l'abdomen et des viscères digestifs d'un cheval p66 (Barone R. , Barone Tome 4 Splanchnologie II , 2001)

Image 47 – Schématisation des mésos du système urinaire. (Réalisation personnelle, version numérique : Thomas Pernot)

Image 48 – Coupe transversale des enveloppes des testicules p106 (Barone R. , Barone Tome 4 Splanchnologie II , 2001)

Image 49 - Vue crâniale, après ablation des organes abdominaux de la partie pelvienne d'un étalon p56 (Barone R. , Barone Tome 4 Splanchnologie II , 2001)

Image 50 – Schéma du péritoine pelvien et de ses culs de sac péritonéaux chez le mâle p702 (Barone R. , Barone Tome 4 Splanchnologie II , 2001)

Image 51 – Vue générale des fascias génitaux chez le mâle. (Réalisation personnelle)

Image 52 – Vue latérale de l'ovaire et de la trompe utérine gauche de la jument p292 (Barone R. , Barone Tome 4 Splanchnologie II , 2001)

Image 53 – Vue crâniale des organes pelviens d'une jument p370 (Barone R. , Barone Tome 4 Splanchnologie II , 2001)

Image 54 – Vue latérale gauche de l'appareil génital et organes pelviens d'une chienne p404 (Barone R. , Barone Tome 4 Splanchnologie II , 2001)

Image 55 – Schéma du péritoine pelvien et de ses culs de sac péritonéaux chez la femelle p702 (Barone R. , Barone Tome 4 Splanchnologie II , 2001)

Image 56 – Figure 49. Dissection de la région médiastinale du chien. Vue latérale gauche. (Sautet, Atlas d'anatomie du chien et du chat - Tome 2 : Thorax et membre thoracique, 1997)

Image 57 – Figure 52. Vue latérale droite de la région médiastinale du chien (Sautet, Atlas d'anatomie du chien et du chat - Tome 2 : Thorax et membre thoracique, 1997)

Image 58 – Coupe transversale du thorax montrant le péricarde et les plèvres (l'espèce n'est pas précisée) p2 (Barone R. , Tome 3 - Splanchnologie 1 Appareil digesif et appareil respiratoire, 2009)

Image 59 - Coupes transversales de la cavité thoracique et des plèvres du cheval p792 (Barone R. , Tome 3 - Splanchnologie 1 Appareil digesif et appareil respiratoire, 2009)

Image 60 – Coupe transversale de la cavité thoracique et des plèvres du cheval p792 (Barone R. , Tome 3 - Splanchnologie 1 Appareil digesif et appareil respiratoire, 2009)

Image 61 – Dissection de la face gauche du médiastin d'un cheval p124 (Barone, 2011)

Image 62 - Schématisation du péricarde (réalisation personnelle).

Image 63 – Systématisation des liens mécaniques qu'entretiennent les viscères via leurs ligaments chez la chienne. (Langlet, 2015)

Image 64 – Systématisation des rapports mécaniques de contact qu'entretiennent les viscères abdominaux et pelviens chez la chienne. (Langlet, 2015)

Image 65 – Mise en valeur de la racine du mésentère chez les carnivores. (Réalisation personnelle)

Image 66 – Le lien entre les différents mésos splanchniques de la cavité péritonéale chez les carnivores - partie dorsale. (Réalisation personnelle – version numérique : Thomas Pernot)

Image 67 – Mise en valeur de la racine du mésentère chez les chevaux. (Réalisation personnelle)

Image 68 - Le lien entre les différents mésos splanchniques de la cavité péritonéale chez les chevaux - partie dorsale. (Réalisation personnelle – version numérique : Thomas Pernot)

Image 69 - Le lien entre les différents mésos splanchniques de la cavité péritonéale - partie ventrale. (Réalisation personnelle – version numérique : Thomas Pernot)

Image 70 – Agencement des séreuses splanchniques de la cavité thoracique - partie dorsale. (Réalisation personnelle – version numérique : Thomas Pernot)

BIBLIOGRAPHIE

Agneray, F. (2003). Ostéopathie et troubles gastriques chez le chien. Toulouse: ENVT.

Barone. (2011). *Tome 5 - Angiologie .* Paris: Vigot.

Barone, R. (2000). *Tome 2 Arthrologie et Myologie.* Lyon: Vigot.

Barone, R. (2001). *Barone Tome 4 Splanchnologie II .*

Barone, R. (2009). *Tome 3 - Splanchnologie 1 Appareil digesif et appareil respiratoire.* Paris: Vigot.

Benoit, N. (2013). *Le système hépatophrènique comme variable d'état - proposition de techniques manuelles spécifiques.* Rennes: Biopraxia .

Chêne, P. (s.d.). *Osteo4pattes*. Récupéré sur Osteo4pattes.

CNOV. (25 et 26 septembre 2019). *Référentiel des compétences exigées des personnes non vétérinaires réalisant des actes d'ostéopathie animale.* Paris: Conseil National de l'Ordre des Vétérinaires.

Collin, B. (1993). *Anatomie du cheval.* Liège: Ph Andri SPRL.

Collin, B. (2002). *Anatomie du chien .*

CRPM. (2017, avril). Actes d'ostéopathie animale – Art. R 243-6 du Code rural et de la pêche martime. *Acte d'ostéopathie animale – Art. R 243-6 du Code rural et de la pêche martime*. Paris: Ministère de l'Agriculture et de l'Alimentation.

Dagain, E. (2006, novembre 3). Approche de l'ostéopathie en medecine veterinaire equine. Lyon.

Deretz, S. (2017). (communication personnelle)

Drake, R. L., Vogl, A. W., Mitchell, A. W., Tibbitts, R. M., & Richardson, P. E. (s.d.). *Gray's atlas d'anatomie humaine.* elsevier.

Drendel, T. (2009). *Les coliques du cheval : étiologie, examen clinique et prise en charge en pratique ambulatoire .* Dakar: UNIVERSITE CHEICKH ANTA DIOP.

Dutertre, C. (2014). *Le Rein - Rond-Point de l'Organisme - étude chez le cheval.* Lisieux: ESAO.

Eckert, M. (2012). *Le concept de globalité en ostéopathie.* Bruxelles: De boeck.

embryology. (s.d.). Récupéré sur embryologie humaine: embryology.fr

Evrad, P. (2005). *Introduction aux techniques ostéopathiques structurelles appliquées au cheval.* de Parry.

Freulon, A. L. (2007). Les thérapies manuelles chez le chien : évaluation clinique et biomécanique. Lyon.

Fosse et Gimenez, F. F. (2008). *Traité pratique d'ostéopathie mécaniste chez le chien et le cheval.* Vannes: Sully.

Giniaux, D. (2003). *Soulagez votre cheval aux doigts et à l'oeil.* collection cheval .

Giniaux, D. (2011). *Les chevaux m'ont dit - Essai d'ostéopathie équine.* collection cheval .

Guimberteau, J. C. (2004). *Promenade sous la peau.* Elsevier.

Guimberteau, J. C., & Armstrong, C. (2016). *L'architecture du corps humain vivant - le monde extracellulaire, les cellules et les fascias révélés par l'endoscopie intracellulaire.* Sully.

Hassine, F. (2005). *Intéret de l'ostéopathie dans les pathologies digestives du cheval.* Paris: Thèse pour le doctorat vétérinaire - ENVA.

Hegben, E. (2012). *Ostéopathie Viscérale principes et techniques.* Maloine.

Ingber, D. (2003). Tensigrity I Cell structure and hierarchical systems biology. *journal of science*.

J.Girard. (1841). Traité d'Anatomie Vétérinaire. Paris, France.

Korr, I. (1976). *Bases physiologiques de l'ostéopathie.* Frison-roche.

Langlet, J. (2015). *Systématisation mécanique des ligaments viscéraux de la cavité abdominale et pelvienne chez le chien.* Rennes: Biopraxia.

Le journal de l'académie d'ostéopathie . (1999, Octobre). De Kirskville (usa) à Londres. *ApoStill n°4*.

Le journal de l'académie d'ostéopathie . (2000, Mars). L'ostéopathie et la sphère cranienne. *n°6*.

Le journal de l'académie d'ostéopathie . (1998, Octobre). L'ostéopathie d'Andrew Taylor Still. *N°2*.

Lizon, F. (1988). *La consultation ostéopathique et homéopathique du chien et du chat.* Edition Similia.

Mathilde, S. D. (2015). *Ostéopathie viscérales : Origines, évolution des concepts et pratique.* Paris: Institut dauphine d'ostéopathie.

Megret, J. F. (2017). Fascia et Ostéopathie. *Osteo4pattes*.

Myers, T. (2000 / traduction française 2018). *Anatomie Trains : Les méridiens myofasciaux en thérapie manuelle.* elsevier.

Paoletti, S. (2002). *Les fascias : Role des tissus dans la mécanique humaine.* sully.

Perronneaud-Ferré, R. (1988). *Techniques réflexes en ostéopathie.* Verlaque.

Richard L. Drake, A. W. (2015). *Gray's anatomie pour les étudiants .* Elsevier Masson.

Sautet, J. R. (1997). *Atlas d'anatomie du chien et du chat - Tome 2 : Thorax et membre thoracique.* Multimédica.

Sautet, J. R. (1998). *Atlas d'anatomie du chien et du chat - Tome 3 : Abdomen, bassin et Membre Pelvien.* Multimédica.

Schleip, R. (2015). *Fascia in sport and movement .* Edinburgh: Handspring publishing.

Smaniotto, R. (s.d.). « Recherche, par échographie Doppler, d'une éventuelle relation entre l'application.

Stecco, C. (2014). *Functional Atlas of the Human Fascial System.* churchill livingstone.

Stécco, C. (2018). Composante hormonale du fascia du cycle féminin. *Comprendre la biologie matricielle des tissus fasciaux : nouvelles perspectives* (p. 6). Berlin: Reportage inf'ostéo.

Still, A. T. (1892). *Philosophies et principes mécaniques de l'ostéopathie.* sully.

Tricot, P. (2002). *Tome 1 - Approche tissulaire de l'ostéopathie - Un modèle du corps conscient.* Sully.

Tricot, P. (s.d.). *Les principes de l'ostéopathie*. Récupéré sur Approche tissulaire de l'ostéopathie: https://www.approche-tissulaire.fr/faqs-osteopathie/39-osteopathie/fondements-00/fondementsosteo-fr.html

Tricot, P. (s.d.). *Viola Frymann.* Récupéré sur Approche tissulaire de l'ostéopathie : https://www.approche-tissulaire.fr/le-blog/570-viola-frymann-1921-2016.html

Varlet, P. (2009). *Ostéopathie somato-émotionnelle Bases scientifiques et applications thérapeutiques.* Clamecy: Sully.

Williame, M. G. (1999). *Biométrie de la dynamique viscérale et nouvelles normalisations ostéopathiques .* Roger jollois.