Institut d'Ostéopathie de Rennes
Département des mémoires
Session Juin 2015

OSTEOPATHIE ET SENS TRANSVERSAL EN ORTHOPEDIE DENTO-FACIALE

Mémoire réalisé en vue de l'obtention du diplôme d'Ostéopathe

Présenté par Justine GAPIHAN

Tuteur pédagogique : Antoine CHOLLET Ostéopathe DO

Année universitaire 2014/2015

Diplôme d'ostéopathie

Travaux de fin d'études :

Ostéopathie et sens transversal en orthopédie dento-faciale

Conformément à l'article L 122-4 du code de la propriété intellectuelle du 3 juillet 1992 : « toute représentation ou reproduction intégrale ou partielle faite sans le consentement de l'auteur ou de ses ayants droit ou ayants cause est illicite. Il en est de même pour la traduction, l'adaptation ou la transformation, l'arrangement ou la reproduction par un art ou un procédé quelconque ».

Ostéopathie et sens transversal en orthopédie dento-faciale

J'atteste sur l'honneur que la rédaction des travaux de fin d'études, réalisée en vue de l'obtention du diplôme d'Ostéopathe est uniquement la transcription de mes réflexions et de mon travail personnel.

Et, si pour mon argumentation, je copie, j'emprunte un extrait, une partie ou la totalité de pages d'un texte, je certifie avoir précisé les sources bibliographiques.

Le…….22/06/2015……..

Signature de l'étudiant : 

Fraudes aux examens :

CODE PENAL, TITRE IV DES ATTEINTES A LA CONFIANCE PUBLIQUE
CHAPITRE PREMIER : DES FAUX
Art. 441-1 : Constitue un faux toute altération frauduleuse de la vérité, de nature à causer un préjudice et accomplie par quelque moyen que ce soit, dans un écrit ou tout autre support d'expression de la pensée qui a pour objet ou qui peut avoir pour effet d'établir la preuve d'un droit ou d'un fait ayant des conséquences juridiques.

Le faux et l'usage de faux sont punis de trois ans d'emprisonnement et de 45 000 € d'amende.

Loi du 23 décembre 1901, réprimant les fraudes dans les examens et concours publics.

Art. 1er : Toute fraude commise dans les examens et les concours publics qui ont pour objet l'entrée dans une administration publique ou l'acquisition d'un diplôme délivré par l'Etat

Remerciements

Je tiens à remercier très chaleureusement les docteurs Landois et Rol pour leur accueil, leurs conseils, leur aide, leur collaboration et la confiance qu'ils m'ont accordée.

Merci aux patients pour leur participation à cette étude.

Je remercie également mon tuteur, Antoine Chollet, ostéopathe D.O, pour m'avoir accompagnée dans l'élaboration de ce travail.

Merci à vous Charlotte pour tous vos conseils, votre présence et votre aide.

Un grand merci à toi Mathilde pour ces nombreuses heures de stage passées à tes côtés. Merci infiniment pour tous les conseils que tu as pu m'apporter et ta pédagogie. Cela m'a permis d'enrichir ma formation et mes connaissances ostéopathiques.

Merci à vous les filles du BCSP, d'avoir été « patientes » pendant plus d'un an. Je vous souhaite un très bel avenir sportif rempli de victoires !

Enfin, un immense merci à ma famille pour avoir été présente et m'avoir soutenue durant toutes ces années d'études.

Le résumé

Objectif : Etudier les contraintes ostéopathiques sur l'ensemble du corps dans le cas d'une déficience maxillaire transversale, afin d'en déduire une méthode d'accompagnement thérapeutique.

Méthodes : Etude réalisée sur 6 enfants dont la moyenne d'âge est de 7.8 ans. Dysfonctions ostéopathiques retrouvées lors de deux séances réalisées, au minimum, à un mois d'intervalle. Mesures du sens transversal par les orthodontistes.

Résultats : Certaines zones clés nécessitant une bonne mobilité afin d'assurer le bon développement transversal du maxillaire ont été retrouvées en dysfonction chez tous les patients. Les schémas dysfonctionnels corroborent avec la pathologie orthodontique. A la deuxième séance ostéopathique, les patients semblent retrouver un mode de fonctionnement plus cohérent.

Conclusion : Le protocole appliqué semble pertinent. Il serait intéressant de voir tous les patients avant la pose de l'appareil et de réaliser une étude à plus long terme pour voir si l'intervention de l'ostéopathe permet de réduire les temps de traitement orthodontique.

Abstract

Aim : To study osteopathic dysfunctions on the whole body for patients with a transverse maxillary deficiency. The aim is to conclude with a therapeutic care in osteopathy.

Method : Study was realised on 6 subjects, ages ranging from 7 to 9. Osteopathic dysfunctions during two appointments, distanced of one month at least. Transverse distance was measured by orthodontists.

Results : Key areas, contribute to the transverse growth of the maxillary, were found on each subject. It was in harmony with the orthodontic diagnosis. At the second osteopathic appointment, patients seem to have a more consistent way of working.

Conclusion : Protocol looks pertinent. It would be interesting to make an osteopathic appointment for every patient before laying the orthodontic appliance. An other study could be realised to have statistics of orthodontic treatment length, with and without osteopathic treatment.

SOMMAIRE

Remerciements **3**

Le résumé **4**

Abstract **5**

Sommaire 6

Introduction **7**

Chapitre 1 : Rappels anatomiques et embryologiques sur les os du crâne 8
Chapitre 2 : Rôle de l'ethmoïde et du système maxillo-palatin dans le développement transversal du maxillaire 22
Chapitre 3 : Mastication et rôle de la langue dans le développement crânio-facial 24
Chapitre 4 : Lordose cervicale et occlusion dentaire 32
Chapitre 5 : Le concept crânien 34
Chapitre 6 : Tendon central et tenségrité 48
Chapitre 7 : Pourquoi s'intéresser au sens transversal ? 50
Chapitre 8 : L'orthopédie dento-faciale 57
Chapitre 9 : La réhabilitation neuro-occlusale 62
Chapitre 10 : Etude de cas 73
Chapitre 11 : Discussion 86

Références et Index **89**

Table des Figures 89
Références Bibliographiques 91
Table des Matières 94

Introduction

La déficience maxillaire transversale (DMT) est caractérisée par une insuffisance de développement du maxillaire supérieur en largeur. Il s'agit d'un problème squelettique auquel les orthodontistes sont fréquemment confrontés. Elle peut s'exprimer sous plusieurs formes et les manifestations des dysmorphoses qu'elle implique sont multiples. Le diagnostic de DMT est posé grâce à l'évaluation clinique, l'analyse des modèles d'études et des occlusogrammes, ainsi que les clichés téléradiographiques. La fréquence des anomalies du sens transversal dans la population orthodontique mérite de s'y intéresser. L'étiologie est multifactorielle ; de mauvaises habitudes orales peuvent, entre autres, contribuer à son apparition. Il existe plusieurs méthodes en orthodontie pour parvenir à réduire ces dysmorphoses, dont l'orthopédie dento-faciale « classique » et l'approche plus fonctionnaliste : la réhabilitation neuro-occlusale.

Mais qu'entend-on par orthopédie dento-faciale ? à partir de quel âge peut-on prendre en charge les patients ? qu'est-ce que cela implique d'un point de vue ostéopathique ? Concernant la réhabilitation neuro-occlusale, qu'en est-il de cette discipline ? En quoi diffère-t-elle de l'orthopédie dento-faciale classique ? Les modalités de prise en charge sont-elles identiques ? Dans les 2 cas, il existe des traitements permettant d'élargir le palais en stimulant la croissance des maxillaire supérieurs.

Après avoir rappelé des notions importantes sur plusieurs éléments anatomiques, le concept et les méthodes de traitement des deux courants d'orthodontie seront décrits. Le but de ce mémoire est d'étudier les contraintes retrouvées sur l'ensemble du corps en fonction du traitement orthodontique entrepris, et ainsi d'en déduire une méthode d'accompagnement ostéopathique.

La réalisation de cette étude porte sur des patients dont la moyenne d'âge est de 7,8 ans et ayant comme appareils une plaque d'expansion palatine, un propulseur, un quad hélix et des plaques à pistes de Planas.

« Le corps est le reflet du crâne, le crâne est le reflet des dents. » A.T.Still

CHAPITRE 1 : RAPPELS ANATOMIQUES ET EMBRYOLOGIQUES SUR LES OS DU CRANE

Le crâne est divisé en deux parties : le neurocrâne, formé de 8 os qui circonscrivent et protègent le cerveau, et le squelette facial ou viscérocrâne, formé de 13 os. À ces 21 os, il faut ajouter la mandibule qui n'appartient ni au neurocrâne ni au viscérocrâne, les trois osselets pairs de l'oreille moyenne, et l'os hyoïde, impair, suspendu sous la base crânienne, pour un total de 29 os.

1.1 Le neurocrâne : 8 os

1.1.1 Quatre os impairs et médians : l'occipital, l'ethmoïde, le sphénoïde et le frontal

- l'occiput :

C'est un os plat, impair et symétrique. Il forme la partie postérieure de la calvaria et participe à la constitution de l'étage postérieur de la base du crâne. C'est un segment de sphère dont les bords dessinent un losange à grand axe antéro-postérieur. Il est en rapport avec le sphénoïde en avant, l'atlas en bas, les pariétaux en haut et les temporaux latéralement.

L'occiput présente 3 parties : l'écaille, les masses latérales, la partie basilaire. Celles-ci circonscrivent le foramen magnum.

La partie squameuse de l'os occipital est visible au centre. Légèrement convexe, elle présente en son centre l'inion, sommet de la protubérance occipitale externe, et deux lignes courbes de chaque côté, les lignes nucales supérieure et inférieure. L'os occipital s'articule à sa partie supérieure avec les deux pariétaux au niveau de la suture lambdoïde. De chaque côté, il s'articule avec les deux parties mastoïdiennes des temporaux au niveau des sutures occipito-mastoïdiennes.

- L'ethmoïde :

C'est un os impair et symétrique qui appartient à la partie antérieure du crâne. Il participe à la formation des cavités orbitaires et nasales. Il est constitué par la lame criblée, la lame perpendiculaire et les labyrinthes ethmoïdaux. La lame criblée est divisée en 2 parties par la crista galli. Elle est percée d'une vingtaine de foramen pour le passage des cellules

olfactives. L'ethmoïde s'articule avec le sphénoïde, le frontal, le palatin, le vomer, les os nasaux, le cornet inférieur, le maxillaire supérieur, l'os lacrymal et le cartilage septal. A noter, l'insertion de la faux du cerveau sur la crista galli et les rapports nerveux avec le nerf olfactif et le nerf nasociliaire.

- Le sphénoïde :

C'est un os impair, médian et symétrique. Il est situé à la partie moyenne de la base du crâne entre en avant l'ethmoïde et le frontal, en arrière l'occiput et latéralement les pariétaux et les temporaux. Il présente en haut et latéralement: les petites ailes, en avant : le bord dentelé articulaire avec le frontal, trois paires d'apophyses : deux latérales (les petites et les grandes ailes), une inférieure (les ptérygoïdes). Le sphénoïde s'articule avec douze os : l'occiput, les temporaux, les frontaux, l'ethmoïde, les pariétaux, les palatins, le vomer, les malaires.

- Le frontal :

C'est un os impair, médian et symétrique. Il est situé à la partie antérieure du crâne, domine le massif facial. Il est formé de deux parties : supérieure, verticale ou écaille qui fait partie de la calvaria ; inférieure, horizontale ou partie orbito-nasale, implantée presque perpendiculairement par rapport à la précédente et participe à la formation de l'étage antérieure de la base du crâne. Le frontal s'articule avec les pariétaux, le sphénoïde, l'ethmoïde, les os nasaux, le malaire, le maxillaire supérieur, l'os lacrymal.

1.1.2 Deux os pairs et latéraux : les pariétaux, les temporaux

- Le pariétal : c'est un os plat, pair, non symétrique qui appartient à la calvaria. Il est situé entre en avant le frontal, l'occiput en arrière, le temporal en-dessous. Il s'articule avec le pariétal opposé, l'occiput, le temporal, le frontal et le sphénoïde.
- Le temporal : c'est un os pair, qui participe à la formation de la base du crâne et à la voute. Il renferme l'organe vestibulo-cochléaire. Il est situé entre le sphénoïde en avant, l'occiput en arrière, le pariétal en haut, l'os zygomatique en avant et la mandibule.

Il est constitué de 3 parties embryologiquement différentes : l'écaille, le rocher et le tympanal. Le temporal s'articule avec l'occiput, le pariétal, le sphénoïde, le malaire, la mandibule.

1.2 Le squelette facial ou viscérocrâne : 13 os

1.2.1 Douze os pairs et latéraux : les maxillaires, les palatins, les os zygomatiques, les os lacrymaux, les os nasaux et les cornets inférieurs

- le maxillaire :

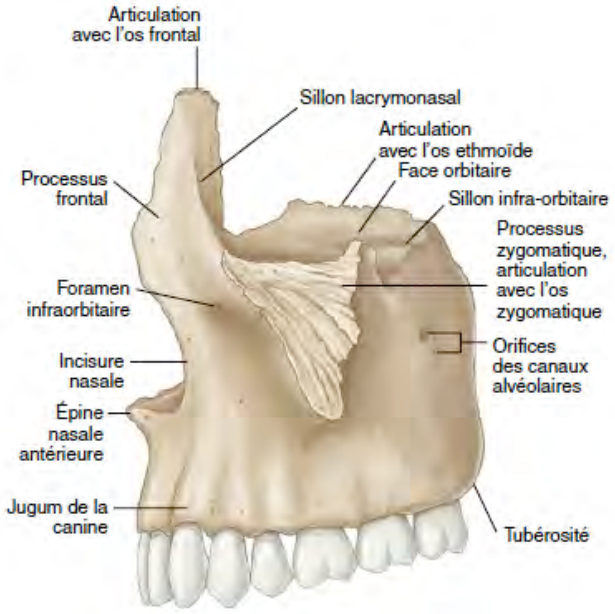

Figure 1 : Os maxillaire gauche : vue latérale. (D'après Drake RL, Gray's Atlas of Anatomy)

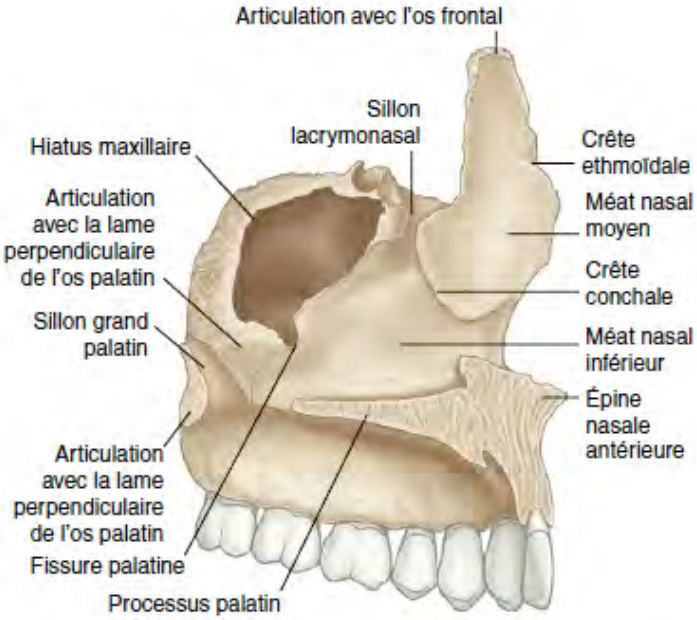

Figure 2 : Os maxillaire gauche : vue médiale. (D'après Drake RL, Gray's Atlas of Anatomy)

C'est un des os les plus importants à travailler (notamment chez l'enfant). Il est pair, non symétrique. Le maxillaire s'unit à celui du côté opposé et forme la plus grande partie de la mâchoire supérieure. Il supporte les dents et contient une vaste cavité : le hiatus maxillaire qui contient le sinus maxillaire.

Le maxillaire est responsable de l'articulé dentaire. Il s'articule avec tous les os de la face.

Il est situé en-dessous de l'orbite, en dehors des fosses nasales, au dessus de la cavité buccale et participe à la physiologie des fosses nasales, de la cavité buccale et orbitaire.

Le corps est en forme de pyramide à base interne et à sommet externe. Il comprend :

-une face antéro-latérale ou jugale,

-une face postéro-latérale ou ptérygo-maxillaire,

-une face supérieure ou orbitaire

Les apophyses sont au nombre de trois :

-palatine

-montante ou frontale

-pyramidale

Le maxillaire s'articule avec le frontal, les os propres du nez, le lacrymal, l'ethmoïde, le palatin, le vomer, le zygomatique, le cornet inférieur, le maxillaire opposé.

La ligne de séparation entre pré et post maxillaire se situe à l'aplomb de l'apophyse frontale. Elle correspond en bas à la ligne incisive visible jusqu'à l'âge de 12 ans. Il y a une permanence de ces 2 parties jusqu'à 12 ans. Le maxillaire fœtal a un faible développement en hauteur. Il y a donc peu de distance entre la face orbitaire du frontal et le palais. C'est la croissance du maxillaire qui entraine la croissance en hauteur de la face.

C'est la croissance des maxillaires qui concrétise à la face la transition de l'étape du nouveau-né à celle de l'enfant. Toutefois, les problèmes de développement sont nombreux et fréquents. On peut avoir un palais dur réhaussé, des fosses nasales comprimées ce qui entrave la bonne circulation de tous les fluides. Le sphénoïde a choisi le maxillaire supérieur pour exprimer avec le plus de netteté sa position. C'est l'aspect de palais dur qui est révélateur de la position.

Le maxillaire est la pièce maitresse autour de laquelle se groupent tous les autres éléments osseux entrant dans la constitution de l'édifice. Cet os présente à décrire plusieurs centres d'ossification :

-le premier centre (centre post-maxillaire), le plus important, apparaît au cours du deuxième mois dans le tissu membraneux qui revêt la face externe de la capsule nasale. Ce centre osseux s'étend très rapidement dans toutes les directions sauf en avant où apparaît, une dizaine de jours après lui :

-le deuxième centre d'ossification (pré-maxillaire) au sein du tubercule incisif.

Embryologiquement, le maxillaire se développe à partir de la fusion des bourgeons donnant le palais primaire médian et le palais secondaire bilatéralement entre la 7ème et la 12ème semaine de vie intra-utérine. Ainsi la suture médio palatine est composée d'avant en arrière de trois parties : intermaxillaire incisive, maxillaire, des parties palatines comme l'a montré R.A LATHAM en 1971.

Les maxillaires supérieurs obéissent aux lois qui régissent la croissance des os d'origine membraneuse. Aucun cartilage ne contribue à la formation de l'os maxillaire. La croissance se fait par apposition-résorption et par déplacement secondaire à la croissance des structures avoisinantes. Globalement au cours de son développement, le maxillaire se déplace vers l'avant et le bas par rapport à la base du crâne. La croissance transversale du maxillaire est complétée en grande partie au début de la puberté. Le maxillaire est formé de plusieurs pièces osseuses de type membraneux. Son développement et sa croissance se font dans tous les plans de l'espace. Concernant le développement transversal, il est tributaire en haut, de la largeur du mésethmoïde cartilagineux. En bas, le développement transversal du maxillaire est directement lié :

-à la fonction linguale, assurant l'élargissement du maxillaire en stimulant la suture intermaxillaire lors des mouvements de succion, déglutition, mastication, phonation

-à la fonction de ventilation, responsable du bon développement des fosses nasales et de la bonne expansion sinusienne.

L'écartement des pièces squelettiques s'accompagne d'une prolifération conjonctive qui augmenterait la largeur de la suture si elle n'était pas compensée par l'ossification des tranches osseuses. Tous les os membraneux proviennent du tissu conjonctif par apparition de points d'ossification qui se réunissent et forment une pièce squelettique. Les points d'ossification ne sont pas des points d'accroissement. Au contraire, là où l'ossification

apparaît, la croissance cesse. Elle ne peut se poursuivre que dans les secteurs où les cellules conjonctives se multiplient encore. Lorsque les diverses pièces squelettiques sont bien individualisées, elles ne peuvent donc s'accroitre que par leur périphérie : en surface (par apposition périostée) ou dans les bandes de tissu conjonctif qui les séparent encore les unes des autres : ce sont les sutures.

La croissance suturale qui résulte de la multiplication des cellules conjonctives constituant la suture, dépend essentiellement des tensions auxquelles la suture est soumise, ces tensions provenant elles-mêmes du déplacement des pièces squelettiques les unes par rapport aux autres. Par rapport au milieu de la suture, la croissance conjonctive est donc centrifuge. De sens inverse est l'ossification qui se développe à partir des pièces osseuses qui s'écartent. On en déduit ainsi l'importance des facteurs mécaniques et en particulier, des déplacements des pièces squelettiques, les unes par rapport aux autres dans leur accroissement respectif, et également dans la taille et la forme de l'os définitivement constitué. L'accroissement des maxillaires supérieurs, leur taille, leur forme définitive, résultent donc en grande partie de leurs déplacements par rapport aux os voisins de la face et du crâne. Ces déplacements résultent eux-mêmes : de l'implantation des maxillaires supérieurs à la partie toute antérieure de la base du crâne, des pressions exercées sur eux par d'autres sutures de la face, situées plus en arrière et en dedans, de multiples fonctions, propres à la face, et des actions mécaniques qu'elles exercent sur les maxillaires (respiration, mastication, déglutition). Les actions mécaniques exercées sur les maxillaires proviennent en grande partie de l'ethmoïde, qui est considéré comme l'un des principaux moteurs de la croissance faciale.

Le bon état des os maxillaires supérieurs dépend essentiellement de leur situation équilibrée par rapport aux éléments crâniens qui les supportent, à la mandibule antagoniste, à l'articulation occipito-rachidienne mais également du bon équilibre mutuel des unités et structures squelettiques qui les constituent. (Actualités odonto-stomatologiques. (1979) n°128. « Bases physiologiques de l'équilibre du maxillaire supérieur. Incidences en ce qui concerne le mode d'action des forces lourdes extra-orales » par J. Delaire, P. Verdon, J-M Salagnac, Mme Y. Felpetto, S. Sayat)

- Le palatin :

C’est un os plat, pair, non symétrique, qui contribue à former la partie postérieure des fosses nasales et à limiter l’arrière-fond de la fosse ptérygo-maxillaire. Il présente à décrire: en dehors : la lame la plus longue, en haut : les 2 apophyses que présente une de ses extrémités, en avant la plus volumineuse de ces apophyses. Il est formé de 2 lames : verticale et horizontale qui se réunissent à angle droit en formant un angle dièdre ouvert en haut et en dedans. Le palatin s’articule avec le maxillaire, le sphénoïde, l’ethmoïde, le vomer, le palatin opposé et les cornets inférieurs et moyens.

- L’arcade maxillaire est donc constituée par :

-les os maxillaires, droit et gauche

-les os palatins, droit et gauche

L'os maxillaire lui-même présente aÃ décrire, constituant sa portion la plus antérieure, une structure appelée « os incisif », qui s'intègre très tôt au reste de l'os maxillaire, mais en reste néanmoins séparée par la suture incisive.

L'ensemble des deux os incisifs, le droit et le gauche, forme le preÏ-maxillaire.

En arrière, l'os maxillaire s'articule avec l'os palatin via la suture palatine transverse.

Les os maxillaires, droit et gauche, s'articulent l'un avec l'autre de part et d'autre du plan sagittal médian, via la suture intermaxillaire.

Dans le langage courant, le terme « suture intermaxillaire » désigne l'ensemble formeÏ par la suture inter-incisive, la suture intermaxillaire proprement dite, et la suture inter-palatine.

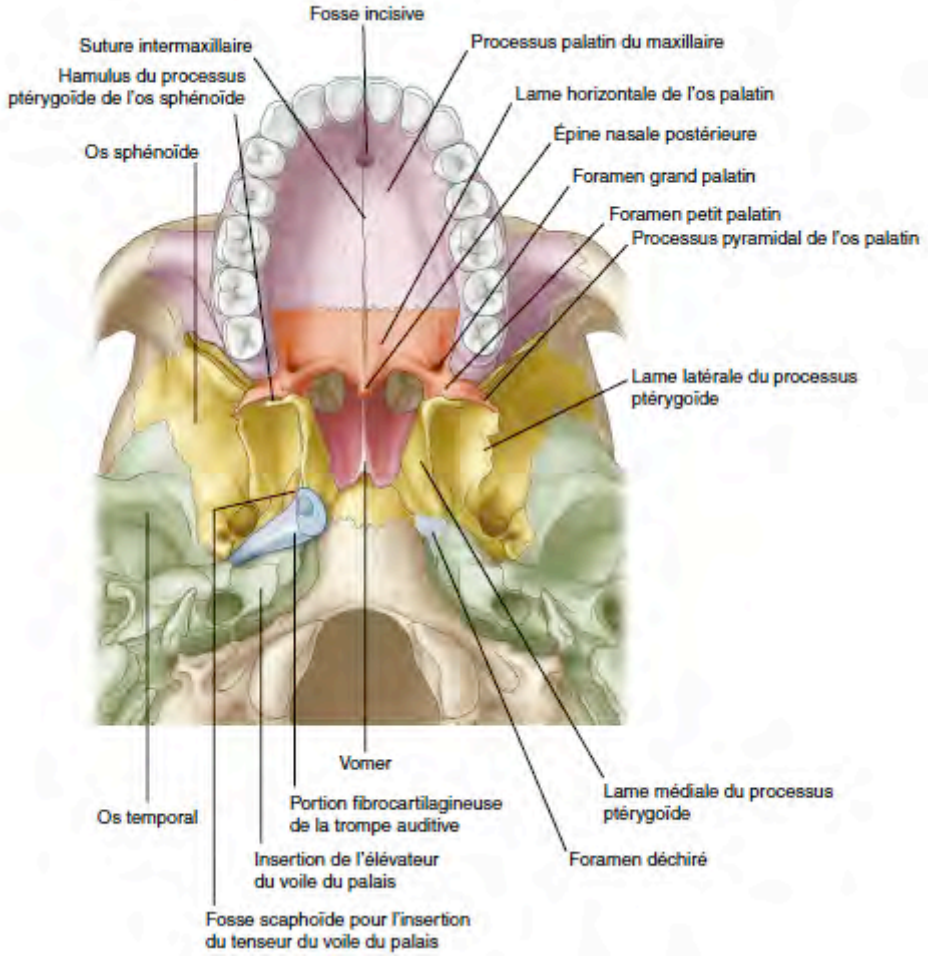

Figure 3: Palais osseux : vue inférieure. (D'après Drake RL , Gray's Atlas of Anatomy)

- <u>L'os zygomatique :</u>

C'est un os pair, quadrangulaire, aussi nommé os jugal ou os malaire. Le zygomatique est un os non symétrique, situé à la partie supérolatérale du squelette de la face. Il forme la pommette. Comme tous les os de la face, sa mobilité est dirigée par le sphénoïde. Il s'articule avec le temporal, le frontal, le sphénoïde, le maxillaire.

- <u>Le lacrymal :</u> c'est un os pair et non symétrique, situé en arrière de la branche

montante du maxillaire supérieur. Il contribue à former la paroi interne de l'orbite et la paroi externe des fosses nasales. Il s'articule avec le maxillaire supérieur en avant, le frontal au-dessus, l'ethmoïde en arrière, le cornet inférieur.

- <u>Les os nasaux :</u> au nombre de deux, situés de part et d'autre de la ligne médiane,

au-dessous de l'échancrure nasale du frontal. Chacun d'eux est une lame quadrilatère. Ils s'articulent avec le frontal, le maxillaire supérieur, le nasal opposé, le cartilage alaire et l'ethmoïde.

- Le cornet inférieur : lamelle osseuse, enroulée en cornet, située au dessous des

masses latérales de l'ethmoïde, sur la paroi externe des fosses nasales.

1.2.2 1 os impair et médian : le vomer

Le vomer est constitué par une lame verticale, mince, aplatie transversalement, formant la partie postérieure de la cloison des fosses nasales. Il s'articule avec le sphénoïde, l'ethmoïde, le maxillaire, le palatin et le cartilage septal.

1.3 La mandibule

1.3.1 Description

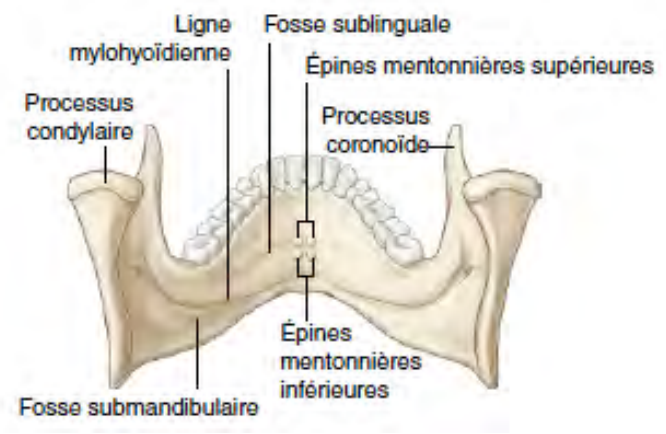

Figure 4 : Vue postérieure de la mandibule (D'après Drake RL , Gray's Atlas of Anatomy)

La mandibule est un os impair, médian et symétrique, qui constitue le squelette de la mâchoire inférieure et participe à la formation des parois osseuses antérieure et latérale de la cavité buccale. En forme de fer à cheval, convexe en avant, elle supporte les dents inférieures. Elle présente un corps horizontal et deux branches montantes verticales. Elle s'articule avec le temporal, le maxillaire supérieur, l'os hyoïde. A noter, les rapports viscéraux avec la langue : la pointe et les bords de la langue sont en relation avec la face

postérieure de la mandibule. La langue est directement attachée à la mandibule par le muscle génio-glosse.

1.3.2 Intérêt de l'équilibre mandibulaire dans l'organisme

La mandibule est unique dans l'organisme puisqu'elle est appendue à la base du crâne, sous laquelle elle s'articule par ses condyles. La mandibule réunit les côtés droit et gauche. Elle dérive embryologiquement du 1er arc branchial. C'est un os membraneux qui porte différents noyaux cartilagineux secondaires. C'est le premier os à se former aussitôt après la clavicule avec laquelle sa physiologie est très liée. C'est un peu avant la 8ème semaine de vie fœtale que les premiers signes de mobilité apparaissent autour de l'articulation temporo-mandibulaire. C'est la première structure en mouvement de l'individu. Au niveau des fonctions auxquelles elle contribue, la succion apparaît à la 10ème semaine, la déglutition à la 12ème. (Lecaroz, P. Système stomatognathique et système postural. Sauramps médical. P. 40)

Embryologiquement, les articulations temporo-mandibulaires dérivent des crêtes neurales de l'ectoderme tubaire.

Les articulations temporo-mandibulaires (ATM) sont le siège d'une importante activité vasomotrice et May écrit que « si l'on considère l'axe cranio sacré comme une pompe à LCR, alors il faut tenir la mandibule comme le bras de cette pompe ».

C'est par la présence de mécanorécepteurs dans les lames pré et rétrodiscales, qu'on leur attribue une fonction proprioceptive qui intervient dans la posture.

Les relevés proprioceptifs émanant des ATM, conjugués à ceux des muscles manducateurs constituent une base de contrôle de la position de la tête sur l'articulation crânio-rachidienne puisque l'entité mandibulaire est reliée à la fois à la base du crâne et entretient des rapports de fonctionnalité avec le rachis cervical. En position dynamique d'occlusion, le système est renforcé par la très fine perception desmodontale et la sollicitation du plan de référence horizontale que représente la table maxillaire. (Lecaroz, P. Système stomatognathique et système postural. Sauramps médical. P.69-70)

Pour J. Delaire, *« les articulations crânio rachidiennes, le plan supérieur du maxillaire, le plan d'occlusion, le plan inférieur de la mandibule et les ATM doivent répondre à un équilibre réciproque ».* En cas de dysharmonie de ces différentes structures entre elles, cela sera susceptible d'entrainer une symptomatologie telle que des dyskinésies et/ou troubles

des articulations. Le maintien prolongé d'une posture générale déviée imposera à la mandibule une adaptation permanente de sa propre posture au prix de tensions musculaires déséquilibrées.

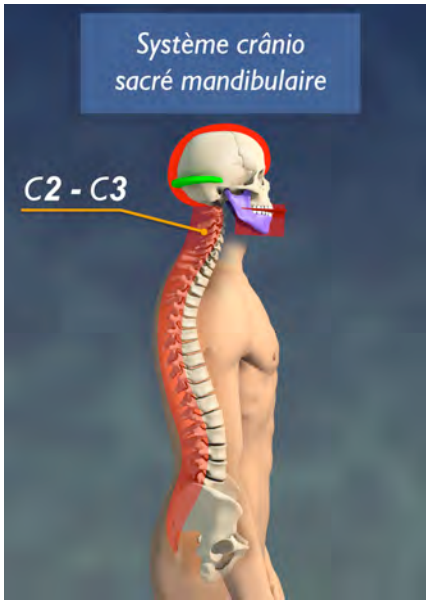

Figure 5: "Système crânio-sacré mandibulaire" (Clauzade, M. (1998). Orthoposturodontie)

1.3.3 Couple fonctionnel maxillo-mandibulaire

La croissance mandibulaire est avec le redressement de la tête le principal responsable de la bascule antérieure du maxillaire. Ses effets sont transmis au maxillaire par l'engrènement des arcades dentaires, lors de la mastication et la déglutition, et par les nombreuses liaisons musculaires qui unissent le maxillaire et la mandibule. La croissance mandibulaire tient compte de l'état du maxillaire. L'inverse est également vrai : la croissance maxillaire dépend de celle de la mandibule. Il y a donc une réciprocité entre ces deux entités. On parle de couple fonctionnel « maxillo-mandibulaire ». Celui-ci est responsable de la croissance cranio-faciale harmonieuse. Le maxillaire dépend de la sphère antérieure, la mandibule de la sphère postérieure, l'occlusion est la traduction de l'état dynamique oscillatoire crânien. On peut l'assimiler à une suture ouverte, c'est à dire, une région échappatoire des contraintes crâniennes.

Le maxillaire supérieur reflète le mécanisme crânio-sacré de la face :

-abaissement grâce à l'axe transversal du frontal

-écartement postérieur et invagination dû à l'axe vertical du frontal

-écartement interne des maxillaires et éversion dentaire dû à la descente du vomer dûe à l'ethmoïde de la base

La mandibule reflète le mouvement crânio-sacré de la base par :

-abaissement dû à l'axe pétreux du temporal

-sa postériorisation de cet axe pétreux

-le resserrement des gonions dû à l'axe zygomatique du temporal

S'il y a une différence de positionnement entre les deux maxillaires supérieurs et la mandibule, il y a discordance entre les os de la face et ceux de la base.

1.4 L'os hyoïde

1.4.1 Situation

C'est un os impair, qui se situe sous la mandibule, en avant du rachis cervical, ce qui en fait un élément à la fois viscéral et pariétal. Positionnellement, l'os hyoïde se situe au niveau du bord supérieur de C4 (quatrième vertèbre cervicale) et du corps de C3 (troisième vertèbre cervicale). Par l'intermédiaire des ligaments stylo-hyoïdiens, l'os hyoïde est comme « suspendu » sous les temporaux. Dès lors, les dysfonctions du temporal peuvent l'affecter. L'os hyoïde ne s'articule pas directement avec d'autres os, mais il est en « suspension » entre les muscles et ligaments qui l'entourent. Placés au-dessus de lui, les muscles sus hyoïdiens le relient à la mandibule et au plancher de la cavité buccale. Placés en-dessous de lui, les muscles infra-hyoïdiens le relient à la région thoracique supérieure sous-jacente. Dans ces conditions, toute dysfonction d'un des points d'insertion perturbe l'équilibre du système. L'os hyoïde fait partie d'un complexe oropharyngien où toutes les pièces sont interdépendantes les unes des autres. Dans cette chaine où le complexe hyolingual gouverne, l'os hyoïde possède un rôle central dans toutes les fonctions orofaciales, telles que la succion, la déglutition, la mastication et le langage. Placé en regard du pharynx, pratiquement au niveau de la bifurcation trachéo-oesophagienne, il entretient une relation intime avec l'appareil buccal, et la langue en particulier.

Cliniquement, les dysfonctions orofaciales sont donc typiquement associées à des dysfonctions de l'os hyoïde.

Il permet l'équilibre de la tête sur la colonne cervicale en servant de relais au système

musculaire antérieur antagoniste des muscles nucaux.

Il est le gyroscope du corps, assurant l'équilibre de la posture et la conservation du mouvement et de différentes fonctions, il subit des tensions de l'ensemble des parties du corps, caudales, céphaliques, antérieures, postérieures, par les relations musculo-fasciales qui l'orientent dans les trois plans de l'espace.

1.4.2 Rapports de l'os hyoïde (cf. annexe 1)

- Avec la statique céphalique :

- Par l'intermédiaire des systèmes sus-hyoïdiens, l'os hyoïde est en relation avec la mandibule (ATM) et les temporaux.

- Par l'intermédiaire des stylo-hyoïdiens, l'os hyoïde entretient des relations intimes et embryologiques avec l'oreille, via le temporal.

- L'os hyoïde est en relation avec les membranes de tension réciproque et en particulier avec la tente du cervelet.

- Par l'intermédiaire de l'horizontalisation et de l'antéro-postériorisation du trou occipital, l'os hyoïde est en relation avec les lignes de gravité :

-la phonation : relation avec le pharynx

-la ventilation : relation sous-hyoïdienne entre l'os hyoïde et les structures osseuses du thorax et de la ceinture scapulaire

-la déglutition : relation avec la langue et la cavité buccale

- avec la mécanique respiratoire :

La continuité des fascias (principalement l'aponévrose cervicale moyenne au niveau du rachis cervical) est en relation avec le système thoracique et le système abdominal. Cette chaîne fasciale est appelée la chaîne ligamentaire phréno-médiastino-vertébro-crânienne. Elle prend appui au niveau du centre phrénique du diaphragme. Elle est également en relation avec le péritoine, remonte dans la cavité thoracique, par le système aponévrotique médiastinal et se poursuit au niveau de l'aponévrose cervicale moyenne. Cette dernière mettant en relation la base du crâne et le rachis cervical. L'os hyoïde fournit un point d'attache à l'aponévrose cervicale moyenne.

1.4.3 Le concept ostéopathique

Le concept de Still admettant que « la structure gouverne la fonction » et sa réciprocité (la fonction gouverne la structure), peut être rapporté à l'os hyoïde.

Ainsi une restriction de mobilité de l'os hyoïde peut se répercuter sur d'autres structures. Une diminution de qualité et/ou quantité de mouvements de ces structures peut à l'inverse influer sur l'os hyoïde.

Ces dysfonctions pouvant affecter le plan crânio-sacré, viscéral ou pariétal. Si on étudie les différentes fonctions des étages pariétaux, crâniens, mandibulaires, cervicaux ou thoraciques, on s'aperçoit que l'os hyoïde a une situation privilégiée puisque sa mobilité a une répercussion sur l'ensemble des unités fonctionnelles qui lui sont proches. Son action, au niveau postural, sera liée au système tonique postural. Il s'agit de quatre boucles : médullaire, buccale, vestibulaire, oculomotrice.

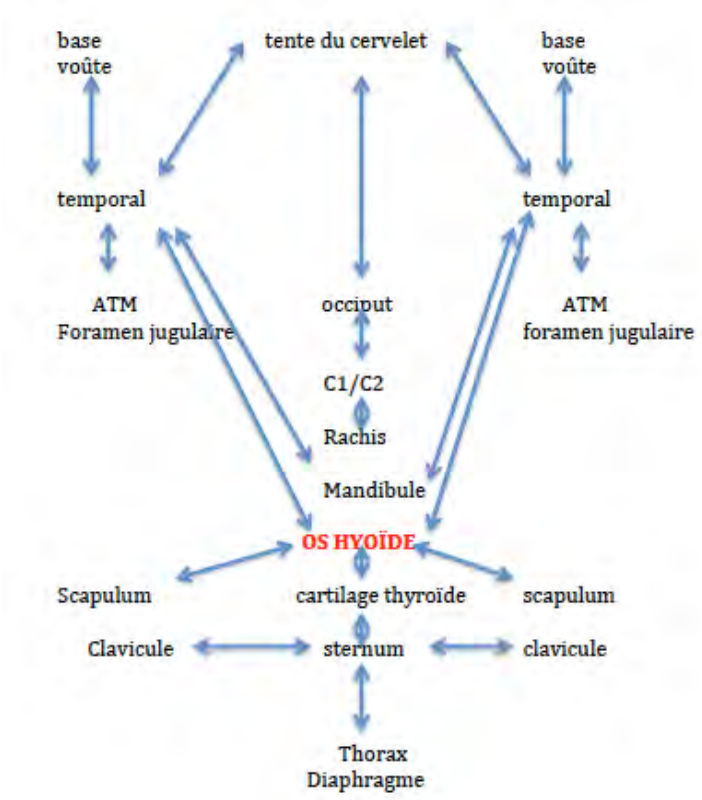

Figure 6: Rapports de l'os hyoïde, d'après T. Jallais

CHAPITRE 2 : ROLE DE L'ETHMOÏDE ET DU SYSTEME MAXILLO-PALATIN DANS LE DEVELOPPEMENT TRANSVERSAL DU MAXILLAIRE

2.1 L'ethmoïde : un des principaux moteurs de la croissance faciale

Diverses actions mécaniques (poussées et pressions) sont exercées sur les maxillaires supérieurs par les structures osseuses ou molles qui se situent postérieurement : parmi ces éléments, il est important d'évoquer l'ethmoïde qui représente précocement l'un des principaux moteurs de la croissance faciale. Embryologiquement, le chondro-ethmoïde, pièce maitresse du chondro-crâne, constitue dès la fin du deuxième mois de la vie intra-utérine la majeure partie du toit cartilagineux de la cavité naso-buccale. Plus tard, les éléments faciaux de l'ethmoïde, lame perpendiculaire et masses latérales, continuent de repousser les maxillaires supérieurs, qui se développent en avant, en dehors et au-dessous d'eux.

2.2 Système maxillo-palatin

Ce système permet les déplacements externes, sélectifs des parties postéro-latérales des corticales externes des maxillaires. Le système sutural maxillo-palatin est constitué des sutures palatines transverses, maxillo-palatines verticales et les sutures palato-maxillaires. Les orientations très différentes des sutures le constituant lui permettent d'assurer les développements sagittaux, transversaux et verticaux des parties postérieures et latérales des os maxillaires supérieurs. Selon la loi de Virchow, la croissance suturale se produit toujours perpendiculairement aux lignes et plans suturaux. Les orientations orthogonales des sutures permettent également d'amortir les forces, notamment occlusales qui s'y exercent. Ce sont les sutures maxillo-palatines verticales qui assurent la croissance transversale des parties latérales et postérieures du maxillaire mais contribuent également à sa croissance sagittale.

Les rapports du palatin avec le maxillaire et l'apophyse ptérygoïde représentent ainsi un système sutural complexe qui reste actif durant toute l'adolescence.

Pour J. Delaire, les maxillaires étant d'origine membraneuse, leur développement obéit strictement aux lois qui régissent la croissance des os de cette origine.

La croissance suturale de la voûte palatine dépend des tensions auxquelles la suture médio palatine est soumise par l'intermédiaire du déplacement des pièces squelettiques voisines. Les influences musculaires normales ou anormales, transmises à la base des maxillaires par la langue, les forces masticatrices, les mouvements des joues et des lèvres lors des fonctions de déglutition de phonation, de respiration ou mastication, ont une action favorable ou défavorable sur la croissance (forme et position) du plateau palatin et son arcade dentaire de façon tridimensionnelle.

L'accroissement des maxillaires supérieurs est soumis aux lois qui régissent la croissance des os membraneux. Elle est donc d'origine périostée et suturale. Selon J. Delaire, les sutures peuvent être assimilées à des « joints de dilatation, à rattrapage automatique » par prolifération conjonctive adaptative et ossification marginale. Ce sont les déplacements des pièces squelettiques les unes par rapport aux autres qui permettent l'accroissement des maxillaires supérieurs, ainsi que l'acquisition de leur taille et forme définitive. (Delaire, J. (2006) International orthodontics 2006 ; 4 ; 241-260 « Le concept cortical : applications au développement du maxillaire »).

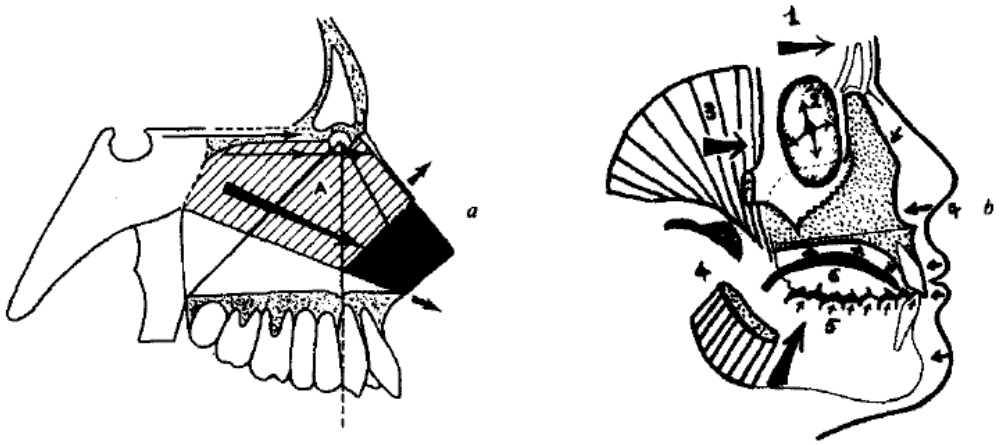

Figure 11. – Facteurs agissant sur l'orientation du maxillaire supérieur.
a) A = septo-ethmoïde, puis septum cartilagineux médian.
b) 1 = contenu crânien (action indirecte : en contribuant à positionner la partie verticale du frontal et l'articulation fronto-maxillaire) ; 2 = globes oculaires ; 3 = muscles temporaux ; 4 = muscles ptérygoïdiens externes, internes, et masséter ; 5 = occlusion dynamique ; 6 = massif lingual ; 7 = muscles peauciers de la face.

Figure 7: Facteurs agissant sur l'orientation du maxillaire supérieur, d'après J. Delaire

CHAPITRE 3 : MASTICATION ET ROLE DE LA LANGUE DANS LE DEVELOPPEMENT CRANIO-FACIAL

3.1 La langue

3.1.1 Description et rôle dans les fonctions oro-faciales

La langue est un ensemble musculaire situé à un carrefour tant anatomique que fonctionnel. Elle a un rôle fondamental dans la croissance de la face et participe aux fonctions d'élocution et d'alimentation.

La langue est l'organe clé de la croissance bucco-dentaire. Elle a une action expansive sur la voûte palatine. Son action propulsive est également importante. Normalement, elle s'appuie sur la partie antérieure du palais, que ce soit au repos, au moment de la déglutition ou de la mastication.

Embryologiquement, la langue est le myotome du même blastème que l'os occipital. Elle représente une importante masse musculaire fonctionnelle et pondérale.

17 muscles la constituent. La langue appartient à l'ensemble pharyngo-linguo-hyo-mandibulaire. C'est un élément essentiel de l'équilibre crânio-cervical-mandibulaire. Par le biais de l'os hyoïde, elle organise un ensemble fonctionnel qui réunit le sphénoïde, le maxillaire supérieur, la mandibule, l'occiput, les cervicales, la clavicule et les omoplates : ce sont des éléments clés du système cranio-sacré mandibulaire.

Au cours de la morphogénèse, la langue est un conformateur pour la cavité buccale. Les influences sont réciproques : la position de la mandibule conditionne celle de la langue et une dysfonction linguale influence le modelage de l'os basal et de l'os alvéolaire ainsi que l'agencement des dents sur les arcades.

Enfin la langue occupe tout l'espace qui lui est proposé ; si une dysmorphose existe déjà, la langue peut aggraver ces états dysmorphiques initiaux en particulier au cours de la déglutition qui s'accompagne du développement de puissantes forces pneumatiques. Elle profite de tout l'espace qui est à sa disposition. Ainsi, en s'insinuant entre les arcades dentaires, elle peut être à l'origine des béances antérieures (pratique de tétée persistante chez l'adulte) ; elle s'infiltre entre les segments latéraux des arcades retenant la table molaire à un niveau déficitaire, en infracclusie lors d'une déglutition atypique, ou

s'invagine dans les espaces laissés libres par une dent absente et non remplacée. L'incidence fonctionnelle est alors inévitable.

Avec la manducation, la respiration, la phonation et la posture sont perturbées.

D'un point de vue fonctionnel, la langue intervient dans différentes fonctions telles que la phonation, la mastication et la gustation.

La position de la mandibule est associée à celle de la langue qui influe sur tout le complexe hyo rhino pharyngé. En fonction, ses déplacements ne doivent en aucun cas être entravés dans aucune des trois dimensions, hauteur, profondeur et en latéralité. La langue participe au rassemblement des chaines musculaires dans leur partie haute ; elle relève en partie de la chaine médiane antérieure, et se trouve en relation anatomique et fonctionnelle avec la pharyngo prévertébrale. Avec le contact bilabial par sa pointe elle connecte ou disjoncte les chaines médianes antérieure et postérieure.

La majeure partie des problèmes de croissance est le plus souvent directement liée à des malpositions linguales. Une interposition linguale peut donc entrainer des dysmorphoses différentes selon les zones de pression et les intensités de ces pressions. Et sur le plan dynamique, entrainer, très tôt des lésions des articulations temporo-mandibulaires.

La règle de base, à bien comprendre, est que pour notre système neuro-sensoriel qui commande tout notre croissance bucco-dentaire :

-une bonne position de la langue au palais avec une poussée correcte au cours de la déglutition va entrainer un bon message au cerveau (message afférent) qui va lui-même générer une bonne réponse de croissance maxillaire (message efférent).

-inversement un message erroné, comme une absence de poussée de la langue au palais va entrainer une absence de développement du maxillaire. De même une poussée asymétrique de la langue au palais, dans le cas de la succion du pouce par exemple, va entrainer un développement asymétrique du palais, cette déformation dépendant également de la puissance de la pression linguale.

La prise en charge de l'enfant dès 3 ans a pour but de vérifier que ses fonctions : respiration nasale, déglutition, mastication soient bien instaurées. Si ce n'est pas le cas,

d'intervenir pour les rétablir, en corrigeant les étiologies et leurs effets. Pour cela le travail d'équipe pluridisciplinaire est particulièrement efficace et profitable à l'enfant.

3.1.2 La Respiration nasale

Selon le Professeur Claude Duchateaux, *« Le rétablissement de la ventilation nasale est la vaccination contre la maladie orthodontique.»*

Le rapport avec la croissance bucco dentaire peut être résumé par le fait que dans la respiration buccale, la langue est en position basse, alors que seule la respiration nasale permet une position naturelle au palais de cette langue.

Les conséquences au niveau du développement du maxillaire sont les suivantes :

-en cas de respiration buccale : la langue est en position basse ce qui amène à un hypodéveloppement du maxillaire supérieur

-en cas de respiration nasale : la langue est en position haute, ce qui permet un bon développement transversal des maxillaires

3.1.3 La déglutition

Le réflexe de succion/déglutition fait partie des réflexes archaïques, présents dès la naissance. Avec l'arrivée des dents, le passage vers la déglutition est progressif. Elle devient de type adulte vers 3 ans, c'est à dire: bouche fermée, dents serrées, langue plaquée au palais. On parle alors de déglutition physiologique. Mais si la Succion/Déglutition persiste (on évoque dans ce cas les termes de déglutition atypique), l'interposition linguale est susceptible de créer des troubles de croissance bucco-dentaire, et sera, plus tard, à l'origine de récidives après traitements orthodontiques.

3.1.4 La mastication

C'est le moteur de la croissance bucco-dentaire. Elle assurera pleinement son rôle à condition que la cavité buccale soit bien en place sur le plan statique et que sur le plan dynamique les mouvements de latéralité se développent de façon symétrique et le plus horizontal possible. C'est la base du concept de la réhabilitation neuro-occlusale, qui sera décrit par la suite. Il faut apprendre à l'enfant à mastiquer de façon unilatérale alternée et sur les dernières molaires, ce le plus vite possible dès qu'il a sa première denture. A 3 ans,

l'enfant doit avoir déjà une abrasion physiologique de ses dents de lait. La mise en place précoce de la fonction masticatoire est la meilleure assurance d'un développement maxillaire stable pour la bouche du futur adulte.

Les muscles masticateurs agissent par l'intermédiaire de l'arcade dentaire inférieure, qui lors de la mastication, frappe le maxillaire supérieur. Les muscles sollicités au cours de ces cycles masticateurs vont ainsi jouer un rôle de stimulation au niveau des sites de croissance que sont notamment la suture médio-palatine et le périoste. Ceci aboutit donc progressivement à l'augmentation de la croissance transversale des maxillaires et donc à une expansion transversale des arcades dentaires.

La plupart des fonctions orofaciales sollicitent l'activité linguale.

Avant la naissance, la fonction primordiale est la déglutition, le foetus commence à déglutir le liquide amniotique autour de la 12éme semaine intra-utérine. Chez le nouveau-né la ventilation est installée, la déglutition devient inséparable de la succion.

Au stade infantile, les arcades dentaires se forment et l'apparition de la denture temporaire modifie le comportement nutritionnel. La mastication apparaît et la dynamique linguale s'inverse : c'est la base de la langue qui s'immobilise et la pointe qui devient mobile.

Apparaît ensuite la déglutition juvénile qui correspond à la période où le jeune enfant, alors en denture temporaire, met en place ses premières molaires ; ceci agrandit verticalement l'espace dont dispose la langue atténuant ainsi la disproportion volumétrique entre la masse linguale et l'espace la contenant. Les fibres musculaires extrinsèques changent d'orientation ce qui augmente la mobilité linguale. Ensuite apparaît la déglutition mature, lors de la mise en fonction des incisives définitives et surtout des canines, on assiste conjointement à la descente de l'os hyoïde. La contraction simultanée des 17 muscles linguaux développe une onde péristaltique de pression d'avant en arrière, ce qui permet la progression du bol alimentaire vers le pharynx.

Au cours de l'inspiration, la trachée le tire en bas et en arrière, ce qui a tendance à appliquer la langue sur le rachis. Mais la présence de l'appui mandibulaire permet de contrebalancer l'effet néfaste de ces forces postérieures. Ainsi le Professeur Talmant parle du rôle de la mandibule qui maintient la symphyse mentonnière à distance de la colonne vertébrale.

L'action de la musculature linguale, sus et sous-hyoïdienne et rachidienne va éviter le collapsus inspiratoire réajustant la posture linguale et permettant l'extension de la tête.

Le développement simultané des mécanismes de contrôle de la langue et de la posture cervico-céphalique devient impératif.

La langue a aussi un rôle important dans la mastication. L'intensité des forces développées par la musculature lors de la mastication est considérable. La langue joue alors un rôle dans la protection de la cavité buccale.

La capacité au langage articulé devient possible si la mobilité de la langue et le volume buccal sont normaux.

3.1.5 Rapports de la langue

La langue a une importance sur le plan fonctionnel, avec la statique céphalique, la déglutition, la ventilation et la phonation. Ceci étant permis par ses rapports anatomiques, que sont :

- La base et voûte crânienne, rachis cervical par les muscles constricteurs du pharynx, le raphé médian postérieur et l'aponévrose péri pharyngienne.

- Le temporal par le muscle digastrique et le stylo-glosse.

- La mandibule par le muscle génio-glosse.

- L'os hyoïde par le muscle hyo-glosse.

- L'orifice supérieur du thorax (clavicule, sternum, scapulum) par l'intermédiaire des muscles sous-hyoïdiens, de l'aponévrose cervicale superficielle et moyenne, de la gaine viscérale.

3.1.6 Importance du système musculaire

Un système musculaire s'est mis en place pour préserver une certaine indépendance à la tête afin de libérer les tendances venant du bas.

Leurs buts principaux sont d'assurer :

- l'horizontalité du regard

- l'équilibration (oreille interne)

- la liberté du couloir aérien

Nous retrouvons le système droit composé de deux chaînes musculaires :

- la chaîne droite antérieure qui unit la tête au thorax dont fait partie la langue.

-la chaîne droite postérieure (muscles paravertébraux cervicaux, les disques intervertébraux…)

Le système droit est la contention souple du mouvement qui s'organise autour de l'os hyoïde. La flexion et l'extension du rachis cervical dépendent de ce système.

Le système croisé assure les mouvements de torsion répondant au mouvement dans les trois dimensions de l'espace.

Autant le système droit est tourné vers la statique, autant le système croisé est tourné vers le mouvement.

Ces deux systèmes ne sont pas antagonistes mais complémentaires.

La torsion aura un maximum d'amplitude à l'apex de la courbure cervicale (C3 ; C4).

L'os hyoïde, qui comme le nombril au niveau du tronc, est le point de convergence des forces d'enroulement et de torsion.

Les insertions musculaires qui partent de l'os hyoïde lui permettent de ne pas stranguler, ni comprimer.

Les muscles antérieurs sus et sous-hyoïdiens lui assurent une tendance à l'antéposition. Cette tendance est équilibrée par les muscles postérieurs :

- stylo-hyoïdien

- omo-hyoïdien

3.2 Rôle de la langue dans le développement crânio-facial

La direction de croissance et la morphogenèse osseuse sont sous la dépendance des forces musculaires antagonistes auxquelles sont soumises les unités squelettiques. La langue, en prenant appui sur les structures situées à sa périphérie, joue un rôle direct sur la morphogenèse des arcades dentaires et la position des dents et indirect sur la morphogenèse et l'ensemble de la croissance crânio-faciale.

En effet, c'est sous l'influence des muscles manducateurs et de la mastication que le maxillaire est ainsi avancé et basculé progressivement en avant au fur et à mesure de la croissance mandibulaire. C'est grâce aux pressions exercées contre la voûte palatine et le pré-maxillaire lors de la mastication, la déglution, et en position habituelle, que la langue

va permettre les mouvements d'avancement et de bascule maxillaire. Participent à cette action tous les muscles du plancher buccal et tous les muscles liés directement ou indirectement à ceux-ci : muscles du voile, du pharynx, muscles sus et sous hyoïdiens, muscles de la statique cranio cervicale.

Les facteurs locaux d'équilibre pour une croissance harmonieuse de la face sont essentiellement :

- la position de la langue

- la position des lèvres

Pour illustrer ces propos, l'exemple d'une position linguale anormale permet de démontrer l'influence de la langue sur la morphogenèse faciale.

La langue en position postéro-inférieure va entraîner :

- une augmentation de la pression linguale sur l'arcade supérieure

- une diminution de pression sur l'arcade supérieure.

Cela aura comme conséquence une augmentation de la dimension transversale et une diminution du diamètre antéropostérieur.

De même, les contacts dentaires ne seront pas équilibrés ce qui entraînera un dysfonctionnement des muscles masticateurs.

En effet, la face a une croissance qui dépend à la fois d'os de nature enchondrale (base du crâne) dont la croissance est déterminée génétiquement, et d'os d'origine membraneuse dont la direction de croissance dépendra des différents muscles qui s'y insèrent.

La langue en position postéro-inférieure aura comme autres conséquences :

- La contraction du génio-glosse, du génio-hyoïdien afin de dégager le couloir aérien. Ces contractions vont entraîner l'arcade mandibulaire en bas et en arrière. Ajouté à l'hyper extension de la tête, cet abaissement entraîne un effort au niveau de l'orbiculaire des lèvres pour garder le sphincter oral fermé. Dans les cas avancés, le risque est la perte du joint labial du fait d'orbiculaires trop courts ou hypotoniques. Les lèvres n'arrivent plus à se joindre, la respiration devient buccale.

- La langue, postérieure du fait du tirage ventilatoire et afin de dégager le couloir aérien, ne joue plus son rôle inducteur au niveau de la sphère buccale. Par contre la croissance mandibulaire peut être stimulée par la tension du génio-glosse et du génio-hyoïdien.

- Un hypo développement du maxillaire supérieur du fait de la diminution des pressions intra sinusales qui entraîne un certain affaissement du volume maxillaire. Cet hypo développement sera aussi du à la diminution de stimulation des terminaisons nerveuses au niveau des fosses nasales.

Cette perte réflexe de la respiration nasale est préjudiciable pour la croissance crânio-faciale.

3.3 Influence de la position linguale sur la synchondrose sphéno-basilaire

Dans le cas d'une langue placée en antériorité, les conséquences seront une ascension et une antériorisation de l'os hyoïde. De cette position de l'os hyoïde, découle des positions préférentielles des structures environnantes :

- Une extension de l'occiput par la mise en tension des constricteurs supérieurs du pharynx, de l'aponévrose péripharyngienne.

- Une rotation interne des temporaux par la mise en tension des muscles digastriques.

- Une flexion du maxillaire supérieur du fait de l'appui de la langue sur le pré-maxillaire.

Nous observerons donc une extension de la sphère crânienne postérieure et une flexion de la sphère antérieure étant donné la flexion du maxillaire qui entraîne le vomer et donc le sphénoïde. Ceci correspond à la description de la lésion crânienne de synchondrose sphéno-basilaire de strain vertical haut.

CHAPITRE 4 : LORDOSE CERVICALE ET OCCLUSION DENTAIRE

Dans le concept ostéopathique, les vertèbres cervicales sont considérées comme la suite des os crâniens centraux. L'atlas (1ère vertèbre cervicale) est ainsi considéré comme la quatrième vertèbre cervicale si l'on assimile le pré-sphénoïde, post-sphénoïde et l'occiput comme les trois premières.

La colonne cervicale, constituée de 7 vertèbres, permet le lien entre la tête et le tronc de l'individu et fonctionne en corrélation avec l'appareil manducateur. Le système mandibulaire scinde la colonne vertébrale en deux ensembles fonctionnels : d'une part, l'occiput, l'atlas et l'axis ; d'autre part C3, C4, C5, C6, C7. Il intervient par le lien fascial linguo-hyo-mandibulaire au niveau de C2-C3. Toute perturbation de l'occlusion, de l'ATM ou de la langue se traduira par une lésion C2-C3.

La morphogenèse crânio-faciale et, notamment les rapports maxillo-mandibulaires sont liés à la statique cervicocéphalique. L'observation de la lordose cervicale permet d'aborder les dysfonctions inhérentes à la posture de l'individu. Une perte de la lordose cervicale aura une influence sur le système stomatognathique et vice versa. Lordose cervicale et appareil manducateur sont donc intimement liés. Un traumatisme, une respiration buccale, une mauvaise posture crânio cervicale peuvent changer l'adaptation neuromusculaire des muscles de la région, et créer une hyperactivité des muscles rétracteurs (digastrique, temporal postérieur). Une tension des muscles du cou en particulier des sterno-cléïdo-mastoïdiens, conduit à une flexion antérieure de la tête. Cela entraîne un changement dans les contacts occlusaux. Ils se postériorisent et provoquent une compression du disque.

Lors de l'ontogenèse du massif cervico-cranio-facial, au moment de la mise en place de l'hominisation, c'est-à-dire quand le bébé commence à redresser sa tête, se met en place tout un système de haubanage du crâne dont la colonne cervicale est le support. La poussée céphalique entraîne l'os occipital en flexion antérieure, entraînant la rotation externe de l'os temporal et la mise en flexion de l'os sphénoïdal. La mandibule, est par l'intermédiaire de l'os temporal sous la dépendance de la flexion antérieure de l'os occipital alors que l'os maxillaire est sous la dépendance de l'os sphénoïdal. Cette poussée céphalique aura donc une importance extrême dans l'équilibre occlusal.

Rocabado situe la deuxième vertèbre cervicale par rapport au plan de Mac Gregor. La position de C2 donne des renseignements importants sur l'équilibre du système stomatognathique. L'étude de la position de C2 devient importante pour tous les praticiens

intervenant dans l'équilibre du système stomatognathique, tout traitement devrait commencer par un travail visant à harmoniser cette région.

Le grand axe de C3 doit être parallèle au plan horizontal de Francfort, avec une tolérance de plus ou moins 2°. Dans le cas d'excès ou de manque de croissance verticale de la face, le parallélisme n'existe plus.

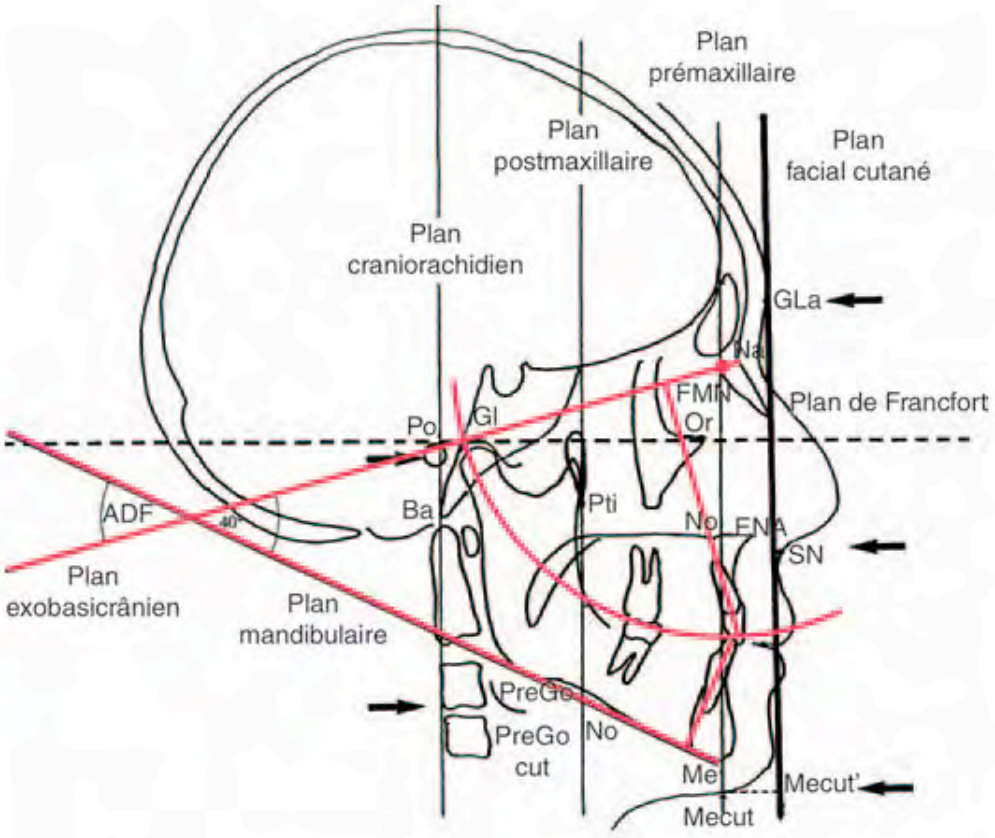

Figure 8: Analyse céphalométrique en orthodontie

CHAPITRE 5 : LE CONCEPT CRANIEN

5.1 Mouvements du concept crânien

- Rappels sur le crâne et la synchondrose sphéno-basilaire (SSB)

La synchondrose sphéno-basilaire correspond à l'articulation qui réunit la lame quadrilatère du sphénoïde à l'apophyse basilaire de l'occiput. Elle est, d'après W.G Sutherland, au centre du mouvement crânien.

L'évolution de cette articulation s'achève vers 25 ans. Malgré cela, elle gardera une flexibilité tout au long de la vie afin de permettre le mécanisme respiratoire primaire.

Les deux mouvements physiologiques de base de la SSB sont la flexion et l'extension. Ils sont accompagnés par une suite de mécanismes compensatoires des différents os du crâne.

Dans le mouvement de flexion, la SSB monte et elle descend lors de l'extension.

La sphère antérieure est dirigée par le sphénoïde, la sphère postérieure par l'occiput.

Si une influence quelconque modifie leur amplitude de mouvement, la flexion et l'extension continuent mais de manière pervertie.

La notion de flexibilité des os du crâne pendant les différentes parties de la vie complique le mouvement crânien. Il nous paraît évident de dire que le crâne d'un nouveau-né n'est en rien comparable à celui d'une personne âgée.

Figure 9: Mouvements des os du crâne en phase inspiratoire crânienne

Les sutures : ce sont les zones de jonction entre les différents os crâniens. Les sutures évoluent au cours de la vie :

-stade de synfibrose : 0-6 ans, tissu lâche et mobile

-stade de synarthrose : 7-70 ans, tissu plus dense mais toujours mobile

-stade de synostose : après 70 ans, soudure progressive, fixité

En fonction de leur forme, de leur architecture, les sutures vont permettre des mouvements différents.

La SSB est la suture centrale au niveau du crâne, elle met en relation la partie postérieure du corps du sphénoïde et la partie antérieure de l'occiput. Lors de la phase d'inhalation crânienne (=phase d'expansion), les os de la ligne centrale partent en flexion et la synchondrose sphéno-basilaire s'ascensionne.

- MTR : Membranes de Tension Réciproque

Ce terme est uniquement ostéopathique et a été choisi par Sutherland pour désigner la fonction mécanique de la couche interne de la dure-mère. Cette unité fonctionnelle mécanique est constituée par 2 membranes horizontales (la tente du cervelet et tente de l'hypophyse) et 2 membranes verticales (faux du cerveau et faux du cervelet).

Concernant la vascularisation du crâne, la fonction d'irrigation va être très importante au niveau du système nerveux, elle sera assurée par le système artériel et veineux. Aussi au niveau du crâne, la circulation du liquide cérébro-spinal aura son importance.

En 1874 , Still énonce les 3 principes de l'ostéopathie :

-unité fonctionnelle du corps

-structure et fonction sont interconnectées

-le corps possède des mécanismes d'autoguérison

En 1900, Sutherland en voyant un crâne éclaté pense que la structure des os du crâne avec leurs biseaux est faite pour bouger.

Après 30 ans de recherches, il publie ses travaux dans « the cranial bowl » (1939) dans lequel il amène la notion de MRP. C'est sur ce concept que repose l'ostéopathie crânienne.

Le MRP est un mécanisme autonome, involontaire, perpétuel dans le corps qui présente 2 phases : l'une inspiratoire, l'autre expiratoire (nommées par analogie à la respiration). Son rythme est estimé de 10 à 14 cycles par minute. Sutherland parle de « primary respiratory mechanism ».

Le MRP a un rythme, une force, une amplitude qui lui sont propres. Le MRP prend son origine au niveau du crâne et va par l'intermédiaire des fascias animer l'ensemble du corps. Il présente 5 composantes :

-la mobilité inhérente du cerveau

-la fluctuation du LCR

-la mobilité des MTR

-la mobilité des os du crâne : la mobilité cérébrale, la fluctuation du LCR et la mobilité des MTR vont entrainer la mobilité des os du crâne entre eux, dans la limite de leurs sutures articulées et notamment en fonction de leurs biseaux.

L'amplitude de cette mobilité était évaluée entre 10 et 30 microns. Les différentes pièces osseuses vont s'adapter en permanence aux différentes tensions (cérébrale, liquidienne et membraneuse) que ce soit au niveau de la mobilité intra suturale ou intra osseuse.

-la mobilité du sacrum entre les iliaques : le sacrum est entrainé involontairement dans le mouvement crânien par la dure-mère crânienne et son prolongement la dure-mère rachidienne. Celle-ci sort du crâne en s'insérant au pourtour du foramen magnum. Elle va ensuite former une gaine inélastique qui va s'insérer directement sur la face postérieure du corps vertébral de C2-C3 puis descend le long du canal rachidien pour aller se terminer au niveau de la face postérieure du corps de S2. Ce lien inélastique va transmettre directement au sacrum les mouvements respiratoires du crâne. Dans ce mouvement synchrone à celui du crâne, le sacrum va alors basculer en avant et en arrière selon un axe transversal horizontal passant en arrière du corps de S2 et nommé axe respiratoire de Sutherland. Ce mouvement est différent des mouvements biomécaniques du sacrum par rapport aux iliaques. L'ensemble crâne/dure-mère spinale/sacrum est appelée core-link, qu'on pourrait traduire par lien fondamental.

La mobilité crânienne : le concept de MRP selon Sutherland va induire une mobilité du crâne. La mobilité crânienne se fait sous forme d'aller-retour par analogie à la respiration thoracique. On parle d'inspiration et d'expiration crânienne.

L'inspiration crânienne : inhalation crânienne = inspiration primaire : c'est la phase d'expansion des masses cérébrales. Les os impairs de la ligne centrale décrivent un mouvement appelé flexion. Les os pairs (de la périphérie) vont s'adapter autour de leur axe propre suivant un mouvement nommé rotation externe. La SSB s'élève, les diamètres antéro-postérieur et crânio caudal diminuent, le diamètre transversal augmente. Dans cette phase d'expansion crânienne, la SSB s'élève et tracte le core-link vers le haut ce qui amène le sacrum en flexion respiratoire crânienne, c'est-à-dire à se verticaliser.

Figure 10 : mouvement de la SSB dans la flexion crânienne

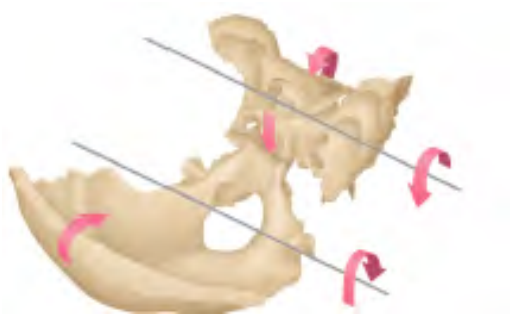

Figure 11 : mouvement de la SSB dans l'extension crânienne

L'expiration crânienne : exhalation=expiration primaire

C'est la phase du mécanisme de retour, inverse du précédent. Les os impairs décrivent un mouvement d'extension crânienne. Les os pairs effectuent un mouvement de rotation interne. Le sacrum effectue une extension respiratoire, c'est-à-dire une horizontalisation.

Figure 12 : mouvements du sacrum. A : flexion crânienne ; B : extension crânienne

5.1.1 Mobilité du maxillaire

- Concept ostéopathique

L'os maxillaire est un os de la sphère antérieure, il est donc influencé par le sphénoïde. Il est le reflet de la dysfonction de la SSB. L'axe de mobilité du maxillaire est un axe vertical passant au niveau des apophyses frontales et de la ligne incisivo canine. Le maxillaire est un os pair, il présente donc à décrire des mouvements de rotations externe et interne.

Pendant la flexion crânienne (phase inspiratoire crânienne), les os maxillaires démontrent des mouvements de rotation externe qui résultent de la combinaison des déplacements dans les différents plans de l'espace. Dans le mouvement de rotation externe, chaque os maxillaire pivote autour de la suture frontomaxillaire. La branche verticale, qui est suspendue au frontal a tendance à se frontaliser. La partie toute supérieure de cette branche verticale se porte légèrement en arrière et en dehors. Dans le plan sagittal, les os maxillaires se déplacent vers le bas. La partie postérieure des os présente un déplacement plus grand que la partie antérieure. Dans le plan coronal, ils se déplacent latéralement. Ce mouvement est de plus grande amplitude au niveau de la partie latérale des os maxillaires ; la concavité palatine diminue et l'espace interincisif augmente. Dans le plan transversal, les os maxillaires se déplacent vers l'arrière avec un plus grand déplacement des parties médiales. Globalement, les parties latéropostérieures présentent le plus grand mouvement et le palais s'élargit. Dans le même temps, les faces latérales des processus frontaux se rapprochent du plan coronal.

L'arcade alvéolaire s'écarte à sa partie postérieure. La ligne médio incisive se resserre et subit un léger retrait. Les incisives deviennent un peu plus frontales. La partie postérieure de la suture intermaxillaire descend et recule. La partie antérieure de cette suture remonte légèrement. La voûte palatine s'élargit et s'aplatit dans sa partie postérieure. L'arcade dentaire s'incline suivant une ligne oblique en bas et en dehors : les dents sont en vestibuloversion.

Pendant la rotation interne crânienne, dans le plan sagittal, les os maxillaires se déplacent vers le haut. Le déplacement est plus grand en arrière qu'en avant. Dans le plan coronal, ils se déplacent médialement. Le palais se creuse, l'espace interincisif se resserre et les dents sont en linguoversion. Dans le plan transversal, les os maxillaires se déplacent vers l'avant avec un plus grand déplacement des parties médiales. Les parties latéropostérieures présentent toujours le plus grand mouvement. De fait, le palais est plus étroit, et les faces latérales des processus frontaux se sagittalisent.

- Biodynamique du maxillaire selon Deshayes

Le maxillaire va être emmené en rotation externe par la rotation horaire du sphénoïde et la rotation externe du temporal, et ceci par l'intermédiaire du palatin et du zygoma. Bien que le palatin n'ait pas de véritable rôle dans l'expansion transversale, si ce n'est le lien entre apophyse ptérygoïde et maxillaire, il reste néanmoins solidaire de ce dernier. Il l'entraine donc dans l'écartement et l'abaissement des apophyses ptérygoïdes du sphénoïde. De même, chaque zygomatique « attire » son maxillaire en rotation externe en favorisant la bascule antérieure du mobile maxillaire appendu au frontal au niveau de l'articulation naso-fronto-maxillaire. Ainsi, les tubérosités maxillaires et les lames palatines en arrière s'écartent, avec parallèlement un agrandissement de la distance inter-molaire. Dans le même temps se produit un raccourcissement du diamètre antéro-postérieur de l'arcade supérieure ainsi qu'un aplatissement de la voûte palatine (par horizontalisation du plan palatin abaissé en bas et en arrière).

5.1.2 Mobilité du temporal

L'os temporal est un os pair. Dans le concept crânien, il présente donc des mouvements de rotation externe pendant l'inspiration crânienne associée à la flexion de la synchondrose sphénobasilaire (SSB), et des mouvements de rotation interne pendant l'expiration crânienne associée à l'extension de la SSB.

- L'axe du temporal est un axe arbitraire qui relie la facette jugulaire à l'apex pétreux. Il est oblique en avant, dedans et légèrement en haut. Cet axe autorise des mouvements de bascule au niveau de l'écaille, qui sont comparables à ceux d'une roue voilée. Le déplacement du bord supérieur de la portion pétreuse devient la référence pour nommer la rotation. Ainsi, dans la rotation externe, ce bord se déplace latéralement et dans la rotation interne il se déplace médialement. Pendant la phase d'inspiration crânienne, le temporal bascule en avant et en dehors (rotation externe) ; pendant la phase d'expiration crânienne, le temporal bascule en arrière et en dedans (rotation interne).
- Lors de la rotation externe, le temporal décrit un mouvement de bascule en ouverture durant lequel le bord supérieur du rocher s'écarte en dehors et en avant. C'est un mouvement antéro-latéral du bord supérieur du rocher. L'écaille part également en avant et en dehors. L'angle formé par les bords supérieurs des rochers augmente en rotation externe. L'apophyse zygomatique part en dehors et son extrémité antérieure devient plus inférieure et antérieure. L'apophyse mastoïde va en arrière et légèrement en dedans. La cavité glénoïde part également en arrière et en dedans. L'apophyse jugulaire de l'occiput représente un pivot qui induit le rocher en rotation externe.

Mais selon l'ouvrage de N. Sergueef, *« Anatomie fonctionnelle appliquée à l'ostéopathie crânienne »*, décrire un mouvement autour d'un seul axe est restrictif car cela ne permet des mouvements que dans un seul plan de l'espace. Pour des structures paires, comme le temporal, il est donc plus judicieux de décrire les mouvements autour d'un point. Pour le temporal, on peut considérer la facette jugulaire comme étant le point pivot. Ce point centre de mouvement peut varier selon les contraintes subies par le temporal mais il s'agit de représentations schématiques. Ainsi il est possible de décrire autour de ce point centre des mouvements du temporal dans les trois plans de l'espace :

- dans le plan sagittal, l'os temporal présente à décrire des mouvements de rotations antérieure et postérieure. Dans la rotation antérieure, le bord supérieur de l'écaille du temporal se déplace vers l'avant et vers le bas, le processus zygomatique se déplace vers le bas et la pointe de la mastoïde vers l'arrière et le haut. Dans la rotation postérieure, c'est l'inverse qui se produit.

- Dans le plan coronal, l'os temporal réalise une abduction du bord supérieur de la partie squameuse et une adduction de la pointe du processus mastoïde ou une adduction du bord supérieur de la partie squameuse et une abduction de la pointe du processus mastoïde
- Dans le plan transversal, l'ensemble du temporal se déplace latéralement mais à un plus grand degré au niveau de la partie postérieure que de la partie antérieure, ou inversement l'ensemble se déplace médialement toujours à un plus grand degré au niveau postérieur qu'au niveau antérieur.

5.1.3 Mobilité de la mandibule

La mandibule est sous l'influence de la sphère postérieure. La mobilité crânienne est organisée à partir du temporal. Il existe des mouvements de rotation externe et rotation interne, venant des influences des os périphériques.

La mandibule est un os impair, mais résulte embryologiquement de deux parties (deux hémi-mandibules) qui s'unissent vers la fin de la première année de vie. On peut donc envisager la mandibule comme une structure paire dans le mouvement crâniosacral. Les axes sont des axes verticaux qui passent par les canines et autorisent des mouvements de rotation interne et rotation externe. La mandibule s'articulant avec les temporaux, elle en suit normalement les déplacements.

Ainsi lors de la rotation externe, la cavité glénoïde se porte en arrière et en dedans, elle entraine avec elle le condyle mandibulaire qui va en arrière et très légèrement en dedans et amène la mandibule dans une position de retrait. Les gonions s'écartent. L'arcade alvéolaire inférieure s'élargit dans sa partie postérieure. La symphyse mentonnière recule et s'efface.

5.1.4 Mobilité de l'articulation temporo-mandibulaire (ATM)

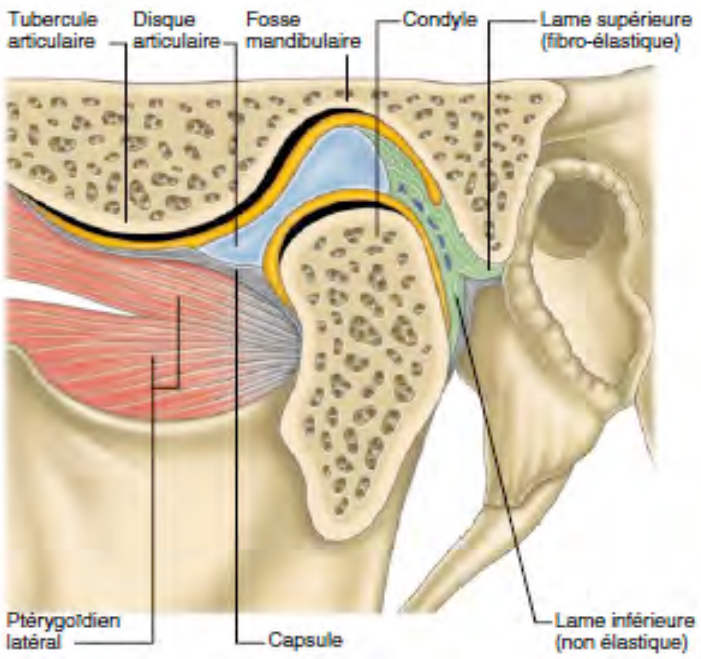

Figure 13 : Articulation temporo-mandibulaire : coupe sagitttale (D'après Standring S, Gray's Anatomy, 39th edition)

Dans la phase d'inspiration crânienne associée à la flexion de la SSB, l'ATM se déplace en dedans, en arrière et en bas (avec suivi des condyles mandibulaires). De par la construction de la mandibule, les branches horizontale et verticale créent un couple de forces : on a un angle postérieur (le gonion) qui va en dehors, avant, bas, élargissement, abaissement et recul de la partie médiane de l'arcade dentaire.

Les mouvements principaux de l'ATM sont : abaissement et élévation de la mandibule, afin de permettre l'ouverture et la fermeture de la cavité buccale. La mobilité de l'ATM est un mouvement combiné de rotation du condyle dans l'articulation ménisco-mandibulaire et de glissement du ménisque dans l'articulation ménisco-temporale.

L'ouverture de la bouche est donc une association de translation antérieure du condyle et rotation antérieure. A l'inverse, la fermeture associe une rotation postérieure suivie d'une translation postérieure.

L'ATM présente également des mouvements accessoires. Il s'agit de :

-la diduction : rétropulsion d'un côté et antépulsion en controlatéral : c'est un mouvement combiné, ce n'est pas une translation pure.

-antépulsion

-rétropulsion

5.1.5 Mouvement crânio-sacral de l'os hyoïde

Classiquement, l'os hyoïde est considéré comme une structure impaire. Pour autant, cet os présente latéralement des structures latérales paires, ce sont les cornes de l'os hyoïde. Dans le mouvement crânio-sacral, nous considérons le corps comme une structure impaire où nous décrivons des mouvements de flexion/extension associés aux temps d'inspiration et d'expiration crânienne.

L'axe de mobilité est un axe transverse passant par les petites cornes.

Nous regardons les cornes comme des structures paires, où se produisent des mouvements de rotations externe et interne associées aux mouvements de flexion/extension de la SSB. Toute la vie, l'os hyoïde conserve plus ou moins un certain degré de flexibilité.

Cela se traduit par :

-un déplacement latéral des extrémités du corps de l'os hyoïde pendant l'inspiration crânienne où les deux branches du U hyoïdien s'écartent en arrière.

-inversement pendant l'expiration crânienne, le déplacement des extrémités du corps est médial et les deux branches du U se rapprochent.

Pendant la flexion crâniosacrale, l'os hyoïde démontre un mouvement où le corps, qui est la partie centrale, se déplace vers le bas et l'arrière, et les grandes cornes vers le haut et l'avant. Pendant l'extension crâniosacrale, le corps se déplace vers le haut et l'avant, et les grandes cornes vers le bas et l'arrière.

Ces mouvements sont concomitants de ceux de la mandibule et de la colonne cervicale. Pendant la flexion de SSB, les os temporaux se déplacent en rotation externe et l'os hyoïde se déplace en rotation antérieure. Ce déplacement s'harmonise avec le mouvement de recul mandibulaire et l'effacement de la courbure cervicale. Pendant l'extension de la SSB, les mouvements sont opposés ; l'os hyoïde se déplace en rotation postérieure, ce qui s'associe avec le mouvement d'avancée mandibulaire et augmentation de la courbure cervicale.

5.2 Description des dysfonctions

Le principe ostéopathique de base est de redonner de la mobilité à toute structure qui en a perdu. On appelle « lésion ostéopathique » cette perte de mobilité. La dysfonction

somatique est nommée dans le sens de la plus grande amplitude de mouvement. Il s'agit d'une perte en quantité et en qualité du mouvement auquel on peut y ajouter une dimension temporelle.

5.2.1 Dysfonctions de la SSB

Il existe deux types de dysfonctions : physiologiques et non physiologiques. Les dysfonctions physiologiques respectent le mouvement de flexibilité en flexion/extension, c'est-à-dire le mécanisme en roue dentée. Le point de repère pour le sphénoïde est la partie postérieure du corps. Pour l'occiput, le point de repère est l'écaille.

- **Dysfonctions physiologiques**

-dysfonction de SSB en flexion / extension : ce type de dysfonction est définie par une différence d'amplitude entre la flexion et l'extension, nommée du côté de la plus grande amplitude. Lors d'une dysfonction en flexion, la flexion domine l'extension. Cette dysfonction physiologique se caractérise par la diminution d'un paramètre au détriment de l'autre. La flexion induit une mobilité préférentielle du crâne en rotation externe. A l'inverse, lors de l'extension, les os du crâne bougent favorablement en rotation interne.

-dysfonction de SSB en torsion : définie par le côté de la grande aile du sphénoïde haute. L'axe lésionnel est un axe antéro-postérieur (nasion-opisthion). Le mécanisme lésionnel est une rotation en sens opposé du sphénoïde et de l'occiput autour de l'axe lésionnel. Ce type de lésion entraine une malocclusion à type de cross-bite. Les plans maxillaire et mandibulaire sont inclinés par rapport à l'horizontale et non parallèles entre eux.

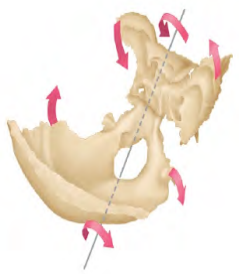

Figure 14: Mouvement de la SSB en torsion droite (d'après Sergueef N., Ostéopathie pédiatrique)

-dysfonction de SSB en SBR (side-bending rotation) : dysfonction physiologique définie par le côté de la grande aile du sphénoïde basse. Les axes lésionnels sont les suivants : deux axes verticaux : l'un passant par le centre du corps du sphénoïde, l'autre passant par le foramen magnum. Un troisième axe est l'axe antéro-postérieur (nasion-opisthion). Le

mécanisme lésionnel est dans un premier temps, une latéroflexion en sens opposé du sphénoïde et de l'occiput autour des axes verticaux, dans un deuxième temps, une rotation dans le même sens du sphénoïde et de l'occiput autour de l'axe antéro-postérieur. Ce type de lésion entraine une forme de visage particulière : on parle de visage en « banane ». Les plans d'occlusion transversaux sont parallèles entre eux et inclinés par rapport à l'horizontale. Les points interincisifs ne coïncident plus avec le plan sagittal médian.

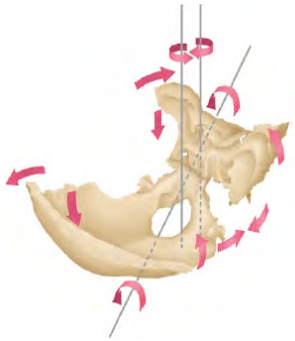

Figure 15: Mouvement de la SSB dans le SBR gauche (d'après Sergueef N., Ostéopathie pédiatrique)

- **Dysfonctions non physiologiques**

Une dysfonction non physiologique de la SSB est une dysfonction qui ne respecte pas la physiologie de la SSB en flexion/extension, donc son mécanisme en roue dentée. Il y a une diminution voire une abolition de l'amplitude de flexion/extension de SSB.

-dysfonction de SSB en strain vertical (avec respect des axes) : dysfonction définie par la position haute ou basse de la partie postérieure du corps du sphénoïde. On parle également de strain par roulement. Les axes lésionnels sont les axes physiologiques de flexion/extension de l'occiput et du sphénoïde. L'occiput et le sphénoïde tournent dans le même sens autour de leur axe transverse. Lors d'un strain vertical inférieur, l'occiput part en flexion, le sphénoïde en extension. C'est l'inverse pour le strain vertical supérieur.

Lors d'un strain vertical, sans respect des axes, la dysfonction est définie par la position haute ou basse de la partie postérieure du corps du sphénoïde. Il y a un cisaillement vertical du corps du sphénoïde par rapport au corps de l'occiput.

Une lésion de type strain vertical inférieur entraine une rétrognathie mandibulaire. Le strain vertical supérieur quant à lui engendre une position mandibulaire en prognathie.

-dysfonction de SSB en strain latéral (avec respect des axes) : définie par la position antérieure de la grande aile du sphénoïde. Les axes lésionnels sont les axes verticaux de

l'occiput et du sphénoïde. Le mécanisme est une latéroflexion dans le même sens du sphénoïde et de l'occiput autour de leurs axes verticaux.

Lors d'un strain latéral sans respect des axes, la dysfonction est définie par le côté de décalage du sphénoïde, aussi appelée strain horizontal par glissement. Il y a un cisaillement transversal du sphénoïde par rapport au corps de l'occiput.

-dysfonction de la SSB en compression : dysfonction caractérisée par une diminution sévère ou une abolition du mécanisme de flexion/extension. L'axe lésionnel est un axe antéro-postérieur passant par le nasion et l'opisthion. Il s'exerce une force de compression antéro-postérieure entre le corps de l'occiput et le corps du sphénoïde.

5.2.2 Dysfonctions du temporal

La mobilité du temporal précédemment décrite permet de définir des dysfonctions en rotation externe, rotation interne, rotation antérieure ou rotation postérieure selon la perte de mobilité retrouvée.

5.2.3 Dysfonctions intra-osseuses du sphénoïde

Le corps du sphénoïde présente une suture transversale de type synchondrose qui le sépare en pré et post-sphénoïde. Cette séparation se situe sur le versant antérieur de la selle turcique (en rapport avec les clinoïdes moyennes et la tente de l'hypophyse) et va fusionner entre 8 mois fœtal et 2 ans. Les petites ailes vont fusionner avec le pré-sphénoïde. Les dysfonctions à ce niveau vont se présenter sous forme de cisaillements transversaux ou verticaux. Par extrapolation, on peut assimiler ces dysfonctions à des strains.

5.2.4 Dysfonctions de l'os hyoïde

D'après la mobilité précédemment décrite, on peut retrouver des dysfonctions de l'os hyoïde en inspiration crânienne ou en expiration crânienne.

5.3 Approche biodynamique

Le terme de biodynamique doit être rapporté à un médecin embryologiste allemand, Erich Blechschmidt. Il évoque pour la première fois les termes de biocinétique et biodynamique dans son ouvrage « Les stades du développement humain prénatal ». Cette étude de la

biocinétique et biodynamique a permis de définir les mouvements présents dans le développement embryonnaire humain. Ces mouvements de l'embryogénèse se reproduiraient en tant que mobilité respiratoire primaire. E. Blechschmidt a fait une description minutieuse et surtout dynamique des mouvements de croissance et de développement de l'embryon. Les études qu'il a menées ont été réalisées sur des embryons humains.

Dans le champ ostéopathique, c'est Rollin Becker, qui sera conquis par l'approche de Sutherland, admettant que les forces d'autoguérison du patient sont guidées par son « intelligence interne ». Pour R. Becker, il existe une force motrice intérieure, présente dans l'ensemble du corps et qu'il nomme « Involontaire ». La mobilité articulaire et la respiration ne sont que des conséquences de ce mécanisme primaire enfoui dans le corps. R. Becker évoque donc le terme de « biodynamique » pour cette approche ostéopathique. L'approche biodynamique se distingue donc de l'approche biomécanique, où les forces thérapeutiques émanent du thérapeute. Ce mécanisme primaire de l'approche biodynamique débute à l'échelle cellulaire et se propage dans l'ensemble du corps via les fascias. Selon C.Ridley, dans son ouvrage « Stillness », « le Souffle de Vie insuffle directement les instructions dans l'embryon de l'architecture de la forme humaine ». Ces forces créeraient la forme du corps humain, elles ne seraient pas contrôlées par le champ génétique mais par la Respiration Primaire et ses différents niveaux d'expression et de manifestation qui génèrent et soutiennent les processus de la Vie.

Dans son ouvrage « Interface », Paul Lee revient sur les concepts fondateurs de l'ostéopathie, émis par A.T.Still. Il met en exergue les relations entre le corps, l'esprit et le mental, en s'appuyant sur les recherches d'hier et d'aujourd'hui.

Robert Lever, quant à lui, évoque dans son écrit « Au point repos du monde qui tourne », les notions de l'holisme, vitalisme et principes ostéopathiques au sein de la relation patient-praticien.

CHAPITRE 6 : TENDON CENTRAL ET TENSEGRITE

6.1 Le tendon central

Le tendon central est un terme ostéopathique qui désigne un ensemble d'éléments musculo-aponévrotiques et membraneux. Leur continuité constitue une chaine interne du corps. Celle-ci s'étend depuis la faux du cerveau et la tente du cervelet en passant par le diaphragme et la cavité abdominale jusqu'au plancher pelvien pour descendre dans les membres inférieurs. Le tendon central met en relation différentes structures: la base du crâne, la mandibule, l'os hyoïde, le pharynx, la thyroïde, les carotides, les clavicules, le sternum, les scapulas, le diaphragme, le médiastin, le péritoine et son contenu, les muscles psoas-iliaques, les muscles du périnée, les muscles adducteurs. Cette chaine fasciale antérieure est en étroite relation avec l'os hyoïde, ce dernier étant considéré comme un niveau à bulle au niveau postural. Il influence la position de la ceinture scapulaire, la position des ATM et des temporaux. Si une perte de mobilité affecte l'un des éléments de ce tendon, cela aura des conséquences sur les exocapteurs et sur les lignes de gravité et sera ainsi susceptible de modifier les tensions viscérales.

6.2 Notion de tenségrité

Ce terme a été fondé en 1949 par un architecte et designer américain, Richard Buckminster Fuller. Le concept élaboré est celui d'une organisation architecturale associant des « ilôts de compression dans un océan de tensions ». C'est la contraction de deux mots « tensile » et « integrity » qui fera naitre le concept de « tensegrity », francisé en « tenségrité ».

Le concept peut être assimilé à des barres reliées par des câbles, sans relier les barres directement entre elles. La tenségrité caractérise la faculté d'une structure à se stabiliser par le jeu des forces de tension et de compression qui s'y répartissent et s'y équilibrent. Les structures établies par la tenségrité sont donc stabilisées, non par la résistance de chacun de leurs constituants, mais par la répartition et l'équilibre des contraintes mécaniques dans la totalité de la structure.

Les avantages de ce système sont sa légèreté, sa consommation minimale de matière première et surtout sa souplesse et sa flexibilité, associées à une grande solidité.

La tenségrité est omniprésente dans la nature, y compris dans le corps humain. Ce concept est applicable à toutes les parties du corps, de l'échelle microscopique à l'échelle macroscopique. Au niveau macroscopique, plusieurs structures anatomiques (sacrum, épaule, rachis et système crânio-sacré) forment des systèmes de tenségrité. L'hypothèse d'un fonctionnement du corps entier selon la tenségrité peut être envisagée.

CHAPITRE 7 : POURQUOI S'INTERESSER AU SENS TRANSVERSAL ?

7.1 Définition et étiologies

La normalité des rapports occlusaux dans le sens transversal au niveau des dents cuspidées correspond à un surplomb positif entre les dents supérieures et les dents inférieures, en vestibulaire, et à un surplomb négatif en palatin, assurant en intercuspidie, des rapports cuspides-fosses.

Les anomalies de l'occlusion dentaire dans le sens transversal sont fréquentes et souvent dûes à un défaut de développement du maxillaire fréquemment associé à des troubles de la fonction ventilatoire. Les anomalies du sens transversal doivent être interceptées le plus tôt possible en raison des handicaps fonctionnels et esthétiques qu'elles entrainent et de l'absence de correction spontanée.

Il peut s'agir de dysmorphoses, anomalies siégeant au niveau des bases osseuses ; ou bien de malocclusions, anomalies siégeant au niveau du complexe alveÏolo-dentaire. Dans les deux cas, il s'agit le plus souvent d'une insuffisance ; c'est-aÃ-dire que l'arcade n'offre pas suffisamment d'espace pour loger l'ensemble du matériel dentaire de façon appropriée.

Une anomalie transversale peut affecter l'arcade maxillaire ou l'arcade mandibulaire.

Cliniquement, ceci se traduit principalement par :

-une occlusion inversée des secteurs latéraux, unilatérale ou bilatérale, avec ou sans déviation des milieux inter-incisifs ;

-une altération de la forme d'arcade ;

-un encombrement, en particulier antérieur.

On peut alors perdre le critère essentiel du sens transversal, la concordance des arcades : l'arcade maxillaire n'est plus adaptée à l'arcade mandibulaire.

Il existe, pour traiter ces anomalies, différents moyens theÏrapeutiques. Parmi les plus fréquemment indiqués, se trouve l'expansion.

Les anomalies du sens transversal concernent le plan frontal en anatomie. Elles se traduisent par des malocclusions vestibulo-linguales au niveau des secteurs latéraux, une

déviation des milieux inter-incisifs et une asymétrie plus ou moins marquée du visage. L'arcade maxillaire ne circonscrit plus l'arcade mandibulaire. Les plus fréquentes sont les anomalies du maxillaire par déficit qui peuvent, ou non être associées à une anomalie cinétique de type latéro-déviation mandibulaire.

Elles proviennent d'une réduction ou d'une augmentation du diamètre du sens transversal des maxillaires ou de la mandibule. Les étiologies des anomalies du sens transversal sont variées. On retrouve souvent un trouble du comportement lingual associé à un dysfonctionnement respiratoire. Un retard de maturation des postures ou des fonctions peut également participer à l'étiologie de ces dysmorphies.

Les anomalies du sens transversal ou latérodéviations de la mandibule sont les plus nocives par leurs répercussions sur les ATM et la posture. Autant le corps est capable de compenser un décalage antéro-postérieur, autant un décalage transversal le déséquilibre fortement car il fonctionne alors comme une roue voilée. La posture est vrillée par l'asymétrie des chaînes musculaires droites et gauches du corps causée par la position décentrée de la mandibule, comme en témoigne la figure suivante :

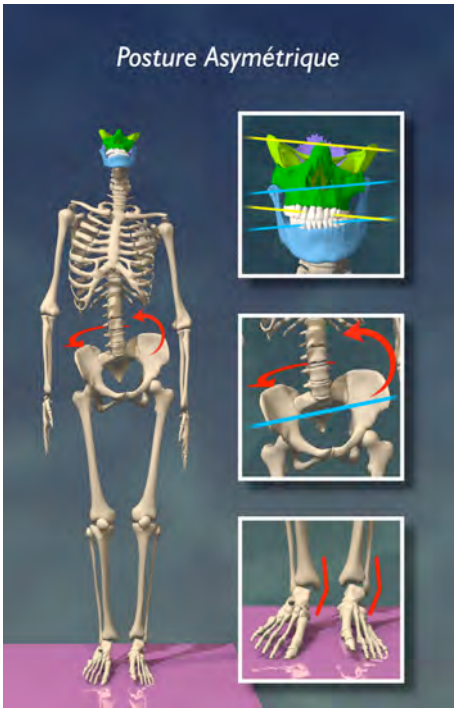

Figure 16: « Résonnance posturale d'une dysfonction occlusale dans le sens latéral » (Clauzade, M. (1998). Orthoposturodontie)

La mastication unilatérale est très délétère, non seulement pour les ATM qui subissent des pressions déséquilibrées avec excès du côté mastiquant, mais aussi pour la posture qui se

vrille à cause du raccourcissement des chaînes musculaires du côté où la mandibule est déviée. Chez un jeune enfant, les conséquences sur la posture sont majorées car les informations à cet âge sont descendantes. Sur le plan dentaire, la mastication unilatérale entraîne des caries et des problèmes parodontaux par sollicitation excessive du côté mastiquant. De plus, la mastication unilatérale a des répercussions sur le cerveau dont un côté est moins bien irrigué.

Chez un jeune enfant, les conséquences peuvent aller jusqu'à l'asymétrie faciale. En effet, la stomatologue MJ Deshayes dans son livre, « l'art de traiter avant 6 ans », *a montré « qu'un tel décalage dans le sens transversal n'est pas fortuit mais la conséquence d'un développement asymétrique touchant les os de la base du crâne. L'asymétrie crânienne se répercute sur le positionnement des mâchoires. À l'inverse, en traitant précocement, avant l'âge de 6 ans, un tel décalage transversal, il est possible de rétablir la symétrie crânienne et faciale. »*

Aux conséquences esthétiques s'ajoutent les conséquences fonctionnelles liées à la mastication unilatérale. Ces différents retentissements justifient le fait qu'une anomalie transversale doit être dépistée et traitée en priorité en orthodontie, bien avant par exemple un décalage antéro-postérieur. Pour cela, les arcades doivent être symétrisées, la conjonction des milieux inter-incisifs rétablie et une mastication unilatérale alternée, c'est-à dire utilisant les deux côtés en alternance, instaurée et éduquée. Tout cela, avant l'âge de six ans.

7.2 Principes de l'expansion transversale maxillaire

Il existe plusieurs types de traitement afin de résoudre une déficience maxillaire transverse. Parmi les traitements, on peut citer : l'expansion de l'arcade dentaire supérieure sur fil orthodontique, l'expansion palatine orthopédique (lente, semi-rapide ou rapide), l'expansion palatine rapide assistée chirurgicalement (EPRAC), l'expansion chirurgicale par ostéotomie Lefort I segmentée.

Concernant l'expansion palatine orthopédique (ou expansion maxillaire), il s'agit d'un processus qui vise à augmenter la dimension transverse maxillaire. Elle est réalisée à l'aide de forces latérales qui s'appliquent par des appareils amovibles ou fixes et qui visent à éloigner les portions dento-osseuses droite et gauche du maxillaire. L'expansion palatine orthopédique (EPO) a pour but d'obtenir un gain transverse au maxillaire supérieur par

séparation de la suture palatine grâce aux forces générées par l'appareil, sans recourir à la chirurgie.

Traditionnellement, l'EPO était utilisée pour réduire les occlusions dentaires croisées unilatérales ou bilatérales. Aujourd'hui l'éventail d'indications est désormais plus large : éliminer la dysharmonie transverse entre les maxillaires supérieurs et la mandibule, corriger les articulés croisés postérieurs, coordonner les arcades dentaires en éliminant la dysharmonie transverse avant le traitement orthopédique ou chirurgical des malocclusions de classe II ou III, augmenter le périmètre d'arcade lors d'une dysharmonie dento-squelettique de degré léger à modéré, augmenter la largeur de l'arcade dentaire supérieure en présence d'un maxillaire étroit.

L'expansion maxillaire correspond à la résultante d'une combinaison de mouvements transversaux parfois difficiles à dissocier les uns des autres. Ces mouvements transversaux peuvent être obtenus par :

-disjonction suturale médiane

-version vestibulaire dentaire

-expansion accompagnée de vestibulo-version des procès alvéolaires

-mouvement de translation dentaire résultant d'une association de l'expansion et du torque postérieur

-rotation molaire suffisante pour produire un allongement de la longueur d'arcade

-combinaison de deux ou plusieurs de ces facteurs

L'augmentation de largeur du palais après la première enfance reconnaît plusieurs mécanismes :

-il paraît à priori vraisemblable que la suture palatine médiane sollicitée par les fonctions (déglutition, mastication) contribue à l'accroissement des diamètres transversaux

-le mécanisme de l'accroissement transversal de l'arcade alvéolo-dentaire et de sa base maxillaire réside donc dans l'allongement de l'arcade, par activité de la suture palatine transverse.

à ces phénomènes thérapeutiques s'ajoutent des aspects physiologiques de croissance transversale et d'éruption transversale des dents. Ces phénomènes naturels sont donc

parfois difficiles à dissocier des effets de la thérapie. Ainsi l'expansion transversale maxillaire est l'effet cumulé de tous ces facteurs.

Concernant l'expansion lente maxillaire, plusieurs études expérimentales animales ou cliniques ont démontré que l'expansion maxillaire pouvait être obtenue avec des forces plus légères et appliquées de façon plus lente et plus physiologique.

7.3 Développement transversal et harmonie des fonctions

Plusieurs raisons expliquent l'intérêt d'une bonne expansion transversale des maxillaires, par ses répercussions sur l'ensemble du corps.

Un développement transversal optimal permettra d'assurer une bonne physiologie respiratoire, une posture correcte, un déverrouillage de l'ATM et une bonne activité musculaire. On agit donc sur la fonction.

La bonne expansion transversale permet également une harmonie de la croissance, à la fois en terme de symétrie mais également d'équilibre de la forme.

La croissance transversale aura également des conséquences sur l'occlusion, à la fois esthétique, dynamique et musculaire.

D'un point de vue mécanique, le sens transversal est le sens à traiter en premier, puis vient ensuite le sens vertical et enfin le sens sagittal.

En terme d'harmonie esthétique, il s'agit d'obtenir un espace latéro transversal négatif, avec de bonnes proportions et un sourire harmonieux. Un aspect non négligeable est celui du temps ; en effet en traitant précocement, simplement, on peut prévoir la croissance et ainsi changer le temps du traitement.

Sur le plan de la personnalité, il s'agit de changer le comportement, en obtenant une coopération, une harmonie psychologique et en permettant de gérer le stress.

7.4 En quoi le sens transversal est-il à privilégier ?

En agissant d'abord sur le sens transversal (avant le sens sagittal ou vertical), cela permet d'obtenir le déverrouillage transversal occluso-articulaire. Comme il l'a été démontré précédemment avec le schéma de Clauzade (figure 16), une malocclusion transversale est

susceptible d'entrainer une croissance asymétrique. On évite donc cette conséquence en agissant précocement sur le sens transversal.

Le couple fonctionnel maxillo-mandibulaire doit être équilibré. Il faut donc adapter le maxillaire à la mandibule.

La fréquence de l'occlusion croisée unilatérale postérieure est élevée (50% de la population en orthodontie).

L'atrésie maxillaire est une anomalie fréquemment rencontrée en orthopédie dento-faciale.

De plus, la dysfonction respiratoire, linguale ou musculaire a des conséquences sur la croissance du maxillaire et de la mandibule.

Forme et fonction sont interdépendantes. En changeant la forme on modifie la fonction et vice versa.

Plus l'expansion est précoce plus elle est stable, plus l'expansion est lente plus elle est stable

Enfin, traiter le sens transversal simplifie souvent le traitement.

7.5 Les principes thérapeutiques

D'une façon générale les principes thérapeutiques pourront s'établir ainsi:

-vérifier l'occlusion centrée et la relation centrée physiologique condylienne en privilégiant la posture cranio-cervicale, puis mandibulaire pour terminer par celle des dents.

-prendre des clichés téléradiographiques tridimensionnels en relation centrée physiologique pour apprécier la dissymétrie faciale.

-observer le sens transversal et déterminer l'origine de l'asymétrie : structurale, fonctionnelle ou dento alvéolaire.

-observer le sens sagittal : existe-t-il une occlusion double ?

-observer le sens vertical, est-il en excès ou en insuffisance ?

-classifier l'occlusion croisée : déterminer la dent responsable et le montant du décalage cuspidien.

-corriger le problème transversal en commençant par utiliser le moyen le plus simple pour aller vers le plus complexe si c'est nécessaire.

-envisager toutes les solutions possibles pour retenir la meilleure parmi lesquelles : le meulage sélectif, le mouvement d'expansion maxillaire orthopédique, la chirurgie du sens transversal

-établir une maquette céphalométrique et un set up des moulages pour vérifier le bien fondé de la solution optimale choisie.

-travailler en équipe pluridisciplinaire pour apporter toutes les options optimum et toutes les compétences nécessaires aux cas cliniques complexes.

En conclusion, la largeur maxillaire est essentielle à la posture mandibulaire.

(Langlade, M., & Poulet, H. (1996). *Optimisation thérapeutique de l'incidence transversale des occlusions croisées unilatérales postérieures*. Maloine.)

7.6 Largeur d'arcade

Elle se mesure au niveau des pointes cuspidiennes des canines (distance inter-canines maxillaires). Au niveau des premières molaires, elle se mesure entre les cuspides centro-vestibulaires des dents de 6 ans.

7.6.1 Au niveau des canines

Au maxillaire, l'augmentation de la largeur d'arcade est de 5 mm entre 5 et 15 ans. Les progressions les plus significatives se situent :

-à l'âge de 3-4 ans, début de la denture temporaire stable, l'augmentation est faible (correspondant au déclin du potentiel de croissance)

-vers 6-8 ans, l'augmentation de 3 mm environ, début au moment de l'éruption des incisives centrales permanentes et se termine lors de la complète éruption des latérales

-vers 12 ans, la croissance inter-canine atteint 2 mm, au moment de l'éruption des canines

-la largeur inter-canine décroit légèrement par la suite

7.6.2 Au niveau des molaires temporaires et pré-molaires

La croissance transversale de l'arcade est faible (moins de 2 mm), tant au maxillaire qu'à la mandibule. Elle est plutôt le reflet de la croissance alvéolaire qu'une véritable croissance squelettique. Le gain est de 1.3 mm au maxillaire de 3 à 13 ans.

CHAPITRE 8 : L'ORTHOPEDIE DENTO-FACIALE

L'orthopédie dento-faciale est une spécialité dentaire à part entière. Elle concerne les malpositions dentaires et le décalage des mâchoires. Son domaine d'intervention va de la correction de légères malocclusions jusqu'à celles de sévères dysmorphoses. Cette discipline concerne aussi bien l'enfant que l'adolescent mais également l'adulte. Chez l'enfant le but est de favoriser une croissance faciale harmonieuse en aidant au bon développement des fonctions orales et nasales, en essayant d'intercepter précocement les anomalies.

Le premier but de l'orthodontie fut d'abord de s'intéresser au rangement des dents, chez l'enfant et l'aspect de sa denture. Puis certains progrès thérapeutiques ont permis d'influencer la croissance des maxillaires, il devint alors possible d'améliorer les dysmorphoses maxillo-faciales et le terme d'orthopédie dento-faciale a remplacé celui d'orthodontie. Pour obtenir une disposition optimale des dents, les os qui les supportent doivent présenter des rapports convenables. Les dysmorphoses atteignant les maxillaires supérieurs ou la mandibule doivent être réduites dans un but esthétique et fonctionnel.

8.1 Facteurs de croissance suturale du maxillaire

Plusieurs facteurs interviennent dans la croissance suturale du maxillaire. On peut les classer en deux principaux groupes :

- les facteurs génétiques :

parmi ces facteurs génétiques on peut citer l'hérédité, qui va donner la forme de l'organe au stade pré-fonctionnel, et la fonction, qui détermine plus tard sa forme finale et ses dimensions. L'hérédité va fournir les potentialités du développement intrinsèque du cartilage de croissance et des tissus périostés et suturaux, ainsi que les possibilités de réactions de ces tissus aux stimuli mécaniques spécifiques (Franke). Le rôle des facteurs génétiques est donc prédominant.

- Les facteurs environnants :

Ils n'interviennent que secondairement en activant en quelque sorte les facteurs génétiques. Il y a tout d'abord les facteurs généraux tels que la nutrition, les influences hormonales et l'état de santé qui agissent sur la croissance cranio faciale mais également sur la croissance générale.

Les facteurs locaux, eux, sont multiples. Parmi les structures cartilagineuses qui ont un rôle prépondérant, on peut citer les cartilages et synchondroses de la base du crâne, ainsi que le cartilage de la capsule et le septum nasal. Les éléments osseux, et notamment le complexe sphénoïde-ethmoïde est un facteur important à considérer. En effet, il s'articule avec tous les os de la face et notamment avec le maxillaire, celui-ci étant poussé vers l'avant, le dehors et le bas par la croissance de l'ethmoïde.

8.2 Description des appareils

8.2.1 La plaque palatine

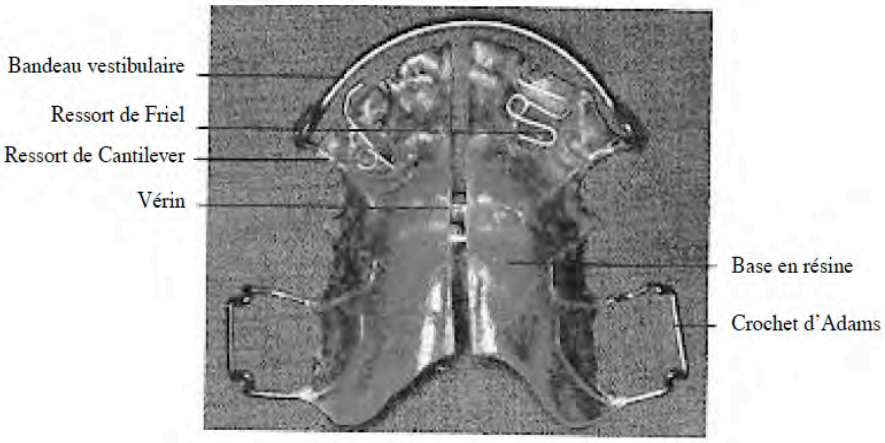

Figure 17: Plaque palatine

Il s'agit d'un appareil amovible possédant un vérin central. Il est généralement muni d'un recouvrement en résine des faces occlusales afin de lever le verrouillage de l'articulé. Ce recouvrement peut se faire unilatéralement lorsque l'articulé inversé n'est présent que d'un seul côté. La plaque palatine est constituée de trois parties : une base en résine, des crochets (ou éléments de rétention) et des éléments actifs. Elle permet la correction d'un grand nombre d'anomalies rencontrées en pratique orthodontique courante.

- La base est réalisée en résine acrylique. Cette base recouvre d'une épaisseur de 2 à

3 mm tout ou une partie de la surface d'appui. Des modifications de la forme de cette base sont utilisées à des fins thérapeutiques.

- Les crochets sont des éléments très importants dans le cadre des appareils actifs,

c'est-à-dire qui délivrent des forces. Ce sont eux qui vont permettre la tenue de l'appareil en bouche. En effet ils se placent sur les molaires, afin d'assurer la rétention de la plaque.

Il en existe une grande variété. Ceux qui sont utilisés dans le cadre de l'étude sont les crochets d'Adams.

- Parmi les éléments actifs, il y a le bandeau vestibulaire (ou bandeau incisif) qui est

réalisé en fil d'acier. Il va de canine à canine et permet d'exercer une force sur les incisives. Habituellement, il « embrasse » les quatre incisives et présente au niveau de chaque canine, une boucle de compensation permettant d'activer l'élément. En arrière de cette dent, il s'infléchit en direction buccale pour se terminer dans la base. Dans certains cas, le bandeau peut être continu (de la première molaire droite ou gauche à celle du côté opposé). Dans le sens vertical, il est apposé au centre de la face vestibulaire des incisives. Le bandeau assure plusieurs rôles : déplacement des incisives en direction palatine, empêcher le déplacement des dents en direction vestibulaire (contention de dents préalablement déplacées), assurer une rétention additionnelle du fait de la friction réalisée sur les dents avec lesquelles il entre en contact. Le bandeau incisif permet la cohésion des deux hémi-plaques.

Les auxiliaires supplémentaires que l'on peut trouver sont:

-Le ressort de Friel : l'adjonction de spire lui confère davantage d'élasticité pour qu'il puisse conserver son efficacité durant tout le traitement.

-Le vérin est un dispositif mécanique préfabriqué qui prend appui sur les berges d'une plaque fendue. Selon le sens de l'activation elle va soit rapprocher ou écarter les berges de cette plaque. Ce dispositif permet de réaliser des mouvements dans le sens transversal et accessoirement dans le sens antéro-postérieur.

-Le ressort de Cantilever a plusieurs variantes et permet la réalisation de nombreux mouvements (mésialisation, distalisation, vestibulisation).

La plaque palatine est activée par rotation du vérin. Les forces exercées sont légères. D'après les travaux d'Erdinc, l'expansion transversale par plaque palatine serait deux fois plus lente que celle réalisée par le quad-hélix mais les mouvements de versions molaires seraient moins parasites.

8.2.2 PUL (Propulseur Universel Light)

Figure 18: PUL

Le PUL est un appareil qui permet de corriger le décalage des mâchoires. Il traite le sens sagittal, vertical, transversal et fonctionnel. On parle d'harmoniseur 4D. C'est un appareil physiologique qui permet une propulsion douce grâce aux ressorts intégrés. Ceux-ci ont un rôle d'amortisseur pour les ATM, qui gardent une liberté. Il est indiqué pour toutes les typologies faciales et spécialement dans le cas d'hyperdivergence, que l'on retrouve dans les classes II. Dans le cas de croissance dolychofaciale (hyperdivergence) avec atteinte fonctionnelle (respiratoire, linguale, labiale et masticatoire), cet appareil est particulièrement approprié. La propulsion mandibulaire va favoriser le contact bilabial et ainsi va permettre de rétablir une respiration nasale. Le contact occlusal postérieur va améliorer la mastication par la stimulation et la contraction proprioceptive réflexe des fibres massétéro-temporales.

L'action de cet appareil dans le sens transversal est permis par l'amélioration fonctionnelle liée au repositionnement lingual ainsi que les frictions des pistes qui permettent une expansion sans version des secteurs latéraux malgré l'ouverture parfois très importante du disjoncteur. La concordance des arcades est ainsi conservée pendant l'avancée mandibulaire.

8.2.3 Quad Hélix

Figure 19: Quad hélix

C'est un appareil fixe à base de ressorts servant à rétablir une largeur correcte de l'arcade dentaire supérieure lorsque celle-ci est hypodéveloppée. Le quad hélix se présente sous forme d'un ressort comportant quatre boucles d'enroulement (de forme hélicoïdale) qui lui donne son élasticité. Cet appareil fixe s'appuie sur deux bagues scellées sur les molaires du haut. Une tige métallique passe au niveau du palais et est soudée aux bagues. Cette tige agit comme un ressort et élargit peu à peu la mâchoire. Le champ d'action du quad hélix est très large. Il peut être utilisé pour toutes les dysmorphoses et malocclusions requérant une augmentation des dimensions transversales des maxillaires, mis à part les déficiences majeures nécessitant un traitement chirurgical ou une disjonction suturale rapide. Parmi les dysmorphoses et malocclusions, on peut citer : les fentes labio-maxillo-palatines, les inversés d'articulés, les endognathies supérieures de denture mixte ou permanente, les endoalvéolies, l'étroitesse des fosses nasales. Son efficacité thérapeutique n'est plus à démontrer, notamment dans les cas d'articulé croisé postérieur uni ou bilatéraux. Les forces qui s'exercent induisent un déplacement dento-alvéolaire, associé à un effet discutable sur la suture palatine, selon les études.

CHAPITRE 9 : LA REHABILITATION NEURO-OCCLUSALE

9.1 Définition

*« Partie de la médecine stomatologique qui étudie l'étiologie et la pathogénie des troubles fonctionnels et morphologiques de l'appareil stomatognathique. Elle a pour objet d'éliminer, dans la mesure du possible, les causes de ces troubles, de restaurer le système et de renverser l'évolution de ces lésions le plus précocement possible et, s'il le faut, dès la naissance. Les traitements ne devront porter aucun préjudice aux éléments tissulaires restés en place ». (*Planas, P. (2006). *Réhabilitation neuro-occlusale RNO*. Wolters Kluwer France. Page 11)

9.2 Concept

Le développement de l'individu est sous la dépendance de son génome et des stimuli paratypiques des fonctions et du milieu qui l'entoure.

Actuellement, l'intervention sur le génome est impossible, c'est donc sur les stimuli que l'on peut avoir une action et espérer, au mieux, les modifier. Le phénotype d'un individu sera le résultat de la combinaison de la fonction génotypique et des stimuli paratypiques.

C'est sur ces derniers que la RNO cherche à agir, et si possible à les modifier. Il est utile de savoir quelle est l'excitation paratypique qui, par l'intermédiaire des fonctions respiratoires et masticatrice, a une incidence sur l'appareil manducateur, et quelles sont, pendant ces actes, les terminaisons nerveuses réceptrices de ces stimuli. Nous pourrons alors ainsi les exciter ou les freiner pour réaliser le stimulus normal et obtenir alors le phénotype parfait.

Selon C. Bernard : *« S'il n'y pas de fonction, il n'y a pas de développement de l'organe ».* P. Picq prétend même que : *« La fonction ne crée pas l'organe mais l'absence de fonction détériore l'organe ».*

La RNO s'appuie sur le concept de l'influence prépondérante des fonctions, et en particulier la mastication, sur la croissance et cela dès le plus jeune âge. L'objectif de la RNO consiste à rétablir des mouvements masticateurs fonctionnels équilibrés, symétriques, unilatéraux et alternés. Cette mastication physiologique permet d'obtenir une symétrisation musculaire, un recentrage des condyles dans les cavités glénoïdes et un redressement du plan occlusal. Grâce à une mastication physiologique rétablie, les ATM sont stimulées de

façon égale des deux côtés et permettent ainsi un développement mandibulaire symétrique. Ainsi les dents mandibulaires travaillent contre leurs antagonistes, maxillaires, ce qui provoque le développement transversal et postéro-antérieur des maxillaires. Ces phénomènes ne sont possibles que s'il existe des mouvements de latéralité étendus et équilibrés avec frottements occlusaux, pour que la stimulation des innervations parodontales et méniscales puisse se transmettre. C'est l'image du pilon (mandibule) qui tourne dans un mortier déformable (maxillaires). Ces différents phénomènes permettent un développement harmonieux du système stomatognathique et assurent sa stabilité. Dans la RNO, il est préconisé de voir les patients le plus tôt possible, vers 2-3 ans si besoin, afin d'éviter les déviations pathologiques entrainant des dysmorphies. Pour Planas, les traitements entrepris précocement, en denture temporaire, permettent d'éviter les traitements en denture mixte ou permanente.

La croissance n'est plus uniquement sous la dépendance du génome mais est secondaire et adaptative.

Pour Planas, l'origine de la fonction provient d'un stimulus qui, physiologique, produira une fonction physiologique, alors que pathologique, il induira une réponse de croissance pathologique.

La face s'accroît grâce au développement des fosses nasales et de l'appareil manducateur.

Cette partie du corps nécessite donc beaucoup de stimuli paratypiques pour se développer.

Or l'alimentation d'aujourd'hui ne produit plus les stimuli nécessaires au développement harmonieux de notre denture.

Planas conclut que : *« tous les problèmes de notre système stomatognathique, sauf rares exceptions, ont pour cause l'impotence fonctionnelle masticatrice provoquée par l'insuffisance des contraintes mécaniques engendrée par notre régime alimentaire civilisé. »*

La thérapeutique consiste donc à rétablir une fonction de mastication optimale qui ainsi produira des excitations nerveuses suffisantes pour entraîner une réponse de développement.

Selon Jacqueline KOLF, la RNO *« C'est la restauration de la physiologie de l'appareil manducateur. »*

9.3 Les lois du développement

9.3.1 Facteur neurologique

Planas a donc mis en évidence l'interdépendance entre physiologie et développement. De cette démonstration ont émané, les lois du développement. La boucle neuro-motrice, sur laquelle repose le concept de la réhabilitation neuro-occlusale est la suivante : l'excitation d'un récepteur périphérique va entraîner via le système nerveux central une réponse motrice vers les muscles. Ce qui implique donc que si le stimulus est physiologique il produira une réponse physiologique, si par contre il est pathologique, il produira forcément une réponse pathologique.

Lors de la mastication, du côté travaillant, va se produire un léger enfoncement, une luxation imperceptible et une abrasion des faces occlusales des dents qui mastiquent et cela pendant environ 1 heure par jour en moyenne.

Ce microtraumatisme physiologique, transmis par les récepteurs desmodontaux, va susciter une réponse physiologique génératrice d'une croissance également minime et qui se produit pendant les 23 heures où la denture est au repos. Ce phénomène maintient en équilibre l'occlusion centrique et la dimension verticale.

D'après l'ouvrage « orthoposturodontie » de M. Clauzade, *« nous sommes en occlusion 40 min par jour, soit vingt minutes pendant la déglutition et vingt minutes pendant la mastication. Cette fonction occupe 4 % de l'activité journalière ! Dans la vie de tous les jours, c'est le concept d'inocclusion qui domine et qui est le fait physiologique déterminant. Les critères mécanistes et même neuromusculaires ne peuvent expliquer son extraordinaire importance ».*

9.3.2 Composante alvéolo-dentaire

La deuxième composante primordiale de la RNO est la composante alvéolo-dentaire : Une composante fonctionnelle se définit par un ensemble d'éléments morphologiques (une ou plusieurs pièces squelettiques ou même une partie seulement d'une partie squelettique et des tissus mous) ayant en commun une fonction.

Cette composante fonctionnelle, même lorsqu'elle est stimulée partiellement, répond dans sa totalité. Si quelques fibres d'un faisceau du masséter sont stimulées, il y aura une

réponse de l'ensemble de l'unité qui induira une modification de l'angle goniaque par exemple.

Planas distingue cinq unités alvéolo-dentaires :

-l'hémi-arcade inférieure droite

-l'hémi-arcade inférieure gauche

-les incisives supérieures

-le secteur latéral supérieur droit

-le secteur latéral supérieur gauche

Ces cinq unités ont leur propre vascularisation et leur propre innervation du fait de leur origine embryonnaire. La mandibule est constituée de deux bourgeons qui formeront les hémi-arcades droite et gauche alors que le maxillaire est constitué de trois bourgeons, deux latéraux droit et gauche et un bourgeon incisif médian.

L'excitation d'une seule dent d'une de ces unités entraînera l'égression de toutes les dents de cette unité à l'exclusion des autres.

L'excitation des récepteurs parodontaux d'une incisive latérale supérieure entraînera l'égression des trois autres sans réaction au niveau des secteurs latéraux, par contre l'excitation des deux incisives centrales inférieures entraînera une égression de l'ensemble des dents de la mandibule.

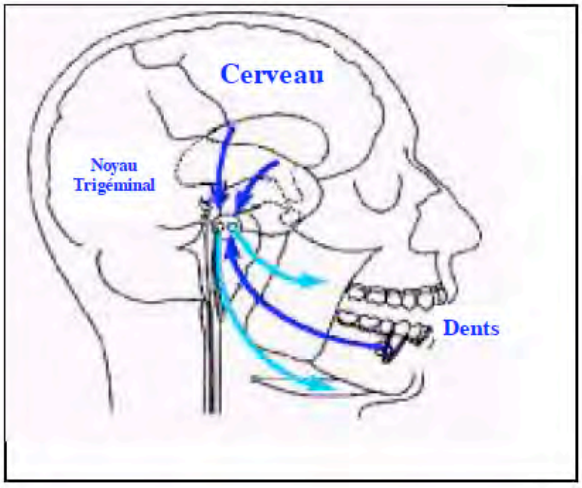

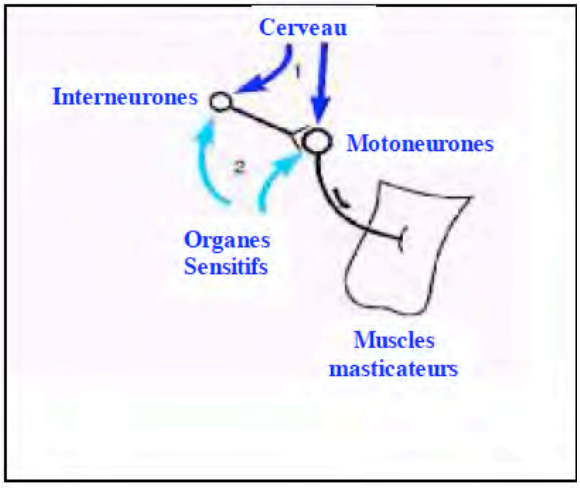

Figure 20: Mécanorécepteurs et système trigéminal (D'après Oslon et al.)

9.3.3 Croissance de l'appareil manducateur

Grâce à une alimentation plus compacte, l'enfant va mastiquer, une fois à droite, une fois à gauche, d'où l'expression de « mastication alternée ». Il va réaliser une série d'actes de broiement d'un côté puis de l'autre côté et ainsi de suite.

Cette mastication alternée amène à une croissance mandibulaire unilatérale et non plus bilatérale.

La croissance mandibulaire se fera uniquement du côté orbitant ou plutôt du côté non travaillant.

Ce phénomène s'explique de la façon suivante : du côté travaillant le condyle qui effectue seulement un mouvement de rotation n'entraînera pas de réponse de croissance, par contre, du côté orbitant le condyle effectue un mouvement de translation et c'est ce mouvement de translation qui va réaliser une traction du ligament rétro-méniscal, et entraînera une réponse de croissance adaptative qui n'intéressera alors que l'hémi-mandibule homolatérale.

Simultanément, le frottement occlusal des dents de l'hémi-arcade inférieure, travaillant contre leurs antagonistes supérieures entraînera une stimulation mécanique des récepteurs parodontaux responsables d'une réponse de croissance adaptative sous forme d'élargissement et d'avancée du maxillaire supérieur du côté mastiquant.

Le système se développe donc à la fois dans le sens antéro-postérieur et dans le sens transversal.

Ainsi, un mouvement de mastication à droite va induire :

- un allongement de l'hémi-mandibule gauche

- un élargissement et une avancée de l'hémi-maxillaire droit

Et alternativement, un mouvement de mastication à gauche va induire :

- un allongement de l'hémi-mandibule droite

- un élargissement et une avancée de l'hémi-maxillaire gauche

La mandibule est le moteur de la croissance maxillaire. On peut assimiler ce principe à l'image du pilon mandibulaire qui conforme le mortier maxillaire, permettant ainsi une croissance harmonieuse et suffisante afin de loger toutes les dents, mais aussi en fonction des différents facteurs de Hanau, que sont la pente condylienne, la pente incisive, la

hauteur cuspidienne, l'orientation du plan d'occlusion et la courbe de décollage. La mise en place d'un plan d'occlusion équilibré permettant aux mouvements de latéralité de s'exprimer pleinement et permettre au système de rester équilibré toute la vie.

C'est donc le phénomène de mastication, permis par les dents et les muscles manducateurs qui permet d'engendrer des contraintes considérables.

La méthode de Planas impose des mouvements de latéralité mandibulaires fonctionnels et équilibrés afin que le plan occlusal soit physiologique et ce le plus tôt possible, soit dès le début du développement du système stomato-gnathique.

Pour cela, une seule alternative, la mastication physiologique c'est à dire équilibrée selon GYSI avec des mouvements de latéralité, des contacts et des frottements de toutes les dents tant du côté travaillant que du côté non-travaillant, à l'exception de la canine du côté non travaillant. C'est la mastication unilatérale alternée.

9.4 Loi de la hauteur minimale

Les cycles masticateurs aboutissent normalement à une position d'occlusion en intercuspidie maximale, qui correspond à l'occlusion fonctionnelle et impliquant une dimension verticale minimale. Toute déviation latérale ou antérieure aboutira systématiquement à une augmentation de la dimension verticale. Planas a nommé cette constante « Loi de la dimension verticale minimale ».

9.5 Les Angles Fonctionnels Masticateurs de Planas (AFMP)

Partant de la position d'intercuspidie maximale, l'AFMP est l'angle formé, dans le plan frontal, par l'horizontale et la ligne, plus ou moins oblique, schématisant le déplacement du point inter-incisif inférieur lors d'un mouvement de latéralité mandibulaire. Ces angles sont révélateurs de la fonction masticatrice, ils représentent les trajectoires finales de fermeture du cycle masticateur dans le plan frontal.

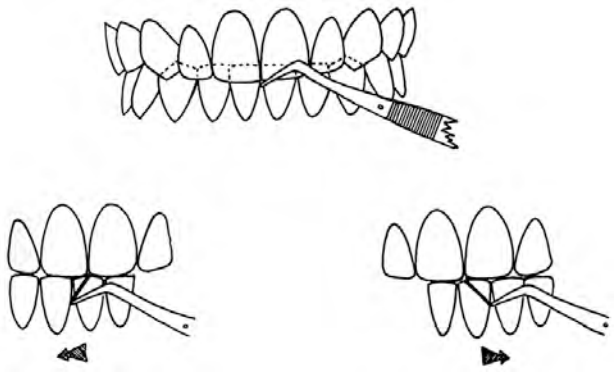

Figure 21: Les AFMP (Angles Fonctionnels Masticateurs de Planas)

Un test est réalisé par l'orthodontiste afin de calculer cet angle. La démarche de cette thérapeutique commence par un examen attentif du chemin emprunté par le point incisif inter-mandibulaire dans le plan frontal, et ce lors des latéralités droite et gauche. Les deux angles obtenus, que l'on nomme AFMP, doivent normalement être égaux. Selon la loi de la dimension verticale minimale, la mastication se fait préférentiellement du côté de l'AFMP le plus réduit. Le but de la méthode Planas sera donc d'égaliser les AFMP afin que le patient puisse mastiquer des deux côtés. Découlent de ce test plusieurs résultats : soit les angles sont égaux, soit ils sont inégaux.

En conclusion, si la mastication est physiologique, autrement dit unilatérale alternée, les AFMP droit et gauche sont égaux, et réciproquement : si les AFMP droit et gauche sont égaux la mastication est physiologique de type unilatérale alternée. C'est à dire que ce patient mastique alternativement du côté droit puis du côté gauche ou inversement. Ou plutôt ce patient réalisera plusieurs cycles de mastication d'un côté puis de l'autre et ainsi de suite permettant à sa denture de se développer d'une manière parfaitement équilibrée, et cela grâce à l'expression et à l'harmonisation des 5 facteurs de HANAU (cf. annexe 2), c'est-à-dire:

-La pente Condylienne

-la pente incisive

-la hauteur cuspidienne

-l'orientation du plan d'occlusion

-la courbe de décollage

Pour Alain WODA, ces cinq facteurs représentent les déterminants de l'occlusion, la pente condylienne représentant le déterminant propre à l'articulation temporo-mandibulaire, la pente incisive, la hauteur cuspidienne, l'orientation du plan d'occlusion et la courbe de décollage représentant les déterminants propres à l'articulation dento-dentaire. C'est la concordance de ces cinq déterminants qui va permettre l'installation d'une denture parfaitement équilibrée à condition, toutefois, que la mastication soit physiologique.

Comme le disait PLANAS : *« La nature a donné aux dents une forme déterminée ainsi qu'une chronologie d'éruption. Elle nous a doté de bases osseuses, d'éléments nerveux et musculaires. Les structures sont en outre disposées de telle sorte que les dents, grâce à la fonction, vont s'accoupler. Par contre la nature ne nous a pas doté ni d'un plan d'occlusion ni de pentes condyliennes prédéterminées. Ceux-ci résultent de la fonction qui les façonne.»*

Il faut savoir aussi que ces AFMP vont évoluer en fonction de l'âge. Même égaux, l'angulation ne sera pas la même selon l'âge du patient. Ceci étant attribué à l'usure des dents.

Vers 4 ans, les dents temporaires présentent peu d'usure. Les AMFP sont importants et verticaux. Vers 6 ans, les dents sont abrasées et les AFMP sont plus horizontaux, voire quasi nuls. Vers 10 ans, l'apparition des cuspides entraine des AFMP plus élevés et qui redeviennent plus verticaux. Puis avec l'âge, les AFMP se réduisent compte tenu de l'abrasion physiologique des incisives et des molaires. Les angles doivent rester symétriques. Le but de l'orthodontiste est de faire le diagnostic d'un état pathologique en le comparant à l'état normal.

Il faut donner au système stomato-gnathique les stimuli nécessaires à un développement harmonieux et cela le plus tôt possible.

Pour cela, chez l'enfant, il faut :

-Favoriser l'allaitement maternel jusque l'âge de 1 an ou au moins jusqu'à l 'apparition des incisives.

- Privilégier une alimentation plus consistante chez le jeune enfant.

En effet la tétée du biberon et une alimentation mixée constitueraient des facteurs d'apparition de dysfonction masticatrice car elles sollicitent trop faiblement le système masticateur.

- Les meulages sélectifs : C'est l'usure raisonnée des dents lactéales telle qu'elle aurait dû s'effectuer si l'enfant avait toujours mastiqué de façon unilatérale alternée. Vers 2, 3 ans on peut meuler, sans toucher à la dimension verticale, les versants distaux des canines inférieures en occlusion puis, en latéralité, éliminer l'émail du bord mésial des canines supérieures pour rendre les AFMP plus petits et permettre d'améliorer la fonction de mastication. Les meulages, en égalisant les AFMP, vont permettre la mise en place d'une mastication unilatérale alternée.

- Les pistes directes sont des apports de résine collée sur les dents lactéales pour corriger un inversé d'articulé latéral ou augmenter un AFMP pour le rendre non-travaillant.

- Les pistes indirectes ou plaques à pistes, qui se distinguent des plaques à vérins, sont des appareils fonctionnels directement inspirés de la physiologie de la mastication, et vont permettre l'expansion des maxillaires et l'installation d'un plan occlusal physiologique.

- L'équiplan va corriger les supraclusies.

9.6 Plaques à pistes de Planas

Figure 22: Plaques à pistes de Planas

Le principe d'action des plaques à pistes est de permettre un déverrouillage immédiat des rapports intermaxillaires pathologiques et ainsi de déclencher une réponse de développement mise en veille du fait des contraintes intermaxillaires liées aux dysmorphoses des maxillaires et aux malpositions dentaires. Il n'y a pas d'application de force artificielle, à la différence des plaques d'expansion palatine ou de tout autre type d'appareil en ODF classique. L'idée majeure de cette correction est de favoriser la diduction mandibulaire et donc le désengrènement. Les mouvements latéraux vont ainsi avoir une action sur le trijumeau (V) via une voie afférente, qui va engendrer par conséquence une réponse de développement sur le système nerveux central. Il s'agit donc

de stimuler pour obtenir une réponse de développement de l'os. Cela permet de réduire les forces de compensation.

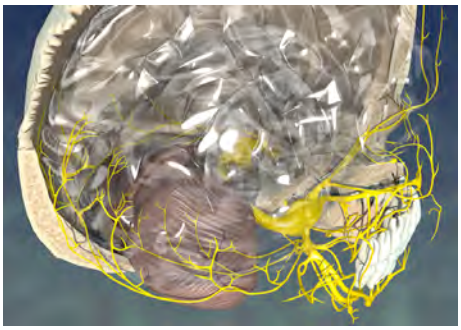

Figure 23: Le trijumeau et les dure-mères (Clauzade, M. (1998). Orthoposturodontie)

A la différence des plaques classique d'orthopédie fonctionnelle, les plaques à pistes n'exercent aucune force, aucune pression et n'ont aucun rôle de contention. Elles agissent par leur seule présence, grâce au léger mouvement dentaire linguo-vestibulaire.

Une fois que la plaque est mise en bouche, ce sont les dents qui s'écartent. La plaque, elle, ne change pas de forme. Au fur et à mesure, comme le veut la thérapeutique, on obtient une expansion de l'arcade supérieure et des diastèmes apparaissent entre les dents antérieures. Cette mobilité est permise grâce au mouvement linguo vestibulaire intra alvéolaire autorisée par le ligament de la dent. La plaque empêche le déplacement de la dent vers le palais : elle s'en écarte donc, dans une position vestibulaire parallèle à la précédente. C'est la notion de version dentaire. C'est la raison pour laquelle la plaque prend du jeu. Pour que le phénomène de « présence » puisse s'exprimer dans son intégralité, des pistes de rodage sont ajoutées sur l'appareil. Leur rôle est d'obliger à établir un contact entre les plaques supérieure et inférieure, celui-ci s'effectuant par la contraction des muscles temporaux, masséters et ptérygoïdiens médiaux sans interférence dentaire. Les pistes de rodage ont également pour mission, entre autres, de faciliter les mouvements de latéralité (diduction), orienter la situation du plan occlusal, restaurer les articulations temporo-mandibulaires, corriger les rétro-mandibulies, freiner les pro-mandibulies, aider aux sauts d'articulé croisé, etc.. Les plaques agissent d'une façon alternative. Les patients doivent les porter en permanence, sauf pendant les repas. C'est pendant cette période, que l'appareil manducateur « recharge sa batterie ». Durant cet intervalle de « repos », la réponse de développement s'exprimera. Durant la période de port de l'appareil, celui ci orientera la croissance selon le résultat souhaité par le praticien. L'avantage des plaques est qu'elles agissent par leur présence, sans traumatiser le parodonte et grâce aux pistes qui permettent les mouvements de diduction. Quelque soit l'âge du patient, le principe

biologique d'action des plaques est identique : favoriser les mouvements mandibulaires en latéralité pour que puisse s'établir un plan occlusal physiologique. Seule la réponse de développement s'exprimera selon un délai plus ou moins long.

Comme il l'a été mentionné précédemment, les pistes ont également pour but, de faciliter les mouvements de latéralité, de corriger les malocclusions de type rétrognathies mandibulaires. Pour se faire, c'est l'orientation des pistes qui permettra à la mandibule d'adopter une position de neutroclusion, afin de répondre à la « loi de dimension verticale minimum ». La construction des pistes se fait selon un plan oblique dans le sens postéro-antérieur. Ainsi quand le patient ferme la bouche dans sa position distale habituelle, les pistes entrent en contact et il est impossible de retrouver l'occlusion centrique pathologique (distale), puisqu'en effet, les pistes entrent en contact de façon prématurée, ce qui entraine une augmentation de la dimension verticale . Le patient cherche alors une dimension verticale moindre, qui l'amènera à avancer la mandibule et la placera en neutroclusion. Dans le cas des promandibulies, c'est l'inverse : les pistes sont en orientées vers le haut dans le sens antéro postérieur. On obtiendra donc un stimulus de rétropulsion. C'est donc grâce aux pistes apposées sur les plaques, que ces dernières agissent par leur seule présence. Les pistes facilitent les mouvements de diduction, et selon leur orientation (plan d'inclinaison) permettent de corriger les malocclusions, en stimulant la mandibule à avancer ou au contraire à l'en empêcher. Les plaques ne prennent appui sur aucune dent, tiennent par leur seul contact qu'elles ont entre elles et par l'équilibre établi par les contacts simultanés en travail et en balance. Leur action se manifeste par période intermittente et permettent d'établir un plan d'occlusion physiologique.

CHAPITRE 10 : ETUDE DE CAS

10.1 Contexte théorique et expérimental

10.1.1 But de l'étude

Le but de cette étude est d'étudier les contraintes ostéopathiques retrouvées au niveau de l'ensemble du corps en fonction du traitement orthodontique entrepris. Il s'agit également d'étudier l'action de l'ostéopathie sur le développement transversal du maxillaire.

10.1.2 Contexte théorique

Les facteurs génétiques et environnementaux sont des éléments prépondérants de la croissance suturale des maxillaires supérieurs. Des études menées par J. Delaire ont mis en évidence l'importance de l'ethmoïde et du système maxillo-palatin dans la croissance du maxillaire supérieur. Le système stomatognathique, dont le maxillaire supérieur constitue un des éléments clés, a des rapports anatomiques et fonctionnels avec l'ensemble du corps. Une perte de mobilité à distance ou atteignant directement cette entité peut perturber l'équilibre du système. Il s'agit donc dans cette étude de tester et corriger au besoin des structures pouvant présenter une perte de mobilité et influer sur le développement transversal du maxillaire supérieur.

10.1.3 Problématique

Le sens transversal est le premier à traiter en orthopédie dento-faciale. Les conséquences fonctionnelles d'une déficience transversale du maxillaire sont multiples. Nombreux sont les facteurs qui peuvent intervenir sur cette pathologie. L'ostéopathie peut-elle intervenir sur ceux-ci et potentialiser le traitement orthodontique entrepris ?

10.2 Matériel et méthode

10.2.1 Population

L'étude a été réalisée sur 6 enfants entre 7 et 9 ans. Deux d'entre eux ont suivis un traitement de réhabilitation neuro-occlusale avec comme appareil des plaques à pistes de Planas. Les 4 autres patients ont suivi un traitement d'orthodontie « classique » portant comme appareil : une plaque palatine, un quad-hélix et un PUL. La moyenne d'âge est de 7.8 ans.

10.2.2 Critères d'inclusion et de non-inclusion dans l'étude

Pour rentrer dans l'étude, l'enfant ne devait pas avoir d'autre traitement ostéopathique durant toute la durée de l'étude.

10.2.3 Déroulement de l'expérience : traitement ostéopathique effectué

Deux séances d'ostéopathie ont été réalisées pour chaque patient traité. La première a eu lieu au minimum trois semaines après la pose de l'appareil pour 4 d'entre eux. Pour les deux autres, l'appareil a été posé suite à la première séance d'ostéopathie et avant la deuxième. Les deux séances ont été espacées d'un mois au minimum. Les séances ont été réalisées au cabinet du Dr Landois pour 4 patients. Pour les 2 patients ayant suivi un traitement de réhabilitation neuro-occlusale, les consultations ont été effectuées à la clinique de l'Institut d'Ostéopathie de Rennes.

Le protocole ostéopathique s'est ainsi déroulé :

-test et correction du bassin (iliaques, sacrum)

-test et libération du diaphragme

-test et libération du médiastin

-test et correction de la charnière cervico-thoracique

-écoute et libération de la SSB (synchondrose sphéno-basilaire)

-test et correction de la base du crâne (C0, C2, C3)

-test et correction des temporaux

-test et correction de la suture maxillo-palatine

-test et correction des sutures intermaxillaires et interpalatines

-test et correction de l'ethmoïde

-technique de libération de l'os hyoïde

-libération des ATM (articulations temporo-mandibulaires)

Le traitement est propre à chaque individu, fonction des dysfonctions ostéopathiques retrouvées, mais le protocole d'investigation de l'étude qui vient d'être décrit est le même pour tout patient de l'étude.

10.2.4 Critères d'évaluation

Sont étudiés les effets du traitement ostéopathique sur l'évolution des mesures de la dimension transversale du maxillaire, mais également les schémas dysfonctionnels ostéopathiques retrouvés en fonction du traitement orthodontique entrepris.

- Mesures du sens transversal sur empreinte dentaire

L'orthodontiste mesure la largeur d'arcade maxillaire inter-molaires, en millimètre : les points de repère sont les fossettes distales du sillon mésio-distal des premières molaires. Concernant la largeur d'arcade maxillaire inter-canines, la mesure est réalisée entre les pointes des deux canines.

10.3 Résultats

10.3.1 Patient 1

Patient 1 : garçon, âgé de 8 ans. Appareil porté : plaques à pistes de Planas.

Diagnostic orthodontique : forte rétromandibulie avec latérodéviation droite, mastication droite dominante. A noter : une supraclusion incisive profonde liée à la forte rétromandibulie avec morsure palatine.

Structures	Dysfonctions 1ère séance	Dysfonctions 2ème séance
Bassin	TD/G Iliaque droit antérieur	TD/G
Diaphragme	Coupole droite inspir	Coupole gauche inspir
Médiastin	Latéralité droite Rotation antihoraire Elévation	Elévation Rotation anti-horaire Latéralité droite
Os hyoïde	Translation gauche Expir	Translation gauche inspir
SSB	Torsion gauche	Flexion
Temporal	Gauche en rotation interne	Gauche en rotation interne
Maxillaires/palatins	Gauches en rotation interne	Gauches en rotation interne
ATM	Gauche : condyle postérieur	Gauche : condyle postérieur
C0	FSdRg	FSdRg
C2	Rotation droite	ERSd
C3	Rotation droite	FRSd
Ethmoïde	Extension	Extension
C7	ERSd	FRSd

Zones en dysfonction lors de la 1ère séance ostéopathique

	Mesures effectuées lors de la pose de l'appareil	Mesures effectuées au 4ème mois
Mesures entre les 1ères molaires lactéales	Au maxillaire supérieur : 34.5 mm Au maxillaire inférieur : 33mm	Au maxillaire supérieur : 37 mm Au maxillaire inférieur : 35 mm
Mesures entres les 1ères molaires définitives	Au maxillaire supérieur : 46 mm Au maxillaire inférieur : 42.5 mm	Au maxillaire supérieur : 49 mm Au maxillaire inférieur : 44mm

10.3.2 Patient 2

Patient 2 : garçon, âgé de 8 ans. Appareil porté : plaques à pistes de Planas.

Diagnostic orthodontique : tendance propulsive mandibulaire associée à des endognathies bi-maxillaires importantes avec de nombreuses malpositions, une supraclusion très verrouillante pour la mastication et qui est responsable de tensions périphériques associées à une atonie généralisée, une mastication droite dominante et une déviation droite mandibulaire. A noter qu'il existe au niveau squelettique une progénie assez importante.

Structures	Dysfonctions 1ère séance	Dysfonctions 2ème séance
Bassin	TG/D du sacrum	TG/D du sacrum
Diaphragme	Coupole droite inspir	Diaphragme expir bilatéral
Médiastin	Latéralité droite, élévation, rotation horaire	Latéralité droite, élévation, rotation anti horaire
Os hyoïde	Translation gauche inspir	Translation gauche, inspir
SSB	SBR gauche	extension
Temporal	Droit : en Rotation interne et postérieure	Droit : rotation interne
Maxillaires/palatins	Gauches en rotation interne	Gauches : en rotation interne
ATM	Droit : condyle postérieur	Gauche : condyle postérieur
C0	ESdRg	FSdRg
C2	Rotation gauche	Rotation droite
C3	Rotation droite	Rotation droite
Ethmoïde	extension	Extension
C7	ERSg	FRSd

Zones en dysfonction retrouvées lors de la 1ère séance ostéopathique

10.3.3 Patient 3

Patient 3 : garçon, âgé de 8 ans. Appareil porté : plaque palatine.

Diagnostic orthodontique : classe I, endoalvéolie supérieure, décalage des milieux.

Structures	Dysfonctions 1ère séance	Dysfonctions 2ème séance
Bassin	Iliaque droit antérieur TG/D	TG/D
Diaphragme	Coupole droite inspir	Inspir bilatéral
Médiastin	Translation droite Rotation anti horaire	Abaissement translation gauche rotation anti-horaire
Os hyoïde	Translation gauche	Equilibré
SSB	SBR gauche	Extension
Temporal	Gauche : Rotation interne	Gauche : Rotation interne
Maxillaires/palatins	Rotation interne : impaction des sutures	Gauches : rotation interne
ATM	Gauche : condyle postérieur	Gauche : condyle postérieur
C0	ESdRg	Equilibré
C2	Rotation gauche	Rotation gauche
C3	Rotation droite	Rotation droite
Ethmoïde	Extension	Extension
C7	ERSd	Equilibré

Zones en dysfonction retrouvées lors de la 1ère séance ostéopathique

Distance inter-canines mesurée par l'orthodontiste à trois mois de la pose de l'appareil : gain de 4.5 mm.

10.3.4 Patient 4

Patient 4 : garçon, âgé de 9 ans. Appareil porté : PUL.

Diagnostic orthodontique : classe II.

Structures	Dysfonctions 1ère séance	Dysfonctions 2ème séance
Bassin	TG/D	TD/G Iliaque gauche antérieur
Diaphragme	Coupole gauche inspir	Coupole droite inspir
Médiastin	Translation gauche	Rotation horaire Latéralité gauche élévation
Os hyoïde	Translation droite	Translation droite
SSB	Strain vertical inférieur	Extension
Temporal	Droit : rotation interne	Droit : rotation interne
Maxillaires/palatins	Droits : rotation interne	Droits : rotation interne
ATM	Gauche : condyle postérieur	Gauche : condyle postérieur
C0	ESdRg	Extension
C2	Rotation droite	Rotation droite
C3	Rotation gauche	Rotation gauche
Ethmoïde	Equilibré	Extension
C7	FRSd	ERSd

Zones en dysfonction lors de la 1ère séance ostéopathique

10.3.5 Patient 5

Patiente 5 : fille, âgée de 7 ans. Appareil porté : plaque palatine à 2 vérins (sur le pré et le post-maxillaire).

Diagnostic orthodontique : endoalévolie supérieure, décalage des milieux, succion du pouce.

Structures	Dysfonctions 1ère séance	Dysfonctions 2ème séance
Bassin	TD/G	Iliaque droit antérieur TD/G
Diaphragme	Coupole droite inspir	équilibré
Médiastin	Traction gauche	Translation gauche Rotation horaire
Os hyoïde	Translation droite	Translation droite
SSB	Extension	Extension
Temporal	Droit : rotation interne	Droit : rotation interne
Maxillaires/palatins	Droits : rotation interne	Droits : rotation interne
ATM	Droite : condyle postérieur	Droite : condyle postérieur
C0	FSgRd	équilibré
C2	Rotation droite	Rotation droite
C3	Rotation gauche	Rotation droite
Ethmoïde	Extension	Extension
C7	FRS d	Equilibré

Zones en dysfonction retrouvées lors de la 1ère séance ostéopathique

Distance inter-canines mesurée par l'orthodontiste : gain de 2 mm à environ 9 mois de la pose de l'appareil.

10.3.6 Patient 6

Patient 6 : fille, âgée de 7 ans. Denture lactéale. Appareil porté : quad hélix.

Diagnostic orthodontique : inversé d'articulé mais pas d'endoalvéolie. Bloqué sur la canine de lait.

Structures	Dysfonctions 1ère séance	Dysfonctions 2ème séance
Bassin	Iliaque droit antérieur TD/G	extension
Diaphragme	Coupole droite inspir	Coupole droite inspir
Médiastin	Equilibré	Rotation horaire translation gauche élévation
Os hyoïde	Translation droite	Equilibré
SSB	Strain latéral droit	SBR droit
Temporal	droit: rotation interne	droit: rotation interne
Maxillaires/palatins	Rotation interne bilatérale	Rotation interne bilatérale
ATM	droite: condyle postérieur	droite: condyle postérieur
C0	ESdRg	ESdRg
C2	Rotation droite	Translation droite
C3	Equilibré	Rotation droite
Ethmoïde	Extension	Extension
C7	FRS d	FRSd

Zones en dysfonction retrouvées lors de la 1ère séance ostéopathique

10.4 Quelles conséquences

10.4.1 Patient 1

L'orthodontiste fait part dans son bilan d'une mastication droite dominante : il est donc cohérent de retrouver, lors de la première séance ostéopathique, un développement majeur du maxillaire droit et un hypodéveloppement du maxillaire à gauche (rotation interne) avec une ATM gauche en dysfonction, selon les lois du développement de Planas. Le patient présente une rétromandibulie, on se trouve donc dans le cas d'un type lésionnel postéro-crânial. L'os hyoïde est en dysfonction d'expiration ce qui correspond à une position postérieure. Cela implique une tendance à la rétrognathie mandibulaire, une flexion de la charnière crânio-cervicale (C0 en FSdRg), une attitude globale en effacement de courbures. On peut également remarquer une torsion de l'axe dure-mérien avec un occiput en dysfonction à gauche et une sacro-iliaque droite en restriction de mobilité.

A la deuxième séance ostéopathique, certaines structures semblent retrouver un schéma plus physiologique. La SSB, par exemple, retrouve son mécanisme en roue dentée et présente une dysfonction à type de flexion.

Lors de la mesure du sens transversal, gain de 2.5 mm au niveau des premières molaires lactéales, gain de 3mm au niveau des premières molaires définitives. A noter : un net recul des incisives supérieures.

10.4.2 Patient 2

Le bilan orthodontique mentionne une mastication droite dominante. Il est donc cohérent de retrouver un maxillaire et palatin gauche en rotation interne. L'articulation centrale du crâne, la SSB présente une dysfonction à type de SBR gauche. Ce qui implique un visage en banane, pouvant expliquer la déviation droite mandibulaire. Ce patient présente une tendance propulsive de la mandibule, on est donc dans le cas d'un type lésionnel antéro-mandibulaire avec une position antérieure de l'os hyoïde. Cette dysfonction de l'os hyoïde implique par ses nombreux rapports anatomiques une hyperextension de la charnière crânio-cervicale (par hyperfonction des muscles de l'OAA : occiput-atlas-axis) : nous sommes effectivement en présence d'une dysfonction de C0 en ESdRg. On remarque également une torsion de l'axe dure-mérien avec une sacro-iliaque gauche en dysfonction

et un occiput en restriction de mobilité à droite. Il y a également un vrillage de la posture entre le médiastin et l'os hyoïde.

A la deuxième séance il y a plus de concordance entre les dysfonctions : la SSB et l'ethmoïde sont en extension, les structures paires en rotation interne.

10.4.3 Patient 3

Ce patient présente une dysmorphose de type alvéolaire avec une endoalvéolie supérieure droite. Les procès alvéolaires sont trop orientés vers l'intérieur ce qui amène à un inversé d'articulé. Il est donc cohérent de retrouver une dysfonction de la SSB à type de SBR gauche. Il y a un verrouillage des sutures intermaxillaire et interpalatine. L'ethmoïde est en extension, or c'est un des moteurs de la croissance faciale donc il présente un intérêt à retrouver de la mobilité pour permettre une bonne expansion des maxillaires supérieurs. Il y a un cisaillement entre l'os hyoïde et le médiastin, de même que des dysfonctions opposées entre le sacrum et l'occiput.

Les mesures du sens transversal réalisées à trois mois de la pose de l'appareil révèlent une croissance majeure. On peut donc supposer que l'association du port de l'appareil et les séances d'ostéopathie ont permis de déverrouiller le système et de potentialiser la croissance des maxillaires supérieurs.

10.4.4 Patient 4

Ce patient présente une classe II ce qui signifie un recul de la mandibule par rapport aux maxillaires, soit une rétrognathie. A la 1ère séance, la SSB est en dysfonction de strain vertical inférieur, ce qui corrobore avec le schéma dysfonctionnel du patient (rétrognathie). Il y a des dysfonctions opposées entre la sacro-iliaque gauche et l'occiput. Le patient se plaignait d'une douleur dans les épaules avant le début du traitement ostéopathique. Suite à la 1ère séance, ces zones n'étaient plus algiques. A la 2ème séance, on retrouve une extension de la SSB, impliquant les différents quadrants en rotation interne.

Le patient n'a pas honoré son rendez-vous, pendant lequel les mesures du sens transversal devaient être faites.

10.4.5 Patient 5

La SSB présente une dysfonction à type d'extension ce qui implique une mobilité préférentielle des quadrants en rotation interne. On retrouve en effet à l'examen ostéopathique un temporal et un système maxillo-palatin en rotation interne d'un côté.

La mesure du sens transversal au niveau des canines révèle une croissance modérée. La première séance ostéopathique a été réalisée plus à distance de la pose de l'appareil que pour les autres patients. On peut donc supposer qu'un suivi ostéopathique plus précoce aurait davantage permis de libérer certaines structures et peut-être d'influer de surcroit sur le traitement orthodontique.

10.4.6 Patient 6

Ce patient présente un inversé d'articulé. On retrouve un strain latéral de SSB qui peut expliquer les malpositions dentaires. Il y a un cisaillement des dysfonctions au niveau de l'os hyoïde.

L'orthodontiste a omis de réaliser les mesures sur ce patient.

10.5 Conclusion

Les résultats montrent qu'en cas de déficience maxillaire transversale, les patients présentent tous des restrictions de mobilité perceptibles à différents niveaux, et ce quelque soit la dysmorphose. Les dysfonctions retrouvées ne se réduisent pas seulement à l'appareil manducateur et à la sphère crânienne. Il y a d'ailleurs chez tous les patients, un cisaillement avec vrillage de la posture : au niveau de l'os hyoïde, ou bien au niveau de l'axe dure-mérien (entre l'occiput et les sacro-iliaques). Certaines structures du corps, en lien avec le système stomatognathique, ont été retrouvées en dysfonction chez tous les patients. On peut distinguer deux types, décrits dans l'ouvrage « Techniques ostéopathiques appliquées à la phoniatrie » :

-dans le cas de rétrognathie, on parle de schéma lésionnel postéro-crânial, ce qui implique un os hyoïde en position postérieure (expiration MRP). La charnière crânio-cervicale présente une facilité au mouvement de flexion, une attitude globale en effacement de courbures.

-dans le cas de prognathie, on parle de schéma lésionnel antéro-mandibulaire, avec l'os hyoïde en position antérieure et la charnière crânio-cervicale en hyperextension.

Dans le cas de dysmorphoses avec inversé d'articulé ou latérodéviation mandibulaire, la SSB présente des dysfonctions aphysiologiques (SBR, strains …) et présentent donc un intérêt à retrouver un mécanisme en roue dentée, ce qui a été retrouvé à la deuxième séance pour la majorité des patients.

Concernant les mesures du sens transversal, pour les patients sur lesquels elles ont été réalisées, on peut noter une croissance majeure pour le patient 3. Cela laisse donc supposer une action positive du suivi ostéopathique avec port de l'appareil. La première séance a été réalisée avant la pose de l'appareil, il est donc légitime de penser que la première séance a permis de déverrouiller le système.

Concernant le patient 5, la croissance est modérée mais comme il l'a été précisé précédemment, la pose de l'appareil était plus antérieure que pour les autres patients. On peut donc penser que des séances d'ostéopathie plus précoces auraient permis aux structures d'être plus mobiles, et peut-être de potentialiser davantage la croissance des maxillaires supérieurs.

Les résultats sont à interpréter avec précaution comme il n'y a pas de groupe témoin. Mais les contraintes retrouvées et les résultats du sens transversal sont en faveur du bénéfice d'une collaboration entre ostéopathie et orthodontie. L'intervention de l'ostéopathe à certains moments clés de la prise en charge en orthodontie paraît justifiée.

Pour les traitements de réhabilitation neuro-occlusale, la mastication alternée est la base du traitement. Ainsi une mobilité équilibrée entre les deux articulations temporo-mandibulaires paraît indispensable. Mais il semble également évident d'équilibrer les structures environnantes, et même plus à distance. Les mesures réalisées pour le patient 1 laissent supposer de bons résultats avec traitement ostéopathique et port des plaques à pistes.

CHAPITRE 11 : DISCUSSION

Dans cette étude, les contraintes ostéopathiques ont été étudiées en cas de déficience transversale des maxillaires supérieurs, et ce quelque soit la dysmorphose (classe, endoalvéolie ...). Quelque soit le traitement orthodontique entrepris, il existe des restrictions de mobilité à plusieurs niveaux et qui peuvent expliquer le schéma dysfonctionnel du patient, diagnostiqué par l'orthodontiste (rétrognathie, prognathie, latérodéviation, inversé d'articulé). Il paraît judicieux de voir les patients environ trois semaines après la pose de l'appareil afin de minimiser les contraintes possibles engendrées par le traitement orthodontique. Effectuer une séance ostéopathique avant la pose de l'appareil parait également cohérent afin de corriger certaines pertes de mobilité et ainsi réduire dans la mesure du possible la dysmorphose, au vu des résultats (patient 3). Cela pourrait constituer une autre étude afin de savoir si seule, l'action de l'ostéopathe, permet de réduire les dysmorphoses diagnostiquées par l'orthodontiste. Le protocole envisagé dans le cadre de cette étude pourrait se concentrer sur le crâne, la mandibule et l'os hyoïde.

Nombreux sont les facteurs environnementaux qui influent sur la croissance transversale des maxillaires supérieurs. Il est donc envisageable qu'une perte de mobilité de certains éléments anatomiques puisse perturber l'équilibre du système. L'ostéopathe semble donc avoir sa place au sein de l'équipe pluridisciplinaire dans la prise en charge des patients en orthodontie.

De cette étude, ressortent certaines zones clés à corriger :

-l'os hyoïde, qui est considéré comme un niveau à bulle postural et qui par ses nombreuses insertions musculaires peut être le reflet de dysfonction à distance ou entrainer lui même des restrictions de mobilité.

-C2-C3 qui doivent être équilibrées par rapport au plan de Francfort et plan de Mac Grégor. Ces deux vertèbres cervicales sont en effet en étroite relation avec le système stomatognathique. L'effet de l'ostéopathie sur l'analyse céphalométrique pourrait faire l'objet d'une autre étude. Les téléradiographies permettraient d'objectiver les résultats obtenus.

-Il a été démontré par J. Delaire que l'ethmoïde constitue un des moteurs de la croissance faciale. L'ostéopathe se doit donc de rétablir la bonne mobilité de cet os par rapport aux structures avoisinantes afin de favoriser l'effet thérapeutique souhaité en orthodontie.

-la SSB, suture centrale du crâne, qui se trouve perturbée chez tous les patients. Le sphénoïde a choisi le maxillaire pour refléter sa restriction de mobilité. L'ostéopathe se doit donc de rétablir les mouvements physiologiques de cette articulation centrale afin d'optimiser le bon développement des maxillaires supérieurs.

-La mandibule et les temporaux, puisque la mandibule et le maxillaire doivent être équilibrés pour assurer une occlusion optimale. Les temporaux par leurs liaisons anatomiques avec l'os hyoïde, la mandibule et les os du crâne, de même que leur rôle dans la mastication. Les ATM sont considérées comme une pompe à LCR donc le rétablissement d'une bonne mobilité à ce niveau permettra de rétablir la fonction de l'axe dure-mérien. De même cela permet de rétablir une diduction équilibrée, clé du traitement en réhabilitation neuro-occlusale.

Il s'agissait dans cette étude, d'appliquer un protocole, ce qui est discutable, puisque l'ostéopathie dans son concept est propre à chaque individu et se doit d'adapter son traitement à chaque sujet.

La réalisation d'une étude similaire nécessiterait un recrutement plus conséquent de la population afin de commenter les résultats avec plus de certitude. Les patients pourraient alors être répartis en deux groupes : un groupe traité et un groupe témoin. L'efficacité du traitement orthodontique pourrait alors être interprétée avec et sans apport ostéopathique. L'orthodontiste en réhabilitation neuro-occlusale renvoie systématiquement ses patients vers des ostéopathes. Il n'était donc pas possible d'avoir de groupe témoin. Quant à l'autre praticien, l'orthodontiste n'a pas été confronté à des problèmes de sens transversal chez d'autres patients, ce qui, là encore, n'a pas permis de constituer de groupe témoin, sur la période d'étude donnée.

La langue est l'organe clé de la croissance bucco-dentaire. Par ses implications anatomiques et fonctionnelles, le moindre dysfonctionnement sera susceptible de perturber l'équilibre du système. Il semble donc approprié de travailler en équipe pluridisciplinaire, et notamment avec les orthophonistes, dans le cas de patients présentant une dysfonction linguale, afin que les fonctions oro-faciales se développent de façon optimale.

Lors de la réalisation de la deuxième séance ostéopathique, les tests des différentes structures laissaient transparaitre un gain de mobilité et une moindre fixation que lors de la première séance. La pose de l'appareil semble donc déverrouiller également le système et

avoir une action sur les différentes entités corrigées. L'orthodontie peut donc également aider la correction du traitement ostéopathique.

La réhabilitation neuro-occlusale, dans son concept, prend en compte l'influence des fonctions et a pour but de rétablir une mastication physiologique. Ce courant semble ainsi se rapprocher de celui de l'ostéopathie et paraît moins contraignant. L'intervention de l'ostéopathe est justifiée au vu des résultats mais paraît encore plus légitime dans le cas de l'orthodontie classique d'après les contraintes engendrées.

Il serait intéressant dans une étude ultérieure, sur une durée plus longue, de soustraire des statistiques permettant de voir si l'action de l'ostéopathe permet de diminuer le temps de traitement orthodontique.

Les patients ayant participé à cette étude ont été très satisfaits du traitement qui leur a été procuré. Ils ont ressenti un bienfait suite aux séances ostéopathiques réalisées.

Références et Index

TABLE DES FIGURES

Figure 1 : Os maxillaire gauche : vue latérale. (D'après Drake RL, Gray's Atlas of Anatomy) 10

Figure 2 : Os maxillaire gauche : vue médiale. (D'après Drake RL, Gray's Atlas of Anatomy) 10

Figure 3: Palais osseux : vue inférieure. (D'après Drake RL , Gray's Atlas of Anatomy) .. 15

Figure 4 : Vue postérieure de la mandibule (D'après Drake RL , Gray's Atlas of Anatomy) 16

Figure 5: "Système crânio-sacré mandibulaire" (Clauzade, M. (1998). Orthoposturodontie) 18

Figure 6: Rapports de l'os hyoïde, d'après T. Jallais 21

Figure 7: Facteurs agissant sur l'orientation du maxillaire supérieur, d'après J. Delaire 23

Figure 8: Analyse céphalométrique en orthodontie 33

Figure 9: Mouvements des os du crâne en phase inspiratoire crânienne 34

Figure 10 : mouvement de la SSB dans la flexion crânienne 37

Figure 11 : mouvement de la SSB dans l'extension crânienne 37

Figure 12 : mouvements du sacrum. A : flexion crânienne ; B : extension crânienne 38

Figure 13 : Articulation temporo-mandibulaire : coupe sagitttale (D'après Standring S, Gray's Anatomy, 39th edition) 42

Figure 14: Mouvement de la SSB en torsion droite (d'après Sergueef N., Ostéopathie pédiatrique) 44

Figure 15: Mouvement de la SSB dans le SBR gauche (d'après Sergueef N., Ostéopathie pédiatrique) 45

Figure 16: « Résonnance posturale d'une dysfonction occlusale dans le sens latéral » (Clauzade, M. (1998). Orthoposturodontie) 51

Figure 17: Plaque palatine 58

Figure 18: PUL 60

Figure 19: Quad hélix 61

Figure 20: Mécanorécepteurs et système trigéminal (D'après Oslon et al.) 65

Figure 21: Les AFMP (Angles Fonctionnels Masticateurs de Planas) 68

Figure 22: Plaques à pistes de Planas 70

Figure 23: Le trijumeau et les dure-mères (Clauzade, M. (1998). Orthoposturodontie) 71

REFERENCES BIBLIOGRAPHIQUES

Actualités odonto-stomatologiques. (1979) n°128. *« Bases physiologiques de l'équilibre du maxillaire supérieur. Incidences en ce qui concerne le mode d'action des forces lourdes extra-orales »* par J. Delaire, P. Verdon, J-M Salagnac, Mme Y. Felpetto, S. Sayat

Bonneau, D. (2011). *Sphère odontognathique et thérapies manuelles*. Sauramps Medical

Bjork A. Skieller V.*, « la croissance du maxillaire dans les 3 dimensions comme le révèle la méthode des implants »*. http://odf.edpsciences.org. Ressource en ligne. Revue Orthopédie Dento Faciale Volume 18, Numéro 3, Juillet 1984

Caffin-Allenic V. (1996) « *Expansion de l'arcade maxillaire : principes, techniques, résultats »* Thèse pour le diplôme d'état de Docteur en chirurgie dentaire, université de Nantes.

Cardinaud A-S., (2012). *« Les traitements conservateurs en orthopédie dento-faciale ».* Thèse d'exercice en Dentaire, Université de Nantes.

Cazala C. (2012) « *Orthodontie et ostéopathie : des concepts à la clinique. »* Thèse d'exercice en Dentaire, Université Toulouse III - Paul Sabatier.

Chantepie, A., Pérot, J. F., & Toussirot, P. (2005). *Concept ostéopathique de la posture*. Maloine.

Chateau, M. (1993). *Orthopédie dento-faciale* (Vol. 2). Wolters Kluwer France.

Clauzade, M., Marty J-P. (1998). *Orthoposturodontie*. Edition S.E.O.O

Clerget F. (2013) « *Utilisation des éléments finis en orthopédie dento-faciale dans le traitement de l'insuffisance transversale : revue de littérature* » Thèse d'exercice en dentaire, université de Nice Sophia Antipolis.

Courson F., *« Interception des malocclusions chez le jeune enfant : Intérêt d'un dépistage précoce et rôle du schéma corporel dans ces thérapeutiques fonctionnelles »* - 2nd SYMPOSIUM INTERNATIONAL NANTES 2001.

Demart G., (2012-2013). Cours « La mandibule »

Demart G. (2012). Cours « Anatomie descriptive du sphénoïde »

Deshayes, M. J. (1986). *Croissance cranio-faciale et orthodontie: apport de la biodynamique crânienne*. Masson.

Deshayes, M. J. (2006). *L'art de traiter avant 6 ans*. Editions Cranexplo.

Drapeau A., (2010). *« Evaluation des effets de l'expansion palatine rapide assistée chirurgicalement (EPRAC) sur les voies aériennes supérieures à l'aide de la tomodensitométrie à faisceau conique »*. Mémoire présenté en vue de l'obtention du grade de Maîtrise ès Sciences en médecine dentaire, option orthodontie. Université de Montréal.

Dutherage, B., *« La réhabilitation neuro-occlusale»*. www.afpp-rno.com. Ressource en ligne.

Ferrer, E., (2012). *« Pré-étude : influence du travail orthodontique sur les chaines musculaires de la méthode Godelieve Struyf Denys (GDS) ».* Mémoire en vue de l'obtention du diplôme d'ostéopathe.

Netter, F. H. (1997). Atlas d'anatomie humaine 2ème édition.

Garat K., (2013). *« Effets de l'ostéopathie structurelle sur les malocclusions chez l'enfant de moins de 6 ans – Etude de cas ».* Mémoire de fin d'études en ostéopathie.

Herjean, A., (2012). Cours « Le pariétal »

Herjean, A., (2012). Cours « Le frontal »

Herjean, A. (2012). Cours « Le temporal »

Delaire, J. (2006) International orthodontics 2006 ; 4 ; 241-260 *« Le concept cortical : applications au développement du maxillaire »*

Jallais T., *« L'os hyoïde et l'équilibre postural »* - 1er SYMPOSIUM INTERNATIONAL

NANTES 2000.

Langlade, M., & Poulet, H. (1996). *Optimisation thérapeutique de l'incidence transversale des occlusions croisées unilatérales postérieures*. Maloine.

Lecaroz, P. *Système stomatognathique et système postural*. Sauramps médical.

Leloup G., Eyoum I. (2006) *« La déglutition dysfonctionnelle ».* Rééducation orthophonique, trimestriel n°226. www.orthoedition.com. Ressource en ligne.

Le Naoures P., (2012-2013). Cours « L'os hyoïde »

Lemoine, J-P., (2011). Cours « L'occiput »

Lemoine, J-P., (2012-2013). Cours « Dysfonctions physiologiques et non physiologiques de la SSB »

L'hour M-A., (2005). *« Le mainteneur d'espace unitaire fixe chez l'enfant ».* Thèse d'exercice en Dentaire, Université de Nantes.

Limme M., (2012). *« Influence des fonctions d'alimentation sur le développement bucco-dentaire chez les jeunes enfants ».* www.apsaodontologie.com. Ressource en ligne.

Piron, A. (2007). *Techniques ostéopathiques appliquées à la phoniatrie*. Lyon, France : Symetrie.

Planas, P. (2006). *Réhabilitation neuro-occlusale RNO*. Wolters Kluwer France.

Requena L. (2013) « *Conséquences des dysfonctions orofaciales chez l'enfant et intérêt des traitements interceptifs en omnipratique. »* Thèse d'exercice en Dentaire, Université Toulouse III - Paul Sabatier.

Revue d'odonto-stomatologie. (1972) tome XIX, n°5. *« La croissance de la face »* par J. Delaire, H. Le Diascorn et Mme Y. Lenne

Sergueef, N. (2007). *Ostéopathie pédiatrique*. Elsevier Health Sciences

Sergueef, N. (2009). *Anatomie fonctionnelle appliquée à l'ostéopathie crânienne*. Elsevier Health Sciences.

Skinasi M., Fontanel F. (2011) *« diagnostic et prise en charge du sens transversal chez l'enfant ».* www.lesentretiensdebichat.com. Ressource en ligne.

Sutre F., (2013-2014). Cours « Le maxillaire »

Tamba B. (2002) *« Attitudes thérapeutiques face à une dysharmonie dento-maxillaire par défaut en denture mixte »* Thèse d'exercice en Dentaire, Université de Dakar.

Vallée J-J. *« La langue ».* www.apsaodontologie.com. Ressource en ligne.

www.holodent.fr. Ressource en ligne.

TABLE DES MATIERES

Remerciements **3**

Le résumé **4**

Abstract **5**

Sommaire 6

Introduction **7**

Chapitre 1 : Rappels anatomiques et embryologiques sur les os du crâne 8
1.1 Le neurocrâne : 8 os 8
1.1.1 Quatre os impairs et médians : l'occipital, l'ethmoïde, le sphénoïde et le frontal 8
1.1.2 Deux os pairs et latéraux : les pariétaux, les temporaux 9
1.2 Le squelette facial ou viscérocrâne : 13 os 10
1.2.1 Douze os pairs et latéraux : les maxillaires, les palatins, les os zygomatiques, les os lacrymaux, les os nasaux et les cornets inférieurs 10
1.2.2 1 os impair et médian : le vomer 16
1.3 La mandibule 16
1.3.1 Description 16
1.3.2 Intérêt de l'équilibre mandibulaire dans l'organisme 17
1.3.3 Couple fonctionnel maxillo-mandibulaire 18
1.4 L'os hyoïde 19
1.4.1 Situation 19
1.4.2 Rapports de l'os hyoïde (cf. annexe 1) 20
1.4.3 Le concept ostéopathique 21
Chapitre 2 : Rôle de l'ethmoïde et du système maxillo-palatin dans le développement transversal du maxillaire 22
2.1 L'ethmoïde : un des principaux moteurs de la croissance faciale 22
2.2 Système maxillo-palatin 22
Chapitre 3 : Mastication et rôle de la langue dans le développement crânio-facial 24
3.1 La langue 24
3.1.1 Description et rôle dans les fonctions oro-faciales 24
3.1.2 La Respiration nasale 26
3.1.3 La déglutition 26
3.1.4 La mastication 26
3.1.5 Rapports de la langue 28
3.1.6 Importance du système musculaire 28
3.2 Rôle de la langue dans le développement crânio-facial 29
3.3 Influence de la position linguale sur la synchondrose sphéno-basilaire 31
Chapitre 4 : Lordose cervicale et occlusion dentaire 32
Chapitre 5 : Le concept crânien 34
5.1 Mouvements du concept crânien 34
5.1.1 Mobilité du maxillaire 38
5.1.2 Mobilité du temporal 39
5.1.3 Mobilité de la mandibule 41
5.1.4 Mobilité de l'articulation temporo-mandibulaire (ATM) 42
5.1.5 Mouvement crânio-sacral de l'os hyoïde 43
5.2 Description des dysfonctions 43

5.2.1 Dysfonctions de la SSB 44
5.2.2 Dysfonctions du temporal 46
5.2.3 Dysfonctions intra-osseuses du sphénoïde 46
5.2.4 Dysfonctions de l'os hyoïde 46
5.3 Approche biodynamique 46
Chapitre 6 : Tendon central et tenségrité 48
6.1 Le tendon central 48
6.2 Notion de tenségrité 48
Chapitre 7 : Pourquoi s'intéresser au sens transversal ? 50
7.1 Définition et étiologies 50
7.2 Principes de l'expansion transversale maxillaire 52
7.3 Développement transversal et harmonie des fonctions 54
7.4 En quoi le sens transversal est-il à privilégier ? 54
7.5 Les principes thérapeutiques 55
7.6 Largeur d'arcade 56
7.6.1 Au niveau des canines 56
7.6.2 Au niveau des molaires temporaires et pré-molaires 56
Chapitre 8 : L'orthopédie dento-faciale 57
8.1 Facteurs de croissance suturale du maxillaire 57
8.2 Description des appareils 58
8.2.1 La plaque palatine 58
8.2.2 PUL (Propulseur Universel Light) 60
8.2.3 Quad Hélix 61
Chapitre 9 : La réhabilitation neuro-occlusale 62
9.1 Définition 62
9.2 Concept 62
9.3 Les lois du développement 64
9.3.1 Facteur neurologique 64
9.3.2 Composante alvéolo-dentaire 64
9.3.3 Croissance de l'appareil manducateur 66
9.4 Loi de la hauteur minimale 67
9.5 Les Angles Fonctionnels Masticateurs de Planas (AFMP) 67
9.6 Plaques à pistes de Planas 70
Chapitre 10 : Etude de cas 73
10.1 Contexte théorique et expérimental 73
10.1.1 But de l'étude 73
10.1.2 Contexte théorique 73
10.1.3 Problématique 73
10.2 Matériel et méthode 74
10.2.1 Population 74
10.2.2 Critères d'inclusion et de non-inclusion dans l'étude 74
10.2.3 Déroulement de l'expérience : traitement ostéopathique effectué 74
10.2.4 Critères d'évaluation 75
10.3 Résultats 76
10.3.1 Patient 1 76
10.3.2 Patient 2 77
10.3.3 Patient 3 78
10.3.4 Patient 4 79
10.3.5 Patient 5 80
10.3.6 Patient 6 81

10.4 Quelles conséquences 82
10.4.1 Patient 1 82
10.4.2 Patient 2 82
10.4.3 Patient 3 83
10.4.4 Patient 4 83
10.4.5 Patient 5 84
10.4.6 Patient 6 84
10.5 Conclusion 84
Chapitre 11 : Discussion 86

Références et Index 89

Table des Figures 89
Références Bibliographiques 91
Table des Matières 94

Annexes

Annexe n°1 : schémas de l'os hyoïde

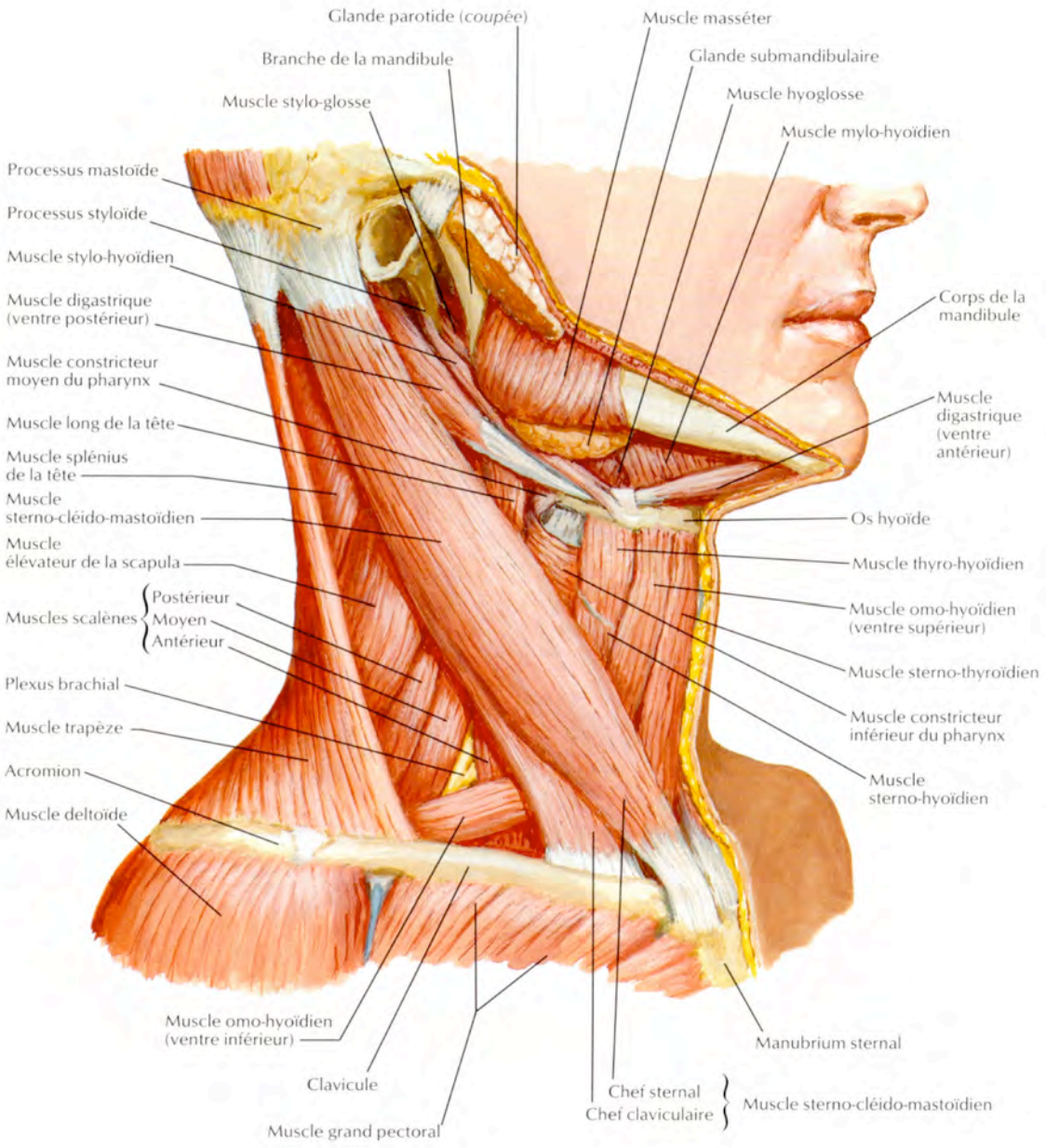

Figure 24: Muscles du cou: vue latérale (D'après Frank H. Netter)

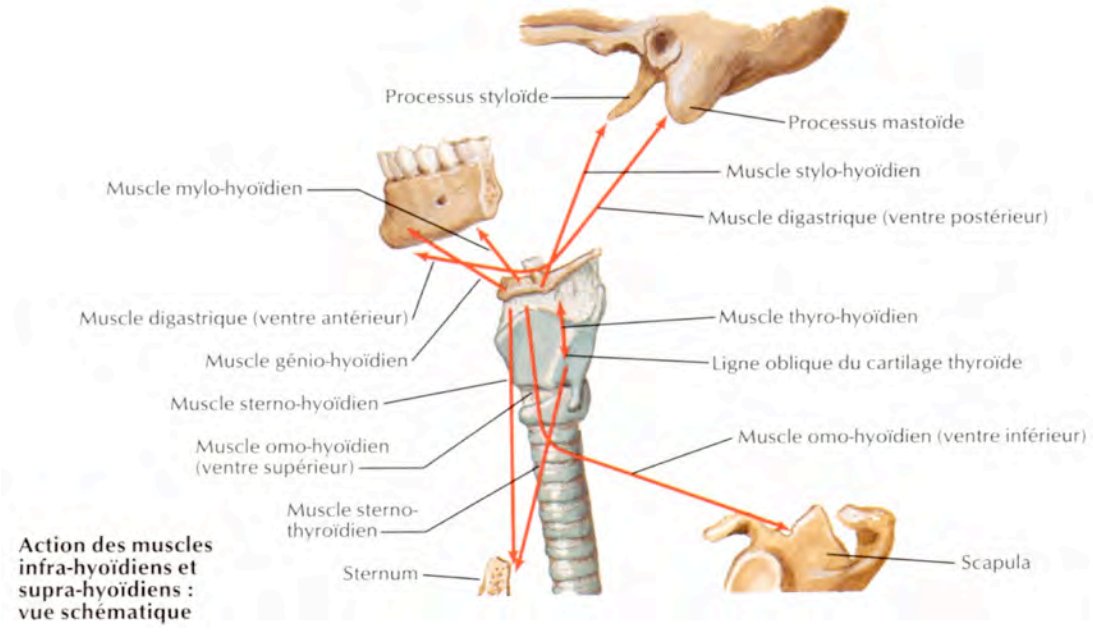

Figure 25: Action des muscles infra-hyoïdiens et supra-hyoïdiens (D'après Frank H. Netter)

Annexe n°2 : Facteurs de Hanau

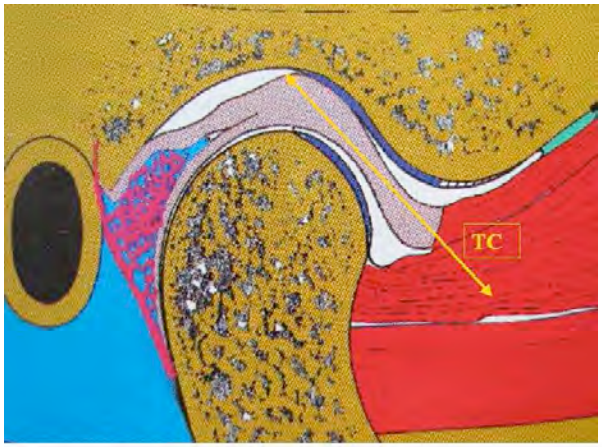

La Trajectoire Condylienne

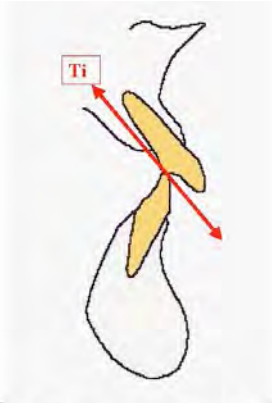

La Trajectoire Incisive

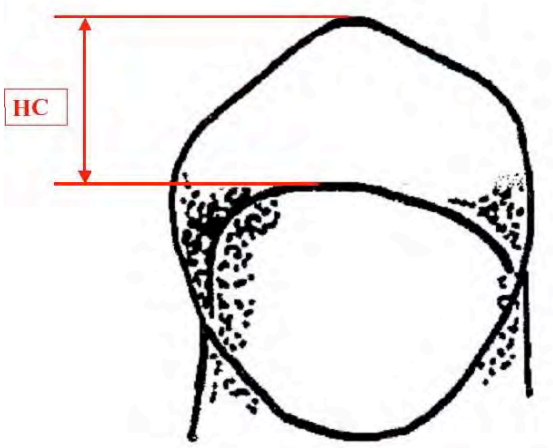

La Hauteur Cuspidienne

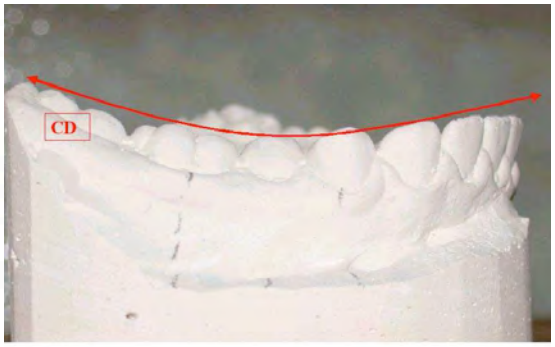

La Courbe de Décollage

Annexe n°3 : techniques

Technique de correction du bassin

Iliaque antérieur :

-position du sujet : décubitus dorsal, membre inférieur côté en dysfonction en triple flexion

-position du praticien : debout au niveau du bassin du patient, côté à traiter, dirigé crânialement.

La main caudale saisit le membre inférieur au niveau du genou. La main crâniale est positionnée, un doigt dans le sulcus et un doigt sur l'épine iliaque postéro-supérieure côté dysfonctionnel.

-technique : rechercher le point de balance de l'articulation sacro-iliaque en abduction, adduction, rotation externe rotation interne. Rechercher la barrière motrice en flexion de hanche. Demander au patient une contraction isométrique forte vers l'extension de hanche contre résistance du praticien. Gain passif en flexion vers la nouvelle barrière motrice. Répéter la technique trois fois. Retester l'os coxal.

Sacrum :

- **Torsion postérieure :**

-position du sujet : décubitus latéral, postériorité en haut, membre inférieur sur la table en extension, membre du dessus en flexion

-position du praticien : debout latéralement à hauteur du bassin du patient

-mise en position : main crâniale un doigt entre L5 et S1, et un doigt au niveau de la hanche du membre inférieur du dessus en ressentant la mise en tension au niveau de l'articulation sacro-iiliaque.

Mettre la main caudale à la place de la main crâniale. Amener le tronc du patient en rotation et extension jusqu'à la mise en tension au niveau L5-S1.

-technique : Remettre la main crâniale au niveau sacro-iliaque. Etendre la jambe du dessus sans changer l'angle de flexion de hanche. Demander une contraction isométrique vers le haut (composante d'abduction du piriforme). Maintien pendant 3 secondes. Relâcher. Gain passif vers la nouvelle barrière motrice. Répéter la technique trois fois.

Puis le patient est positionné sur l'autre côté, latérocubitus strict, membres inférieurs fléchis, genoux sur la cuisse du praticien. La main crâniale est au niveau du carré des lombes (qui est sur la table). La main caudale saisit les chevilles du patient, entraine une flexion de hanche puis une montée des pieds vers le plafond jusqu'à la barrière motrice ressentie dans les doigts de la main crâniale. Demander au patient de baisser les pieds vers le sol contre résistance pendant 3 secondes. Relâcher. Gain passif vers la nouvelle barrière motrice. Répéter cette phase trois fois.

- **Torsion antérieure :**

-position du sujet : SIM sur l'axe en dysfonction, antériorité vers le haut
-position du praticien : debout au niveau du bassin, face au patient
-poser la main crâniale sur la ceinture scapulaire du patient. Puis positionner la main caudale, doigts dans le sulcus en dysfonction au contact de l'hémibase sacrée antérieure. Amener le tronc en flexion pour ouvrir l'espace L5-S1 et postérioriser l'hémibase sacrale antérieure.
Pour le segment inférieur, positionner les genoux du patient en appui sur la cuisse de son membre inférieur crânial au niveau de l'aine. Positionner la main crâniale, un doigt entre L5-S1 et un doigt au niveau de l'articulation sacro-iliaque. Empaumer par la main caudale les pieds du patient et entrainer une flexion de hanche jusqu'à ressentir la mise en tension par la main crâniale dans l'espace L5-S1.

-technique : rechercher la barrière motrice en abaissant les pieds vers le sol jusqu'à la mise en tension dans l'articulation sacro-iliaque. Puis demander au patient de monter les pieds vers le haut contre la résistance du praticien. Relâcher. Gain passif en abaissement des pieds vers le sol. Répéter la technique trois fois.
Puis positionner la main au niveau du carré des lombes qui est sur la table, entrainer une flexion de hanche puis une montée des pieds vers le plafond par la main caudale jusqu'à la mise en tension du muscle concerné. Demander une contraction isométrique vers le bas, pendant 3 secondes. Relâcher. Gagner passivement vers le haut et répéter la technique trois fois. Ramener les jambes du patient pour le repositionner en procubitus.

Technique de correction du diaphragme

-position du sujet : décubitus dorsal, jambes en crochet
-position du praticien : debout face à lui
-position des mains : place ses pouces sous le rebord costal au contact des coupoles

3 tests :
-densité des coupoles
-position des coupoles
-mobilité aller/retour des coupoles lors d'une inspiration et expiration profondes

Correction en utilisant la respiration, par technique directe.

Technique de correction du médiastin

-position du sujet : décubitus dorsal
-position du praticien : debout latéralement
-position des mains : superposées l'une sur l'autre au niveau du sternum

-technique : le praticien teste les mouvements dans les différentes directions : translations droite/gauche, rotations horaire/ anti-horaire, élévation/abaissement
-correction par technique directe par technique de stacking

Technique de correction charnière C7-T1

-position du sujet : assis, redressé
-position du praticien : debout derrière le sujet, côté opposé à la postériorité
-position des mains : main postérieure : pulpe du pouce face latérale de l'épineuse. Main antérieure saisit la tête du sujet par une prise en « bandeau ».

-technique pour une **ERS** : flexion, inclinaison et rotation opposées à la postériorité jusqu'aux barrières motrices. Demander une rotation vers la postériorité.
-technique pour une **FRS** : extension, inclinaison et rotation opposées à la postériorité jusqu'aux barrières motrices. Demander une rotation vers la postériorité.

Technique de correction de la SSB

-position du sujet : décubitus dorsal
-position du praticien : assis à la tête du patient
-position des mains : prise par la calvaria à 4 doigts (index sur les grandes ailes du sphénoïde, auriculaires sur les angles latéraux de l'écaille occipitale, majeurs et annulaires de part et d'autre de l'oreille).
-technique : écoute passive des mouvements respiratoires primaires ressentis au niveau de la SSB. Puis test actif. Correction en fonction de la dysfonction trouvée par technique directe.

Technique de correction des cervicales

Correction de C0 (F. Barnier):

- **Occiput en FSR :**

-<u>position du sujet</u> : décubitus dorsal
-<u>position du praticien</u> : assis à la tête du sujet, coudes sur la table
-<u>position des mains</u> : main opposée à la postériorité en prise mentonnière. Main côté postériorité empaume l'occiput, avec pince pouce/ index sur les condyles occipitaux, au plus près de C1.

<u>Technique</u> : extension de C0 sur C1, puis translation opposée à la postériorité avec la paume de la main sous-occipitale, rotation opposée à la postériorité avec les doigts de la main mentonnière, jusqu'aux barrières motrices. Demander de rentrer tout doucement le menton. Terminer la technique en emmenant la tête en extension bilatérale, puis position neutre.

- **Occiput en ESR :**

-<u>position du sujet</u> : décubitus dorsal
-<u>position du praticien</u> : assis à la tête du sujet, coudes sur la table
-<u>position des mains</u> : main côté postériorité prise mentonnière. Main opposée à la postériorité empaume l'occiput, avec pince pouce/index sur les condyles occipitaux, au plus près de C1.

<u>Technique</u> : flexion de C0 sur C1, puis translation vers la postériorité avec la paume de la main sous-occipitale, puis rotation opposée à la postériorité avec les doigts de la main mentonnière, jusqu'aux barrières motrices. Demander de lever tout doucement le menton. Terminer la technique en emmenant la tête en flexion bilatérale puis position neutre.

Correction de C2 et C3 (F. Barnier):

FRS :

-position du sujet : décubitus dorsal
-position du praticien : assis à la tête du sujet, coudes sur la table
-position des mains : main opposée à la postériorité, prise pouce/index sur l'interligne avec la vertèbre sous-jacente. Main côté postériorité à plat sur la région pariéto-temporale droite.

-technique : extension, puis rotation opposée à la postériorité, puis translation vers la postériorité jusqu'aux barrières motrices. Demander une poussée vers le plafond. Terminer en ramenant la tête en extension bilatérale maximale puis position neutre.

ERS :

-position du sujet : décubitus dorsal
-position du praticien : assis à la tête du sujet, coudes sur la table
-position des mains : main opposée à la postériorité, prise pouce/index sur l'interligne avec la vertèbre sous-jacente. Main côté postériorité sur la région pariéto-occipitale.

-technique : flexion, rotation opposée à la postériorité puis translation vers la postériorité jusqu'aux BM. Demander une poussée dans le sens de l'extension. Terminer en ramenant la tête en flexion bilatérale puis position neutre.

Correction du temporal en rotation (technique directe)

Position du patient : décubitus, tête en position neutre, corps relâché

Position du praticien : à la tête du patient, pieds à plat au sol, assis sur ses ischions, dos droit, épaules relâchées.

Position des doigts : « prise papillon » ou « à 5 doigts »

- Main temporale :

-pouce : sur le processus zygomatique (bord supérieur)
-index : sur le processus zygomatique (bord inférieur)
-majeur : dans le méat acoustique externe
-auriculaire : sur la portion mastoïde (sommet)
-annulaire : sur la portion mastoïde

- Main occipitale : en coupe transversalement sous l'écaille occipitale

Technique (exemple pour une temporal en rotation interne) :
Induire l'occipital en flexion jusqu'à la barrière tissulaire (physiologique).
Induire le temporal en rotation externe jusqu'à la barrière tissulaire en effectuant une poussée caudale de l'index et une pression médiane de l'annulaire et de l'auriculaire.
Associer les paramètres : respiratoires (apnée inspiratoire, dorsiflexion du pied opposé, coussin sous l'apex du sacrum).
Maintenir la mise en tension tissulaire contre la barrière tissulaire, jusqu'au relâchement, se manifestant par une augmentation des paramètres de mise en tension (augmentation de la rotation externe du temporal).
Suivre passivement le relâchement tissulaire jusqu'à la barrière physiologique.
Accompagner passivement le retour du temporal à la position neutre.
Retester la mobilité du temporal.

Technique de désengagement de la suture maxillo palatine

Position du patient : décubitus, la tête dans l'axe du corps

Position du praticien : debout latéralement

Position des doigts : pouce et index de la main céphalique sur les grandes ailes du sphénoïde. L'index de la main caudale en intra buccal sera placé sur le processus palatin du maxillaire et le majeur de la main caudale en intra buccal sur la lame horizontale du palatin.

Test de désengagement : on induit une flexion su sphénoïde qui place donc le maxillaire en rotation latérale. Maintenir le maxillaire en rotation latérale soit par une poussée céphalique en arrière des incisives soit par une poussée latérale au niveau des molaires. Effectuer une extension du sphénoïde en accompagnant la montée du palatin (rotation médiale). Analyser qualitativement la souplesse ou la rigidité de la suture.

Correction : appliquer les différents temps du test de façon quantitative en associant une légère traction antérieure du maxillaire et postérieure du palatin (travail sur la partie horizontale de la suture). Pour travailler la relation verticale entre maxillaire et palatin, on associe une traction latérale du maxillaire et médiale du palatin. On utilisera les paramètres associés. Maintenir la mise en tension jusqu'au relâchement se manifestant par une augmentation des paramètres de mise en tension. Retester.

Technique de désengagement de la suture inter-maxillaire

Position du patient : décubitus, la tête dans l'axe du corps

Position du praticien : debout à la tête du patient

Position des doigts : les deux index intra-buccaux sur les processus palatins des maxillaires de chaque côté de la suture intermaxillaire. Les pouces reposent sur les faces latérales des corps des maxillaires.

Test et technique : effectuer une séparation transversale de la suture intermaxillaire par écartement des deux index. Analyser qualitativement la souplesse ou la rigidité de la suture.
Correction : effectuer un désengagement quantitatif de la suture par écartement des deux index. On utilisera les paramètres associés. Maintenir la mise en tension jusqu'au relâchement se manifestant par une augmentation des possibilités de désengagement. Retester.

Correction des dysfonctions de la suture interpalatine

Position du patient : décubitus tête dans l'axe du corps

Position du praticien : debout à la tête du patient

Position des doigts : le praticien place ses deux index intra-buccaux sur les lames horizontales des palatins de part et d'autre de la suture interpalatine

Test et correction : le praticien effectue un désengagement qualitatif de la suture interpalatine par séparation latérale entre ses deux index et analyse la souplesse ou la rigidité de la suture. Maintenir la position de désengagement quantitatif jusqu'au relâchement perçu comme une augmentation des paramètres de mise en tension.

Technique de correction de l'ethmoïde (suture sphéno-ethmoïdale)

Position du patient : décubitus, tête dans l'axe du corps

Position du praticien : debout latéralement

Position des doigts : la main céphalique saisit le sphénoïde par les grandes ailes entre le pouce et le majeur ; le pouce de la main caudale se pose sur le nasion alors que l'index de la main caudale est intra buccal sur la suture cruciforme.

Technique :
Effectuer une flexion du sphénoïde par abaissement de ses grandes ailes et analyser la réponse dans la main caudale (analyser si le mouvement se transmet correctement du sphénoïde au bloc ethmoïde/ vomer). Ajouter une intention de désengagement antérieur de l'ethmoïde par la main caudale. Répéter le test lors de l'extension du sphénoïde et comparer l'amplitude entre la flexion et l'extension.

Correction : corriger le sphénoïde ou l'ethmoïde par une technique directe ou indirecte par exagération lésionnelle en appliquant les paramètres associés et en ajoutant une intention de désengagement antérieur de l'ethmoïde.

Technique pour l'os hyoïde (technique directe)

But : harmoniser l'équilibre thoraco-cervico-mandibulo-crânien

Position du patient : décubitus, jambes allongées

Position du praticien : debout à la droite du patient, à hauteur de son épaule

Position des doigts : le praticien à l'aide de sa main droite, saisit délicatement l'os hyoïde en pince pollici-indexielle. Il prend en pince les gonions et il remonte vers la pointe du menton et crochète alors l'os hyoïde. La paume de sa main gauche contacte le frontal.

Technique : la main frontale sert de point fixe. A l'aide de sa main droite, il soulève l'os hyoïde et teste les différents paramètres de liberté en commençant par les mouvements aphysiologiques puis physiologiques.

Correction :
-soit par technique de stacking
-soit on corrige chaque paramètre en technique indirecte ou directe

à la fin de la technique, on reteste et on demande alors au patient de déglutir.

Technique de libération de l'ATM :

Position du patient : décubitus

Position du praticien : debout ou assis sur la côté du patient

Position des mains du praticien : les pouces des deux mains sur les molaires le plus loin possible. Les doigts maintiennent la mandibule sur sa branche montante

Technique : exemple pour une dysfonction cinétique en antériorité à droite avec restriction compression à gauche
Faire ouvrir la bouche du sujet. Positionner les pouces sur les arcades dentaires inférieures. Accentuer la dysfonction en décoaptant et antériorisant les deux ménisques. Puis décoapter à droite tout en exerçant une traction céphalique à gauche (on induit une compression gauche). Maintenir les parmètres et faire fermer la bouche tout en effectuant :
-une décoaptation gauche
-une antériorisation à gauche
-une traction céphalique à droite

Annexe n°4 : lettres d'information

LETTRE D'INFORMATION DESTINEE AUX PATIENTS POUR PARTICIPATION A UNE ETUDE CLINIQUE DANS LE CADRE D'UN MEMOIRE DE FIN D'ETUDES EN OSTEOPATHIE

TITRE DU MEMOIRE : Ostéopathie et sens transversal en orthopédie dento-faciale

Madame, Monsieur,
Nous vous proposons de participer à une étude clinique dans le cadre d'un mémoire de fin d'études en ostéopathie.
Cette lettre d'information vous détaille en quoi consiste cette étude.
Vous pourrez prendre le temps pour lire et comprendre ces informations, de réfléchir à votre participation et pour demander au praticien responsable de l'étude de vous expliquer ce que vous n'aurez pas compris.

BUT DE L'ETUDE
Le but de cette étude est de démontrer l'action de l'ostéopathie dans le cadre d'un traitement orthodontique. Le protocole appliqué dans le cadre de cette étude sera le suivant :
-test et correction du bassin (iliaques, sacrum)
-test et libération du diaphragme
-test et libération du médiastin
-test et correction de la charnière cervico-thoracique
-écoute et libération de la SSB (synchondrose sphéno-basilaire)
-test et correction de la base du crâne (C0, C2, C3)
-test et correction des temporaux
-test et correction de la suture maxillo-palatine
-test et correction des sutures intermaxillaires et interpalatines
-test et correction de l'ethmoïde
-technique de libération de l'os hyoïde
-libération des ATM (articulations temporo-mandibulaires)

BENEFICE(S) ATTENDUS
L'intérêt est de voir en quoi les 2 disciplines (ostéopathie et orthodontie) sont interdépendantes, et ce que l'ostéopathie apporte à l'orthodontie, pour en conclure sur la croissance transversale du maxillaire, ainsi que les contraintes retrouvées.

DEROULEMENT DE L'ETUDE
Pour la réalisation de cette étude, deux séances d'ostéopathie auront lieu au cabinet d'orthodontie, situé 2 allée Racine à Carquefou.
Des mesures des distances intermolaires et intercanines seront effectuées par l'orthodontiste, Florence LANDOIS, afin d'optimiser les résultats de l'étude.

RISQUES POTENTIELS
Suite à la séance, le patient peut ressentir des douleurs à type de courbatures ou une sensation de fatigue générale pendant quelques jours.

FRAIS MEDICAUX
Votre collaboration à ce protocole clinique n'entraînera pas de participation financière de votre part.
Si vous avez des questions pendant votre participation à cette étude, vous pourrez contacter l'étudiante réalisant l'étude, Justine GAPIHAN, tél : 0649532156.

Vous êtes libre d'accepter ou de refuser de participer à cette étude. Cela n'influencera pas la qualité des soins qui vous seront prodigués.

Vous pouvez également décider en cours d'étude d'arrêter votre participation sans avoir à vous justifier.

Nous vous remercions d'avoir pris le temps de lire cette lettre d'information. Si vous êtes d'accord pour participer à cette recherche, nous vous invitons à signer le formulaire de consentement ci-joint.

LETTRE D'INFORMATION DESTINEE AUX PATIENTS POUR PARTICIPATION A UNE ETUDE CLINIQUE DANS LE CADRE D'UN MEMOIRE DE FIN D'ETUDES EN OSTEOPATHIE

TITRE DU MEMOIRE : Ostéopathie et sens transversal en orthopédie dento-faciale.

Madame, Monsieur,
Nous vous proposons de participer à une étude clinique dans le cadre d'un mémoire de fin d'études en ostéopathie.
Cette lettre d'information vous détaille en quoi consiste cette étude.
Vous pourrez prendre le temps pour lire et comprendre ces informations, de réfléchir à votre participation et pour demander au praticien responsable de l'étude de vous expliquer ce que vous n'aurez pas compris.

BUT DE L'ETUDE
Le but de cette étude est de démontrer l'action de l'ostéopathie dans le cadre d'un traitement orthodontique. Le protocole appliqué dans le cadre de cette étude sera le suivant :
-test et correction du bassin (iliaques, sacrum)
-test et libération du diaphragme
-test et libération du médiastin
-test et correction de la charnière cervico-thoracique
-écoute et libération de la SSB (synchondrose sphéno-basilaire)
-test et correction de la base du crâne (C0, C2, C3)
-test et correction des temporaux
-test et correction de la suture maxillo-palatine
-test et correction des sutures intermaxillaires et interpalatines
-test et correction de l'ethmoïde
-technique de libération de l'os hyoïde
-libération des ATM (articulations temporo-mandibulaires)

BENEFICE(S) ATTENDUS
L'intérêt est de voir en quoi les 2 disciplines (ostéopathie et orthodontie) sont interdépendantes, et ce que l'ostéopathie apporte à l'orthodontie, pour en conclure sur la croissance transversale du maxillaire, les contraintes retrouvées ainsi que le temps de traitement orthodontique, en fonction du type d'appareil posé.

DEROULEMENT DE L'ETUDE
Pour la réalisation de cette étude, deux séances d'ostéopathie auront lieu au sein de l'ACR IO-Rennes, située rue Blaise Pascal à Bruz (35170), selon les disponibilités du patient et du praticien.

RISQUES POTENTIELS
Suite à la séance, le patient peut ressentir des douleurs à type de courbatures ou une sensation de fatigue générale pendant quelques jours.

FRAIS MEDICAUX
Votre collaboration à ce protocole clinique n'entraînera pas de participation financière de votre part.
Si vous avez des questions pendant votre participation à cette étude, vous pourrez contacter l'étudiante réalisant l'étude, Justine GAPIHAN, tél : 0649532156.

Vous êtes libre d'accepter ou de refuser de participer à cette étude. Cela n'influencera pas la qualité des soins qui vous seront prodigués.

Vous pouvez également décider en cours d'étude d'arrêter votre participation sans avoir à vous justifier.

Nous vous remercions d'avoir pris le temps de lire cette lettre d'information. Si vous êtes d'accord pour participer à cette recherche, nous vous invitons à signer le formulaire de consentement ci-joint.

Annexe n°5 : consentements éclairés

Formulaire de Recueil de Consentement Eclairé

Je soussigné(e), ……. accepte que Justine GAPIHAN, en formation à l'Institut d'Ostéopathie de Rennes, encadrée par Antoine CHOLLET, ostéopathe D.O. et Florence LANDOIS, orthodontiste, inclut la participation de mon enfant,……..dans son étude :

OSTEOPATHIE ET SENS TRANSVERSAL EN ORTHOPEDIE DENTO-FACIALE

J'ai reçu toutes les informations nécessaires pour comprendre l'intérêt et le déroulement de l'étude, les bénéfices attendus, les contraintes et les risques éventuels. J'ai pu poser toutes les questions nécessaires à la bonne compréhension de ces informations et j'ai reçu des réponses claires et précises.

Interruption de la participation :
Sans justification et sans compromettre la qualité des soins qui sont dispensés à mon enfant, je suis libre de refuser la participation à cette étude et je peux l'interrompre à tout moment, auquel cas j'en informerai Justine GAPIHAN. En foi de quoi, j'accepte librement et volontairement que mon enfant participe à cette étude.

Recueil des données :
Les données ayant trait à l'état de santé, les habitudes de vie, la situation administrative demeurent strictement confidentielles et ne peuvent être consultées que par Justine GAPIHAN, étudiante en ostéopathie et Florence LANDOIS, orthodontiste.
J'ai bien été informé(e) que les données personnelles, les photos de son occlusion dentaire et de ses empreintes dentaires seront rendues anonymes, avant d'être intégrées dans un rapport écrit.
Je conserve un exemplaire de ce document.

Date et lieu :
Signature du parent du patient :

Date et lieu :
Signature de Justine GAPIHAN :

Formulaire de Recueil de Consentement Eclairé

Je soussigné(e), ... accepte que Justine GAPIHAN, en formation à l'Institut d'Ostéopathie de Rennes, encadrée par Antoine CHOLLET, ostéopathe D.O. et Philippe ROL, orthodontiste, inclut la participation de mon enfant,.....dans son étude :

OSTEOPATHIE ET SENS TRANSVERSAL EN ORTHOPEDIE DENTO-FACIALE

J'ai reçu toutes les informations nécessaires pour comprendre l'intérêt et le déroulement de l'étude, les bénéfices attendus, les contraintes et les risques éventuels. J'ai pu poser toutes les questions nécessaires à la bonne compréhension de ces informations et j'ai reçu des réponses claires et précises.

Interruption de la participation :
Sans justification et sans compromettre la qualité des soins qui sont dispensés à mon enfant, je suis libre de refuser la participation à cette étude et je peux l'interrompre à tout moment, auquel cas j'en informerai Justine GAPIHAN. En foi de quoi, j'accepte librement et volontairement que mon enfant participe à cette étude.

Recueil des données :
Les données ayant trait à l'état de santé, les habitudes de vie, la situation administrative demeurent strictement confidentielles et ne peuvent être consultées que par Philippe ROL, orthodontiste et Justine GAPIHAN, étudiante en ostéopathie.
J'ai bien été informé(e) que les données personnelles, les photos de son occlusion dentaire et de ses empreintes dentaires seront rendues anonymes, avant d'être intégrées dans un rapport écrit.
Je conserve un exemplaire de ce document.

Date et lieu :
Signature du parent du patient :

Date et lieu :
Signature de Justine GAPIHAN :

Annexe n° 6 : Résultats patient 1

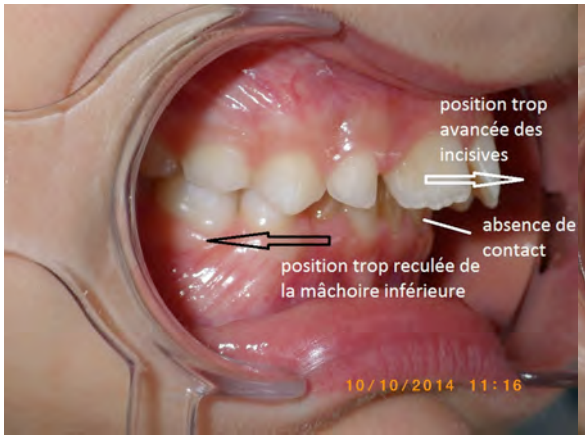

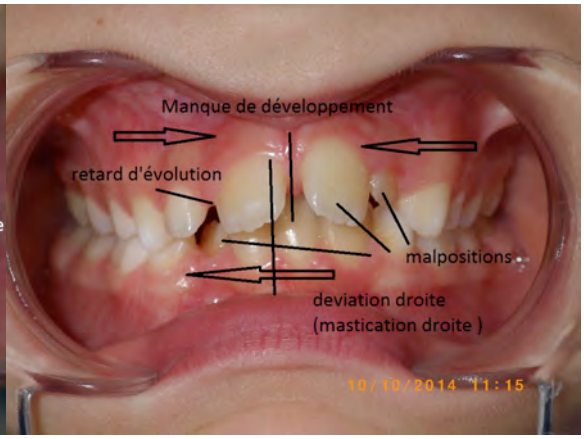

Début de traitement vue frontale

Début de traitement vue latérale

Vue frontale: réduction du diastéme interincisif

amélioration des positions des incisives

supérieures avec correction de la rotation

réduction de la déviation droite mandibulaire

amélioration des positions incisives inférieures

développement transversal bi maxillaire

Vue latérale: horizontalisation du plan d'occlusion

réduction de la supraclusion