Effets d'un traitement ostéopathique sur les capacités visuo- spatiales

---

Mémoire de fin d'études

2014-2015

Diplôme en ostéopathie

Tuteurs de mémoire

Dr. NADY EL HOYEK

FLORENT BRIERE D.O.

Auteur du mémoire

LAURE BURKHARDT

REMERCIEMENTS

L'élaboration de ce travail de fin d'étude m'a permis de comprendre qu'un mémoire était loin d'être une entreprise solitaire. Il n'aurait jamais pu voir le jour sans le soutien d'un grand nombre de personnes dont la générosité et la disponibilité à l'égard de mes recherches m'ont permis d'avancer dans la rédaction de ce dernier.

Je voudrais tout d'abord remercier mon tuteur, Docteur Nady El Hoyek, pour la confiance qu'il m'a accordée en acceptant d'encadrer ce travail. Je lui suis reconnaissante de m'avoir apportée ses commentaires critiques ainsi que ses précieux conseils, me guidant tout au long de ce travail. Sa précision et sa rigueur scientifique ont été de vrais piliers sur lesquels m'appuyer. Qu'il trouve ici le témoignage de mes sincères remerciements.

Je remercie également mon co-tuteur, Florent Brière D.O. Son soutien et son enthousiasme ont été mes sources de motivation. Son esprit éclairé m'a permis d'approfondir et d'enrichir ma réflexion. La pertinence et la qualité de ses remarques ont été indispensables à l'aboutissement de ce mémoire. Les imprévus et autres difficultés n'ont pas eu raison de nous ! J'espère que ce travail est à la hauteur de ses espérances. Qu'il trouve ici l'expression de ma sincère reconnaissance pour ses précieux enseignements.

Merci à tous les deux pour les échanges que nous avons eus et qui ont permis la réalisation du protocole expérimental.

Je remercie Docteur Franck Di Renzo pour sa contribution à l'élaboration de l'analyse statistique.

Ce travail de fin d'étude a été réalisé au sein de l'établissement IOPS-EUROSTEO à Aix en Provence où je remercie Sandra Choulet, sous- directrice de l'école, ainsi que Karine Daudin, Assistante de Direction, pour avoir facilité la mise en place de mes expériences.

La réussite de ce projet est également due aux étudiants ostéopathes volontaires qui ont accepté de participer aux expériences. Sans vous, ce travail n'existerait pas.

Un grand merci à mes amis qui, malgré mon absence, m'ont soutenue dans cette aventure ostéopathique ! J'adresse un clin d'œil particulier à Déborah, notre binôme m'a donné de la force et nos discussions interminables m'ont enrichie, à Sandrine pour son énergie incroyable et sa générosité (elle n'a pas compté son temps pour m'aider à la mise en page de mon mémoire), à Virginie pour sa sagesse et sa disponibilité ainsi qu'à Christophe pour son calme et sa rigueur lors de nos révisions.

Un remerciement plus particulier à Julien, son amour et son soutien inconditionnel m'ont permis d'avancer. Merci pour ta participation dans le dépouillement des résultats, je n'y serais pas arrivée sans toi.

Enfin, je tiens à adresser toute mon affection à ma maman qui me soutient dans tout ce que j'entreprends. Merci pour ta foi en moi qui a fait de moi ce que je suis aujourd'hui. Merci encore pour tes conseils et corrections lors de la relecture de ce travail.

RESUME

Introduction : La rotation mentale (RM) est une forme d'imagerie mentale qui correspond à la capacité à faire tourner, mentalement, l'image d'un objet en 2 ou 3 dimensions. La mise en jeu des processus moteurs active les régions motrices nécessaires à la résolution des problèmes de RM et va solliciter le schéma corporel. L'ostéopathie est une méthode thérapeutique visant à rétablir la mobilité du corps.

Objectif : Etudier les effets d'une prise en charge ostéopathique sur les capacités de RM.

Méthode : 36 adultes sains volontaires, âgés entre 24 et 47 ans, étaient répartis de manière aléatoire en 2 groupes (expérimental et contrôle). Une épreuve de RM de figures géométriques (VMRT test) et un test de RM de segments corporels sont effectués en pré-test pour les 2 groupes. Le groupe expérimental a reçu une prise en charge ostéopathique de 30 minutes le lendemain des pré-tests contre aucune prise en charge ostéopathique pour le groupe contrôle, mais une activité neutre de durée équivalente (discussion générale avec l'expérimentateur). Des post-tests similaires aux pré-tests étaient effectués le lendemain de la prise en charge ostéopathique et de l'activité neutre.

Résultats : La prise en charge ostéopathique n'a pas montré d'effet sur les capacités de RM.

Conclusion : L'unique prise en charge ostéopathique ainsi que le petit délai séparant l'intervention et le post-test pourraient être la raison de cette absence de résultats significatifs. Une amélioration de la méthodologie de cette étude est nécessaire en vue de nouvelles recherches dans ce domaine.

Mots clés : Rotation mentale, ostéopathie, schéma corporel.

ABTRACT

Introduction: Mental rotation (MR) is a form of mental imagery that consists of mentally rotating a 3 or 2 dimensional object. Motor processes are involved in solving MR problems, this activates motor areas in the brain which is linked to our body schema. Osteopathy is a therapeutic technique that enhances body motion.

Aim: Study the effects of an osteopathic intervention on MR abilities.

Method: 36 healthy adults volunteers, aged between 24 and 47, were randomly assigned to 2 groups (experimental and control). An abstract shapes MR test (VMRT) and a body MR test were administered during a pre-test for both groups. The following day, the experimental group received a 30 minutes osteopathic intervention while the control group participated in a neutral activity of equivalent time (general discussion with the experimenter). The same tests were administered during the post-test the day following the osteopathic intervention and the neutral activity.

Results: The osteopathic intervention did not show any positive effect on the MR ability.

Conclusion: The unique osteopathic intervention as well as the small delay between the intervention and the post-test may be behind this lack of significant results. Changing the experimental design is necessary for similar future research in this field.

Keywords: Mental rotation, osteopathy, body schema.

SOMMAIRE

REMERCIEMENTS 1

RESUME 1

ABTRACT 1

SOMMAIRE 2

INTRODUCTION 4

I. DONNEES THEORIQUES 9

I.1. La rotation mentale 9

I.2. Schéma corporel : 23

I.3. Ostéopathie 31

II. PROBLEMATIQUE / HYPOTHESE 37

MATERIEL ET METHODE 38

I. OBJECTIF DE L'ETUDE 38

II. POPULATION 38

II.1. Description de la population 38

II.2. Recrutement 38

II.3. Critères d'inclusion 38

II.4. Critères d'exclusion 38

III. VARIABLES MESUREES 39

IV. PROTOCOLE EXPERIMENTAL 39

IV.1. Répartition des groupes 39

IV.2. Protocole de tests 39

RESULTATS 53

I. Analyse statistique 53

II. Résultats 54

DISCUSSION 55

CONCLUSION 57

BIBLIOGRAPHIE 58

LIENS INTERNET 69

TABLE DES ILLUSTRATIONS 70

TABLE DES MATIERES 71

ANNEXES 74

INTRODUCTION

Les fonctions visuo-spatiales permettent de s'orienter dans l'espace, de percevoir les objets de notre environnement et de les organiser en une scène visuelle cohérente, d'imaginer mentalement un objet physiquement absent.

Linn et Petersen (1985)[1] ont organisé ces capacités visuo-spatiales en 3 catégories :

- La perception spatiale, correspondant à l'aptitude à déterminer les relations spatiales entre différents objets par rapport à l'orientation de notre propre corps (Witkin, 1949)[2].
- La rotation mentale (RM), qui définit la possibilité de faire tourner mentalement l'image d'un objet en 2 ou 3 dimensions (Shepard et Metzler, 1971)[3].
- La visualisation spatiale, capacité à manipuler des informations spatiales complexes nécessitant une série d'opérations dynamiques. Les tâches de visualisation spatiale peuvent combiner les processus utilisés lors de la RM et de la perception spatiale.

Piaget et Inhelder (1971)[4] définissent l'image mentale comme le résultat de l'intériorisation du processus d'accommodation d'un schème d'action[5] ou de perception à la réalité que l'individu cherche à assimiler.[6] En d'autres termes, l'image mentale est une représentation cérébrale que l'individu élabore pour appréhender l'environnement, communiquer avec les autres et assurer la planification de ses mouvements.

---

[1] Linn M., et Petersen, Ac. (1985). Emergence And Characterization Of Sex Differences In Spatial Ability : A Meta- Analysis. Child Development, 56, 1479-1498.
[2] Witkin, Ha. (1949). The Nature And Importance Of Individual Differences In Perception. Journal Of Personality, 18, 145-170.
[3] Shepard, Rn., et Metzler, J. (1971). Mental Rotation Of Three Dimensional Objects. Science, 171: 701-703.
[4] Piaget, J., et Inhelder, B. (1971). Mental Imagery In Child. New York, Basic Books.
[5] "Un schème est la structure ou l'organisation des actions telles qu'elles se transfèrent ou se généralisent lors de la répétition de cette action en des circonstances semblables ou analogues", La psychologie de l'enfant, p. 11, http://www.jeanpiaget.ch)
[6] www.fondationjeanpiaget.ch/fjp/site/ModuleFJP001/index_gen_page.php?IDPAGE=33&IDMODULE=17

L'homme est capable de générer mentalement des évènements moteurs, perceptuels et autres sans stimulus extérieur déclenchant.
Ainsi l'imagerie motrice se distingue de l'imagerie mentale par la représentation d'une action motrice spécifique reproduite intérieurement sans production de l'acte moteur (Denis, 1989)[7]. L'imagerie motrice est une adaptation de l'imagerie mentale où le corps est acteur pour la représentation mentale d'un mouvement.

La rotation mentale (RM) quant à elle, est une forme d'imagerie mentale qui nécessite des transformations visuo-spatiales de l'image d'un objet. Au regard de sa nature dynamique, la RM se situe au croisement de l'imagerie mentale et de l'imagerie motrice. Autrement dit, les imageries mentale et motrice partagent des caractéristiques communes, en particulier à travers l'utilisation de la RM. Kosslyn (1998)[8] disait qu' « il est possible de concevoir que toutes les capacités de transformation d'images s'enracinent dans le système moteur ».
De plus, depuis que Parsons[9], en 1994, a introduit l'utilisation d'images représentant des segments corporels, certains tests de RM sont considérés comme évaluant la capacité d'imagerie motrice. Plus récemment, Caeyenberghs et al. (2009)[10] ont ainsi utilisé la RM de mains et de lettres pour évaluer imagerie motrice et visuelle, respectivement.

Les capacités de RM vont nous intéresser plus particulièrement dans ce travail, et plus spécifiquement l'influence de la position initiale d'un segment corporel et la RM, les informations posturales et leur rapport à l'environnement étant déterminantes dans la construction de la représentation mentale (Shepard et Metzler, 1971[11] ; Ionta et al., 2007[12] ; Amorim et al., 2006[13] ; Funk et al., 2005[14] ;) ; ces

[7] Denis M. (1989). Image Et Cognition. Presses Universitaires De France, Paris.
[8] Kosslyn S.M. (1998). Préface De J Bideaud & Y. Courbois (Eds.). Image Mentale Et Développement : De La Théorie Piagétienne Aux Neurosciences Cognitives. Paris, Fr : Presses Universitaires De France.
[9] Parsons L.M. (1994). Temporal And Kinematic Properties Of Motor Behavior Reflected In Mentally Simulated Action. Journal Of Experimental Psychology, 20, 709-730.
[10] Caeyenberghs, K. et Al (2009). Motor Imagery Development In Primary School Children. Developmental Neuropsychology, 34, 103-121.
[11] Shepard, Rn., et Metzler, J. (1971). Mental Rotation Of Three Dimensional Objects. Science, 171: 701-703.
[12] Ionta, S. et Al (2007). The Influence Of Hands Posture On Mental Rotation Of Hands And Feet. Experimental Brain Research, 183, 1-7.
[13] Amorim, Ma. et Al (2006). Embolied Spatial Transformations : Body Analogy For The Mental Rotation Of Objects. Journal Of Experimental Psychology, 135, 327-347.

dernières étant dues à la sollicitation du schéma corporel lors de la RM par activation des afférences kinesthésiques et somesthésiques. La kinesthésie regroupe le système sensoriel qui informe l'individu sur la position et les mouvements des parties de son corps. Tandis que la somesthésie désigne l'ensemble des sensibilités cutanées et internes subies par le corps comprenant les sensations extéroceptives (ou externes), proprioceptives (ou internes) et nociceptives (ou douloureuses).

Le concept d'imagerie kinesthésique est introduit pour la première fois par Galton en 1883 [15] qui le décrit comme étant : « […] où je suis à la fois spectateur et tous les acteurs en même temps, dans un théâtre imaginaire mental. Donc, je sens une sensation naissante d'une certaine action musculaire pendant que je suis le témoin simultanément d'une marionnette de mon esprit (une partie de moi-même réussit cette action), et j'assume une attitude mentale appropriée pour cette occasion ».

Ainsi, l'imagerie motrice consiste à servir de substitut à des perceptions motrices ou kinesthésiques. En effet, l'imagerie motrice peut être visuelles interne (1ère personne), visuelle externe (3ème personne) ou kinesthésique, elle est ainsi en étroite relation avec la perception: les différentes parties du cerveau activées pour la vision, le sont aussi dans l'imagerie motrice (Kosslyn, 1994)[16]. De même, des régions du cerveau impliqué dans les mouvements sont également activées par l'imagerie motrice (Jeannerod, 1994[17] ; Gibbs, 2002[18]).

Les capacités de RM vont d'autant plus nous intéresser dans ce travail, puisque la RM est située à mi-chemin entre imagerie mentale et imagerie motrice. En effet, elle consiste à imaginer le déplacement et la transformation (rotation) d'un objet (corps) dans l'espace, implique ensuite des processus moteurs lors de son exécution. Par extension dans la vie quotidienne, elle sera souvent sollicitée, telle que dans l'aménagement d'une maison, le rangement d'objets, l'apprentissage des

---

[14] Funk, M. et Al (2005). Motor Processes In Children's Imagery : The Case Of Mental Rotation Of Hands. Developmental Science, 8, 402-408.
[15] Galton, F., 1907. Inquiries Into Human Faculty And Its Development. Dutton, New York.
[16] Kosslyn, S., 1994. Image And Brain. A Bradford Book, Cambridge.
[17] Jeannerod, M., 1994. The Representing Brain: Neural Correlates Of Motor Intention And Imagery. Behavioral And Brain Sciences, 17, 187–245.
[18] Gibbs, R., 2002. Mental Imagery And Embodied Activity. Journal Of Mental Imagery 26 (1–2), 1–30

sciences[19] mais aussi dans la pratique sportive. En effet, le sportif de manière générale, aura recours à l'imagerie motrice pour visualiser son parcours ou encore améliorer ses performances. Les techniques d'imagerie pourront également être employées dans un cadre thérapeutique afin de poursuivre l'entrainement ou de recouvrer des fonctions motrices après une blessure. (Guillot et Collet, 2008)[20]

RM et schéma corporel sont donc en lien, notamment par l'activation de processus moteurs communs. Ce travail a consisté à étudier la possibilité d'agir sur la RM par l'intermédiaire du schéma corporel et de voir l'effet d'une prise en charge ostéopathique sur les capacités visuo-spatiales.

L'ostéopathie est une approche visant à améliorer la mobilité de tout ou d'une partie du corps, dont la fonction sera altérée ou diminuée totalement ou partiellement. Elle agit donc sur le corps. Des études ont montré que l'ostéopathie pouvait améliorer l'équilibre des personnes âgées (Lopez, 2011)[21] ; ce qui porte à croire que l'ostéopathie peut agir sur le schéma corporel afin de rétablir la stabilité de l'individu. L'intégrité biomécanique facilitera la génération puis la propagation de l'influx nerveux jusqu'au cortex. Ainsi, une perte de mobilité tant articulaire que tissulaire entrainera une diminution du message proprioceptif. (Zegarra-Parodi R. 2004)[22]

Du fait de l'implication du schéma corporel dans de nombreuses activités cognitives et motrices, ce mémoire traite de l'intérêt d'une prise en charge ostéopathique afin d'en étudier les effets sur la RM.

Le chapitre I de la revue de littérature synthétisera les principaux résultats des expériences menées sur la RM et sera divisé en 5 parties : Une première partie définira la RM. La deuxième traitera des relations entre la RM et les processus

---

[19] Hoyek, N. et Al (2009). Enhancement Of Mental Rotation Abilities And Its Effect On Anatomy Learning. Teaching And Learning In Medicine, 21(3), 201-206.

[20] Guillot, A. et Collet, C. (2008). Construction Of The Motor Imagery Integrative Model In Sport: A Review And Theoretical Investigation Of Motor Imagery Use. International Review Of Sport And Exercise Psychology,1 ,31-44.

[21] Lopez D et Al, 2011. Effects Of Comprehensive Osteopathic Manipulative Treatment On Balance In Elderly Patients : A Pilot Study. The Journal Of The American Osteopathic Association. 2011 Jun;111(6):382-8

[22] Zegarra-Parodi R. 2004. Could Joint Hypomobility Alter Optimal Proprioceptive Information. The American Academy Of Osteopathy. P 25-30.

moteurs. L'effet du schéma corporel et la RM de segments corporels seront abordés dans un troisième paragraphe. Il s'en suivra la description des différentes stratégies que le cerveau met en place lors d'une action nécessitant la RM. Enfin, l'effet de la pratique sportive ou de l'activité professionnelle sur la capacité de RM sera abordé.

Le chapitre II présentera le schéma corporel. Une définition en sera donnée et les processus moteurs seront décrits. Le lien avec la RM ayant été mis en évidence dans des études comportementales et de neuro-imagerie.

Après une présentation générale des principes ostéopathiques, le chapitre III s'intéressera à l'action de l'ostéopathie sur le schéma corporel. Une troisième partie dans ce chapitre III, décrira l'influence d'une prise en charge ostéopathique sur l'attention. Ce qui permettra de faire un lien dans une quatrième partie entre l'ostéopathie et la RM, correspondant à l'axe principal de ce travail.

Le chapitre IV reprendra la problématique générale qui a permis d'élaborer les hypothèses pour le protocole de recherche.

Les chapitres V et VI présenteront respectivement les résultats des expériences et la discussion qui en découle.

Le chapitre VI ponctuera l'ensemble de ce travail dans une conclusion.

I. DONNEES THEORIQUES

I.1. La rotation mentale

I.1.1. Définition

La rotation mentale (RM) est une capacité de l'esprit à faire tourner l'image d'un objet en 2 ou 3 dimensions. Elle correspond à une forme particulière d'imagerie mentale ou motrice, qui nécessite une structuration de l'espace.

La RM permet de visualiser une image ou un objet selon différents angles. Les études de Shepard et Metzler (1971)[23] ont mis en évidence la nécessité de RM pour déterminer si deux images présentées sous différents angles étaient identiques ou non. Les participants devaient indiquer le plus rapidement possible, si les deux assemblages de cubes (Shepard et Metzler cubes : SM cubes) étaient similaires. Les résultats ont montré que le temps de réponse était proportionnel à l'angle de rotation séparant les deux objets. Ce travail s'intéressera particulièrement à cette aptitude visuo-spatiale. (Figure 1)

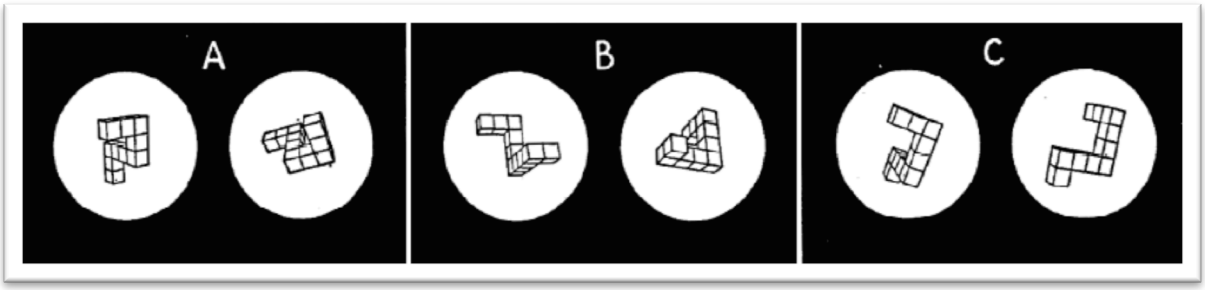

Figure 1: Exemple des images utilisées par Shepard et Metzler (1971): A stimuli identiques avec un écart angulaire; B stimuli identiques avec un écart angulaire; C stimuli différents.

[23] Shepard, Rn., et Metzler, J. (1971). Mental Rotation Of Three Dimensional Objects. Science, 171: 701-703.

I.1.2. Rotation mentale et processus moteurs

La RM nécessite la construction, la transformation et la manipulation d'une image visuelle et implique pour cela des processus moteurs. Ces derniers permettent de mettre l'image en mouvement et de la faire tourner.

Une première partie sera consacrée aux bases neurofonctionnelles de la RM avec l'activation des régions corticales visuelles et motrices, ainsi que les différentes stratégies utilisées.

I.1.2.1. Neuro- imagerie

Grâce à la neuro-imagerie, l'activation du lobule pariétal supérieur et des régions visuelles extrastriées a été mise en évidence pendant la RM (Barnes et al., 2000[24]; Harris et al., 2000[25]; Jordan et al., 2001[26]). Zacks (2008)[27] a montré que le cortex pariétal supérieur contrôlait les transformations visuo-spatiales des images car la RM est une représentation spatiale durant laquelle les sujets visualisent une rotation. De plus, l'activation des aires occipitales associatives atteste la visualisation de l'objet en mouvement.

Les aires motrices sont également activées et notamment lors de la RM de segments corporels. Cohen et al (1996)[28] ont mis en évidence les premiers, l'activation de l'aire prémotrice (Aire 6), des aires occulomotrices (Aire 8) ainsi que des régions pariétales supérieures (notamment le pré-cuneus et Aire 7). Windischberger et al. (2003)[29] ont montré que les aires pariétales et pré-motrices sont les principales activées.

---

[24] Barnes, J., Howard, Rj., Senior, C., Brammer, M., Bullmore, Et., Simmons, A., Woodruff, P., et David, As. (2000). Cortical Activity During Rotational And Linear Transformations. Neuropsychologia, 38, 1148-1156.
[25] Harris, Im., Egan, Gf., Sonkkila, C., Tochon-Danguy, Hj., Paxinos, G., et Watson, Jdg. (2000). Selective Right Parietal Lobe Activation During Mental Rotation. A Parametric Pet Study. Brain, 123, 65-73.
[26] Jordan, K., Heinze, Hj., Lutz, K., Kanowski, M., et Jancke, L. (2001). Cortical Activations During The Mental Rotation Of Different Visual Objects. Neuro Image, 131, 143-152.
[27] Zacks, Jm. (2008). Neuroimaging Studies Of Mental Rotation : A Meta-Analysis And Review. Journal Of Cognitive Neuroscience, 20, 1-19.
[28] Cohen, Ms., Kosslyn, Sm., et Al (1996). Changes In Cortical Activity During Mental Rotation. A Mapping Study Using Functional Mri. Brain, 119, 89-100.
[29] Windischberger, C., Lamm, C., Bauer, H., et Moser, E. (2003). Human Motor Cortex Activity During Mental Rotation. Neuro Image, 20, 225-232.

Lamm et al. (2007)[30] ont rapporté une activation du cortex prémoteur dorsolatéral qui correspondrait à des processus généraux comme l'attention visuo-spatiale et l'anticipation du mouvement. Ainsi l'activation de la RM serait soumise à un processus visuo-moteur considéré comme une simulation d'une rotation réelle d'un objet. Lamm et al. (2007) [31] ont précisé que les circuits nerveux activés étaient spécifiques et distincts pour la RM ou l'imagerie motrice. Dans le premier cas, c'est la région rostrale qui est activée alors que dans le second c'est la région caudale. La partie rostrale n'étant pas connectée aux régions impliquées dans l'exécution motrice, elle serait davantage sollicitée par un processus cognitif plutôt que moteur.

RM et imagerie motrice sont donc deux processus complémentaires activant des circuits nerveux spécifiques. Il existe de nombreuses études sur la relation entre RM de figures abstraites (Shepard et Metzler, 1971[32] ; Vandenberg et Kuse, 1978[33]) et les fonctions motrices. Toutefois, l'activation des régions motrices au cours du processus de RM reste controversée dans la littérature scientifique. Il n'y a pas de consensus sur l'implication des régions motrices. La majorité des résultats mentionne le gyrus précentral, impliqué dans la planification et l'exécution motrice. (Il faut appuyer sur un bouton en fin de RM lors des expériences) (Iwaki et al., 1999[34]; Richter et al., 1997[35]). On retrouve parfois l'activation des aires visuelles (Barnes et al., 2000[36]; Harris et al., 2000[37];Jordan et al., 2001[38]).

---

[30] Lamm, C., Windischberger, C., Moser, E., et Bauer, H. (2007). The Functional Role Of Dorso-Lateral Premotor Cortex During Mental Rotation. An Event-Related Frmi Study Separating Cognitive Processing Steps Using A Novel Task Paradigm. Neuro Image, 36, 1374-1386.
[31] Lamm, C., Windischberger, C., Moser, E., et Bauer, H. (2007). The Functional Role Of Dorso-Lateral Premotor Cortex During Mental Rotation. An Event-Related Frmi Study Separating Cognitive Processing Steps Using A Novel Task Paradigm. Neuro Image, 36, 1374-1386.
[32] Shepard, Rn., et Metzler, J. (1971). Mental Rotation Of Three Dimensional Objects. Science, 171: 701-703.
[33] Vandenberg, S., et Kuse, A. (1978). Mental Rotation, A Group Test Of 3-D Spatial Visualization. Perceptual And Motor Skills, 47, 599–604.
[34] Iwaki, S., Ueno, S., Imada, T., et Tonoike, M. (1999). Dynamic Cortical Activation In Mental Image Processing Revealed By Biomagnetic Measurement. Newreport, 10, 1793-1797.
[35] Richter, W., Ugurbil, K., Georgopoulos, A., et Kim, Sg. (1997). Time-Resolved Fmri Of Mental Rotation. Neuro Report, 8, 3697-3702.
[36] Barnes, J., Howard, R. J., Senior, C., Brammer, M., Bullmore, E. T.,Simmons, A., Woodruff, P., et David, A. S. (2000). Cortical Activity During Rotational And Linear Transformations. Neuropsychologia, 38, 1148–1156.
[37] Harris, Im., Egan, Gf., Sonkkila, C., Tochon-Danguy, Hj., Paxinos, G., et Watson, Jdg. (2000). Selective Right Parietal Lobe Activation During Mental Rotation. A Parametric Pet Study. Brain, 123, 65-73.
[38] Jordan, K., Heinze, Hj., Lutz, K., Kanowski, M., et Jancke, L. (2001). Cortical Activations During The Mental Rotation Of Different Visual Objects. Neuro Image, 131, 143-152.

Richter et al. (2000)[39] ont enregistré une activation bilatérale des aires prémotrice et motrice supplémentaire durant la RM de formes géométriques (SM cubes). De même que Vingerhoets et al. (2001)[40] ont identifié celle du cortex moteur primaire lors de la RM de lettres et de chiffres. Plus récemment, Windischberger et al. (2003)[41] ont aussi montré que les aires pariétales et prémotrices étaient les principales structures activées.

L'activation du cortex moteur et prémoteur serait le reflet de la planification et de l'exécution de la réponse tandis que l'activation de l'aire motrice supplémentaire correspondrait à la transformation spatiale de l'image mentale.

A la lecture de ces études, il est possible de conclure que l'imagerie visuelle ou motrice est en étroite relation avec la perception. C'est ainsi que les régions cérébrales spécifiques de la vision sont aussi activées dans la visualisation (Kosslyn, 1994)[42]. De même, les régions motrices utilisées pour les mouvements sont également activées par la visualisation d'un mouvement (Jeannerod, 1994[43] ; Gibbs, 2002[44]).

I.1.2.2. RM de segments corporels

- *Influence du schéma corporel sur la RM de segments corporels*

L'utilisation des segments corporels comme support de la RM entraine une plus grande implication des fonctions motrices.

Parsons (1994)[45] s'est intéressé à la relation entre RM et segments corporels à l'aide de figures de mains. Les participants devaient indiquer si la figure présentée était celle d'une main droite ou gauche, l'apparition du stimulus se faisant sous des

---

[39] Richter, W., Somorjai, R., Summers, R., et Jarmasz, M. (2000). Motor Area Activity During Mental Rotation Studied By Time-Resolved Single-Trial Fmri. Journal Of Cognitive Neuroscience, 12, 310–320.
[40] Vingerhoets, G., Santens, P., Van Laere, K., Lahorte, P., Dierckx, R.A., et De Reuck, J. (2001). Regional Brain Activity During Different Paradigms Of Mental Rotation In Healthy Volunteers: A Positron Emission Tomography Study. Neuro Image, 13, 381–391.
[41] Windischberger, C., Lamm, C., Bauer, H., et Moser, E. (2003). Human Motor Cortex Activity During Mental Rotation. Neuro Image, 20, 225-232.
[42] Kosslyn, S., 1994. Image And Brain. A Bradford Book, Cambridge.
[43] Jeannerod, M., 1994. The Representing Brain: Neural Correlates Of Motor Intention And Imagery. Behavioral Brain Science, 17, 187–245.
[44] Gibbs, R., 2002. Mental Imagery And Embodied Activity. Journal Of Mental Imagery 26 (1–2), 1–30.
[45] Parsons, L.M. (1994). Temporal And Kinematic Properties Of Motor Behavior Reflected In Mentally Simulated Action. Journal Of Experimental Psychology, 20, 709–730.

angles variés. Les temps de réponses étaient plus importants quand la RM devait placer la main dans une position difficile à reproduire physiquement.

- *RM de segments corporels avec un objet manipulable*

Petit et al. (2003)[46] ont par la suite comparé et montré que les temps de réponse pour effectuer la RM d'un segment corporel étaient plus élevés que ceux de la RM du marteau. De plus, la durée nécessaire pour effectuer la RM du marteau en condition impossible (à exécuter réellement) a augmenté. En effet, même si le marteau ne présente pas de contraintes anatomiques et biomécaniques, il reste néanmoins un outil lié au mouvement du segment corporel impliqué (dans cette expérience, il s'agit des mains).

Ces études permettent de conclure que la RM de segments corporels suit les mêmes lois que celles d'objets et que les contraintes biomécaniques influencent le mouvement des segments impliqués dans leurs manipulations. (Johnson, 2000[47] ; Petit et al., 2003[48])

Par la suite, Petit et al. (2006)[49] ont pu montrer que l'activation cérébrale des systèmes moteurs était plus marquée pour les orientations habituelles et fonctionnelles. Ce qui permet d'admettre qu'un objet manipulable a donc des caractéristiques motrices intégrées à sa représentation sémantique. Alors que la détection d'une position anatomiquement impossible se déroulerait avant le début de la RM et activerait les régions sous- corticales, telles que les amygdales, impliquées dans la réponse émotionnelle douloureuse induite par la vue d'un segment corporel déformé (Overney et al., 2005)[50].

---

[46] Petit, L.S., Pegna, A.J., Mayer, E., et Hauert, C.A. (2003). Representation Of Anatomical Constraints In Motor Imagery: Mental Rotation Of A Body Segment. Brain Andcognition, 51, 95–101.
[47] Johnson, S.H. (2000). Thinking Ahead: The Case For Motor Imagery In Prospective Judgements Of Prehension. Cognition, 74, 33-70.
[48] Petit, L.S., Pegna, A.J., Mayer, E., et Hauert, C.A. (2003). Representation Of Anatomical Constraints In Motor Imagery: Mental Rotation Of A Body Segment. Brain And Cognition, 51, 95–101.
[49] Petit, L.S., Pegna, A.J., Harris, I.M., Michel, C.M. (2006). Automatic Motor Cortex Activation For Natural As Compared To Awkward Grips Of A Manipulable Object. Experimental Brain Research, 168, 120-130.
[50] Overney, L.S., Michel, C.M., Harris, I.M., et Pegna, A.J. (2005). Cerebral Processes In Mental Transformations Of Body Parts: Recognition Prior To Rotation. Cognitive Brain Research, 25, 722-734.

Le changement du stimulus modifie les configurations d'activations cérébrales, l'utilisation des segments corporels comme support de la RM induirait une plus grande implication des fonctions motrices.

- *Influence de la position du segment corporel*

Ionta et al. (2007)[51] ont étudié l'influence de la position du segment corporel que l'on doit mobiliser mentalement pour exécuter l'exercice de RM. Les participants devaient indiquer si la figure présentée correspondait à une main droite ou gauche. Dans un premier temps, ils devaient répondre en gardant leurs mains sur leurs genoux alors que dans le second, ils devaient les croiser dans le dos. La RM des mains est influencée par les postures adoptées : elle était plus rapide lorsque les mains étaient dans une position naturelle. La RM pourrait donc être influencée par la posture d'un segment corporel donné, les informations posturales corporelles et de position segmentaire étant déterminantes dans la construction de la représentation mentale.

- *Intégration du schéma corporel sur la RM de figures abstraites*

Lors des travaux d'Amorim et al. (2006)[52], il a été mis en évidence que les processus moteurs pouvaient également être évoqués par la RM de figures abstraites, par le simple fait d'y ajouter «une forme humaine». Cette étude serait un intermédiaire entre la RM de segments corporels et la RM de figures géométriques abstraites (SM cubes). En effet, une représentation humaine a été ajoutée à côté des assemblages de cubes de Shepard et Metzler. L'évocation d'une caractéristique humaine permettrait ainsi de faciliter l'incorporation du schéma corporel à la forme abstraite ; ce qui explique que lorsque les participants observaient une posture qui ne pouvait être mimée par le système sensori-moteur à cause de contraintes anatomiques et biomécaniques, la RM n'était plus intégrée au schéma corporel. Les durées de réponses à ces stimuli étaient alors prolongées. (figure 2)

---

[51] Ionta, S., Fourkas, A.D., Fiorio, M., et Aglioti, S.M. (2007). The Influence Of Hands Posture On Mental Rotation Of Hands And Feet. Experimental Brain Research, 183, 1-7.
[52] Amorim, M.A., Isableu, B., et Jarraya, M. (2006). Embodied Spatial Transformations: Body Analogy For The Mental Rotation Of Objects. Journal Of Experimentalpsychology, 135, 327–347.

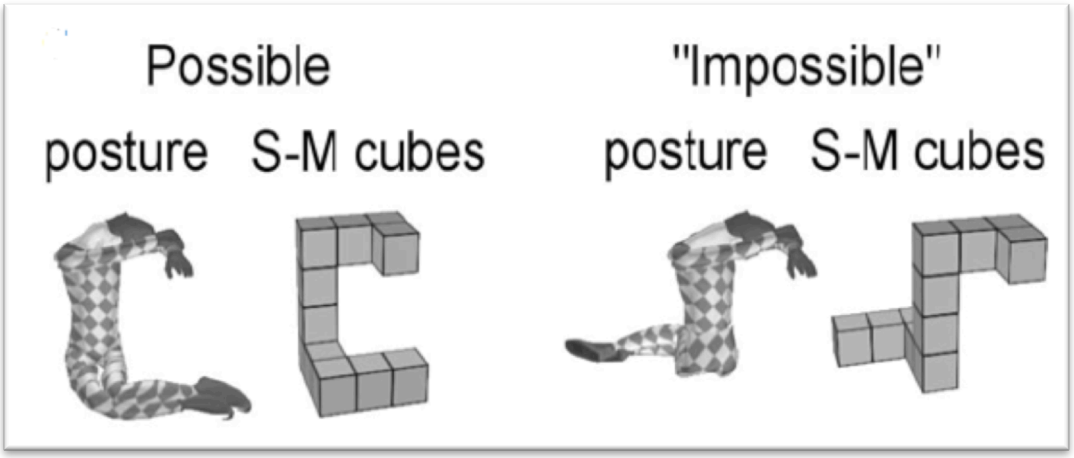

Figure 2: Protocole utilisé par Amorim et al (2006). Stimuli possibles et impossibles anatomiquement.

- *RM et latéralité*

Comme la posture d'un segment corporel peut influencer la RM, Ionta et Blanke (2009)[53] se sont demandés s'il existe une différence entre droitiers et gauchers. L'expérience s'est déroulée en deux temps (figure 3). Dans un premier temps, les participants devaient poser leur main droite sur leur genou droit et leur main gauche derrière le dos. Dans un second temps, les positions de mains étaient inversées. L'influence de la position des mains a été démontrée uniquement pour les droitiers, avec une augmentation du temps de réponse durant la RM de figures de mains droites lorsque leur propre main droite était dans le dos. L'absence d'effet chez les gauchers s'explique par leur capacité à développer des représentations proprioceptives et motrices des deux mains liée aux influences socio-culturelles. (Lors de l'utilisation d'outils la plupart du temps fabriqués pour des droitiers.)

[53] Ionta, S., et Blanke, O. (2009). Differential Influence Of Hands Posture On Mental Rotation Of Hands And Feet In Left And Right Handers. Experimental Brain Research, Doi 10.1007/S00221-009-1770-0.

Figure 3: Protocole expérimental d'Ionta et Blanke (2009). Pour l'image A les participants posaient leur main droite au niveau du genou droit et la main gauche derrière le dos, et l'inverse pour l'image B

I.1.2.3. Synthèse

Finalement, ce qui ressort de l'ensemble de ces études mentionnées ci-dessus, montre que faire appel à des stimuli tels que la RM de segments corporels ou d'objets manipulables incite généralement les participants à imaginer le mouvement nécessaire pour utiliser ou saisir l'objet, ce qui implique, de fait, des processus moteurs. En comparant avec les RM de structures géométriques informelles et peu familières (S-M cubes), l'imagination des transformations spatiales paraît facilitée.

En conclusion, les informations proprioceptives semblent influencer l'imagerie motrice et plus particulièrement lors de la rotation de segments corporels. (Vargas et al. 2004[54]) La complexité de faire tourner des segments corporels peut être facilitée par référence à son propre schéma corporel ou, au contraire, compliquée quand le stimulus présente des contraintes anatomiques ou biomécaniques. L'influence du schéma corporel sur la RM répond à une partie de l'axe de recherche de ce travail (et sera à nouveau abordée dans le chapitre II).

[54] Vargas, C.D., Olivier, E., Craighero, L., Fadiga, L., Duhamel, J.R., et Sirigu, A. (2004).The Influence Of Hand Posture On Corticospinal Excitability During Motor Imagery:A Transcranial Magnetic Stimulation Study. Cerebral Cortex, 14, 1200-1206.

I.1.2.4. Stratégie interne et stratégie externe

- *Bases neurofonctionnelles*

L'étude de l'activité cérébrale lors de la RM nous a donné des informations sur les régions activées lorsque des stimuli sont présentés aux individus. Seulement il apparait que plusieurs stratégies soient possibles pour exécuter la RM, selon que le participant s'imagine être acteur ou spectateur. La stratégie interne est dite égocentrique et met en jeu la motricité alors que la stratégie externe est dite allocentrique et est plutôt visuelle. Kosslyn et al (1998)[55] ont observé l'activité hémodynamique cérébrale lors de la RM de mains et de SM cubes. Il en ressort que les lobules pariétaux supérieurs et inférieurs et du cortex visuel extra- strié sont activés lors de la RM des cubes, tandis que la RM des mains a en plus activé les régions pré-motrices motrices et celle du cortex visuel primaire. Les processus moteurs seraient actifs lors de la RM de segments corporels, confirmant l'existence d'une stratégie interne consistant à imaginer le mouvement du segment corporel, par opposition à la RM de l'objet lui-même.

Cette stratégie ne serait pas utilisée uniquement pour la RM de segments corporels, mais aussi durant celle d'objets familiers que l'on peut facilement associer aux mouvements requis pour les manipuler (un marteau). Vingerhoets et al. (2002)[56] ont analysé une activation des régions pré-motrices durant la RM de figures de mains ainsi que la RM d'outils manipulables (crayon, taille-crayon, louche, ouvre-boîte). La stratégie interne peut donc être utilisée pour les deux types de stimuli, surtout pour ceux qui peuvent facilement être intégrés au schéma corporel.

Plus tard, Petit et al. (2006)[57] ont reporté une activation des régions motrices dès la présentation du stimulus (un marteau), avant même le début de la RM. L'action est ici intégrée à la perception ; ce qui nous permet de faire un lien supplémentaire entre le schéma corporel et la RM.

---

[55] Kosslyn, S.M., Digirolamo, G.J., Thompson, W.L., et Alpert, N.M. (1998). Mental Rotation Of Objects Versus Hands: Neural Mechanisms Revealed By Positron Emission Tomography. Psychophysiology, 35, 151–161.
[56] Vingerhoets, G., De Lange, F.P., Vandemaele, P., Deblaere, K., et Achten, E. (2002). Motor Imagery In Mental Rotation: An Fmri Study. Neuroimage, 17, 1623–1633.
[57] Petit, L.S., Pegna, A.J., Harris, I.M., Michel, C.M. (2006). Automatic Motor Cortex Activation For Natural As Compared To Awkward Grips Of A Manipulable Object. Experimental Brain Research, 168, 120-130.

Concernant la stratégie externe (stratégie plus visuelle), elle semble favorite pour la RM des cubes. Cette tâche ne nécessite pas de manipuler l'objet. Les SM cubes, étant des figures géométriques informelles, sont difficiles à manipuler mentalement et dirigeraient donc les participants vers l'utilisation d'une stratégie externe, indépendante de leurs propres mouvements. Pourtant les travaux de Cohen et al. (1996)[58] et Richter et al. (2000)[59] ont mis en évidence une activation des régions motrices durant la RM de stimuli abstraits, supposant que la stratégie interne peut être également utilisée pour la RM de cubes. Plus tard, cette hypothèse a été confirmée par Kosslyn et al. (2001)[60]. Lorsque les participants étaient explicitement orientés pour utiliser une stratégie interne ou externe afin de faire tourner les cubes, ils étaient alors capables d'adopter l'une ou l'autre. Ils ont observé que le cortex moteur primaire n'était activé que pour la stratégie interne, alors que le cortex prémoteur l'était dans les deux situations, témoignant de l'implication des processus moteurs dans chaque RM, indépendamment de la stratégie utilisée.

Cela revient à dire qu'il est possible d'avoir recours aux deux stratégies pour un même stimulus avec tout de même un avantage pour la stratégie interne lorsque le stimulus est un objet manipulable ou un segment corporel.

- *Synthèse*

La RM de figures géométriques et de segments corporels implique nettement l'activation des processus moteurs. Cela a pu être mis en évidence grâce aux techniques de neuro-imagerie. A noter également, la forte dépendance des mécanismes proprioceptifs et moteurs de la RM de segments corporels. L'idée que la RM partage des processus cognitifs communs avec la motricité est donc confirmée. La place de l'activité physique sportive ou professionnelle prend également une dimension importante sur la capacité de RM.

---

[58] Cohen, M.S., Kosslyn, S.M., Breiter, H.C., Digirolamo, G.J., Thompson, W.L.,Anderson, A.K., Bookheimer, S.Y., Rosen, B.R., et Belliveau, J.W. (1996). Changes In Cortical Activity During Mental Rotation. A Mapping Study Using Functional Mri. Brain, 119, 89-100.

[59] Richter, W., Somorjai, R., Summers, R., et Jarmasz, M. (2000). Motor Area Activity During Mental Rotation Studied By Time-Resolved Single-Trial Fmri. Journal Of Cognitive Neuroscience, 12, 310–320.

[60] Kosslyn, S.M., Thompson, W.L., Wraga, M., et Alpert, N.A. (2001). Imagining Rotation By Endogenous Versus Exogenous Forces: Distinct Neural Mechanisms. Neuroreport,12, 2519–2525.

I.1.3. Rôle de l'activité physique sportive ou professionnelle

I.1.3.1. Activité physique : notion de transfert vers la RM

L'hypothèse de l'influence de l'activité sportive sur la capacité de RM peut se poser puisqu'il a été démontré que l'entrainement des enfants à la rotation manuelle d'un stimulus par exemple un cube, améliorait leur capacité de RM. (Wiedenbauer et Jansen-Osmann 2008)[61].

Le sportif a besoin de gérer son stress, d'analyser son environnement ou encore d'imaginer et anticiper les situations en se basant sur des informations visuo-spatiales.

Hult et Brous (1986)[62] ont montré que l'exécution de techniques sportives à visée stratégique nécessitait une grande capacité visuo-spatiale. Concernant les tests de RM, les sportifs sont plus performants que les non-sportifs (Naito, 1994[63] ; Ozel, 2004[64]). Il a même été démontré que les résultats des sportifs de haut niveau (national et international) étaient meilleurs que les sportifs de niveau plus faible. Cependant, aucune différence n'a été trouvée entre les gymnastes et les autres sportifs, bien que des rotations corporelles soient fréquemment effectuées dans le premier cas. (Ozel, 2001)[65]

Enfin, ces résultats restent malgré tout controversés. Guillot et al (2007b)[66] n'ont observé aucune différence entre sportifs et non-sportifs dans la capacité de RM des SM cubes. Le transfert ne serait pas systématique entre la rotation corporelle et la RM. Les tests de RM utilisés, les exigences visuo-spatiales spécifiques d'une activité

---

[61] Wiedenbauer, G. et Jansen-Osmann, P. (2008). Manual Training Of Mental Rotation In Children. Learning And Instruction, 18, 30-41.
[62] Hult, R.E., et Brous, C.W. (1986). Spatial Visualization: Athletic Skills And Sex Differences. Perceptual And Motor Skill, 63, 163-168.
[63] Naito, E. (1994). Controllability Of Motor Imagery And Transformation Of Visual Imagery. Perception And Motor Skills, 78, 479-487.
[64] Ozel, S., Larue, J., et Molinaro, C. (2004). Relation Between Sport And Spatial Imagery: Comparison Of Three Groups Of Participants. Journal Of Psychology, 138, 49–63.
[65] Ozel, S. (2001). La Relation Entre La Pratique Sportive Et L'imagerie Mentale: Le Cas De La Rotation Mentale. Ufr Staps, Université De Caen, Thèse Non Publiée.
[66] Guillot, A., Louis, M., Thiriet, P., et Collet, C. (2007b). The Effects Of Expertise Level And Motor Skill Characteristics On Mental Rotation. In: L.S. Boyar (Eds.) New Psychological Tests And Testing Research, 231-241.

physique donnée ou encore les différences individuelles pourraient être des facteurs influençant ces résultats.

Un programme d'entraînement spécifique visant l'amélioration de la capacité de RM peut donc se transférer vers la motricité, ainsi que vers le développement moteur de l'enfant (Hoyek, 2009[67], 2013[68]). Des études plus récentes ont confirmé nos résultats en renforçant le lien entre la capacité de RM et la motricité. Jansen et Pietsch (2010)[69] ont par exemple démontré que 45 minutes d'activité physique améliorent la performance à un test de rotation mentale. Plus récemment encore, il a été démontré que la pratique d'une activité physique durant deux semaines améliore la capacité de RM (Blüchel et al. 2013)[70]. Ce sont les activités physiques d'adresse, d'orientation spatiale et notamment de jonglage qui ont un effet positif sur la performance en RM (Jansen et al. 2011[71] ; Blüchel et al. 2013[72]). Cette relation entre RM et processus moteur apparaît même assez tôt dès l'âge de 5 ans (Jansen et Heil 2010)[73]. Au-delà de ce lien, il a même été démontré que la performance à des tests de RM d'enfants en surpoids ou souffrant de dyspraxie est altérée (Jansen et al. 2011[74] ; Noten et al. 2014[75]). Par ailleurs la capacité de RM, en plus d'être associée à la motricité, intervient dans la résolution de problèmes mathématiques (Ooostermeijer et al. 2014[76]).

---

[67] Hoyek, N., (2009). Rotation Mentale Et Motricité : Approche Développementale, Genre Et Transfert. Thèse De Doctorat. Ufr Staps, Université Claude Bernard, Lyon1.

[68] Hoyek, N., Champely, S., Collet, C., Fargier, P., et Guillot, A. (2013). Is Mental Rotation Ability A Predictor Of Success For Motor Performance? Journal Of Cognition And Development, 0(0):1–11.

[69] Jansen, P. et Pietsch, S. (2010). Physical Activity Improves Mental Rotation Performance. Creative Education*,* 158-61.

[70] Blüchel, M., Lehmann, J., Kellner, J., et Jansen, P. (2013). The Improvement In Mental Rotation Performance In Primary School-Aged Children After A Two-Week Motor-Training. Educational Psychology: An International Journal Of Experimental Educational Psychology, *33,* 75-86.

[71] Jansen, P., Lange, L.F., et Heil, M. (2011).The Influence On Juggling On Mental Rotation Performance In Children. Physical Education And Sport, 55*,* 103-108.

[72] Blüchel, M., Lehmann, J., Kellner, J., et Jansen, P. (2013). The Improvement In Mental Rotation Performance In Primary School-Aged Children After A Two-Week Motor-Training. Educational Psychology: An International Journal Of Experimental Educational Psychology, 33, 75-86.

[73] Jansen, P. et Heil, M. (2010). The Relation Between Motor Development And Mental Rotation Ability In 5-6 Years Old Children. European Journal Of Developmental Science, 4, 66-74.

[74] Jansen, P., Schmelter, A, Kasten, L., et Heil, M.. (2011). Impaired Mental Rotation Performance In Overweight Children. Appetite, 56, 766-769.

[75] Noten M, Wilson P, Ruddock S, Steenbergen B., (2014). Mild Impairments Of Motor Imagery Skills In Children With Dcd. Research In Developmental Disabilities, 35(5):1152-9.

[76] Oostermeijer M, Boonen Aj, Jolles J., (2014). The Relation Between Children's Constructive Play Activities, Spatial Ability, And Mathematical Word Problem-Solving Performance: A Mediation Analysis In Sixth-Grade Students. Frontiers In Psychology, 5, 782.

I.1.3.2. Activité professionnelle : notion de transfert vers la RM

La question de la profession peut également se poser ici puisqu'elle peut apparaitre comme une expérience susceptible d'améliorer la RM. En fonction des professions, les capacités de RM peuvent être plus ou moins sollicitées (c'est le cas pour les architectes dans l'élaboration des plans d'une maison ou encore les chirurgiens lors d'une exploration pendant une opération). Dror et al (1993)[77] avaient noté que les performances aux tests de RM étaient supérieures chez les pilotes d'avion par rapport aux non- pilotes. Il en va de même pour l'apprentissage de la chirurgie, Guillot et al (2007a)[78] ont établi un lien direct entre les capacités visuo-spatiales et l'apprentissage de l'anatomie fonctionnelle. D'autres études avaient préalablement établi cette corrélation en montrant que les étudiants en médecine ayant des capacités visuo-spatiales élevées apprenaient plus rapidement les techniques chirurgicales complexes que les autres. (Wanzel et al, 2002[79], 2003[80] ; Keenher et al, 2004[81]) En retour, la pratique de la chirurgie les améliorait d'où l'hypothèse d'un transfert positif entre RM et expérience professionnelle.

I.1.4. Synthèse

Un lien direct existe entre motricité et RM. Les études de neuro-imagerie ont mis en évidence l'activation des régions motrices lors de la RM de segments corporels et, dans une moindre mesure, lors de la RM de figures abstraites à condition que les participants utilisent une stratégie interne. L'implication des processus moteurs lors des activités physiques et professionnelles ainsi que l'influence de ces dernières sur la RM confirment que motricité et RM partagent des

---

[77] Dror, I.E., Kosslyn, S.M., et Waag, W.L. (1993). Visual-Spatial Abilities Of Pilots. Journal Of Applied Psychology, 78, 763-773.
[78] Guillot, A., Champely, S., Batier, C., Thiriet, P., et Collet. C. (2007a). Relationship Between Spatial Abilities, Mental Rotation And Functional Anatomy Learning. Advances In Health Sciences Education, 12, 491-507.
[79] Wanzel, K.R., Hamstra, S.J., Anastakis, D.J., Matsumoto, E.D., et Cusimano, M.D. (2002). Effect Of Visual-Spatial Ability On Learning Of Spatially-Complex Surgical Skills. Lancet, 359, 230–231.
[80] Wanzel, K.R., Hamstra, S.J., Caminiti, M.F., Anastakis, D.J., Grober, E.D., et Reznick, R.K. (2003). Visual-Spatial Ability Correlates With Efficiency Of Hand Motion And successful surgical performance. Surgery, 134, 750-757.
[81] Keehner, M., Tendick, F., Meng, M.W., et Al. (2004). Spatial Ability, Experience, And Skill In Laparoscopic Surgery. The American Journal Of Surgery, 188, 71-75.

processus cognitifs communs. La place du schéma corporel dans ce processus prend donc tout son sens. Ce thème est abordé dans le chapitre 2.

I.2. Schéma corporel :

I.2.1. Définition

Bonnier[82], avec ses travaux sur le vertige, est à l'origine du terme « schéma corporel » qui vient de la notion neurologique de la représentation permanente et spatiale du corps en tant que tel. Le schéma corporel peut se définir comme étant le résultat du « traitement des informations qui n'est pas présent au niveau du champ de conscience mais qui intervient dans le système comme référence pour l'organisation de nos mouvements dans un espace cohérent» (Paillard, 1971).[83]

Head et Holmes[84] (1911) supposent que le schéma du corps est construit par les afférences d'origines proprioceptives, c'est-à-dire les informations d'origine articulaire, musculaire ou vestibulaire. Dans sa thèse, Guardia rapporte que ces auteurs « sont parmi les premiers à s'intéresser à la question de la posture. L'individu pour adapter sa posture doit prendre en compte les modifications perpétuelles de son environnement. Pour ces auteurs, cette prise en compte du milieu extérieur est rendue possible par l'existence d'un schéma préalable, doué d'une grande plasticité, sur lequel le cerveau va venir associer chaque nouvelle sensation évoquée par la posture de manière à l'actualiser continuellement »[85].

Le schéma corporel reste également indissociable de l'idée de l'image de soi. Ludo Van Bogaert[86] a le premier introduit cette notion en 1934. Paillard (1971)83 la définit comme la manière dont nous percevons notre propre corps, comme ayant une forme, une consistance, comme occupant un certain volume, en un mot, comme un objet parmi les autres objets de l'espace. C'est en quelque manière l'expérience consciente que nous avons de notre propre corps. Le schéma corporel se distinguerait alors en 2 entités :

---

[82] Bonnier, 1893, Le Vertige, 1ère Ed.
[83] Paillard J, 1971, Les Déterminants Moteurs De L'organisation De L'espace. Cahiers De Psychologie, 14 : 261-316.
[84] Head H et Holmes G, 1911, Sensory Disturbances From Cerebral Lesions. Brain, 34: 102-245, 1911-1912
[85] Guardia D , 2012. Représentation Du Corps Et Anorexie Mentale : De L'integration Sensorielle A L'action, Thèse. P 22
[86] Van Bogaert L, 1934, Sur La Pathologie De L'image De Soi. Ann. Med. Psychol. 2, 4, P. 519-555 Et 2, 5, P.746-759.

- D'une part, le « référentiel postural » provenant des informations proprioceptives. Ces dernières sont « issues de nos mouvements et des positions prises par notre corps et ont des origines et des destinations variées dans les chaînes de traitement centrales. Toutes en particulier ne participent pas à l'éveil d'une prise de conscience. Ce privilège semble, en effet, accordé aux seules informations d'origine articulaire alors que l'important contingent des afférences d'origine vestibulaire, musculaire ou tendineuse va contribuer aux régulations anatomiques de cette admirable machinerie motrice ordonnée dans sa structure et adaptée dans ses fonctions pour assurer le positionnement antigravitaire du corps et ses déplacements dans un espace orienté » (Paillard, 1971[87] ; 1999[88]).

- D'autre part, « L'image du corps et la conscience que nous en avons n'est en fait que l'enveloppe de ce contenu animé que constituent notre squelette et les muscles qui le mobilisent » (Paillard, 1971).

En d'autres termes, l'image du corps est une représentation consciente de son propre corps, qui comprend les aspects perceptifs, cognitifs et émotionnels. L'image du corps apparaît comme étant quelque chose en soi, détaché de l'environnement, comme une représentation inconstante et incomplète du corps, une image consciente mais abstraite (Gallagher, 1986[89]). Tandis que le référentiel postural fait appel de manière inconsciente et automatique à une représentation spatiale du corps par intégration de différentes informations sensorielles tant visuelle que tactile, proprioceptive ou vestibulaire, prenant en compte le corps et l'espace dans lequel il interagit directement, à savoir l'espace péripersonnel (Spence et Frith, 1999[90]; Schicke, 2007 [91]; Cardinalli et al., 2009[92]).

---

[87] Paillard J, 1971, Les Déterminants Moteurs De L'organisation De L'espace. Cahiers De Psychologie, 14 : 261-316.

[88] Paillard J. (1999). L'approche Neurobiologique Des Faits De Conscience : Vers Une Science De L'esprit. Psychologie Française. 44(3), 245-256.

[89] Gallagher S. (1986). Body Image And Body Schema: A Conceptual Clarification. Journal Of Mind And Behavior, 7, 541–554.

[90]Spence S.A. et Frith C.D. (1999). Towards A Functional Anatomy Of Volition. Journal Of Consciousness Studies, 6, 11-29.

[91] Schicke T. (2007). Human Peripersonal Space: Evidence From Functional Magnetic Resonance Imaging. Journal Of Neuroscience, 27(14), 3616-3617.

[92] Cardinali L., Brozzoli C. et Farme A. (2009). Peripersonal Space And Body Schema: Two Labels For The Same Concept? Brain Topography, 21(3-4), 252-260.

I.2.2. Schéma corporel et processus moteurs

Les études anatomo-fonctionnelles réalisées chez l'homme mettent en évidence le rôle privilégié des lobes pariétaux. Chez le singe, l'aire 5 du cortex pariétal supérieur coderait la position du bras (Graziano et al., 2000)[93]. Une zone similaire chez l'homme permettrait de mettre à jour la représentation posturale chez l'Homme (Wolpert et al., 1998 [94]; Filimon et al., 2009[95]). La zone intrapariétale latérale coderait quant à elle la position de la tête (Fasold et al., 2008[96]). Enfin, un rôle prépondérant du cortex pariétal droit semble être retrouvé (Sterzi et al., 1993[97]; Vallar et al., 1993[98]).

Paillard (1980[99], 1999[100]) distingue un système d'informations qui permet d'identifier sa situation dans l'espace ou sa situation sur, dans ou par rapport à notre corps (voie dorsale, allant du cortex visuel primaire au lobe pariétal postérieure), et un système qui permet une fonction d'analyse de la structure de l'objet, sa forme, ses qualités sensorielles (voie ventrale, qui s'étend du cortex visuel primaire au cortex temporal inférieur).

---

[93] Graziano M.S.A., Cooke D.F. et Taylor C.S.R. (2000). Coding The Location Of The Arm By Sight. Science, 290, 1782–1786.

[94] Wolpert D.M., Goodbody S.J. et Husain M. (1998). Maintaining Internal Representations: The Role Of The Human Superior Parietal Lobe. Nature Neuroscience, 1, 529–533.

[95] Filimon F., Nelson J.D., Huang R.-S. et Sereno M.I. (2009). Multiple Parietal Reach Regions In Humans: Cortical Representations For Visual And Proprioceptive Feedback During On-Line Reaching. Journal Of Neuroscience, 29, 2961–2971.

[96] Fasold O., Heinau J., Trenner M. U., Villringer A. et Wenzel R. (2008). Proprioceptive Head Posture-Related Processing In Human Polysensory Cortical Areas. Neuroimage, 40, 1232– 1242.

[97] Sterzi R., Bottini G., Celani M.G., Righetti E., Lamassa M., Ricci, S. et Al. (1993). Hemianopia, Hemianaesthesia, And Hemiplegia After Right And Left Hemisphere Damage: A Hemispheric Difference. Journal Of Neurology, Neurosurgery, And Psychiatry, 56, 308– 310.

L[98] Vallar G., Antonucci G., Guariglia C. et Pizzamiglio, L. (1993). Deficits Of Position Sense, Unilateral Neglect And Optokinetic Stimulation. Neuropsychologia, 31, 1191–1200.

[99] Paillard J. (1980). The Object Localized And Identified. Psychophysiologic Approach To The Concept Of Body Image. Revue De Médecine Suisse Romande, 100(2), 129-141.

[100] Paillard J. (1999). Body Schema And Body Image: A Double Dissociation In Deafferented Patients. In G. N. Gantchev, S. Mori, & J.Massion (Eds.), Motor Control, Today And Tomorrow, Pp.197.214.

I.2.3. La somesthésie

La somesthésie correspond à la sensibilité à différentes informations telle que la chaleur, la douleur, la pression provenant de différentes parties du corps. La Somatotopie est représentée selon l'Homonculus sensitif. Penfield et Boldrey[101] (1937) décrivirent au niveau de ce territoire sur le gyrus post-central (circonvolution pariétale ascendante), une topographie correspondant à une forme distordue de notre corps. Une surface du cortex correspond à une surface du corps, mais la représentation d'une partie du corps est d'autant plus étendue sur le cortex que la sensibilité est fine, complexe, riche dans la zone corporelle considérée. (Figure 4)

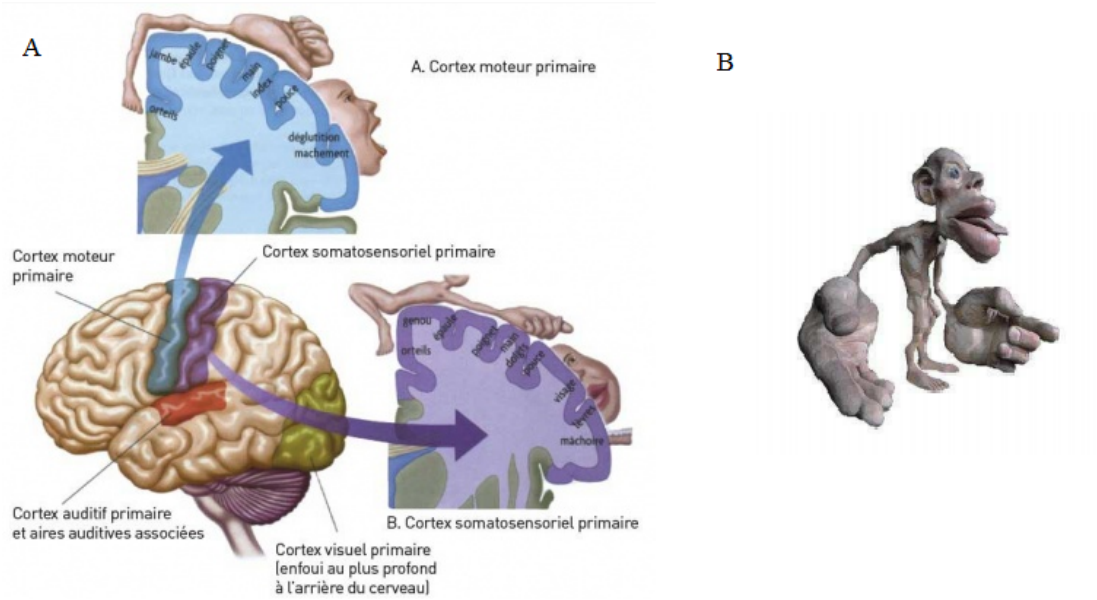

Figure 4: Représentation de l'Homonculus sensori-moteur[102] : A : topographie corticale. B : Représentation tridimensionnelle de la cartographie somesthésique. (Penfield et Boldrey)

[101] Penfield W. et Boldrey E. (1937). Somatic Motor And Sensory Representation In The Cerebral Cortex Of Man As Studied By Electrical Stimulation. Brain, 60(4), 389–443.
[102] Http://Www.Scienceshumaines.Com/Atlas-Du-Cerveau_Fr_28021.Html

Ainsi, la sensibilité générale du corps se projette au niveau du lobe pariétal du cortex cérébral, en arrière du sillon central (scissure de Rolando). On distingue à son niveau trois territoires successifs : (Figure 5)

- l'aire 3 correspond à la réception primaire, localisée au niveau de la circonvolution pariétale ascendante (gyrus post-central).
- et les aires 1 et 2 correspondent aux aires psychiques.

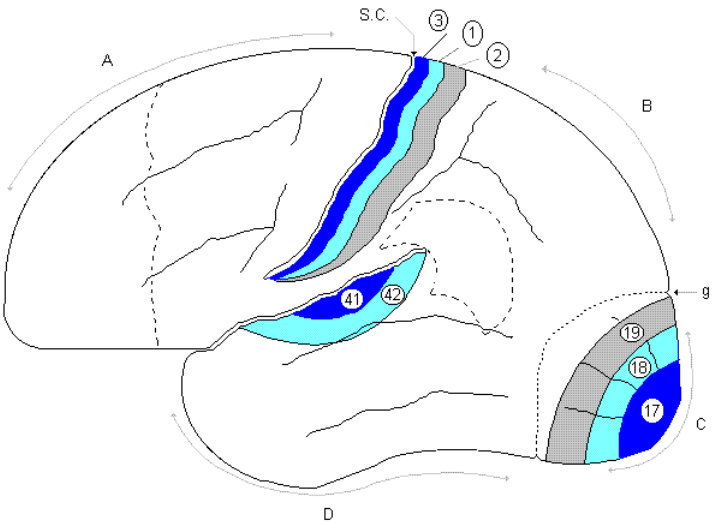

Aires 3 - 1 - 2 : Aires de la somesthésie Aires 17 - 18 - 19 :Aires de la vision
Aires 41 - 42 : Aires de l'Audition S.C. : Sillon central

Figure 5: Topographie corticale sensitive et sensorielle.[103]

De nombreuses situations impliquant le corps sont régies par le réseau fronto-pariétal droit : il agit dans l'élaboration du schéma corporel, dans la planification d'un mouvement à réaliser ainsi que dans l'apparition d'un sentiment d'appartenance vis-à-vis de son propre corps[104] (Evans et Blanke, 2012).

L'ensemble de ces fonctions résulterait de la capacité d'intégration du cortex pariétal et d'un grand nombre d'afférences sensorielles transitant par le cortex somato-sensoriel primaire. Des travaux menés à la fin des années quatre-vingt-dix

[103] Http://Www.Anatomie-Humaine.Com/Le-Cerveau-2.Html
[104] Evans N. et Blanke O. (2012). Shared Electrophysiology Mechanisms Of Body Ownership And Motor Imagery. Neuroimage, Pii: S1053-8119(12)00937-8.

par l'équipe de Duhamel[105] ont montré, à l'aide d'une mesure de l'activité électrique de cellules nerveuses du cortex pariétal chez le singe, la capacité de ces neurones à effectuer une combinaison de la carte visuelle corticale avec des informations posturales comme la position de notre tête et de notre corps, ainsi que celle des yeux dans les orbites (Duhamel et al., 1997). Le cortex pariétal serait donc le lieu d'une intégration multisensorielle, notamment des afférences tactiles, des images traitées au préalable au niveau des aires visuelles occipitales, des sons de l'environnement analysés au niveau du cortex temporal ou encore des stimulations produites par nos propres mouvements et traitées dans les organes vestibulaires de l'oreille interne et décodées au niveau pariétal. L'association de ces différentes informations sensorielles au sein du lobe pariétal assure en plus de l'intégration et de l'élaboration d'un schéma corporel cohérent, la prédiction en terme de potentialité d'action (Avillac et al., 2005)[106].

Ces données permettent de faire un lien entre schéma corporel et RM en partageant des processus cognitifs communs. De plus, la question de la relation entre le niveau de conscience rattaché à la représentation que le sujet se fait de son propre corps peut se poser. Head et Holmes[107] (1911) opposait déjà le schéma corporel inconscient à une image du corps consciente. Tout comme Gallagher[108] (2005) pour qui le schéma corporel était sollicité de manière automatique. Avoir conscience de tous nos mouvements nous demanderait trop d'énergie. Pour Milner et Goodale[109] (2008) les représentations sensori-motrices ne sont pas accessibles à la conscience. Le sujet peut avoir conscience de l'action qu'il effectue mais pas de la représentation du corps impliquée dans cette dernière. Le schéma corporel constituerait une sorte de « pilote automatique ».

Cependant, même si les connections nécessaires à l'élaboration du schéma corporel ne sont pas conscientisées, le schéma corporel peut tout de même être

---

[105] Duhamel J.R., Bremmer F., Ben Hamed, S. et Graf, W. (1997). Spatial Invariance Of Visual Receptive Fields In Parietal Cortex Neurons. Nature, 389(6653), 845-848.
[106] Avillac M., Deneve S., Olivier E., Pouget A. et Duhamel J.R. (2005). Reference Frames For Representing Visual And Tactile Locations In Parietal Cortex. Nature Neuroscience, 8(7), 941-949.
[107] Head H et Holmes G, 1911, Sensory Disturbances From Cerebral Lesions. Brain, 34: 102-245, 1911-1912.
[108] Gallager S. (2005). How The Body Shapes The Mind. New York: Oxford University Press.
[109] Milner A.D. et Goodale M.A. (2008). Two Visual Systems Re-Viewed. Neuropsychologia, 46(3), 774-785.

accessible à la conscience (de Vignemont, 2010)[110]. C'est Schwoebel et Coslett[111] (2005) qui introduiront cette nuance en associant l'imagerie motrice au schéma corporel. Les sujets devaient effectuer consciemment une action dans leur tête. Un accès conscient à la représentation mentale du corps en action a pu être mis en évidence. Seul le résultat final a été disponible à la conscience et non l'ensemble des opérations cognitives impliquées dans la construction du schéma corporel, telle que l'intégration multisensorielle (de Vignemont et al., 2005 [112]; de Vignemont, 2010[113]). L'accessibilité à la conscience est donc une fonction attenante, impliquée ou non en fonction des situations.

I.2.4. Intégration sensitive : le système somesthésique

Le système somesthésique est composé d'un ensemble de structures réparti sur le corps et permet d'élaborer les messages afférents vers le cerveau pour interpréter une sensation (Buser et Imbert, 1982[114]). Trois types de sensation sont décrits :

- L'extéroception correspondant à la sensibilité tactile, thermique et nociceptive.
- La proprioception correspondant à la sensibilité profonde musculo-articulaire. Les termes de kinesthésie sont employés pour les mouvements, celui de statesthésie pour la posture et de baresthésie pour le poids.
- L'intéroception correspondant à la sensibilité profonde viscérale véritable fil à plomb du corps dans le maintien de la posture (Clark et al., 1962[115]).

---

[110] De Vignemont F. (2010). Body Schema And Body Image--Pros And Cons. Neuropsychologia, 48(3), 669-680.

[111] Schwoebel J. et Coslett H.B. (2005). Evidence For Multiple, Distinct Representations Of The Human Body. Journal Of Cognitive Neuroscience, 17, 543–553.

[112] De Vignemont F., Ehrsson H.H. et Haggard P. (2005). Bodily Illusions Modulate Tactile Perception. Current Biolology, 15(14), 1286-1290.

[113] De Vignemont, F. (2010). Body Schema And Body Image--Pros And Cons. Neuropsychologia, 48(3), 669-680.

[114] Buser, P. et Imbert, M. (1975). Neurophysiologie Fonctionnelle. Paris : Éditions Hermann.

[115] Clark, W.S., Lange K.C. et Coermann, R.R. (1962). Deformation Of The Human Body, Due To Uni-Directional Forced Sinusoidal Vibration. Human Factors, 255-274.

I.2.5. Synthèse

Au terme de ce chapitre, ce qui ressort de ces études anatomo-fonctionnelles est que les lobes pariétaux jouent un rôle privilégié dans la représentation posturale (Vallar et al., 1993[116] ; Wolpert et al., 1998[117]). En plus d'être associé à l'élaboration du schéma corporel dans la représentation sensorimotrice et unifiée du corps, le cortex pariétal participe à de nombreuses autres fonctions nécessitant une intégration multisensorielle (Colby et Duhamel, 1996[118]), telles que l'identification de l'orientation spatiale du corps ou encore le maintien d'un cadre de référence spatial (Kerkhoff, 1999[119]; Funk et al., 2010[120]). L'intégration d'informations vestibulaires, visuelles, et proprioceptives participerait à la constitution d'un cadre de référence constant permettant une orientation spatiale optimum (Luyat et al., 2001[121] ; Luyat et al., 2002[122] ; Gentaz et al., 2008[123]).

Ainsi, en agissant sur le schéma corporel par une action ostéopathique. Il est possible d'envisager que cette dernière puisse influencer la RM, utilisant des processus moteurs communs à la représentation du corps.

---

[116] Vallar, G., Antonucci, G., Guariglia, C. Et Pizzamiglio, L. (1993). Deficits Of Position Sense, Unilateral Neglect And Optokinetic Stimulation. Neuropsychologia, 31, 1191–1200.
[117] Wolpert, D.M., Goodbody, S.J. et Husain, M. (1998). Maintaining Internal Representations: The Role Of The Human Superior Parietal Lobe. Nature Neuroscience, 1, 529–533.
[118] Colby, C.L. et Duhamel, J.R. (1996). Spatial Representations For Action In Parietal Cortex. Brain Research, Cognitive Brain Research, 5(1-2), 105-15.
[119] Kerkhoff, G. (1999). Multimodal Spatial Orientation Deficits In Left-Sided Visual Neglect. Neuropsychologia, 37, 1387–1405.
[120] Funk, J., Finke, K., Müller, H.J., Utz, K.S. et Kerkhoff, G. (2010). Effects Of Lateral Head Inclination On Multimodal Spatial Orientation Judgments In Neglect: Evidence For Impaired Spatial Orientation Constancy. Neuropsychologia, 48, 1616-1627.
[121] Luyat, M., Gentaz, E., Corte, T. et Guerraz, M. (2001). Reference Frames And Haptic Perception Of Orientation: Body And Head Tilt Effects On The Oblique Effect. Perception And Psychophysics, 63, 541–554.
[122] Luyat, M. et Gentaz, E. (2002). Body Tilt Effect On The Reproduction Of Orientations: Studies On The Visual Oblique Effect And Subjective Orientations. Journal Of Experimental Psychology. Human Perception And Performance, 28, 1002–1011.
[123] Gentaz, E., Baud-Bovy, G. et Luyat, M. (2008). The Haptic Perception Of Spatial Orientations. Experimental Brain Research, 187, 331–348.

I.3. Ostéopathie

I.3.1. Histoire et principe de l'ostéopathie

Selon le Ministère de la Santé, l'ostéopathie a pour but de « prévenir ou de remédier aux dysfonctions en vue de maintenir ou d'améliorer l'état de santé des personnes, à l'exclusion des pathologies organiques qui nécessitent une intervention thérapeutique, médicale, chirurgicale, médicamenteuse ou par agent physique. »[124]

La dysfonction ostéopathique correspond à une altération de la mobilité, de la viscoélasticité ou de la texture des composantes du système somatique. Elle s'accompagne ou non d'une sensibilité douloureuse.

Il est important de souligner que la notion d'état de santé ne se limite pas à l'absence ou non d'une maladie. Telle que l'Organisation Mondiale de la santé la définit, « la santé[125] est un état de complet bien-être physique, mental et social, et ne consiste pas seulement en une absence de maladie ou d'infirmité. »

En d'autres termes, l'ostéopathie est une approche qui va s'intéresser à tout ou partie du corps dont la fonction sera altérée ou diminuée par la perte de mobilité totale ou partielle d'une composante du système somatique (squelette, articulations, muscles et fascias) en amplitude et en qualité de mouvement.

Littlejohn[126] (1901) définissait l'ostéopathie comme « une science de la guérison qui utilise les ressources naturelles de l'organisme pour l'ajustement de sa structure, pour stimuler la préparation et la distribution des fluides et des forces du corps, afin de promouvoir la coopération et l'harmonie dans son fonctionnement global. » Cette approche globale du corps, d'un point de vue mécanique, reconnaît le système musculo-squelettique comme extrêmement important de la fonction globale et de la santé d'une personne. En effet, le système musculo-squelettique reste

[124] http://www.sante.gouv.fr/img/doc/annexe_1_referentiel_activites_competences.doc
[125] Préambule A La Constitution De l'Organisation Mondiale De La Santé, Tel Qu'adopté Par La Conférence Internationale Sur La Santé, New York, 19-22 Juin 1946; Signé Le 22 Juillet 1946 Par Les Représentants De 61 Etats. 1946; (Actes Officiels De l'Organisation Mondiale De La Santé, N°. 2, P. 100) Et Entré En Vigueur Le 7 Avril 1948.
[126] Littlejohn Jm. 1901. The Principles Of Osteopathy. Maidstone College Of Osteopathy. Ipr. 1998.

intimement lié à l'ensemble du corps par le biais des éléments vasculaires, lymphatiques et neurologiques (avec les systèmes nerveux somatique et autonome en particulier). Il reflète alors tel un miroir, l'état de santé ou de maladie, en répondant comme il le fait à l'inflammation et à la douleur des troubles des autres systèmes du corps. (Zegara- Parodi R, 2004)[127]

I.3.2. Ostéopathie et Schéma corporel

L'ostéopathie ayant pour but de rétablir la mobilité du corps, la question d'une action ostéopathique sur le schéma corporel, par l'intermédiaire de l'équilibre et de la proprioception peut alors se poser. Comme décrite précédemment, la proprioception se réfère à la conscience kinesthésique. Cette dernière est obtenue à la suite de l'intégration des signaux afférents visuels, vestibulaires ainsi que des mécanorécepteurs.

Les neurones du cortex moteur, dans le but d'ajuster les mouvements et de maintenir le corps en équilibre, adaptent leurs réponses grâce aux afférences somato-sensorielles et proprioceptives de la périphérie. Il convient alors de comprendre que l'intégrité biomécanique facilitera la génération puis la propagation de l'influx nerveux jusqu'au cortex. Ainsi, une perte de mobilité tant articulaire que tissulaire entrainera alors une diminution du message proprioceptif. (Zegarra-Parodi R. 2004)

Si la mobilité est rétablie dans une région du corps, les influx des afférences de cette région parviendront au cortex moteur et permettront au corps de faire des ajustements nécessaires à sa posture. En 1997, Mc Partland et ses collègues, ont montré que la proprioception des muscles du cou était altérée chez des patients souffrant de cervicalgies. Zegarra, dans une revue de littérature en 2004, recense différents auteurs, qui se sont alors intéressés à prendre en charge des patients souffrants de douleurs chroniques. Ainsi, Rogers en 1997, a montré une diminution de la douleur pour 44% des patients qui avaient reçu des techniques de réajustement vertébral.

---

[127] ZEGARRA-PARODI R. 2004. Could joint hypomobility alter optimal proprioceptive information. The American Academy of Osteopathy. P 25-30.

Lopez[128] et ses collaborateurs ont montré l'intérêt d'une prise en charge ostéopathique sur les troubles de l'équilibre des personnes âgées (Lopez D, 2011). 40 personnes âgées de plus de 65 ans et en bonne santé, ont été divisées en 2 groupes : Le groupe test recevait une prise en charge globale ostéopathique et le groupe contrôle n'en recevait pas. Les sujets devaient se tenir debout sur une plate-forme de force où 3 tests étaient effectués : yeux ouverts, yeux fermés et un test de Romberg modifié. Les points de pression au niveau de leurs pieds étaient enregistrés. La moyenne des points de pression a permis de déterminer les balancements antéro-postérieur et latéraux du corps pendant les tests. Ces tests d'équilibre étaient répétés chaque semaine pendant 4 semaines après la prise en charge ostéopathique. Les résultats de cette étude ont montré que la prise en charge ostéopathique des personnes âgées saines améliorait leur stabilité posturale telle que mesurée sur la plate-forme de force dans les directions antéro-postérieure et latérales.

En d'autres termes, il est possible de dire que l'ostéopathie peut améliorer le schéma corporel et lui permettre d'ajuster au mieux sa posture. Même si les explications de cette amélioration restent encore actuellement méconnues.

I.3.3. Ostéopathie et Fonctions visuelles et attentionnelles

I.3.3.1. Fonctions visuelles

Les voies visuelles[129] partant du cortex visuel primaire (Aire 17) du lobe occipital envoient des projections au cortex visuel associatif du lobe occipital. Les neurones du lobe occipital envoient des projections sur l'aire temporale moyenne. Cette dernière répond au mouvement en réagissant à une direction donnée. Les neurones se projetteront ensuite au niveau du cortex pariétal pour le traitement visuel spatial.

---

[128] Lopez D et Al, 2011. Effects Of Comprehensive Osteopathic Manipulative Treatment On Balance In Elderly Patients : A Pilot Study. The Journal Of The American Osteopathic Association. 2011 Jun;111(6):382-8

[129] Felten Dl et Shetty An, 2011. Atlas De Neurosciencces Humaines De Netter. Neuroanatomie Et Neurophysiologie. 2ème Edition. Edition Elsevier-Masson. P355

En plus de l'action des neurones des lobes pariétaux et occipitaux dans l'analyse d'une image, les neurones du cortex temporal interviennent dans la reconnaissance à haute résolution de la forme et de la couleur d'un objet.

Comme cela a été décrit dans le paragraphe concernant la RM, le lobe pariétal analyse le mouvement et la position relative dans l'espace.

Ces aires récupérant les différentes informations sensorielles visuelles, se regroupent afin de centraliser l'ensemble des informations reçues de la périphérie. L'idée de mettre en pratique des techniques crâniennes ostéopathiques sur les différents os du crâne pourrait favoriser l'influx et les connections neuronales.

I.3.3.2. Fonctions attentionnelles

Dans son ouvrage intitulé 'Images mentales et stratégies d'apprentissage', Elisabeth Grebot reprend la définition d'Antoine De la Garanderie qui considère qu' « un geste mental d'attention est intrinsèquement défini par le projet de faire exister en image ce que l'on perçoit et par l'exécution de ce projet. […] Faire exister mentalement, sous forme d'image visuelle ou auditive, l'objet perçu, constitue la structure du geste mental de l'attention. » (Grebot, 1994)[130]

En 2011, une étude menée par Accorsi[131] et son équipe, a montré l'effet d'un traitement ostéopathique sur des enfants et adolescents souffrant de troubles attentionnels et d'hyperactivité. Les enfants étaient répartis en 2 groupes, un groupe test qui recevait une prise en charge ostéopathique associée au traitement médicamenteux prescrit et un groupe contrôle qui ne recevait que le traitement médicamenteux. Les enfants devaient répondre au test de Biancardi-Stoppa au début et 10 semaines après les tests. Ce test de précision et de rapidité consiste à cocher le plus de cloches dessinées sur une feuille en 2 minutes[132]. Les résultats ont montré que les participants qui ont reçu un traitement ostéopathique avaient de meilleurs

[130] Grebot E, 1994. Images Mentales Et Strategies D'apprentissage : Explication Et Critique, Les Outils Modernes De La Gestion Mentale. Esf Editeur. P 69.

[131] Accorsi A et Al, 2014. Effect Of Osteopathic Manipulative Therapy In The Attentive Performance Of Children With Attention-Deficit/Hyperactivity Disorder. The Journal Of The American Osteopathic Association 2014 May;114(5):374-81. Doi: 10.7556/Jaoa.2014.074.

[132] Http://Www.Neuropsy.It/Test/Campanelle/01.Html

résultats au test de Biancardi-Stroppa que les participants ayant reçu seulement les soins conventionnels.

Ainsi, l'ostéopathie peut potentiellement améliorer les performances de l'attention sélective et soutenue chez les enfants atteints de troubles attentionnels.
Les stratégies d'attention sont intimement liée au processus de RM puisque nécessaire dans l'élaboration et l'existence de l'image perçue mentalement. Une action de l'ostéopathie sur l'attention pourra donc agir plus à distance sur la RM.

I.3.3.3. Synthèse

L'hypothèse que l'ostéopathie améliore les performances visuelles et cognitives prend tout son sens. Des études avec une population plus grande et plus diverses sont nécessaires pour appuyer ces résultats.

I.3.4. Ostéopathie crânienne

Cependant, il est déjà observé que des techniques ostéopathiques crâniennes peuvent moduler quelque peu les fluides contenus dans la boite crânienne. En effet, en 2012, Miana[133] et ses collaborateurs ont montré que la technique crânienne de compression du quatrième ventricule modifiait l'activité des ondes alpha enregistrées par électroencéphalographie au niveau du lobe occipital. Ces ondes alpha sont en relation avec la relaxation physique ainsi que l'état d'éveil et de repos. Les résultats sont corroborés par les rapports cliniques des sujets après la technique crânienne. Ils décrivent un état de relaxation facilement perçu. L'action sur la circulation des fluides intracrâniens pourrait être une explication à la modification des ondes alpha.

En lien avec ce qui a été cité plus haut sur le schéma corporel et puisque les sujets dans cette étude ont pu ressentir plus facilement un état de relaxation, nous pouvons émettre l'idée que l'ostéopathie agit sur le schéma corporel, aussi bien par l'action en elle-même par le biais des mécanorécepteurs situés sur la peau mais

[133] MIANA L et al, 2012. Changes in alpha band activity associated with application of the compression of fourth ventricular (CV-4) osteopathic procedure: A qEEG pilot study. Journal of Bodywork and Movement Therapies, 2013 Jul;17(3):291-6. doi: 10.1016/j.jbmt.2012.10.002. Epub 2012 Nov 16

également en agissant à distance sur le cortex par mobilisation des fluides (Cutler, 2005[134] ; Shi, 2011[135]).

Ces résultats fournissent des indications importantes sur les effets physiologiques possibles des techniques ostéopathiques crâniennes. Cependant, les mécanismes derrière ces changements restent encore à expliquer.

[134] Cutler Mj, Holtland Bs, Stupinski Ba et Al, 2005. Cranial Manipulation Can Alter Sleep Latency And Sympathetic Nerve Activity In Humans: A Pilot Study. J Altern. Complement. Med 2005 Feb;11(1):103-8

[135] Shi X, Rehrer S, Prajapati et Al. 2011. Effect Of Cranial Osteopathic Manipulative Medicine On Cerebral Tissue Oxygenation. The Journal Of The American Osteopathic Association 2011 Dec;111(12):660-6

II. PROBLEMATIQUE / HYPOTHESE

Ces différentes propositions théoriques sur le corps montrent qu'un dialogue peut s'établir entre perception et représentation, chacune s'influençant réciproquement.

Le schéma corporel est probablement un lieu d'action de l'ostéopathie et pourrait permettre une action indirecte sur les capacités visuo-spatiales et plus précisément pour ce travail sur la RM. Les différents moyens d'approche de l'ostéopathie pourraient alors regrouper, le système somato-sensoriel en agissant sur la somesthésie et la kinesthésie. Nous avons également décrit dans le chapitre III, la possibilité de l'action des techniques ostéopathiques crâniennes sur l'état de vigilance et d'attention.

Prenant en compte la complexité de la tâche cognitive de la RM, la revue de littérature a permis d'établir des liens entre RM et processus moteurs, tant dans les études de neuroimagerie que dans les études comportementales. La performance motrice peut être en lien avec la RM, que ce soit pour une amélioration de sa capacité ou plus simplement pour son fonctionnement propre (analyse de la position d'un segment corporel, analyse d'un objet dans l'espace).

Ainsi, nous pouvons nous poser la question d'une action de l'ostéopathie sur la RM, ce qui constitue la problématique principale élaborée dans ce travail et ainsi observer les éventuels effets que pourraient produire une prise en charge ostéopathique globale sur les capacités visuo- spatiales de RM chez un individu sain.

MATERIEL ET METHODE

I. OBJECTIF DE L'ETUDE

Etude de l'effet d'une prise en charge ostéopathique sur l'amélioration des capacités visuo-spatiales d'un individu sain.

II. POPULATION

II.1. Description de la population

Elle se compose de 36 adultes sains volontaires, âgés entre 24 et 47 ans ; tous sont des professionnels de santé et étudiants en ostéopathie à EUROSTEO à Aix en Provence.

II.2. Recrutement

Les participants étaient recrutés durant un séminaire d'ostéopathie, sur la base du volontariat. Les critères d'inclusion et d'exclusion leur étaient alors expliqués.

II.3. Critères d'inclusion

- Homme ou femme majeurs et volontaires
- Etre en bonne santé

II.4. Critères d'exclusion

- Maladie, infection ou pathologie en phase aigue
- Antécédents de traumatismes (chutes, fractures, entorses, chirurgies) dans le mois qui précède l'expérience
- Grossesse

- Consommation excessive d'alcool dans les 72h qui précèdent l'expérience.
- Prise en charge ostéopathique dans les 3 semaines qui précèdent l'expérience.
- Problèmes de vue

III. VARIABLES MESUREES

Analyse de la justesse et du temps de réponse à un test informatique de rotation mentale de segments corporels ainsi que le score au Vandenberg et Kuse Mental Rotation Test[136].

IV. PROTOCOLE EXPERIMENTAL

IV.1. Répartition des groupes

L'étude comporte deux groupes de sujets :

- un groupe expérimental
- Un groupe contrôle

Une semi- randomisation des sujets est assurée par tirage au sort dans le respect d'une bonne répartition des sexes au sein des groupes.

IV.2. Protocole de tests

IV.2.1. Recueil des données administratives

La date du jour de l'expérience, le sexe, l'âge, la profession, les pratiques sportives ainsi que l'expérience des jeux vidéo étaient notés.

[136] Vandenberg S., et Kuse A (1978). Mental Rotation, A Group Test of 3-D Spatial Visualization. Perceptual and Motor Skills, 47, 599-604.

IV.2.2. Matériel

Les expérimentations étaient effectuées dans une salle calme spécialement aménagée pour les besoins du protocole.

Lors des pré-tests et posttests, pour les deux groupes, les mesures étaient effectuées par le même examinateur.

Durant un test de rotation mentale numérique les stimuli étaient projetés à l'écran d'un ordinateur portable. Les participants étaient assis face à l'écran, ils devaient répondre le plus vite et le plus juste possible en appuyant, dès l'apparition des stimuli, sur des touches du clavier prédéfinies par l'expérimentateur (flèche droite/gauche).La gestion des stimuli ainsi que le recueil des données seront programmés sous Matlab.

Un test papier-crayon (le VMRT) était également proposé aux participants.

Enfin, lors de la prise en charge ostéopathique, les sujets étaient installés dans une salle commune. Neuf étudiants 'ostéopathe' ont pris chacun deux sujets en charge. (cf. Annexe1)

IV.2.3. Méthode

IV.2.3.1. Pré-test

Le pré-test est réalisé par les deux groupes. La rotation mentale est évaluée à l'aide de deux tests :

- Un test moteur qui consiste à reconnaître un segment corporel et à déterminer s'il s'agit d'un segment droit ou gauche : stratégie égocentrique. (cf. Annexe 1)
- Le test papier crayon de Vandenberg et Kuse (1978). (cf. Annexe 2)

IV.2.3.2. Prise en charge ostéopathique du groupe expérimental

La durée de la prise en charge ostéopathique du groupe expérimental était de 30 minutes, effectuée par un étudiant en dernière année d'ostéopathie comprenant :

- *Un examen général ostéopathique de 10 ±2 minutes*

L'ostéopathie est une prise en charge globale et individualisée en fonction de l'examen général ostéopathique.

La procédure de tests utilisée et communément pratiquée en ostéopathie consiste en une inspection, une palpation des tissus mous et des tests de l'ensemble des régions anatomiques de chaque sujet.

Les tests ont pour objectif d'évaluer la présence des principaux signes mettant en évidence une dysfonction somatique. L'association de signes palpatoires tels que la restriction de mobilité, l'asymétrie des repères osseux, la sensibilité à la palpation et les modifications de la texture des tissus mous environnants, définit la dysfonction somatique (Sleszynski et al, 1999).[137]

La dysfonction somatique, référencée dans l'« International Classification of Diseases », correspond à une « fonction altérée ou diminuée des composantes du système somatique (squelette, articulations et structures myofasciales) ainsi que des éléments vasculaires, lymphatiques et neurologiques correspondants ». (Rumney, 1975)[138].

Toute perte de mobilité peut provoquer un déséquilibre de l'état de santé, non symptomatique dans un premier temps chez un sujet sain. La sévérité de la dysfonction somatique est fonction de l'importance et de la présence de ces signes palpatoires qui peuvent être diminués suite à une prise en charge ostéopathique. Les tests sont répartis en trois catégories en fonction des structures anatomiques : crânienne (Magoun, 2000)[139], viscérale (Barral et Mercier, 2004)[140] et neuro-musculo-squelettique (Hartman et Thornes, 1985)[141].

---

[137] 4 Sleszynski SL, Gloneck T, Kuchera WA. Standardized medical record: a new outpatient osteopathic SOAP note form: validation of a standardized office form against physician's progress notes. J Am Osteopath Assoc 1999;10:516-29.
[138] Rumney, I.C. The relevance of somatic dysfunction. J Am Osteopath Assoc 1975;74(8):723-5.
[139] Magoun HI, Trad Louwette. Ostéopathie dans le champ crânien. Sully : Vannes;2000.
[140] Barral JP, Mercier P. Manipulations viscérales 1 2ème édition. Elsevier :Paris;2004.
[141] Hartman L, Thornes N. The handbook of the osteopathic technique. Hutchinson : London ;1985.

Afin de respecter les recommandations internationales, l'ostéopathe utilisera un formulaire standardisé élaboré par l'Académie Américaine d'Ostéopathie. [142]
Les données ostéopathiques recueillies dans ce formulaire « Outpatient Osteopathic SOAP Note Form » nous permettent d'établir le schéma ostéopathique du sujet, c'est-à-dire l'état tissulaire du sujet le jour de la consultation. (Sleszynski et al, 1999[143] ; Licciardone et al, 2005[144]). (Cf Annexe 3)

- *Une prise en charge ostéopathique de 15 ±5 minutes*

Afin de respecter les recommandations internationales, la prise en charge est également standardisée.

Les techniques utilisées intéressaient 9 régions anatomiques présentées ci-dessous. Le choix des techniques utilisées ainsi que les régions anatomiques concernées pour la prise en charge étaient déterminés par le schéma ostéopathique établi lors de l'examen général. Deux possibilités étaient envisagées :

1) Dysfonction somatique absente : pas de technique corrective.

2) Dysfonction somatique présente : technique corrective effectuée par l'ostéopathe.

La fidélité du protocole est rendue possible grâce à la description détaillée des procédures et techniques à réaliser. De nombreuses techniques manuelles sont référencées dans l'«Authorized Osteopathic Thesaurus »[145] (9) ; ces techniques peuvent être divisées en quatre grandes catégories selon la quantité de force, le rythme et la vitesse utilisées :

1) Rythmiques

2) Haute Vélocité Basse Amplitude HVBA

3) Basse Vélocité

---

[142] American Academy of Osteopathy. Outpatient Osteopathic SOAP Note Form Series and Usage Guide.2nd ed. Indianapolis,Ind:American Academy of Osteopathy;2002.
[143] Sleszynski SL, Gloneck T, Kuchera WA. Standardized medical record: a new outpatient osteopathic SOAP note form: validation of a standardized office form against physician's progress notes. J Am Osteopath Assoc 1999;10:516-29.
[144] Licciardone J, Nelson K, Gloneck T, Sleszynski SL. Osteopathic manipulative treatment of somatic dysfunction Among patients in the family practice clinic setting: a retrospective analysis. JAOA 2005;105(12):537-44.
[145] Site Internet de l'American Association of Colleges of Osteopathic Medicine (AACOM). Authorized Osteopathic Thesaurus :http://www.aacom.org/InfoFor/educators/Pages/thesaurus.aspx

4) Viscérale (Sammut et al, 2002)[146]

Suite à l'examen général ostéopathique, le choix de la technique corrective sur une région anatomique présentant une dysfonction somatique étaient fait en fonction de la présence ou non d'inconfort ou de douleur du sujet.

Deux types de techniques étaient proposés pour chaque région anatomique :

- technique d'énergie musculaire
- technique structurelle

➢ *Description des techniques correctives :*

Les travaux de Philip E. Greenman[147] ont été utilisés pour décrire les exemples choisis pour chaque région anatomique.

1. Région cervicale : *Exemple d'une vertèbre cervicale C5-C6*

Pour des raisons de règlementation, seules les techniques d'énergie musculaire seront utilisées pour la région cervicale. Les techniques structurelles étant soumises à un certificat de non contre- indications.

Diagnostic : position de C5 par rapport à C6 : flexion, rotation gauche, inclinaison (side) gauche (FRSgauche).

La restriction de mobilité est retrouvée en extension, rotation droite, inclinaison droite.

Technique corrective d'énergie musculaire:

Action : - Le sujet est en décubitus sur la table. Le praticien est assis à la tête du sujet.

-Les pulpes des index et majeur droit du praticien sont placées sur le processus articulaire de C6 pour maintenir le segment, de telle façon que C5 puisse être mobilisée.

-La main gauche du praticien exerce un contrôle à partir de la face latérale gauche de la tête et du cou du sujet.

---

[146] Sammut E., Searle-Barnes P. Osteopathic diagnosis. London: Nelson Thornes; 2002.

[147] Grennman Ph E, Trad Renard. Principes de Médecine Manuelle. Ed. Pradel : Paris, 1998.

-Les doigts de la main droite du praticien mobilisent le segment en avant, jusqu'à atteindre la barrière d'extension.

-La main gauche du praticien amène la tête du patient en inclinaison droite et rotation droite jusqu'aux barrières motrices d'inclinaison et de rotation.

-Le sujet réalise une légère contraction isométrique en flexion, inclinaison gauche ou rotation gauche contre la résistance de la main gauche du praticien. La force correctrice correspond au regard du sujet vers la gauche ou vers ses pieds, contre la résistance du positionnement céphalique.

-Après trois à cinq secondes d'effort musculaire, le sujet se relâche et le praticien augmente les paramètres de translation antérieure et de droite à gauche pour la nouvelle barrière d'extension, inclinaison droite et rotation droite. La procédure est répétée trois fois.

-Retester

2. Région thoracique : *Exemple d'une vertèbre dorsale T4-T5*

Diagnostic : position de T4 par rapport à T5 : extension, rotation gauche, inclinaison gauche (ERSgauche)

La restriction de mobilité est retrouvée en flexion, rotation droite et inclinaison droite.

Technique corrective d'énergie musculaire:

Action : -Le sujet est assis sur la table. Le praticien est placé derrière.

-La main gauche du praticien contrôle le segment T4-T5 avec l'index gauche au niveau de l'espace inter-épineux et le majeur gauche qui recouvre le processus transverse gauche de T4.

-La main droite du praticien est située sur la tête du patient et son tronc est plaqué contre le dos du sujet.

-Le praticien engage une flexion localisée à l'étage T4-T5 à l'aide d'une translation d'avant en arrière du corps du sujet.

-Le praticien engage une inclinaison droite et une rotation droite de l'étage T4-T5 jusqu'à la barrière motrice grâce à une translation du tronc du sujet de droite à gauche.

-Par l'intermédiaire de sa main droite, le praticien résiste à une extension, inclinaison gauche et rotation gauche de la tête et de la nuque du sujet. Il résiste ainsi à une contraction musculaire isométrique de trois à cinq secondes.

-Lors du relâchement, le praticien engage une nouvelle barrière vers la flexion, inclinaison droite et rotation droite. L'opération est répétée trois fois.

-Retester.

Technique corrective structurelle ou dug technique :

Action : -Le sujet est en décubitus sur la table. Le praticien est debout sur le côté droit.

-Le sujet réalise un bras de levier en croisant ses bras sur la poitrine.

-La main droite du praticien réalise un point fixe sur les deux processus articulaires de T5.

-Le sujet est ramené en position neutre sur le dos et le bras de levier est localisé au niveau du point fixe.

-La main gauche du praticien engage une flexion, une inclinaison droite et une rotation droite de la nuque et du rachis dorsal jusqu'à T4.

-Le lâcher du poids du corps du praticien réalise un thrust de haute vélocité et de faible amplitude sur le point fixe par l'intermédiaire du bras de levier, orienté à 45° par rapport à la verticale. Il en résulte une flexion, une inclinaison droite et une rotation droite de T4 et l'ouverture de l'articulation postérieure gauche.

-Retester

3. Région lombaire : *Exemple d'une vertèbre lombaire L4/L5*

Diagnostic : position de L4 par rapport à L5 : extension, rotation gauche et inclinaison gauche (ERSgauche).

La restriction de mobilité est retrouvée en flexion, rotation gauche et inclinaison gauche

Technique corrective d'énergie musculaire:

Action : -Le sujet est en procubitus sur la table. Le praticien est debout à sa droite. Il fléchit les genoux du sujet, fait basculer les membres inférieurs sur la hanche gauche en position de Sims.

-Le majeur gauche du praticien palpe l'espace entre L4 et L5 et l'index se place sur le processus transverse droit de L4. Sa main droite provoque une rotation gauche du tronc jusqu'à L4. Le sujet l'aide en essayant d'atteindre le sol avec sa main droite.

-Le praticien inverse ses mains : sa main droite contrôle le niveau L4-L5, son bras gauche et sa cuisse gauche amènent les genoux du sujet en flexion jusqu'à la barrière motrice de L5.

-Tout en contrôlant l'étage L4-L5, le praticien descend les deux pieds du sujet vers le sol, provoquant une inclinaison droite jusqu'à la barrière motrice. Les genoux du sujet reposent sur la cuisse gauche du praticien.

-Le praticien résiste à l'élévation des pieds du sujet vers le plafond, ce qui provoque une inclinaison droite contre résistance. Sa main droite s'assure de la contraction musculaire au niveau de L4-L5.

-Le sujet exécute trois contractions musculaires d'environ trois à cinq secondes. Après chaque contraction, le praticien engage une nouvelle barrière en flexion, rotation gauche et inclinaison gauche.

-Retester.

Technique corrective structurelle :

Action : -Le sujet est latéro-cubitus gauche (la postériorité du processus transverse contre la table), les genoux et les pieds sont réunis et les épaules et le bassin sont perpendiculaires à la table. (Position initiale en inclinaison droite) Le praticien se tient devant lui et il contrôle l'étage L4-L5 avec sa main gauche.

-Le praticien tracte le tronc du sujet vers l'avant afin de réaliser une flexion jusqu'à L4 tout en gardant les épaules perpendiculaires à la table.

-Puis il assure le contrôle de L4-L5 avec sa main droite et fléchit les extrémités inférieures jusqu'à L5.

-Sa main gauche place le pied droit du sujet dans le creux poplité gauche. L'avant-bras droit du praticien engage une rotation droite jusqu'à L4.

-Son avant-bras gauche se place au contact de la fesse droite du sujet et amène le bassin en rotation antérieure et supérieure.

-Le praticien règle la mise en tension en flexion, rotation droite et inclinaison droite jusqu'à la barrière motrice. Il réalise un thrust vers l'avant et vers le haut en lâchant le poids de son corps sur son avant-bras gauche. Il tente de maintenir le processus transverse de L4 perpendiculaire à la table.

-Retester

4. *Région de la ceinture pelvienne:* *Exemple de l'articulation sacro-iliaque postérieure à gauche*

Diagnostic : position de l'iliaque gauche en rotation postérieure.

La restriction de mobilité est retrouvée en rotation antérieure de l'iliaque gauche.

Technique corrective d'énergie musculaire:

Action : -Le sujet est en procubitus sur la table. Le praticien se tient du côté droit.

-Le praticien contrôle la jambe gauche en tenant le genou fléchi dans la main gauche. Cette jambe est amenée en abduction pour ouvrir l'articulation sacro-iliaque.

-La main droite du praticien se place sur la crête iliaque, 5 à 6 cm en avant de l'épine iliaque postéro-supérieure.

-Le praticien amène la jambe du sujet en barrière d'extension alors que la main droite exerce une pression en direction de la crête iliaque.

-Le sujet effectue une flexion de hanche (ramener le genou sur la table), contre résistance et répète la manœuvre trois fois durant trois à cinq secondes.

-Après chaque contraction, le praticien recherche la nouvelle barrière.

-Retester

Technique corrective structurelle :

Action : -Le sujet est en décubitus latéral droit. Le praticien se place devant et contrôle la charnière lombo-sacrée.

-Le praticien induit une rotation gauche de la colonne lombaire, incluant la charnière lombo-sacrée.

-Le praticien amène les membres inférieurs en extension jusqu'à percevoir l'antériorisation de la base sacrée. Le genou gauche du sujet est placé dans le creux poplité droit.

-Le bras gauche maintient le tronc et le plan de l'articulation sacro-iliaque parallèle à la table. Le pisiforme droit se place sur l'épine iliaque postéro-supérieure gauche du sujet.

-Le praticien exécute un thrust par l'intermédiaire de son avant-bras droit, entrainant l'iliaque gauche en rotation antérieure.

-On peut adopter une autre position, en plaçant l'avant-bras droit le long de la partie postérieure de la crête iliaque gauche.

-Le thrust est alors appliqué par l'intermédiaire de l'avant-bras qui entraine l'iliaque en rotation antérieure.

-Retester

5. *Membre inférieur :* *Exemple du genou*

Diagnostic : Glissement postérieur de l'articulation tibio-fibulaire.

Position : tête de la fibula postérieure.

La restriction de mobilité est retrouvée en glissement antérieur de la tête de la fibula.

Technique corrective d'énergie musculaire:

Action : -Le sujet est assis au bord de la table avec les jambes en dehors de la table. Le praticien est assis face à lui avec une main qui saisit son avant-pied.

-Le praticien fait une rotation médiale du pied tandis que son pouce exerce une poussée antéro-externe sur la face postérieure de la tête de la fibula.

-Il est demandé au sujet de faire une flexion dorsale du pied contre résistance manuelle pendant trois à cinq secondes et de répéter trois fois.

-Le praticien engage une nouvelle barrière motrice après chaque contraction musculaire.

-Retester

Technique corrective structurelle :

Action : -Le sujet est en décubitus sur la table. Le praticien se tient du côté de la jambe à corriger. Il contrôle le pied et la cheville du sujet avec la main caudale.

-Le praticien contrôle le genou du sujet en flexion avec la main céphalique. Il place l'articulation métacarpo-phalangienne de l'index en contact avec la face postérieure de la tête de la fibula.

-Le praticien engage la barrière motrice en plaçant le genou en flexion et en rotation de telle sorte que son articulation métacarpo-phalangienne soit pincée entre l'extrémité inférieure du fémur et la tête de la fibula.

-Une mobilisation avec impulsion est effectuée en exagérant la flexion du genou, ce qui amènera la tête de la fibula en avant.

-Retester.

6. *Membre supérieur :* *Exemple du coude*

Diagnostic : Coude en restriction de mobilité d'extension

Technique corrective d'énergie musculaire:

Action : -Le sujet est assis sur la table. Le praticien se tient face à lui

-Le praticien saisit d'une main l'avant-bras du sujet en supination alors que son autre main stabilise le coude.

-L'extension du coude est engagée jusqu'à la barrière motrice.

-Le sujet exécute une série de trois contractions musculaires pendant trois secondes contre la résistance du praticien.

-Le praticien engage progressivement l'extension du coude après chaque contraction musculaire.

-Retester

Diagnostic : Tête radiale postérieure.

La restriction de mobilité est retrouvée en supination.

Technique corrective structurelle :

Action : -Le sujet est assis sur la table. Le praticien se tient face à lui saisissant l'avant-bras, l'index en contact avec la postériorité de la tête radiale.

-Le praticien contrôle l'extrémité inférieure de l'avant-bras, la main, le poignet du sujet entre son coude et sa poitrine.

-Le praticien engage une extension, une supination et une composante d'adduction jusqu'à la barrière motrice.

-Le praticien exécute une mobilisation avec une impulsion dans une direction latérale et antérieure.

-Retester

7. *Le gril costal :* *Exemple de la 5ème côte gauche*

Diagnostic : Glissement postérieur de la 5ème côte gauche

Technique corrective structurelle :

Action : -Le sujet est en décubitus sur la table. Le praticien se place sur le côté droit du sujet.

-Le praticien utilise son pouce et éminence thénar comme fulcrum.

-La main gauche du sujet saisit l'épaule droite en réalisant un bras de levier.

-Le praticien place le point fixe sur la côte au niveau de l'articulation costo- transversaire gauche.

-Le praticien replace le sujet en position neutre et par son corps (soit sa poitrine, soit son abdomen), il localise le point fixe par l'intermédiaire du bras de levier.

-Le lâcher du poids de son corps réalise une impulsion sur le point fixe par l'intermédiaire du bras de levier. Le pouce et l'éminence thénar droit exercent une force postéro-antérieure.

-retester.

8. *Abdomen :* *Exemple de la racine du mésentère*

Diagnostic : Manque d'élasticité lors de la mobilisation de la masse grêle

Technique corrective :

Action : -Le sujet est en décubitus sur la table, genoux fléchis, les pieds sur la table. Le praticien est debout, à gauche du sujet, dos vers la tête du sujet.

-Le praticien empaume de sa main droite la masse grêle selon l'axe de la racine du mésentère (de la valvule iléo-caecale côté éminence hypothénar jusqu'à l'angle duodéno-jéjunal côté éminence thénar) et de sa main gauche en parallèle mais de l'autre côté de l'axe de la racine dans la concavité de la fosse iliaque gauche.

-Les mains du praticien descendent progressivement le plus profondément possible dans la masse abdominale du sujet sans déclencher de douleur.

-Le praticien effectue une association de mises en tension multiple, de pression vers l'arrière, de torsions horaires et antihoraires, de tractions latérales droite et gauche, dans le sens opposé aux restrictions de mobilité/ élasticité.

-Le sujet accompagne la technique par une ventilation abdominale.

-Retester

IV.2.3.3. 2.3.3 Tâche neutre du groupe contrôle

Le groupe contrôle ne recevra pas de prise en charge ostéopathique. Une discussion générale et informelle d'une durée équivalente à la prise en charge ostéopathique a eu lieu avec l'expérimentateur.

Le traitement ostéopathique est effectué le lendemain de la phase de pré-test.

IV.2.3.4. 2.3.4 Posttests

Les posttests identiques aux prétests décrits ci-dessus, étaient effectués dans les mêmes conditions, pour les deux groupes (expérimental et contrôle), le lendemain de la prise en charge ostéopathique ou tâche neutre.

Le schéma ci-dessous reprend la chronologie des tâches expérimentales :

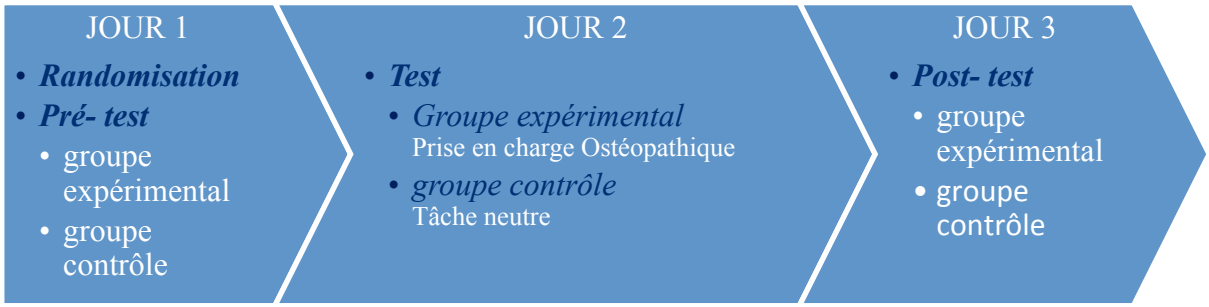

RESULTATS

I. Analyse statistique

Deux variables dépendantes ont été recueillies pour chaque participant :

- le score au VMRT qui correspond au nombre de bonnes réponses.
- le temps de réponse (TR) en millisecondes au test de RM de segments corporel (depuis l'apparition du stimulus jusqu'à la réponse). Tous les participants ont eu plus de 95% de bonnes réponses aux stimuli de segments corporels. Les TR aux mauvaises réponses ont donc été éliminés de l'analyse statistique. Ainsi, la justesse de réponses au test de RM de segments corporels n'a pas été retenue comme variable dépendante.

Pour analyser ces résultats, nous avons effectué un modèle linéaire mixte, qui teste tous les effets Prétest et Posttest, en tenant compte de l'appariement des données. Le seuil de significativité a été fixé à $p<.05$.

Autrement dit, afin d'étudier les différentes interactions possibles entre les tests, nous avons comparé :

- Les résultats des pré- tests et post- tests entre les groupes (expérimental et contrôle)
- Les effets Pré- test et post- test en fonction du type d'item proposé (Main Vs. Pied Vs. Tronc)
- Les effets pré- test et post- test en fonction de la latéralité de l'item (Main droite Vs. Main gauche, etc.)

II. Résultats

Aucune interaction entre Test et Groupe (p>.05) au VMRT ni au test de RM de segments corporels (p>.05) n'a été trouvée. Ci-dessous les moyennes et les écarts-types des scores au VMRT et au test de RM de segments corporels (Figures 6 et 7).

En effet, à la lecture du tableau VMRT ci- dessous, nous n'observons pas de différence significative entre les résultats des pré- tests par rapport aux post- tests, ni entre le groupe expérimental par rapport au groupe témoin. (Figure 6)

Il en va de même pour les résultats au test de RM de segments corporels où les résultats sont sensiblement équivalents, qu'ils soient comparés en fonction des groupes ou en fonction des tests. (Figure 7)

De plus, aucune interaction Test X Groupe ne s'est révélée significative en fonction du type d'item (p>.05) et de la latéralité de l'item (p>.05). Finalement aucune interaction double ou triple n'a été observée.

L'ensemble des moyennes et des écarts-types sont présentés dans le tableau de l'annexe 5.

Tableau VMRT- Score au Vandenberg et Kuse Mental Rotation Test

Test	Groupe expérimental	Groupe témoin
Pré test	5.23 (σ 2.63)	5.28 (σ 2.72)
Post test	5.14 (σ 2.79)	5.61 (σ 2.75)

(en nombre de bonnes réponses sur 12).

Figure 6 : Résultats du test de rotation mentale de Vandenberg et Kuse.

Tableau RM SEGMENT CORPOREL-

Test	Groupe expérimental	Groupe témoin
Pré test	1805.37 (σ 731.37)	1954.95 (σ 741.19)
Post test	1651.98 (σ 569.45)	1649.86 (σ 542.39)

Temps de réponse (en millisecondes) pour les bonnes réponses au test de RM de segment corporel.

Figure 7 : Résultats du test de RM de segments corporels.

DISCUSSION

Cette étude ne montre pas d'effet d'une prise en charge ostéopathique sur les capacités de RM chez un individu sain. L'expérience, telle qu'elle a été effectuée, n'a pas mis en évidence d'amélioration des capacités de RM suite à une intervention ostéopathique.

En effet, à la lecture des résultats, aucune différence significative n'a pu être montrée entre le groupe expérimental et le groupe contrôle. Les hommes et les femmes ont été répartis de façon homogène. Chaque groupe était composé de 18 participants avec des moyennes d'âges de 29.6 ans pour le groupe expérimental et de 31.4 ans pour le groupe contrôle.

Les temps de réponse pour la RM de segments corporels en fonction de la latéralité sont semblables, tout comme les comparaisons entre chaque segment corporel. Les résultats actuels ne permettent pas de dire que l'ostéopathie agit sur les capacités de RM. Cependant, il serait intéressant d'étudier à nouveau ces deux paramètres (RM et ostéopathie) en améliorant la méthodologie élaborée dans ce protocole. En effet, dans notre étude, pour des raisons d'organisation, les mesures du posttest ont été enregistrées seulement un jour après la prise en charge ostéopathique. Or la plupart des études mesurent les effets à distance de l'intervention ostéopathique. Accorsi et al (2014) testent les enfants atteints de troubles attentionnels 10 semaines après le traitement ostéopathique. Lopez et al (2011) dans leur étude sur l'effet de l'ostéopathie sur l'équilibre des personnes âgées enregistrent les mesures toutes les semaines pendant les 3 semaines qui suivent le traitement. L'impossibilité de tester les participants de manière répétée et à distance de la prise en charge ostéopathique nous a peut-être limitée dans l'analyse des suites du traitement ostéopathique.

De plus, la question du nombre de séance d'ostéopathie peut se poser. Notre étude ne comportait qu'une seule séance. Pour observer un effet sur les capacités de RM, plusieurs séances pourraient être nécessaires. Dans leur protocole, Accorsi et al (2014) ont pratiqué 6 séances sur 10 semaines (2 les 2 premières semaines puis les 4 dernières réparties toutes les 2 semaines). Il serait intéressant de tester notre

protocole en ajoutant plusieurs séances de prises en charges ostéopathiques et d'observer l'évolution sur un temps plus long.

Un autre point discutable de notre étude concerne la pratique des participants 'ostéopathes'. Bien qu'ils aient tous reçus le même apprentissage, la jeune expérience des praticiens pourrait-elle limiter l'efficacité ainsi que le choix des techniques utilisées ? Il pourrait être intéressant de comparer 2 groupes répartis en fonction de l'expérience des praticiens. Nous avions établi que 9 praticiens traiteraient chacun 2 participants, ce qui peut également compromettre les résultats finaux en rajoutant un biais à l'expérience.

Enfin cette étude a voulu mettre en relation une prise en charge ostéopathique complexe avec une fonction cognitive complexe, la RM ; Prouver une efficacité d'amélioration d'une fonction nécessiterait une cohorte de participants plus importante.

Cette étude a mis en évidence les limites de notre méthodologie. Un certain nombre de biais de méthode ont pu être cité, cependant, rien ne permet d'affirmer que l'ostéopathie ne peut pas influencer les capacités cognitives. Des études sur l'effet des techniques crâniennes ostéopathiques ont montré qu'elles avaient une action sur l'amélioration du sommeil (Cutler et al., 2005), ou encore une amélioration des fonctions visuelles chez les adultes atteints de myopie ou d' hypermétropie avec un effet de l'ostéopathie sur la taille de la pupille. (Sandhouse et al., 2010)

L'ostéopathie est une méthode à visée thérapeutique, l'idée qu'elle puisse agir sur une fonction déficiente est intéressante. Notre protocole pourrait alors être repris dans une étude où l'échantillon de la population choisi serait déficient dans la RM. Il a été montré que les enfants obèses avaient de moins bonnes capacités de RM (Jansen et al). Puisque la RM mentale fait intervenir des processus moteurs, prendre en charge en ostéopathie une population dont le schéma corporel est altéré pourrait avoir un effet.

CONCLUSION

Notre étude ne permet pas de montrer que l'ostéopathie agit sur la RM. Bien que des liens évidents nous poussent à penser le contraire : d'un côté, l'action de l'ostéopathie sur le schéma corporel, les fonctions visuelles, sur l'attention a pu être mise en évidence. D'un autre côté, la RM fait intervenir des processus moteurs en lien direct avec le schéma corporel.

Cependant, dans l'état actuel, il n'est pas possible de conclure à un effet de l'ostéopathie sur les capacités de RM.

Cette étude a pu mettre en évidence les limites du protocole expérimental. Des modifications sont nécessaires afin de réévaluer une éventuelle action de l'ostéopathie sur les vecteurs d'amélioration des fonctions visuo-spatiales et plus particulièrement sur les capacités de RM.

BIBLIOGRAPHIE

A

Accorsi A et Al, 2014. Effect Of Osteopathic Manipulative Therapy In The Attentive Performance Of Children With Attention-Deficit/Hyperactivity Disorder. The Journal Of The American Osteopathic Association 2014 May;114(5):374-81. Doi: 10.7556/Jaoa.2014.074.

American Academy of Osteopathy. Outpatient Osteopathic SOAP Note Form Series and Usage Guide.2nd ed. Indianapolis,Ind:American Academy of Osteopathy;2002.

Amorim, M.A., Isableu, B., et Jarraya, M. (2006). Embodied Spatial Transformations: Body Analogy For The Mental Rotation Of Objects. Journal Of Experimentalpsychology, 135, 327–347.

Amorim, Ma. et Al. (2006). Embolied Spatial Transformations: Body Analogy For The Mental Rotation Of Objects. *Journal Of Experimental Psychology*, 135, 327-347.

Avillac M., Deneve S., Olivier E., Pouget A. et Duhamel J.R. (2005). Reference Frames For Representing Visual And Tactile Locations In Parietal Cortex. *Nature Neuroscience*, 8(7), 941-949.

B

Barnes, J., Howard, R. J., Senior, C., Brammer, M., Bullmore, E. T.,Simmons, A., Woodruff, P., et David, A. S. (2000). Cortical Activity During Rotational And Linear Transformations. *Neuropsychologia*, 38, 1148–1156.

Barral JP, Mercier P. Manipulations viscérales 1 2ème édition. Elsevier :Paris;2004.

Blüchel, M., Lehmann, J., Kellner, J., et Jansen, P. (2013). The Improvement In Mental Rotation Performance In Primary School-Aged Children After A Two-Week Motor-Training. *Educational Psychology: An International Journal Of Experimental Educational Psychology*, 33, 75-86.

Bonnier, 1893, Le Vertige, 1ère Ed.

Buser, P. Et Imbert, M. (1975). Neurophysiologie Fonctionnelle. Paris : *Éditions Hermann*.

C

Caeyenberghs, K. et Al (2009). Motor Imagery Development In Primary School Children. *Developmental Neuropsychology*, 34, 103-121.

Cardinali L., Brozzoli C. et Farme A. (2009). Peripersonal Space And Body Schema: Two Labels For The Same Concept? *Brain Topography*, 21(3-4), 252-260.

Clark, W.S., Lange K.C. et Coermann, R.R. (1962). Deformation Of The Human Body, Due To Uni-Directional Forced Sinusoidal Vibration. *Human Factors*, 255-274.

Cohen, M.S., Kosslyn, S.M., Breiter, H.C., Digirolamo, G.J., Thompson, W.L.,Anderson, A.K., Bookheimer, S.Y., Rosen, B.R., et Belliveau, J.W. (1996). Changes In Cortical Activity During Mental Rotation. A Mapping Study Using Functional Mri. *Brain*, 119, 89-100.

Colby, C.L. et Duhamel, J.R. (1996). Spatial Representations For Action In Parietal Cortex. Brain Research, *Cognitive Brain Research*, 5(1-2), 105-15.

Cutler Mj, Holtland Bs, Stupinski Ba et Al, 2005. Cranial Manipulation Can Alter Sleep Latency And Sympathetic Nerve Activity In Humans: A Pilot Study. *Journal of Alternative Complementary Medicine*, 2005 Feb;11(1):103-8.

D

De Vignemont F. (2010). Body Schema And Body Image--Pros And Cons. *Neuropsychologia*, 48(3), 669-680.

De Vignemont F., Ehrsson H.H. et Haggard P. (2005). Bodily Illusions Modulate Tactile Perception. *Current Biolology*, 15(14), 1286-1290.

Denis M. (1989). Image Et Cognition. *Presses Universitaires De France*, Paris.

Dror, I.E., Kosslyn, S.M., et Waag, W.L. (1993). Visual-Spatial Abilities Of Pilots. *Journal Of Applied Psychology*, 78, 763-773.

Duhamel J.R., Bremmer F., Ben Hamed, S. et Graf, W. (1997). Spatial Invariance Of Visual Receptive Fields In Parietal Cortex Neurons. *Nature*, 389(6653), 845-848.

E

Evans N. et Blanke O. (2012). Shared Electrophysiology Mechanisms Of Body Ownership And Motor Imagery. *Neuroimage*, Pii: S1053-8119(12)00937-8.

F

Fasold O., Heinau J., Trenner M. U., Villringer A. et Wenzel R. (2008). Proprioceptive Head Posture-Related Processing In Human Polysensory Cortical Areas. *Neuroimage*, 40, 1232– 1242.

Felten Dl et Shetty An, 2011. Atlas De Neurosciencces Humaines De Netter. *Neuroanatomie Et Neurophysiologie*. 2ème Édition. Edition Elsevier-Masson. P355

Filimon F., Nelson J.D., Huang R.-S. et Sereno M.I. (2009). Multiple Parietal Reach Regions In Humans: Cortical Representations For Visual And Proprioceptive Feedback During On-Line Reaching. *Journal Of Neuroscience*, 29, 2961–2971.

Funk, J., Finke, K., Müller, H.J., Utz, K.S. et Kerkhoff, G. (2010). Effects Of Lateral Head Inclination On Multimodal Spatial Orientation Judgments In Neglect: Evidence For Impaired Spatial Orientation Constancy. *Neuropsychologia*, 48, 1616-1627.

Funk, M. et Al (2005). Motor Processes In Children's Imagery : The Case Of Mental Rotation Of Hands. *Developmental Science*, 8, 402-408.

G

Gallager S. (2005). How The Body Shapes The Mind. New York: *Oxford University Press*.

Gallagher S. (1986). Body Image And Body Schema: A Conceptual Clarification. *Journal Of Mind And Behavior*, 7, 541–554.

Galton, F., (1907). Inquiries Into Human Faculty And Its Development. *Dutton,* New York.

Gentaz, E., Baud-Bovy, G. et Luyat, M. (2008). The Haptic Perception Of Spatial Orientations. *Experimental Brain Research*, 187, 331–348.

Gibbs, R., (2002). Mental Imagery And Embodied Activity. *Journal Of Mental Imagery*, 26 (1–2), 1–30

Graziano M.S.A., Cooke D.F. et Taylor C.S.R. (2000). Coding The Location Of The Arm By Sight. *Science*, 290, 1782–1786.

Grebot E, (1994). Images Mentales Et Stratégies D'apprentissage : Explication Et Critique, Les Outils Modernes De La Gestion Mentale. *Esf Editeur*. P 69.

Guardia D, (2012). Représentation Du Corps Et Anorexie Mentale : De L'integration Sensorielle A L'action, Thèse de Doctorat. *Ecole doctorale de Biologie Santé, Lille*. P22.

Guillot, A. et Collet, C. (2008). Construction Of The Motor Imagery Integrative Model In Sport: A Review And Theoretical Investigation Of Motor Imagery Use. *International Review Of Sport And Exercise Psychology*,1 ,31-44.

Guillot, A., Champely, S., Batier, C., Thiriet, P., et Collet. C. (2007a). Relationship Between Spatial Abilities, Mental Rotation And Functional Anatomy Learning. *Advances In Health Sciences Education*, 12, 491-507.

Guillot, A., Louis, M., Thiriet, P., et Collet, C. (2007b). The Effects Of Expertise Level And Motor Skill Characteristics On Mental Rotation. In: L.S. Boyar (Eds.) *New Psychological Tests And Testing Research*, 231-241.

H

Hartman L, Thornes N. The handbook of the osteopathic technique. Hutchinson : London ;1985.

Harris, Im., Egan, Gf., Sonkkila, C., Tochon-Danguy, Hj., Paxinos, G., et Watson, Jdg. (2000). Selective Right Parietal Lobe Activation During Mental Rotation. A Parametric Pet Study. *Brain*, 123, 65-73.

Head H et Holmes G, (1911), Sensory Disturbances From Cerebral Lesions. *Brain*, 34: 102-245, 1911-1912.

Hoyek, N. et Al (2009). Enhancement Of Mental Rotation Abilities And Its Effect On Anatomy Learning. *Teaching And Learning In Medicine*, 21(3), 201-206.

Hoyek, N., (2009). Rotation Mentale Et Motricité: Approche Développementale, Genre Et Transfert. Thèse De Doctorat. Ufr Staps, *Université Claude Bernard*, Lyon1.

Hoyek, N., Champely, S., Collet, C., Fargier, P., et Guillot, A. (2013). Is Mental Rotation Ability A Predictor Of Success For Motor Performance? *Journal Of Cognition And Development*, 0(0):1–11.

Hult, R.E., et Brous, C.W. (1986). Spatial Visualization: Athletic Skills And Sex Differences. *Perceptual And Motor Skill*, 63, 163-168.

I

Ionta, S. et Al (2007). The Influence Of Hands Posture On Mental Rotation Of Hands And Feet. *Experimental Brain Research*, 183, 1-7.

Ionta, S., et Blanke, O. (2009). Differential Influence Of Hands Posture On Mental Rotation Of Hands And Feet In Left And Right Handers. *Experimental Brain Research*, Doi 10.1007/S00221-009-1770-0.

Ionta, S., Fourkas, A.D., Fiorio, M., et Aglioti, S.M. (2007). The Influence Of Hands Posture On Mental Rotation Of Hands And Feet. *Experimental Brain Research*, 183, 1-7.

Iwaki, S., Ueno, S., Imada, T., et Tonoike, M. (1999). Dynamic Cortical Activation In Mental Image Processing Revealed By Biomagnetic Measurement. *Newreport*, 10, 1793-1797.

J

Jansen, P. et Heil, M. (2010). The Relation Between Motor Development And Mental Rotation Ability In 5-6 Years Old Children. *European Journal Of Developmental Science*, 4, 66-74.

Jansen, P. et Pietsch, S. (2010). Physical Activity Improves Mental Rotation Performance. *Creative Education*, 158-61.

Jansen, P., Lange, L.F., et Heil, M. (2011).The Influence On Juggling On Mental Rotation Performance In Children. *Physical Education And Sport*, 55, 103-108.

Jansen, P., Schmelter, A, Kasten, L., et Heil, M.. (2011). Impaired Mental Rotation Performance In Overweight Children. *Appetite*, 56, 766-769.

Jeannerod, M., 1994. The Representing Brain: Neural Correlates Of Motor Intention And Imagery. *Behavioral And Brain Sciences*, 17, 187–245.

Johnson, S.H. (2000). Thinking Ahead: The Case For Motor Imagery In Prospective Judgements Of Prehension. *Cognition*, 74, 33-70.

Jordan, K., Heinze, Hj., Lutz, K., Kanowski, M., et Jancke, L. (2001). Cortical Activations During The Mental Rotation Of Different Visual Objects. *Neuro Image*, 131, 143-152.

K

Keehner, M., Tendick, F., Meng, M.W., et Al. (2004). Spatial Ability, Experience, And Skill In Laparoscopic Surgery. *The American Journal Of Surgery*, 188, 71-75.

Kerkhoff, G. (1999). Multimodal Spatial Orientation Deficits In Left-Sided Visual Neglect. *Neuropsychologia*, 37, 1387–1405.

Kosslyn S.M. (1998). Préface De J Bideaud et Y. Courbois (Eds.). Image Mentale Et Développement : De La Théorie Piagétienne Aux Neurosciences Cognitives. Paris, Fr : *Presses Universitaires De France*.

Kosslyn, S., 1994. Image And Brain. *A Bradford Book*, Cambridge.

Kosslyn, S.M., Digirolamo, G.J., Thompson, W.L., et Alpert, N.M. (1998). Mental Rotation Of Objects Versus Hands: Neural Mechanisms Revealed By Positron Emission Tomography. *Psychophysiology*, 35, 151–161.

Kosslyn, S.M., Thompson, W.L., Wraga, M., et Alpert, N.A. (2001). Imagining Rotation By Endogenous Versus Exogenous Forces: Distinct Neural Mechanisms. *Neuroreport*, 12, 2519–2525.

Vallar G., Antonucci G., Guariglia C. et Pizzamiglio, L. (1993). Deficits Of Position Sense, Unilateral Neglect And Optokinetic Stimulation. *Neuropsychologia*, 31, 1191–1200.

L

Lamm, C., Windischberger, C., Moser, E., et Bauer, H. (2007). The Functional Role Of Dorso-Lateral Premotor Cortex During Mental Rotation. An Event-Related Frmi Study Separating Cognitive Processing Steps Using A Novel Task Paradigm. *Neuro Image*, 36, 1374-1386.

Licciardone J, Nelson K, Gloneck T, Sleszynski SL. Osteopathic manipulative treatment of somatic dysfunction Among patients in the family practice clinic setting: a retrospective analysis. JAOA 2005;105(12):537-44.

Linn M., et Petersen, Ac. (1985). Emergence And Characterization Of Sex Differences In Spatial Ability: A Meta- Analysis. *Child Development*, 56, 1479-1498.

Littlejohn Jm. (1901). The Principles Of Osteopathy. *Maidstone College Of Osteopathy*. Ipr. 1998.

Lopez D. et Al., (2011). Effects Of Comprehensive Osteopathic Manipulative Treatment On Balance In Elderly Patients: A Pilot Study. *The Journal Of The American Osteopathic Association*, 2011 Jun;111(6):382-8.

Luyat, M. et Gentaz, E. (2002). Body Tilt Effect On The Reproduction Of Orientations: Studies On The Visual Oblique Effect And Subjective Orientations. Journal Of Experimental Psychology. *Human Perception And Performance*, 28, 1002–1011.

Luyat, M., Gentaz, E., Corte, T. et Guerraz, M. (2001). Reference Frames And Haptic Perception Of Orientation: Body And Head Tilt Effects On The Oblique Effect. *Perception And Psychophysics*, 63, 541–554.

M

Magoun HI, Trad Louwette. Ostéopathie dans le champ crânien. Sully: Vannes; 2000.

Miana L et Al, (2012). Changes In Alpha Band Activity Associated With Application Of The Compression Of Fourth Ventricular (Cv-4) Osteopathic Procedure: A Qeeg Pilot Study. *Journal Of Bodywork And Movement Therapies*, 2013 Jul; 17(3):291-6. Doi: 10.1016/J.Jbmt.2012.10.002. Epub 2012 Nov 16

Milner A.D. et Goodale M.A. (2008). Two Visual Systems Re-Viewed. *Neuropsychologia*, 46(3), 774-785.

N

Naito, E. (1994). Controllability Of Motor Imagery And Transformation Of Visual Imagery. *Perception And Motor Skills*, 78, 479-487.

Noten M, Wilson P, Ruddock S, Steenbergen B., (2014). Mild Impairments Of Motor Imagery Skills In Children With Dcd. *Research In Developmental Disabilities*, 35(5):1152-9.

O

Oostermeijer M, Boonen Aj, Jolles J., (2014). The Relation Between Children's Constructive Play Activities, Spatial Ability, And Mathematical Word Problem-Solving Performance: A Mediation Analysis In Sixth-Grade Students. *Frontiers In Psychology*, 5, 782.

Overney, L.S., Michel, C.M., Harris, I.M., et Pegna, A.J. (2005). Cerebral Processes In Mental Transformations Of Body Parts: Recognition Prior To Rotation. *Cognitive Brain Research*, 25, 722-734.

Ozel, S. (2001). La Relation Entre La Pratique Sportive Et L'imagerie Mentale: Le Cas De La Rotation Mentale. UFR Staps, Université De Caen, Thèse Non Publiée.

Ozel, S., Larue, J., et Molinaro, C. (2004). Relation Between Sport And Spatial Imagery: Comparison Of Three Groups Of Participants. *Journal Of Psychology*, 138, 49–63.

P

Paillard J, (1971). Les Déterminants Moteurs De L'organisation De L'espace. *Cahiers De Psychologie*, 14 : 261-316.

Paillard J. (1980). The Object Localized And Identified. Psychophysiologic Approach To The Concept Of Body Image. *Revue De Médecine Suisse Romande*, 100(2), 129-141.

Paillard J. (1999). Body Schema And Body Image: A Double Dissociation In Deafferented Patients. In G. N. Gantchev, S. Mori, & J.Massion (Eds.), Motor Control, Today And Tomorrow, Pp.197.214.

Paillard J. (1999). L'approche Neurobiologique Des Faits De Conscience : Vers Une Science De L'esprit. *Psychologie Française*. 44(3), 245-256.

Parsons L.M. (1994). Temporal And Kinematic Properties Of Motor Behavior Reflected In Mentally Simulated Action. *Journal Of Experimental Psychology*, 20, 709-730.

Parsons, L.M. (1994). Temporal And Kinematic Properties Of Motor Behavior Reflected In Mentally Simulated Action. *Journal Of Experimental Psychology*, 20, 709–730.

Penfield W. et Boldrey E. (1937). Somatic Motor And Sensory Representation In The Cerebral Cortex Of Man As Studied By Electrical Stimulation. Brain, 60(4), 389–443.

Petit, L.S., Pegna, A.J., Harris, I.M., et Michel, C.M. (2006). Automatic Motor Cortex Activation For Natural As Compared To Awkward Grips Of A Manipulable Object. *Experimental Brain Research*, 168, 120-130.

Petit, L.S., Pegna, A.J., Mayer, E., et Hauert, C.A. (2003). Representation Of Anatomical Constraints In Motor Imagery: Mental Rotation Of A Body Segment. *Brain And Cognition*, 51, 95–101.

Piaget, J., et Inhelder, B. (1971). Mental Imagery In Child. New York, *Basic Books*.

Préambule A La Constitution De L'organisation Mondiale De La Santé, Tel Qu'adopté Par La Conférence Internationale Sur La Santé, New York, 19-22 Juin 1946; Signé Le 22 Juillet 1946 Par Les Représentants De 61 Etats. 1946; (Actes Officiels De L'organisation Mondiale De La Santé, N°. 2, P. 100) Et Entré En Vigueur Le 7 Avril 1948.

R

Richter, W., Somorjai, R., Summers, R., et Jarmasz, M. (2000). Motor Area Activity During Mental Rotation Studied By Time-Resolved Single-Trial Fmri. *Journal Of Cognitive Neuroscience*, 12, 310–320.

Richter, W., Ugurbil, K., Georgopoulos, A., et Kim, Sg. (1997). Time-Resolved Fmri Of Mental Rotation. *Neuro Report*, 8, 3697-3702.

Rumney IC.The relevance of somatic dysfunction. J Am Osteopath Assoc 1975;74(8):723-5.

S

Sammut E., Searle-Barnes P. Osteopathic diagnosis. London: Nelson Thornes; 2002.

Schicke T. (2007). Human Peripersonal Space: Evidence From Functional Magnetic Resonance Imaging. *Journal Of Neuroscience*, 27(14), 3616-3617.

Schwoebel J. Et Coslett H.B. (2005). Evidence For Multiple, Distinct Representations Of The Human Body. *Journal Of Cognitive Neuroscience*, 17, 543–553.

Shepard, Rn., et Metzler, J. (1971). Mental Rotation Of Three Dimensional Objects. *Science*, 171: 701-703.

Shi X, Rehrer S, Prajapati et Al. (2011). Effect Of Cranial Osteopathic Manipulative Medicine On Cerebral Tissue Oxygenation. *The Journal Of The American Osteopathic Association*, 2011 Dec; 111(12):660-6.

Spence S.A. et Frith C.D. (1999). Towards A Functional Anatomy Of Volition. J*ournal Of Consciousness Studies*, 6, 11-29.

Sleszynski SL, Gloneck T, Kuchera WA. Standardized medical record: a new outpatient osteopathic SOAP note form: validation of a standardized office form against physician's progress notes. J Am Osteopath Assoc 1999;10:516-29.

Sterzi R., Bottini G., Celani M.G., Righetti E., Lamassa M., Ricci, S. et Al. (1993). Hemianopia, Hemianaesthesia, And Hemiplegia After Right And Left Hemisphere Damage: A Hemispheric Difference. *Journal Of Neurology, Neurosurgery And Psychiatry*, 56, 308– 310.

V

Vallar, G., Antonucci, G., Guariglia, C. et Pizzamiglio, L. (1993). Deficits Of Position Sense, Unilateral Neglect And Optokinetic Stimulation. *Neuropsychologia*, 31, 1191–1200.

Van Bogaert L, (1934), Sur La Pathologie De L'image De Soi. *Annales Medico-Psychologiques*. 2, 4, P. 519-555 Et 2, 5, P.746-759.

Vandenberg, S., et Kuse, A. (1978). Mental Rotation, A Group Test Of 3-D Spatial Visualization. *Perceptual And Motor Skills*, 47, 599–604.

Vargas, C.D., Olivier, E., Craighero, L., Fadiga, L., Duhamel, J.R., et Sirigu, A. (2004).The Influence Of Hand Posture On Corticospinal Excitability During Motor Imagery: A Transcranial Magnetic Stimulation Study. *Cerebral Cortex*, 14, 1200-1206.

Vingerhoets, G., De Lange, F.P., Vandemaele, P., Deblaere, K., et Achten, E. (2002). Motor Imagery In Mental Rotation: An Fmri Study. *Neuroimage*, 17, 1623–1633.

Vingerhoets, G., Santens, P., Van Laere, K., Lahorte, P., Dierckx, R.A., et De Reuck, J. (2001). Regional Brain Activity During Different Paradigms Of Mental Rotation In Healthy Volunteers: A Positron Emission Tomography Study. Neuro Image, 13, 381–391.

W

Wanzel, K.R., Hamstra, S.J., Anastakis, D.J., Matsumoto, E.D., et Cusimano, M.D. (2002). Effect Of Visual-Spatial Ability On Learning Of Spatially-Complex Surgical Skills. *Lancet*, 359, 230–231.

Wanzel, K.R., Hamstra, S.J., Caminiti, M.F., Anastakis, D.J., Grober, E.D., et Reznick, R.K. (2003). Visual-Spatial Ability Correlates With Efficiency Of Hand Motion And successful surgical performance. Surgery, 134, 750-757.

Wiedenbauer, G. et Jansen-Osmann, P. (2008). Manual Training Of Mental Rotation In Children. *Learning And Instruction*, 18, 30-41.

Windischberger, C., Lamm, C., Bauer, H., et Moser, E. (2003). Human Motor Cortex Activity During Mental Rotation. *Neuro Image*, 20, 225-232.

Witkin, Ha. (1949). The Nature And Importance Of Individual Differences In Perception. *Journal Of Personality*, 18, 145-170.

Wolpert, D.M., Goodbody, S.J. et Husain, M. (1998). Maintaining Internal Representations: The Role Of The Human Superior Parietal Lobe. *Nature Neuroscience*, 1, 529–533.

Z

Zacks, Jm. (2008). Neuroimaging Studies Of Mental Rotation : A Meta-Analysis And Review. *Journal of Cognitive Neuroscience*, 20, 1-19.

Zegarra-Parodi R. (2004). Could Joint Hypomobility Alter Optimal Proprioceptive Information. *The American Academy Of Osteopathy*. P 25-30.

LIENS INTERNET

www.aacom.org/InfoFor/educators/Pages/thesaurus.aspx. Site Internet de l'American Association of Colleges of Osteopathic Medicine (AACOM). Authorized Osteopathic Thesaurus

www.anatomie-humaine.com/le-cerveau-2.html

www.fondationjeanpiaget.ch/fjp/site/modulefjp001/index_gen_page.php?idpage=33&idmodule=17

www.neuropsy.it/test/campanelle/01.html

www.sante.gouv.fr/img/doc/annexe_1_referentiel_activites_competences.doc

www.scienceshumaines.com/atlas-du-cerveau_fr_28021.html

TABLE DES ILLUSTRATIONS

Figure 1: Exemple des images utilisées par Shepard et Metzler (1971): A stimuli identiques avec un écart angulaire; B stimuli identiques avec un écart angulaire; C stimuli différents. 9
Figure 2: Protocole utilisé par Amorim et al (2006). Stimuli possibles et impossibles anatomiquement. 15
Figure 3: Protocole expérimental d'Ionta et Blanke (2009). Pour l'image A les participants posaient leur main droite au niveau du genou droit et la main gauche derrière le dos, et l'inverse pour l'image B 16
Figure 4: Représentation de l'Homonculus sensori-moteur : A : topographie corticale. B : Représentation tridimensionnelle de la cartographie somesthésique. (Penfield et Boldrey)..... 26
Figure 5: Topographie corticale sensitive et sensorielle. 27
Figure 6 : Résultats du test de rotation mentale de Vandenberg et Kuse..... 54
Figure 7 : Résultats du test de RM de segments corporels. 54

TABLE DES MATIERES

REMERCIEMENTS 1

RESUME 1

ABTRACT 1

SOMMAIRE 2

INTRODUCTION 4

I. DONNEES THEORIQUES 9

I.1. La rotation mentale 9

I.1.1. Définition 9

I.1.2. Rotation mentale et processus moteurs 10

I.1.2.1. Neuro- imagerie 10

I.1.2.2. RM de segments corporels 12

- Influence du schéma corporel sur la RM de segments corporels 12
- RM de segments corporels avec un objet manipulable 13
- Influence de la position du segment corporel 14
- Intégration du schéma corporel sur la RM de figures abstraites 14
- RM et latéralité 15

I.1.2.3. Synthèse 16

I.1.2.4. Stratégie interne et stratégie externe 17

- Bases neurofonctionnelles 17
- Synthèse 18

I.1.3. Rôle de l'activité physique sportive ou professionnelle 19

I.1.3.1. Activité physique : notion de transfert vers la RM 19

I.1.3.2. Activité professionnelle : notion de transfert vers la RM 21

I.1.4. Synthèse 21
I.2. Schéma corporel : 23
I.2.1. Définition 23
I.2.2. Schéma corporel et processus moteurs 25
I.2.3. La somesthésie 26
I.2.4. Intégration sensitive : le système somesthésique 29
I.2.5. Synthèse 30
I.3. Ostéopathie 31
I.3.1. Histoire et principe de l'ostéopathie 31
I.3.2. Ostéopathie et Schéma corporel 32
I.3.3. Ostéopathie et Fonctions visuelles et attentionnelles 33
I.3.3.1. Fonctions visuelles 33
I.3.3.2. Fonctions attentionnelles 34
I.3.3.3. Synthèse 35
I.3.4. Ostéopathie crânienne 35
II. PROBLEMATIQUE / HYPOTHESE 37
MATERIEL ET METHODE 38
I. OBJECTIF DE L'ETUDE 38
II. POPULATION 38
II.1. Description de la population 38
II.2. Recrutement 38
II.3. Critères d'inclusion 38
II.4. Critères d'exclusion 38
III. VARIABLES MESUREES 39
IV. PROTOCOLE EXPERIMENTAL 39
IV.1. Répartition des groupes 39

IV.2. Protocole de tests 39
IV.2.1. Recueil des données administratives 39
IV.2.2. Matériel 40
IV.2.3. Méthode 40
IV.2.3.1. Pré-test 40
IV.2.3.2. Prise en charge ostéopathique du groupe expérimental 40
➢ Un examen général ostéopathique de 10 ±2 minutes 41
➢ Une prise en charge ostéopathique de 15 ±5 minutes 42
➢ Description des techniques correctives : 43
IV.2.3.3. 2.3.3 Tâche neutre du groupe contrôle 51
IV.2.3.4. 2.3.4 Posttests 52
RESULTATS 53
I. Analyse statistique 53
II. Résultats 54
DISCUSSION 55
CONCLUSION 57
BIBLIOGRAPHIE 58
LIENS INTERNET 69
TABLE DES ILLUSTRATIONS 70
TABLE DES MATIERES 71
ANNEXES 74

ANNEXES

Annexe 1 : Test de RM de segments corporels

Consignes et exemple d'images présentées lors du test de RM de segments corporels

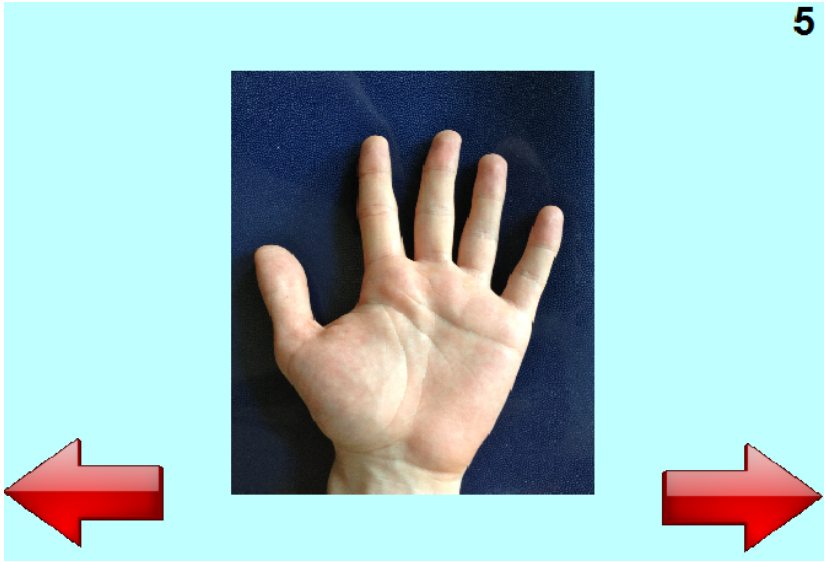


3

1

Annexe 2 : VMRT ou Test de Vandenberg et Kuse

Observez ces cinq figures

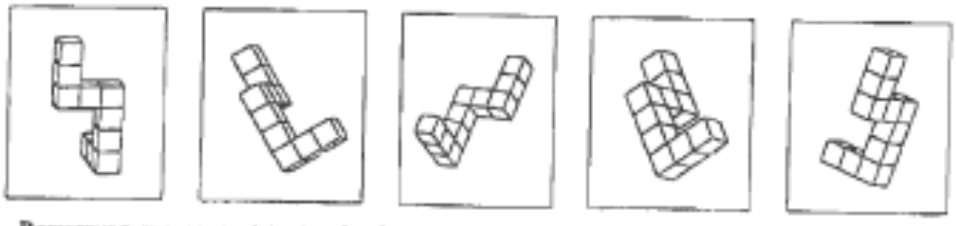

Remarquez que ce sont toutes des images du même objet qui est montré sous des angles différents. Essayez d'imaginer l'objet se déplaçant (ou vous-même vous déplaçant par rapport à l'objet), tandis que vous regardez une figure après l'autre.

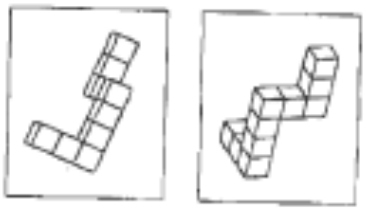

Voici ici deux dessins d'une nouvelle figure qui est différente de celle montrée dans les cinq premiers dessins. Vérifiez bien vous-même que ces deux dessins représentent un objet nouveau: cet objet ne peut subir aucune rotation qui le rendrait identique à celui qui est montré dans les cinq premiers dessins.

Maintenant regardez l'objet ci-dessous:

Deux des quatre dessins ci-dessous représentent le même objet. Pouvez-vous les trouver? Faites un gros X sur eux.

1.

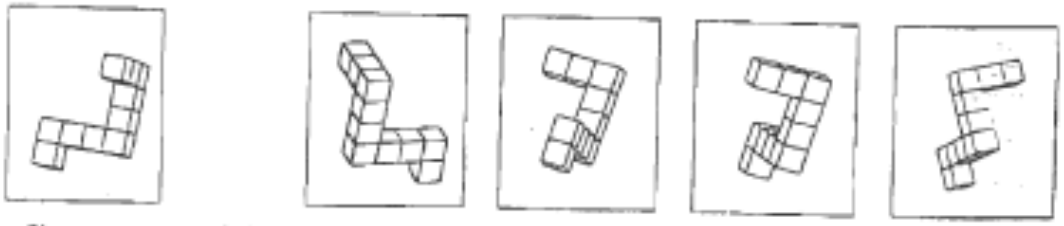

Si vous avez marqué d'un X le premier et le troisième dessins, vous avez trouvé la réponse correcte.

Voici à présent trois autres problèmes. À nouveau, l'objet cible présenté à gauche est correctement représenté deux fois parmi les quatre choix de réponse qui sont à droite. Vous devez choisir les dessins de droite qui sont correctes en les marquant d'un gros X.

2.

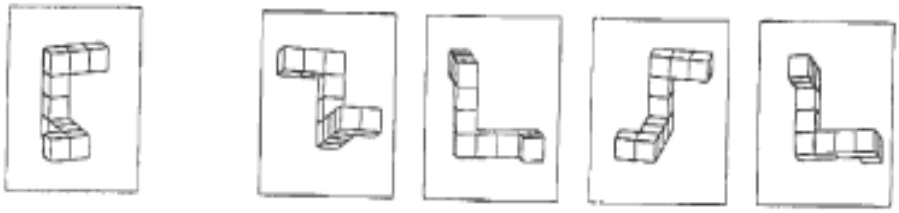

3.

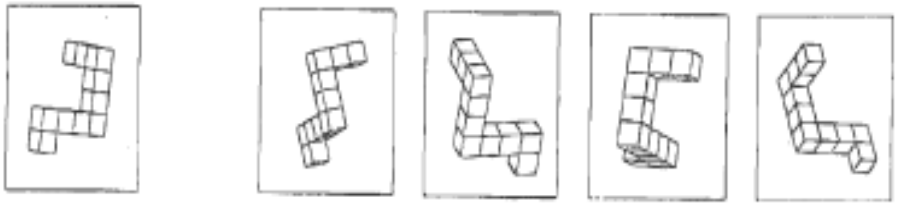

4.

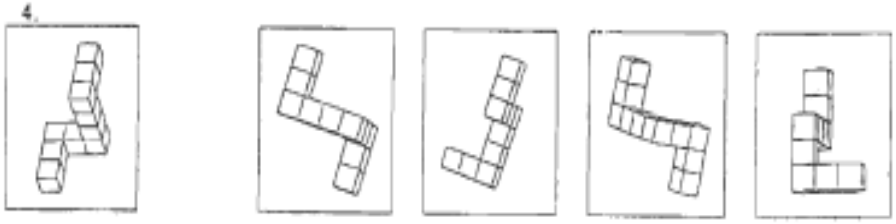

Réponses correctes

2. deuxième et troisième
3. premier et quatrième
4. premier et troisième

Vous disposez de 6 minutes pour résoudre les problèmes suivants. Rappelez-vous que pour chacun d'entre eux il y a deux et seulement deux dessins qui sont identiques à l'objet cible et que vous devez les marquer d'un gros X.

Pour chaque problème, vous obtenez un point si vous marquez d'un X les deux réponses correctes. Si vous n'identifiez qu'une seule réponse correcte, vous n'obtenez pas de point. Travaillez aussi vite que possible mais avec précision.

NE TOURNEZ PAS CETTE PAGE AVANT QUE LE SIGNAL VOUS SOIT DONNÉ.

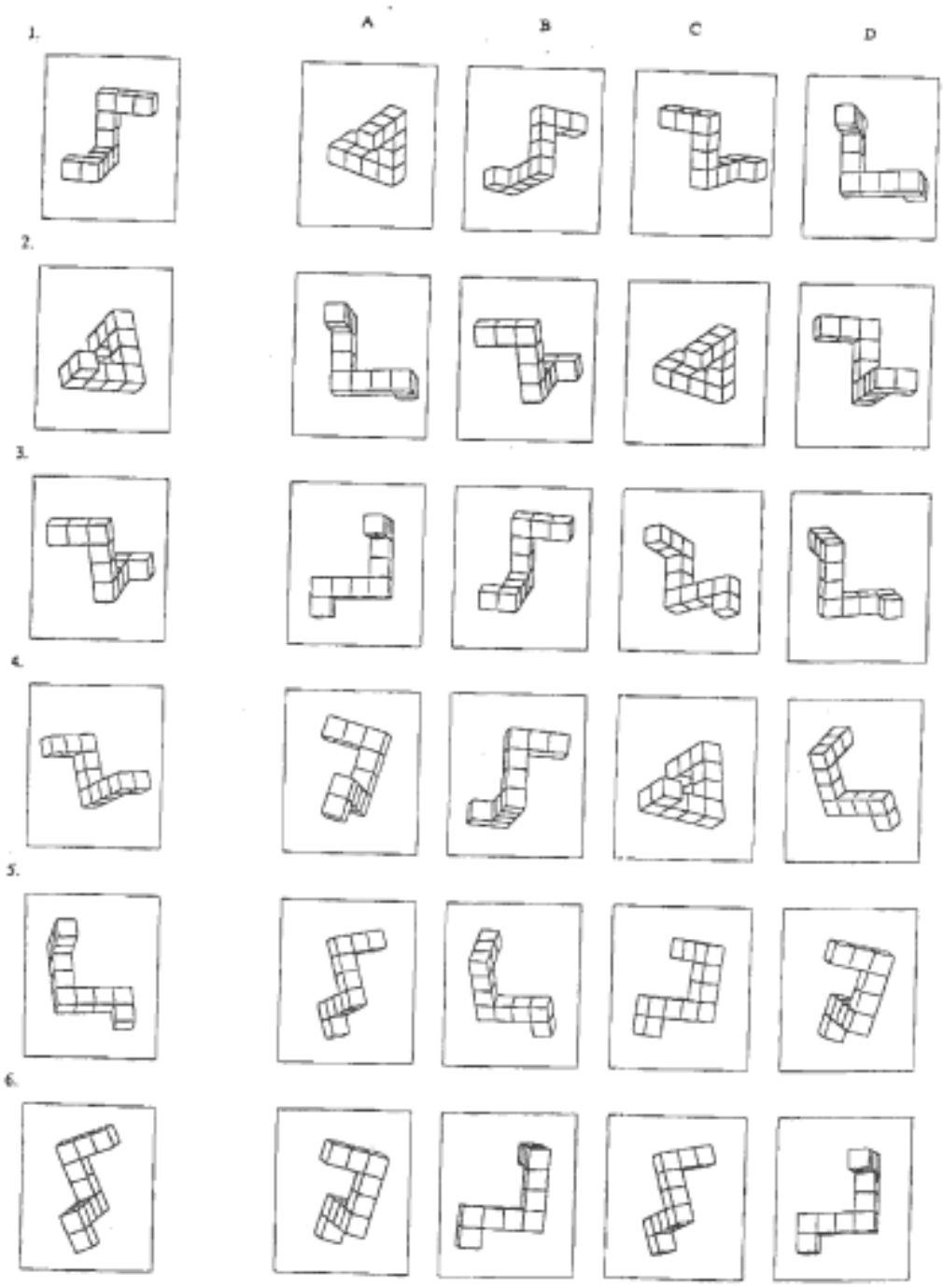
1.
A
B
C
D
2.
3.
4.
5.
6.

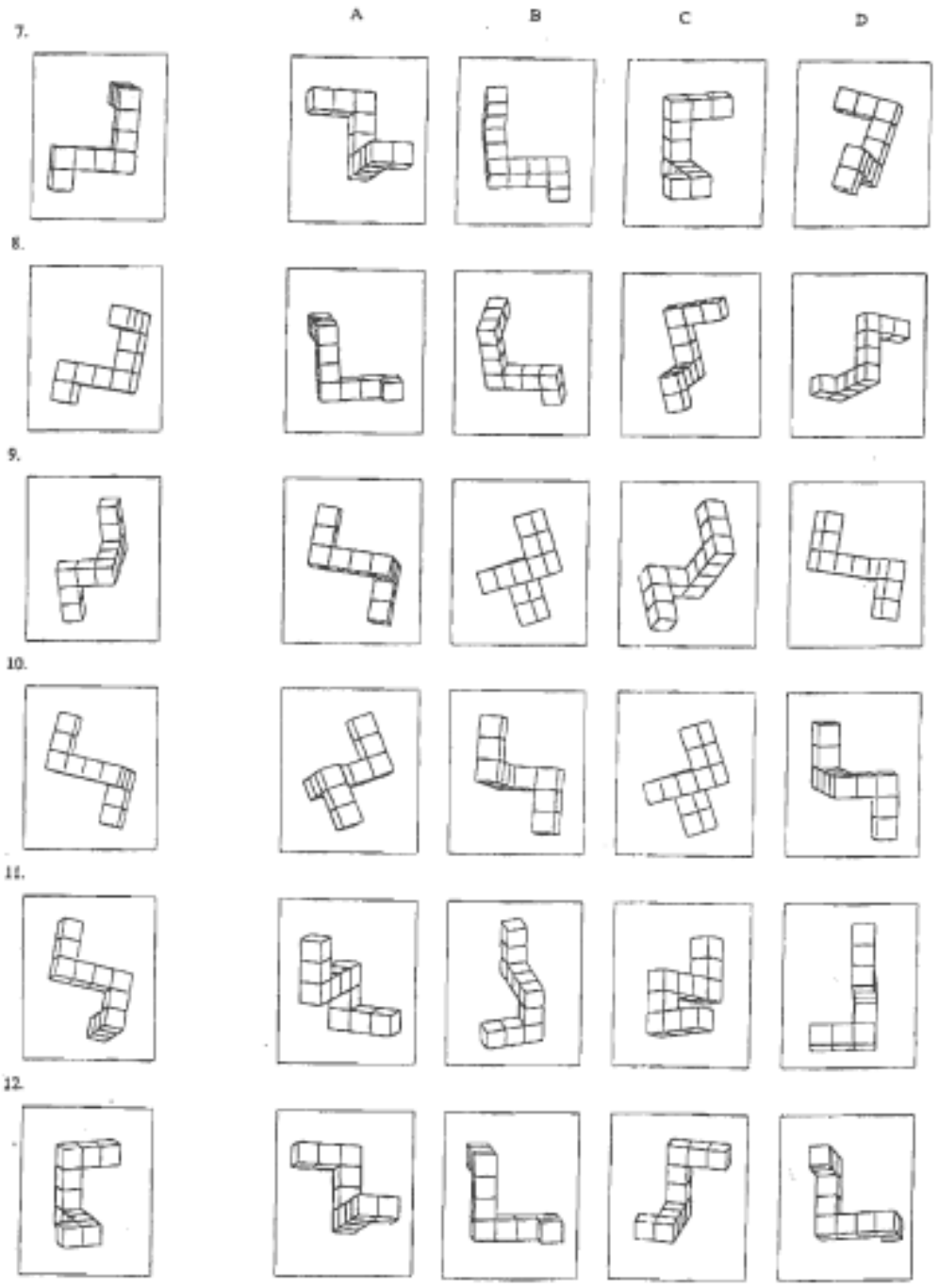
A
B
C
D
7.
8.
9.
10.
11.
12.

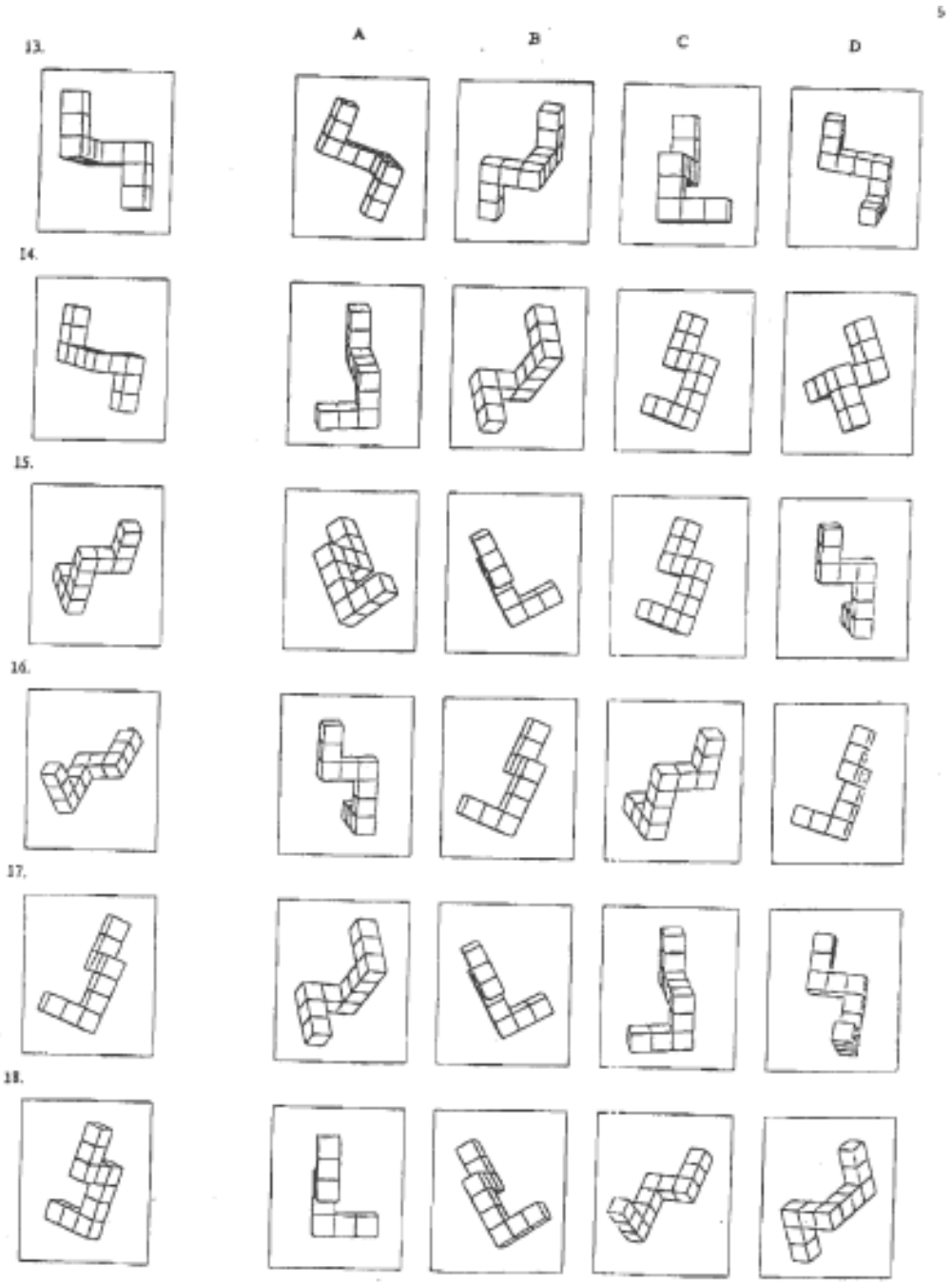
5
13.
A
B
C
D
14.
15.
16.
17.
18.

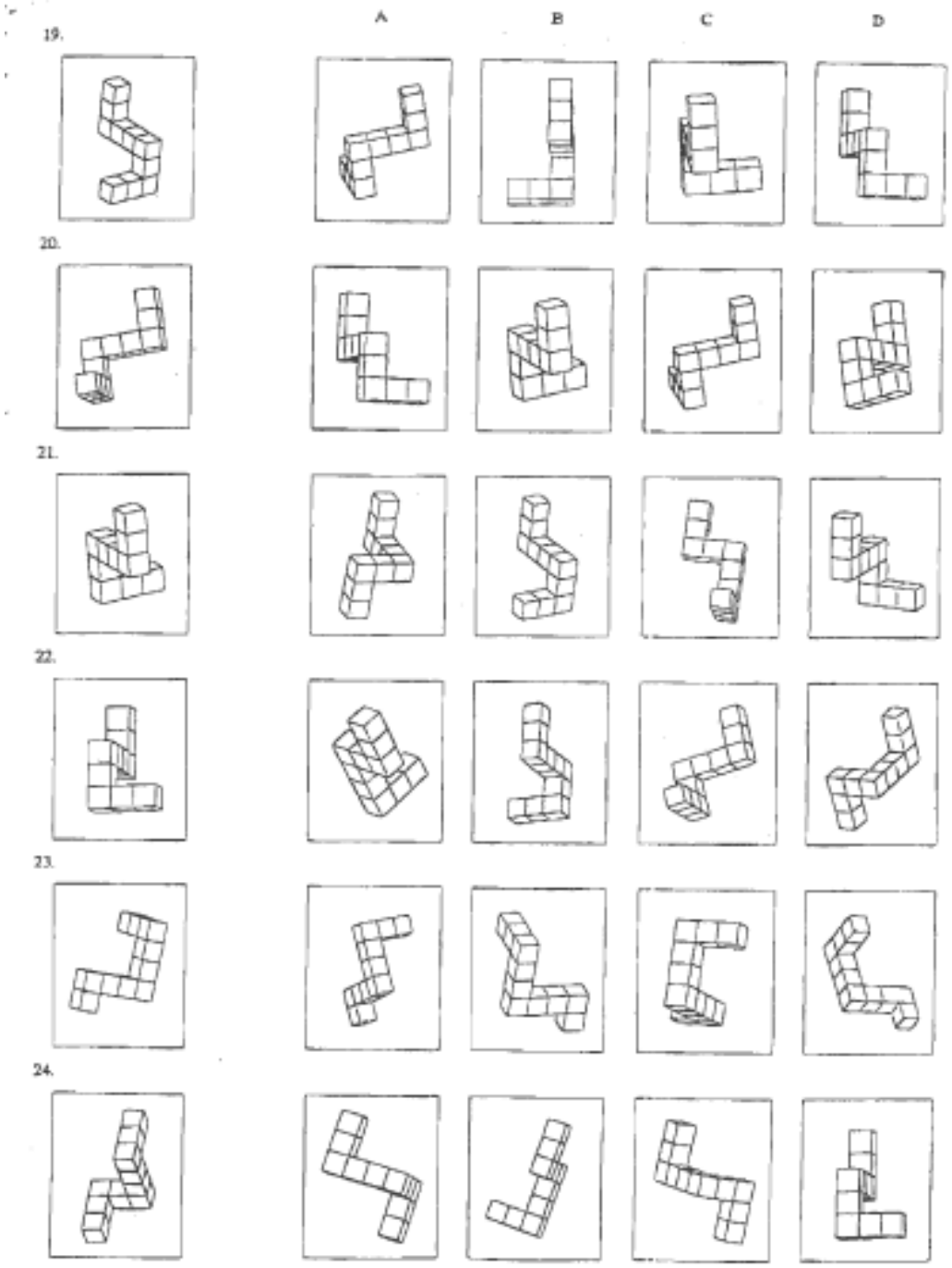
A
B
C
D
19.
20.
21.
22.
23.
24.

Annexe 3 :

Outpatient Osteopathic SOAP Note Form

Usage Guide

Note: In order to fulfill documentation guideline requirements, additional information may need to be recorded by the attending physician.

published by

American Academy of Osteopathy®

© AMERICAN ACADEMY OF OSTEOPATHY
3500 DePauw Boulevard, Suite 1080
Indianapolis, IN 46236-1136
(317) 879-1881
FAX (317) 879-0563
Internet: http://www.aao.medguide.net

Table of Contents

Section I: Headings and Identifications
Name 1
Date 1
Sex 1
Age 1
Vital Signs 1
Boxes—for Office Use 1

Section II: Subjective
Chief Complaint (CC) 1
History of Present Illness (HPI) 1
Review of Systems (ROS) 1
Past, Family, Social History (PFSH) 1
Meds—current medications 2
Level—to justify level of subjective evaluation and management 2

Section III: Objective
Objective Recordings 2
Level of General Multisystem Examination—to justify objective evaluation and management level 2

Section IV: Musculoskeletal Table
Method used to Examine 3
Region(s) Evaluated 3
Severity Rating 3
Somatic Dysfunction and Other Systems 3
OMT 3
Treatment Method(s) 3
Response—immediately after OMT 4
Physician Evaluation of Patient Prior to Treatment 4

Section V: Assessment 4

Section VI: Plan
Number of Areas Treated with OMT 4
Meds Prescribed 5
Exercise, Nutrition, Physical Therapy (PT), Other 5
Medical Decisions—to justify plan of evaluation and management 5
Minutes of Patient Contact 5
Follow-up—number and units 5
Examiner's Signature 5

Example of Completed Outpatient Osteopathic SOAP Note Form 6

Outpatient Osteopathic SOAP Form 7

Outpatient Osteopathic SOAP Note Form

Office of:

For office use only:

Patient's Name: _____ **Section I** Sex: Male ☐ Female ☐

Date: _____ Age: _____

Vital Signs: B/P _____ Pulse _____ Respir. _____ Temp. _____ Wt. _____ Ht. _____

S CC: _____

HPI: _____ **Section II** _____

Level:
2 1-3 HPI
3 1-3 HPI, 1 ROS
4 4+ HPI, 2-9 ROS, 1 PFSH
5 4+ HPI, 10+ ROS, 2+ PFSH

ROS/PFSH: _____

Meds: _____

O

Section III

Level of GMS
2 • 1-5 elements
3 • 6+ elements
4 • 2+ from each of 6 areas
(or) 12+ elements in 2+ areas
5 • 2+ elements from each of 9 areas

Methods Used to Examine	T ☐ A ☐ R – passive ☐ active ☐ T ☐	Severity Scale:	⓪ No SD or background (BG) levels ❷ Obvious TART (esp. R and T), +/- symptoms ❶ More than BG levels, minor TART ❸ Key lesions, symptomatic, R and T stands out

Section IV

Region Evaluated	Severity 0	1	2	3	Somatic Dysfunctions and Other Systems (MS / SNS / PNS / LYM. / CV / RESP. / GI / FAS. / etc.)	OMT Yes	No	Treatment Method (Circle Treatment Methods Used)	Response R	I	U	W
Head	☐	☐	☐	☐		☐	☐	ART / BLT / CR / CS / DIR / FPR / HVLA IND / INR / LAS / ME / MFR / ST / VIS	☐	☐	☐	☐
Cervical	☐	☐	☐	☐		☐	☐	ART / BLT / CR / CS / DIR / FPR / HVLA IND / INR / LAS / ME / MFR / ST / VIS	☐	☐	☐	☐
Thoracic T1-4	☐	☐	☐	☐		☐	☐	ART / BLT / CR / CS / DIR / FPR / HVLA IND / INR / LAS / ME / MFR / ST / VIS	☐	☐	☐	☐
T5-9	☐	☐	☐	☐		☐	☐	ART / BLT / CR / CS / DIR / FPR / HVLA IND / INR / LAS / ME / MFR / ST / VIS	☐	☐	☐	☐
T10-12	☐	☐	☐	☐		☐	☐	ART / BLT / CR / CS / DIR / FPR / HVLA IND / INR / LAS / ME / MFR / ST / VIS	☐	☐	☐	☐
Lumbar	☐	☐	☐	☐		☐	☐	ART / BLT / CR / CS / DIR / FPR / HVLA IND / INR / LAS / ME / MFR / ST / VIS	☐	☐	☐	☐
Sacrum/Pelvis	☐	☐	☐	☐		☐	☐	ART / BLT / CR / CS / DIR / FPR / HVLA IND / INR / LAS / ME / MFR / ST / VIS	☐	☐	☐	☐
Pelvis/Innom.	☐	☐	☐	☐		☐	☐	ART / BLT / CR / CS / DIR / FPR / HVLA IND / INR / LAS / ME / MFR / ST / VIS	☐	☐	☐	☐
Extremity lower R	☐	☐	☐	☐		☐	☐	ART / BLT / CR / CS / DIR / FPR / HVLA IND / INR / LAS / ME / MFR / ST / VIS	☐	☐	☐	☐
Extremity lower L	☐	☐	☐	☐		☐	☐	ART / BLT / CR / CS / DIR / FPR / HVLA IND / INR / LAS / ME / MFR / ST / VIS	☐	☐	☐	☐
Extremity upper R	☐	☐	☐	☐		☐	☐	ART / BLT / CR / CS / DIR / FPR / HVLA IND / INR / LAS / ME / MFR / ST / VIS	☐	☐	☐	☐
Extremity upper L	☐	☐	☐	☐		☐	☐	ART / BLT / CR / CS / DIR / FPR / HVLA IND / INR / LAS / ME / MFR / ST / VIS	☐	☐	☐	☐
Ribs	☐	☐	☐	☐		☐	☐	ART / BLT / CR / CS / DIR / FPR / HVLA IND / INR / LAS / ME / MFR / ST / VIS	☐	☐	☐	☐
Abd./Other	☐	☐	☐	☐		☐	☐	ART / BLT / CR / CS / DIR / FPR / HVLA IND / INR / LAS / ME / MFR / ST / VIS	☐	☐	☐	☐

Physician's evaluation of patient prior to treatment: First Visit ☐ Resolved ☐ Improved ☐ Unchanged ☐ Worse ☐

A 1. _____ **Section V** _____

2. _____

P

OMT performed as above: 1-2 areas ☐ 3-4 areas ☐ 5-6 areas ☐ 7-8 areas ☐ 9-10 areas ☐

Meds: _____ PT: _____

Section VI

Medical Decisions:
2 Minimal decisions
3 Limited decisions
4 Moderate decisions
5 Excessive decisions (based on # of options, compexity of records, risk of significant complications.)

Exercise: _____

Nutrition: _____

Minutes spent with patient: ☐ 10 ☐ 15 ☐ 25 ☐ 40 ☐ 60 ☐ >60 Follow-up: ☐ 1 ☐ 2 ☐ 3 ☐ 4 ☐ 5 ☐ 6 ☐ 8 ☐ 11 ☐ 12 Units: ☐ Days ☐ Wk. ☐ Mo. ☐ Yr. ☐ PRN

Signature of the examiner: _____

03MX2M.PCX SS/WAK 5/98

Funded under a grant from the AOA Bureau of Research ©American Academy of Osteopathy

Outpatient Osteopathic SOAP Note Form
Usage Guide

Introduction:

The following Outpatient Osteopathic SOAP Note Form was developed and tested by the American Academy of Osteopathy's Louisa Burns Osteopathic Research Committee under a grant from the American Osteopathic Association. This valid, standardized and easy to use form is our best recommendation to the Osteopathic Profession for research and training in osteopathic medicine.

Instructions for use:

Print where stated. All printing or writing must be legible to anyone, otherwise the record is useless. Blacken the appropriate rectangles. All boxed areas are critical to research data and should be filled in. Data will be collected and analyzed by a computer. Additions to the form can be made. If data was not obtained for a certain section, leave it blank. All definitions were obtained from the CPT book and the Glossary of Osteopathic Terminology. The headings are presented and arranged as they appear on the form, beginning with the upper left-handed corner and reading to the right and down.

Section I: Headings and Identifications

Patient's
Name: Write in the patient's first and last name.

Date: Write in the date of the patient's visit.

Sex: Fill in the box after Male or Female with regards to the patient's gender.

Age: Write in the patient's age in years.

The boxes marked "Office of:" and "For office use only:" can be used for research studies, office record keeping or anyway you'd like.

Vital Signs: Write in the corresponding vital signs on the lines provided labeled B/P (blood pressure), Pulse, Respir. (respirations), Temp (temperature), Wt (weight) and Ht (height). An R (regular) or an I (irregular) can be placed after the number for pulse if known. If a measurement was not taken, leave the space blank.

Section II: Subjective

S: for the **SUBJECTIVE** part of the **S**OAP note.

CC: Stands for **CHIEF COMPLAINT** which is a concise statement describing the symptom, problem, condition, diagnosis or other factor that is the reason for the encounter, usually stated in the patient's words.

HPI: Stands for **HISTORY OF PRESENT ILLNESS** which is a chronological description of the development of the patient's present illness from the first sign and/or symptom to the present. This includes a description of location, quality, severity, timing, context, modifying factors, and associated signs and symptoms significantly related to the presenting problem(s).

ROS: Stands for **REVIEW OF SYSTEMS** which is an inventory of body systems obtained through a series of questions seeking to identify signs and/or symptoms which the patient may be experiencing or has experienced which are pertinent to the chief complaint. For the purposes of CPT the following elements of a system review have been identified: Constitutional symptoms, Eyes, Ears/Nose/Mouth/Throat, Cardiovascular, Respiratory, Gastrointestinal, Genitourinary, Musculoskeletal, Integumentary, Neurological, Psychiatric, Endocrine, Hematologic/Lymphatic, Allergic/Immunologic. The review of systems helps define the problem, clarify the differential diagnoses, identify needed testing, or serves as baseline data on other systems that might be affected by any possible management options.

PFSH: Stands for **PAST, FAMILY, SOCIAL HISTORY.** The **PAST HISTORY** is a review

of the patient's past experiences with illnesses, injuries, and treatments that includes significant information about: prior major illnesses and injuries; prior operations; prior hospitalizations; allergies; age appropriate immunization status and age appropriate feeding/dietary status. The **FAMILY HISTORY** is a review of medical events in the patient's family that include significant information about: the health status or cause of death of parents, siblings, and children; specific diseases related to problems identified in the Chief Compliant or History of the Present Illness, and/or System Review; diseases of family members which may be hereditary or place the patient at risk. The **SOCIAL HISTORY** is an age appropriate review of past and current activities that includes significant information about: marital status and/or living arrangements; current employment; occupational history; use of drugs, alcohol, and tobacco; level of education; sexual history; other relevant social factors.

MEDS: Write in the current **MEDICATIONS,** dosage, route and frequency of administration.

LEVEL: This is a guide for criteria needed to be used to justify your evaluation and management CPT code in the subjective section. Circle the level that applies.

- **2 1-3HPI:** This stands for a level two visit requiring one to three History of Present Illnesses. This is also known as ***Problem Focused.***
- **3 1-3HPI, 1ROS:** This stands for a level three visit requiring one to three History of Present Illnesses and one Review of System. This is also known as ***Expanded Problem Focused.***
- **4 4+HPI,2-9ROS, 1PFSH:** This stands for a level four visit requiring four or more History of Present Illnesses, two to nine Review of Systems and one component of Past, Family or Social History. This is also known as ***Detailed.***
- **5 4+HPI, 10+ROS, 2+PFSH:** This stands for a level five visit requiring four or more History of Present Illnesses, ten or more Review of Systems and two or more of Past, Family or Social History. This is also known as ***Comprehensive.***

Section III: Objective

O: for the **OBJECTIVE** section of the S**O**AP note. Put your physical exam findings for areas/systems in this section. Gait and station as well as inspection and/or palpation of digits and nails for the GMS musculoskeletal exam can be put into this section to fulfill all elements of the exam that aren't included in the somatic dysfunction table. Overflow data from the musculoskeletal exam can also be put here.

LEVEL GMS: This is a guide for criteria needed to be used to justify your evaluation and management CPT code in the objective section for the **GENERAL MULTI-SYSTEM EXAMINATION (GMS).** The following body parts and organ systems are recognized: Constitutional, Eyes, Ears/Nose/Mouth/Throat, Neck, Respiratory, Cardiovascular, Chest(Breasts), Gastrointestinal(Abdomen), Genitourinary, Lymphatic, Musculoskeletal, Skin, Neurologic, Psychiatric. See the CPT book for definitions of elements and bullets. Circle the level that applies.

- **2 1-5 Bulleted elements:** For a level two visit you must have examined one to five elements identified by a bullet. This is also known as ***Problem Focused.***
- **3 6+ Bulleted elements:** For a level three visit you must have examined at least six elements identified by a bullet. This is also known as ***Expanded Problem Focused.***
- **4 2+ Bulleted elements from each of 6 areas OR 12+ elements in 2+ areas:** For a level four visit you must have done an examination of at least two elements identified by a bullet from each of six areas/systems **OR** at least twelve elements identified by a bullet in two or more areas/systems. This is also known as ***Detailed.***
- **5 2+ Bulleted elements from each of 9 areas:** For a level five visit you must perform all elements identified by a bullet in at least nine organ systems or body areas and document at least two elements identified by a bullet from each of nine areas/systems. This is also known as ***Comprehensive.***

Be advised for the musculoskeletal section of the **General Multi-system Exam** the six areas are: 1) head and neck; 2) spine, ribs and pelvis; 3) right upper extremity; 4) left upper extremity; 5) right lower extremity; 6) left lower extremity.

Warning: To fulfill the elements for anyone of the above areas, in addition to indicating **TART** findings you must also include an examination of **gait and station** and **inspection and/or palpation of digits and nails.**

Section IV: Musculoskeletal Table

METHODS USED TO EXAMINE: Be sure to blacken in the rectangles indicating the tools you used for your examination (T, A, R, T). Included in the definition of these components is the criteria required for coding in each body area.

- **T: TISSUE TEXTURE CHANGE,** stability, laxity, effusions, tone
- **A: ASYMMETRY,** misalignment, crepitation, defects, masses
- **R: RANGE OF MOTION,** contracture
- **T: TENDERNESS,** pain

Filling in these rectangles is a shortcut to a full narrative documentation in the Somatic Dysfunction section.

REGION EVALUATED: This is a list of musculoskeletal body regions arranged in order based on the ICD-9 diagnoses. They include: Head; Cervical; Thoracic; Lumbar; Sacral; Pelvis; Lower Extremities; Upper Extremities; Rib Cage; Abdomen and other (viscera falls into this category). The thoracic region is broken down into three parts based on vertebral levels for specificity: T1-4, T5-9 and T10-12. This was done for ease in listing interrelationships between systems.

SEVERITY: This section refers to the severity **(None (0), mild (1), moderate (2), severe (3))** of the most effected somatic dysfunction in a region. Fill in one box for each region examined. For regions that are not examined leave the box empty. <u>If a rectangle is not marked</u> in a region it is assumed that <u>that region was not examined</u>. For regions that are examined the scale is as follows:

- **0 None** .....No somatic dysfunction present or background((BG) level.
- **1 Mild** .....More than background, minor TART elements.
- **2 Moderate**...Obvious TART elements, may or may not be overtly symptomatic but significant R and/or T.
- **3 Severe**.....**KEY LESIONS,** significant symptomatic, stands out; R and/or T elements stand out with minimum search or provocation.

(In the center of the table is a quick reference for the severity scale.)

SOMATIC DYSFUNCTION & OTHER SYSTEMS: Somatic Dysfunction is defined as impaired or altered function of related components of the somatic (body framework) system: skeletal, arthrodial, and myofascial structure, and related vascular, lymphatic, and neural elements. In this section for each region assessed, write your somatic dysfunctions including musculoskeletal (MS); sympathetic nervous system (SNS); parasympathetic nervous system (PSNS); lymphatic (LYM); cardiovascular (CV); respiratory (RESP); gastrointestinal (GI); fascial (FAS); etc. components. Use standard terminology. **If you filled in boxes under TART you do not need to write anything here for coding purposes but it is a good section to put in your notes for personal use.**

OMT: If boxes 0, 1, 2, or 3 are filled in under severity then there **must** be a mark in the OMT section for that same region. Fill in the YES box if Osteopathic Manipulative Treatment (OMT) was performed or the No box if no OMT was performed for each region examined.

TREATMENT METHOD: Listed here are the abbreviations approved by the profession for the treatment modalities used to treat the somatic dysfunctions listed previously. Circle the modalities used in each region treated.

- **ART:** articulatory treatment
- **BLT:** balanced ligamentous tension treatment/ ligamentous articular strain treatment

CR: cranial treatment/osteopathy in the cranial field/cranial osteopathy
CS: counterstrain treatment
DIR: direct treatment
FPR: facilitated positional release treatment
HVLA: high velocity/low amplitude treatment
IND: indirect treatment
INR: integrated neuromuscular release
LAS: ligamentous articular strain treatment/balanced ligamentous tension treatment
ME: muscle energy treatment
MFR: myofascial release treatment
ST: soft tissue treatment
VIS: visceral manipulative treatment

RESPONSE: Fill in one box for each region of somatic dysfunction that was treated with OMT. This is the physicians perception of how the somatic dysfunctions in each region responded to Osteopathic Treatment immediately after treatment. The boxes are indicated as follows:

R: The somatic dysfunction is completely ***RESOLVED*** without evidence of it having ever been present.
I: The somatic dysfunction is ***IMPROVED*** but not completely resolved.
U: The somatic dysfunction is ***UNCHANGED*** or the same after treatment as it was before treatment.
W: The somatic dysfunction is ***WORSE*** or aggravated after treatment.

PHYSICIAN'S EVALUATION OF PATIENT PRIOR TO TREATMENT: This is the physician's overall opinion of how well the patient is doing based on his or her objective findings of the patient prior to treatment compared to the last visit.

FIRST VISIT: If this is the patients first visit for a particular problem, mark the rectangle after first visit.
RESOLVED: The problems for which the patient is following up on are resolved. This implies that if a patient presents for a follow up on a musculoskeletal problem, there are no findings in the table under the somatic dysfunction section. However, the region assessed could be checked with zero severity indicating that no somatic dysfunction was found.
IMPROVED: The problems for which the patient is following up on are improved but not totally resolved.
UNCHANGED: The problems for which the patient is following up on are no different or completely unchanged from the way they were at the prior visit. This implies that for musculoskeletal problems the general severity of the overall somatic findings in a patient are similar to what they were at the last visit even if they are not exactly the same. This may also happen if you evaluate or consult on a patient at one visit but do not institute any treatment at that visit.
WORSE: The problems for which the patient is following up on are worse then they were at the last visit. This could occur with a musculoskeletal problem if no treatment was started at the last visit, the patient did something to aggravate their condition or the patient had a complication or side effect of treatment given at the last visit. This refers to how the patient is at the current visit. This does not reflect how their early delayed response, i.e. "flare up", from the last treatment was. Flare up information can be charted in the subjective section of the note.

Section V: Assessment

A: for the **ASSESSED** section of the SO**A**P note.

1-4 spaces are available fro ICD-9 diagnoses to be listed in the ordêr of their importance.

Section VI: Plan

P: for the **Plan** Section of the SOA**P** form.

OMT PERFORMED AS ABOVE: Fill in the box for the number of regions of somatic dysfunction that were treated. This number should correlate with the number of YES boxes in the OMT section of the table and the number of boxes in the severity section of the table marked one, two, or three. Beware that although the Thoracic region is divided into three sections on the table it only counts as **one** region for CPT coding. The boxes are as follows:

1-2 areas: You treated one to two regions of somatic dysfunction with Osteopathic Manipulative Treatment.
3-4 areas: You treated three to four regions of somatic dysfunction with Osteopathic Manipulative Treatment.
5-6 areas: You treated five to six regions of somatic dysfunction with Osteopathic Manipulative Treatment.
7-8 areas: You treated seven to eight regions of somatic dysfunction with Osteopathic Manipulative Treatment.
9-10 areas: You treated nine to ten regions of somatic dysfunction with Osteopathic Manipulative Treatment.

MEDS: List in this space any medications the patient will continue on or new medication that will be started.

EXERCISE: List in this space any exercises you wish the patient to continue or add to their treatment prescription and whether they were discussed, taught or given handouts.

NUTRITION: List in this space any nutritional, food or diet recommendations that you have given or will give your patient.

PT: List in this space any Physical Therapy modalities your patient currently does, has received in the office or you recommend they receive.

OTHER: List in this space anything that doesn't fit into any of the other categories. For example, counseling could be addressed in this section. If 50% or more of your time spent with the patient was spent in counseling or educating the patient, specifically list what topics were discussed, what details were included, what handouts or educational material were given and what referrals were made. Then choose your CPT code based on time spent. Examples: 99212 for 10 minutes, 99213 for 15 minutes, 99214 for 25 minutes and 99215 for 40 minutes spent. If longer than 40 minutes was spent in counseling look at the prolonged service codes.

MEDICAL DECISIONS: This is a guide for criteria needed to be used to justify your evaluation and management CPT code in the Plan section. It is based on the number of options, complexity of records and risk of significant complications. Circle the level that applies.

2 **Minimal Decisions:** This stands for a level two visit requiring ***minimal decision making***.
3 **Limited Decisions:** This stands for a level three visit requiring ***limited decision making***.
4 **Moderate Decisions:** This stands for a level four visit requiring ***moderate decision making***.
5 **Extensive Decisions:** This stands for a level five visit requiring ***extensive decision making***.

MINUTES SPENT WITH PATIENT: Fill in the box that corresponds to the amount of time you spent face-to-face with the patient and/or family during their visit: 10, 15, 25, 40, 60 or >60 minutes. These correspond to the time allotments in the CPT book. Choose the one that best fits.

FOLLOW-UP AND UNITS: Fill in the boxes that corresponds to when you would like to see the patient again both in number and units. For example for one month fill in the box above 1 and the box above Mo.(month). Other abbreviations are as follows: Days, Wk.(week), Yr.(year) and PRN(as needed).

SIGNATURE of the examiner: Write your signature in this space.

Outpatient Osteopathic SOAP Note Form

Office of:

For office use only:

Patient's Name: Jane Doe Sex: Male ☐ Female ■

Date: 1/1/98 Age: 25

Vital Signs: B/P 120/80 Pulse 80 Respir. 20 Temp. 98.6 Wt. 130 Ht. 5' 5"

S CC: stomachache, back pain ⊕ flare x 1d p OMT

HPI: Started 2 days ago, hurts mostly mid epigast. & mid back, ⊘ radiation, Eating & bed rest help

ROS / PFSH: ⊘ N/V ⊘ trauma, Dad deceased 46 yo of PUD

Meds: Norflex 100mg BID

O Abd - tender epigastrium, ⊕ bowel sounds, ⊘ masses, UE bilat. muscle strength 5/5

Level:
2 1-3 HPI
3 1-3 HPI, 1 ROS
4 4+ HPI, 2-9 ROS, 1 PFSH
5 4+ HPI, 10+ ROS, 2+ PFSH

Level of GMS
2 • 1-5 elements
3 • 6+ elements
4 • 2+ from each of 6 areas
OR 12+ elements in 2+ areas
5 • 2+ elements from each of 9 areas

Methods Used to Examine: T ■ A ■ R — passive ■ / active ■ — T ■

Severity Scale: 0 No SD or background (BG) levels 2 Obvious TART (esp. R and T), +/- symptoms 1 More than BG levels, minor TART 3 Key lesions, symptomatic, R and T stands out

Region Evaluated	Severity 0	1	2	3	Somatic Dysfunctions and Other Systems (MS / SNS / PNS / LYM. / CV / RESP. / GI / FAS. / etc.)	OMT Yes	No	Treatment Method (Circle Treatment Methods Used)	Response R	I	U	W
Head	☐	■	☐	☐	parietal and tender to touch	■	☐	ART / BLT / CR / CS / DIR / FPR / HVLA IND / INR / LAS / ME / MFR / ST / VIS	■	☐	☐	☐
Neck	☐	☐	■	☐		■	☐	ART / BLT / CR / CS / DIR / FPR / HVLA IND / INR / LAS / ME / MFR / ST / VIS	☐	■	☐	☐
Thoracic T1-4	☐	☐	☐	■	T3L T5R 1	■	☐	ART / BLT / CR / CS / DIR / FPR / HVLA IND / INR / LAS / ME / MFR / ST / VIS	☐	☐	■	☐
T5-9	☐	☐	☐	■	T5R T7L (GI)	■	☐	ART / BLT / CR / CS / DIR / FPR / HVLA IND / INR / LAS / ME / MFR / ST / VIS	☐	☐	■	☐
T10-12	☐	☐	■	☐	T10FSR R	■	☐	ART / BLT / CR / CS / DIR / FPR / HVLA IND / INR / LAS / ME / MFR / ST / VIS	■	☐	☐	☐
Lumbar	☐	☐	■	☐	myofascial strain	■	☐	ART / BLT / CR / CS / DIR / FPR / HVLA IND / INR / LAS / ME / MFR / ST / VIS	■	☐	☐	☐
Pelvis/Sacrum	■	☐	☐	☐	WNL	☐	■	ART / BLT / CR / CS / DIR / FPR / HVLA IND / INR / LAS / ME / MFR / ST / VIS	☐	☐	☐	☐
Pelvis/Innom.	☐	☐	☐	☐		☐	☐	ART / BLT / CR / CS / DIR / FPR / HVLA IND / INR / LAS / ME / MFR / ST / VIS	☐	☐	☐	☐
Extremity lower R	☐	■	☐	☐	Abductor tender, TFL	☐	■	ART / BLT / CR / CS / DIR / FPR / HVLA IND / INR / LAS / ME / MFR / ST / VIS	■	☐	☐	☐
Extremity lower L	☐	☐	☐	☐		☐	☐	ART / BLT / CR / CS / DIR / FPR / HVLA IND / INR / LAS / ME / MFR / ST / VIS	☐	☐	☐	☐
Extremity upper R	☐	☐	☐	☐		☐	☐	ART / BLT / CR / CS / DIR / FPR / HVLA IND / INR / LAS / ME / MFR / ST / VIS	☐	☐	☐	☐
Extremity upper L	☐	☐	■	☐	Abduction 160°	■	☐	ART / BLT / CR / CS / DIR / FPR / HVLA IND / INR / LAS / ME / MFR / ST / VIS	☐	■	☐	☐
Ribs	☐	☐	☐	☐		☐	☐	ART / BLT / CR / CS / DIR / FPR / HVLA IND / INR / LAS / ME / MFR / ST / VIS	☐	☐	☐	☐
Other/Abd.	☐	☐	☐	■	↓ mobility stomach greater curvature	■	☐	ART / BLT / CR / CS / DIR / FPR / HVLA IND / INR / LAS / ME / MFR / ST / VIS	☐	☐	☐	■

Physician's evaluation of patient prior to treatment: First Visit ☐ Resolved ☐ Improved ☐ Unchanged ■ Worse ☐

A 1. Gastritis 3. SD T/R/LE/UE/C/H/L

2. Thoracic strain 4.

P

OMT performed as above: 1-2 areas ☐ 3-4 areas ☐ 5-6 areas ☐ 7-8 areas ■ 9-10 areas ☐

Meds: Add Prilosec 20mg po qd PT: Hot Packs done

Heat at home to Thoracic area

Exercise: Shoulder stretches given Other: Emotional support given for 5 minutes

Nutrition: Bland diet

Medical Decisions:
2 Minimal decisions
3 Limited decisions
4 Moderate decisions
5 Excessive decisions: (based on # of options, compexity of records, risk of significant complications.)

Minutes spent with patient: ☐ 10 ☐ 15 ■ 25 ☐ 40 ☐ 60 ☐ >60 Follow-up: ■ 1 ☐ 2 ☐ 3 ☐ 4 ☐ 5 ☐ 6 ☐ 8 ☐ 11 ☐ 12 Units: ☐ Days ■ Wk. ☐ Mo. ☐ Yr. ☐ PRN

Signature of the examiner: M Reynolds DO

03MX2M.PCX SS/WAK 5/98

Funded under a grant from the AOA Bureau of Research ©American Academy of Osteopathy

Outpatient Osteopathic SOAP Note Form

Office of:

For office use only:

Patient's Name: _____ Sex: Male ☐ Female ☐

Date: _____ Age: _____

Vital Signs: B/P _____ Pulse _____ Respir. _____ Temp. _____ Wt. _____ Ht. _____

S CC: _____

HPI: _____

Level:
2 1-3 HPI
3 1-3 HPI, 1 ROS
4 4+ HPI, 2-9 ROS, 1 PFSH
5 4+ HPI, 10+ ROS, 2+ PFSH

ROS/PFSH: _____

Meds: _____

O

Level of GMS
2 • 1-5 elements
3 • 6+ elements
4 • 2+ from each of 6 areas (or) 12+ elements in 2+ areas
5 • 2+ elements from each of 9 areas

Methods Used to Examine T-☐ A-☐ R-passive-☐ active-☐ T-☐

Severity Scale: ❓ No SD or background (BG) levels ❷ Obvious TART (esp. R and T), +/- symptoms ❶ More than BG levels, minor TART ❸ Key lesions, symptomatic, R and T stands out

Region Evaluated	Severity 0	1	2	3	Somatic Dysfunctions and Other Systems (MS / SNS / PNS / LYM. / CV / RESP. / GI / FAS. / etc.)	OMT Yes	OMT No	Treatment Method (Circle Treatment Methods Used)	Response R	I	U	W
Head	☐	☐	☐	☐		☐	☐	ART / BLT / CR / CS / DIR / FPR / HVLA IND / INR / LAS / ME / MFR / ST / VIS	☐	☐	☐	☐
Cervical	☐	☐	☐	☐		☐	☐	ART / BLT / CR / CS / DIR / FPR / HVLA IND / INR / LAS / ME / MFR / ST / VIS	☐	☐	☐	☐
Thoracic T1-4	☐	☐	☐	☐		☐	☐	ART / BLT / CR / CS / DIR / FPR / HVLA IND / INR / LAS / ME / MFR / ST / VIS	☐	☐	☐	☐
T5-9	☐	☐	☐	☐		☐	☐	ART / BLT / CR / CS / DIR / FPR / HVLA IND / INR / LAS / ME / MFR / ST / VIS	☐	☐	☐	☐
T10-12	☐	☐	☐	☐		☐	☐	ART / BLT / CR / CS / DIR / FPR / HVLA IND / INR / LAS / ME / MFR / ST / VIS	☐	☐	☐	☐
Lumbar	☐	☐	☐	☐		☐	☐	ART / BLT / CR / CS / DIR / FPR / HVLA IND / INR / LAS / ME / MFR / ST / VIS	☐	☐	☐	☐
Sacrum/Pelvis	☐	☐	☐	☐		☐	☐	ART / BLT / CR / CS / DIR / FPR / HVLA IND / INR / LAS / ME / MFR / ST / VIS	☐	☐	☐	☐
Pelvis/Innom.	☐	☐	☐	☐		☐	☐	ART / BLT / CR / CS / DIR / FPR / HVLA IND / INR / LAS / ME / MFR / ST / VIS	☐	☐	☐	☐
Extremity lower R	☐	☐	☐	☐		☐	☐	ART / BLT / CR / CS / DIR / FPR / HVLA IND / INR / LAS / ME / MFR / ST / VIS	☐	☐	☐	☐
Extremity lower L	☐	☐	☐	☐		☐	☐	ART / BLT / CR / CS / DIR / FPR / HVLA IND / INR / LAS / ME / MFR / ST / VIS	☐	☐	☐	☐
Extremity upper R	☐	☐	☐	☐		☐	☐	ART / BLT / CR / CS / DIR / FPR / HVLA IND / INR / LAS / ME / MFR / ST / VIS	☐	☐	☐	☐
Extremity upper L	☐	☐	☐	☐		☐	☐	ART / BLT / CR / CS / DIR / FPR / HVLA IND / INR / LAS / ME / MFR / ST / VIS	☐	☐	☐	☐
Ribs	☐	☐	☐	☐		☐	☐	ART / BLT / CR / CS / DIR / FPR / HVLA IND / INR / LAS / ME / MFR / ST / VIS	☐	☐	☐	☐
Abd./Other	☐	☐	☐	☐		☐	☐	ART / BLT / CR / CS / DIR / FPR / HVLA IND / INR / LAS / ME / MFR / ST / VIS	☐	☐	☐	☐

Physician's evaluation of patient prior to treatment: First Visit ☐ Resolved ☐ Improved ☐ Unchanged ☐ Worse ☐

A 1. _____ 3. _____

2. _____ 4. _____

P

OMT performed as above: 1-2 areas ☐ 3-4 areas ☐ 5-6 areas ☐ 7-8 areas ☐ 9-10 areas ☐

Meds: _____ PT: _____

Exercise: _____ Other: _____

Nutrition: _____

Medical Decisions:
2 Minimal decisions
3 Limited decisions
4 Moderate decisions
5 Excessive decisions (based on # of options, complexity of records, risk of significant complications.)

Minutes spent with patient: ☐ 10 ☐ 15 ☐ 25 ☐ 40 ☐ 60 ☐ >60 Follow-up: ☐ 1 ☐ 2 ☐ 3 ☐ 4 ☐ 5 ☐ 6 ☐ 8 ☐ 11 ☐ 12 Units: ☐ Days ☐ Wk. ☐ Mo. ☐ Yr. ☐ PRN

Signature of the examiner: _____

03MX2M.PCX SS/WAK 5/98

Funded under a grant from the AOA Bureau of Research ©American Academy of Osteopathy

Organisation du formulaire Outpatient Osteopathic SOAP Note Form

1) Section 1 :

Les seules données administratives retenues sont l'âge, le sexe et la date du jour de l'expérience.

2) Section 2 :

Afin de limiter toute subjectivité à l'examen ostéopathique, cette section ne sera pas remplie.

3) Section 3 :

Les critères regroupés sous le terme « TART » sont évalués selon leur sévérité de o à 3 :

T : modification de texture du tissu (Tissue texture change)

A : asymétrie des repères anatomiques (Asymetry)

R : hypomobilité / amplitude de mouvement (Range-of-motion) passive et active

T : douleur (Tenderness)

∑ : tous les critères sont présents.

Chaque dysfonction somatique est classée en fonction de son importance selon une graduation de 0 à 3, un récapitulatif sur les différents degrés de sévérité est indiqué en haut du tableau.

0 (none) : aucune dysfonction n'est présente

1 (mild) : dysfonction minime, les différents critères d'évaluation sont mineurs

2 (moderate) : modérée, les critères d'évaluation sont nets, en particulier l'hypomobilité et/ou la modification de texture des tissus. Ces dysfonctions sont en général asymptomatiques

3 (severe) : dysfonction majeure, comprenant les critères d'évaluation des dysfonctions somatiques, le plus souvent symptomatique. Ce niveau de sévérité est exclu dans notre étude puisque la population est saine.

4) Section 4 :

-L'examen musculo-squelettique comprend six zones à investiguer :

La tête, le visage et le cou (Head)

Le rachis, les côtes et le bassin (Cervical, Thoracic, Lumbar, sacrum/pelvis)

Le membre supérieur droit (Extremity upper Right and left)

Le membre supérieur gauche

Le membre inférieur droit (Extremity lower Right and left)

Le membre inférieur gauche.

-L'examen thoracique (Ribs)

-L'examen abdominal (Abd/other)

Chaque région est également classée selon son degré de sévérité comme cité dans la section 3.

La partie « dysfonctions somatiques et autres systèmes » (somatic dysfonction and other systems) permet de noter les liens existants entre les dysfonctions somatiques retrouvées et les systèmes suivants :

MS : musculo-squelettique

SNS : nerveux sympathique

PNS : nerveux parasympathique

LYM : lymphatique

CV : cardiovasculaire

RESP : respiratoire

GI : Gastro-intestinal

FAS : fascial.

Traitement (OMT) oui/non : cocher la case O (oui) pour une zone examinée et faisant partie du schéma ostéopathique ou N (non) si ce n'est pas le cas.

Techniques : les acronymes correspondent aux différentes méthodes de traitement ostéopathique :

ART : Techniques articulaires

BLT : Technique en équilibre des tensions ligamentaires

CR : Techniques crâniennes / ostéopathie dans le champ crânien

CS : Techniques en counterstrain

DIR : Techniques directes

FPR : Relâchement positionnel facilité

HVLA : Techniques à grande vitesse, basse amplitude (thrust)

IND : Techniques indirectes

INR : Relâchement par intégration neuromusculaire

LAS : Equilibration articulo-ligamentaire

MES : Techniques d'énergie musculaire

MFR : Relâchement myofascial

ST : Techniques de tissus mous

VIS : Techniques viscérales

OTH : Autres techniques

Pour ce travail expérimental, seules les techniques en gras seront retenues. Ces dernières étant les plus référencées (Authorized Osteopathic Thesaurus)

La réponse au traitement : la zone est à nouveau testée après le traitement.

R (Resolved) : résolue, il n'y a plus de dysfonction

I (Improved) : améliorée, la dysfonction est toujours présente mais moins importante

U (Unchanged) : inchangée

W (Worse): la dysfonction est augmentée.

Annexe 4 : Déroulement des expériences

Installation pour les pré-tests et post-tests

Installation du groupe expérimental pour la prise en charge ostéopathique

Groupe expérimental et étudiants ostéopathes

Annexe 5 : Résultats

TR RM Segments Corporels																	
		Latéralité				Item X Latéralité											
Tronc		Droite		Gauche		Main Droite		Main Gauche		Pied Droit		Pied Gauche		Tronc incliné à D		Tronc incliné à G	
M	ET	M	ET	M	ET	M	ET	M	ET	M	ET	M	ET	M	ET	M	ET
1834.47	685.39	1801.31	693.19	1809.42	689.6	1910.11	695.59	1873.85	779.94	1724.03	785.45	1793.94	699.31	1769.81	614.34	1760.48	614.87
1490.98	469.56	1524.26	583.73	1559	551.9	1708.55	749.80	1704.77	672.59	1489.78	544.76	1490.25	459.71	1374.47	377.33	1481.69	501.91
1948.75	748.46	2084.16	736.35	2109.94	782.62	2274.94	771.77	2085.44	774.12	2004.43	598.32	2131.75	828.12	1973.12	823.69	2112.65	789.52
1594.57	491.23	1748.16	542.62	1787.66	530.62	1974.88	518.67	1967.73	491.56	1652.84	552.01	1710.01	607.09	1616.76	511.76	1685.26	464.54