ECOLE NATIONALE VETERINAIRE DE TOULOUSE

ANNÉE 1956 N° 21

PREMIERS ÉLÉMENTS D'OSTEOPATHIE VETERINAIRE

THESE

pour le doctorat vétérinaire

(Diplômé d'État)

Présentée et soutenue publiquement en Mars 1956

devant la

Faculté Mixte de Médecine et de Pharmacie de Toulouse

PAR

MICHEL-RAYMOND-ELOI CABAL

Né le 24 Septembre 1930, à Réalmont (Tarn)

Président : M. MÉRIEL, Professeur à la Faculte de Medecine de Toulouse

Assesseurs { M. DARRASPEN, Prof^r à l'Ecole Nationale Veterinaire de Toulouse
M. PUGET, Prof^r à l'École Nationale Veterinaire de Toulouse

IMPRIMERIE PARISIENNE
16, Place du Salin
TOULOUSE

1956

Dr Vétérinaire Jean-Claude COLOMBO
La Jarige F23320 ST VAURY
N° Ordre : 1720
N° Siret 331 040 139 00031 - Code APE 852Z
Tél./Fax : 05 55 41 02 11 - mobile : 06 72 71 68 24
Courriel : jcc.osteo@orange.fr

Premiers éléments d'Ostéopathie Vétérinaire

ECOLE NATIONALE VETERINAIRE DE TOULOUSE

ANNÉE 1956 N° 21

PREMIERS ÉLÉMENTS D'OSTEOPATHIE VETERINAIRE

THESE

pour le doctorat vétérinaire

(Diplômé d'État)

Présentée et soutenue publiquement en Mars 1956

devant la

Faculté Mixte de Médecine et de Pharmacie de Toulouse

PAR

MICHEL-RAYMOND-ELOI CABAL

Né le 24 Septembre 1930, à Réalmont (Tarn)

Président : M. MÉRIEL, Professeur à la Faculte de Medecine de Toulouse

Assesseurs : M. DARRASPEN, Profr à l'Ecole Nationale Veterinaire de Toulouse
M. PUGET, Profr à l'École Nationale Veterinaire de Toulouse

IMPRIMERIE PARISIENNE
16, Place du Salin
TOULOUSE

1956

MINISTERE DE L'AGRICULTURE

ÉCOLE NATIONALE VÉTÉRINAIRE DE TOULOUSE

PERSONNEL ENSEIGNANT

	MM.
Directeur	PONS.
Professeur Honoraire	LASSERRE.

PROFESSEURS

Physique, Chimie, Biologie	GODFRAIN.
Pharmacie, Toxicologie	id.
Hygiène et Inspection du lait	id.
Anatomie descriptive	FLORENTIN.
Anatomie appliquée	id.
Histologie, Embryologie, Tératologie	LOMBARD.
Anatomie Pathologique	id.
Inspection des aliments d'origine animale	id.
Physiologie	BOST.
Pharmacodynamie, Thérapeutique, Matière Médicale	id.
Zoologie appliquée	BRIZARD.
Botanique appliquée	id.
Parasitologie	id.
Agronomie	PONS.
Economie Rurale	id.
Ethnologie	id.
Hygiène	id.
Alimentation	id.
Zootechnie générale	id.
Technique Chirurgicale	PUGET.
Pathologie Chirurgicale	id.
Obstétrique	BERTHELON.
Pathologie de la Reproduction	id.
Sémiologie et Pathologie des animaux, monogastriques et des oiseaux	DARRASPEN.
Sémiologie et Pathologie des ruminants	id.
Législation vétérinaire	id.
Pathologie Générale et Microbiologie	SAURAT.
Maladies légalement contagieuses et Police sanitaire	id.

CHEFS DE TRAVAUX

Pathologie de la Reproduction	TOURNUT, Agrégé.
Maladies Microbiennes	LAUTIÉ, Agrégé.
Zootechnie	FALIU.
Anatomie Pathologique	GOULARD.
Médecine, Sémiologie, Jurisprudence	LESCURE

CHARGES D'ENSEIGNEMENT
COURS COMPLEMENTAIRES

Radiologie	LINON.
Droit Vétérinaire	AUVERGNANT.
Botanique	MORGUER.
Pisciculture et Maladies des Poissons	SECONDAT.

La Faculté et l'Ecole déclarent n'être pas responsables des opinions émises par les candidats (Délibération de la Faculté, en date du 10 mai 1891 et du Conseil de l'Ecole, en date du 13 juin 1924).

A MON PÈRE ET A MA MÈRE

En témoignage de mon affection et en remerciement pour les sacrifices qu'ils se sont imposés pour moi.

A MA FIANCÉE

Dont l'amour illumina mes heures d'étude.

A MON AMI
LE DOCTEUR VÉTÉRINAIRE MAURICE BARDOULAT

Qui me suggéra le sujet et me fournit souvent la matière de cette thèse.

A TOUTE MA FAMILLE ET A TOUS MES AMIS

A NOTRE PRÉSIDENT DE THÈSE :

A MONSIEUR LE PROFESSEUR MÉRIEL

De la Faculté de Médecine de Toulouse.
Chevalier de la Légion d'honneur.

Pour l'honneur qu'il nous a fait en acceptant la présidence du Jury de notre Thèse.

Hommages respectueux.

A NOTRE JURY DE THÈSE :

A MONSIEUR LE PROFESSEUR PUGET

De l'Ecole Nationale Vétérinaire de Toulouse.

Avec l'expression de notre respectueuse gratitude pour l'aide et les conseils qu'il nous a donnés dans l'élaboration de notre thèse.

A MONSIEUR LE PROFESSEUR DARRASPEN

De l'Ecole Nationale Vétérinaire de Toulouse.
Chevalier de la Légion d'honneur.

Qui a bien voulu participer à notre Jury.

Hommages respectueux.

CHAPITRE PREMIER

HISTORIQUE

En 1874, un médecin américain, le Dr Andrew TAYLOR STILL (1830-1914), qui joignait à des connaissances anatomiques remarquables une solide expérience médicale, fut amené à concevoir l'ostéopathie.

Il eut un jour l'intuition que de nombreux troubles sensoriels, fonctionnels ou organiques pouvaient avoir leur *primum movens* dans des modifications structurales de la colonne vertébrale. Laissons le raconter lui-même cet événement historique : « Je marchais un jour avec un ami dans une rue de Macon-Missouri, lorsque je remarquai devant nous une pauvre femme à l'air misérable, entourée de trois enfants, dont l'un vêtu très sommairement, laissant tomber quelques gouttes de sang en marchant. Pensant qu'il s'agissait d'une dysenterie hémorragique, je m'avançai et, prenant l'enfant dans mes bras, offris à la mère de le porter. Tout en marchant, je remarquai que sa colonne vertébrale était dure, contracturée, chaude, surtout dans la région lombaire, tandis que la paroi abdominale était toute froide. En un instant, je compris soudain que cette contracture n'était pas sans rapport avec le mauvais fonctionnement intestinal, et je me dis que si je pouvais faire décontracturer cette région lombaire, j'améliorerais aussitôt l'intestin. Effectivement, tout en marchant, je m'efforçai de mobiliser les différents segments et appuyai progressivement sur les muscles lombaires. Au bout de quelques minutes, je sentis les muscles de l'enfant se relâcher et, en même temps qu'ils devenaient

moins chauds, j'observai que la paroi abdominale n'était plus aussi froide. Par mes manipulations, je permettais à la circulation de redevenir plus normale, et aussi au système nerveux d'assurer à nouveau son rôle d'auto-défense. Je libérai ainsi de mon mieux toutes les petites anomalies que je trouvai le long de la colonne vertébrale de l'enfant, et le laissai ensuite sous la garde de sa mère. Le lendemain matin, celle-ci vint me dire que son enfant était complètement guéri. C'était la première fois que je mettais vraiment en pratique mes observations antérieures sur les rapports existant entre la structure vertébrale et les troubles fonctionnels d'un organe. Ce premier traitement me permit de guérir un cas de dysenterie hémorragique, maladie souvent mortelle à cette époque. Cette guérison fit quelque bruit et l'on m'amena plusieurs cas de dysenterie. Tous guérirent de la même façon très rapidement. »

Il était inévitable que le Dr Still, guérissant là où les autres échouaient, et guérissant par des moyens que les doctrines n'avaient pas prévus, fût en butte à la jalousie et à l'hostilité de ses confrères. Il n'y a que dans les contes de Mme de Ségur que les bienfaits attirent la reconnaissance et la considération.

Le Dr Still fut donc ridiculisé et persécuté en Amérique comme Hahnemann, le maître de l'Homéopathie, l'avait été en Allemagne. Il n'en continua pas moins ses travaux avec persévérance, forma des assistants, enseigna sa méthode à laquelle il donna le nom, peut-être impropre, d' « Ostéopathie ».

L'Ostéopathie est aujourd'hui enseignée dans huit collèges reconnus par l'Etat américain. Elle est pratiquée par un grand nombre de médecins dans le monde entier. En Angleterre, le Dr Menell lui consacra, en 1930, un ouvrage qui fait encore autorité. En France, elle fut introduite vers 1918 seulement par le Dr Lavezzari qui n'hésite pas à

déclarer après trente ans de pratique : « Nous avons traité et manipulé plus de 70 000 colonnes de tous les âges, depuis quelques mois ou quelques jours jusqu'à plus de quatre-vingts ans. Nous n'hésitons pas à dire que l'emploi de l'Ostéopathie nous a donné les plus grandes satisfactions médicales et parfois la joie de guérir, alors que beaucoup d'autres méthodes s'étaient avérées impuissantes ou inefficaces. » En Médecine vétérinaire, il n'existait pas, semble-t-il, de publications jusqu'à ce jour.

C'est en 1955 que le Dr Bardoulat attira pour la première fois l'attention du Corps vétérinaire par sa communication au Congrès du Centre Homéopathique de France : « Premiers essais d'Ostéopathie vétérinaire. » Avec son aide, nous allons essayer d'exposer ce qu'est l'Ostéopathie, sa doctrine, sa technique, ses résultats. Notre but sera atteint si nous permettons ainsi à la profession de s'annexer une méthode féconde.

Chapitre II

DÉFINITION

D'après l'origine étymologique du terme, nous devrions étudier les diverses affections portant sur le système osseux puisque *osteon* se traduit par os et *pathos* par douleur. Bien que de nos jours on ait proposé les termes mieux appropriés de chiropractie ou chiropraxie ou vertébrothérapie, nous continuerons à employer celui d'Ostéopathie. C'est à la suite de Still, fondateur de cette méthode, de Lavezzari que nous retiendrons une signification plus restreinte. Nous l'envisagerons comme une discipline particulière et complète qui tend à donner une technique de diagnostic, des explications pathogéniques et une méthode thérapeutique.

L'Ostéopathie est une méthode clinique et thérapeutique qui a pour objet le diagnostic et la réduction des lésions de la colonne vertébrale par subluxation et, par voie de conséquence, la guérison de tous les troubles qui découlent de ces lésions. Qu'entend-on par le terme de subluxation ? C'est « la fixation d'une vertèbre dans une position qu'elle ne devrait normalement occuper que dans les limites extrêmes d'un mouvement physiologique ».

Ainsi pour les vertèbres cervicales, l'angle maximum de rotation physiologique serait de 6° environ chez l'homme,

Si nous relevons sur un individu au repos, dans une attitude naturelle, une rotation de 5°, nous dirons qu'il y a subluxation. Si la rotation dépasse 6°, il y a une luxation vraie. Dans la région lombaire où la rotation physiologique ne dépasse pas 2°, il y a luxation vraie au delà de ce chiffre, subluxation en deçà.

On peut évidemment se demander, étant donnée cette disposition de la colonne vertébrale, pour quelle raison les déplacements physiologiques, qui sont de la même amplitude que les subluxations, ne déterminent pas de troubles alors que la subluxation en produit. Nous avouons que nous nous sommes posé la question avec un certain trouble. Mais il suffit de réfléchir un instant pour résoudre le problème. Les mouvements physiologiques cessent rapidement. Les compressions qu'ils exercent sur les racines nerveuses, les tiraillements qu'ils produisent sur les ligaments et les filets nerveux, cessent dès que la colonne vertébrale revient à sa position de repos, c'est-à-dire au bout d'un court instant. Alors que la subluxation, fixée cependant dans les mêmes limites, dure tant qu'on ne la réduit pas ou tant qu'elle ne se réduit pas spontanément. Et si nous supportons sans dommage d'être assis quelques minutes sur quelques centimètres carrés de fesses, cette position, pourtant physiologique, deviendra un supplice intolérable si on nous y maintient des heures sans bouger.

A l'origine de l'Ostéopathie, il y a, c'est évident, une certaine conception particulière de l'état de santé et de l'état de maladie. Citons cette phrase révélatrice de W.J. Douglas: « L'Ostéopathie est une science médicale qui reconnaît toutes les méthodes thérapeutiques, mais place au premier rang le fait qu'à une anatomie normale correspond une physiologie normale. » Par corollaire, il est évident, comme le dit Piédallu, qu' « à une physiologie modifiée correspond une anatomie modifiée ». De là à dire comme ce dernier auteur

qu' « il existe des interéactions constantes et réciproques entre le physique (anatomie, morphologie), le fonctionnel (physiologie, habitudes) et le moral (caractère, psychisme) » il n'y a qu'un pas, ce pas que, sur le plan moral, Paul Bourget avait franchi en disant « il faut vivre comme on pense, sinon, tôt ou tard, on finit par penser comme on a vécu ».

Il y a donc, au fond de la pensée de Still et de ses disciples, cette conviction que l'être n'a pas été créé pour être malade et qu'il dispose en lui-même de toutes les ressources nécessaires pour triompher de la maladie (immunité naturelle). S'il est malade, c'est que quelque chose bloque ses mécanismes de défense et ce quelque chose, c'est souvent la lésion vertébrale qui aboutit à des troubles sécrétoires d'où une moindre résistance. « Là où le sang circule normalement, la maladie est impuissante à se développer. » « Enlevez la cause qui arrête ou ralentit le courant sanguin ou qui bloque les centres nerveux chargés de contrôler ce courant sanguin, et le sang fera la guérison pour vous. » Et encore « la règle de l'artère est suprême ».

Pour Still, la santé d'un organisme est conditionnée par le bon fonctionnement de l'appareil circulatoire, le sang apportant avec lui les éléments nécessaires à la lutte contre la maladie. Les causes qui peuvent gêner la circulation sont directes (compression d'un vaisseau) ou indirectes (action sur les nerfs ou centres nerveux vaso-moteurs). Les territoires à nouveau irrigués par la suppression de l'obstacle à la circulation sanguine retrouveront leur vitalité.

Cette conception si simple de l'immunité naturelle qui finit par constituer une évidence pour la plupart des praticiens réfléchis, devrait évidemment rapprocher l'Ostéopathie d'une autre médecine hérétique, l'Homéopathie. Pour l'Homéopathie aussi, la santé est l'état normal et prédestiné de l'être vivant. « L'être vivant n'a pas été fait pour être

malade. Si un terrain devient déficient au point de se laisser parasiter par la maladie, ce n'est pas un phénomène naturel, mais l'aboutissement d'une série de fautes contre l'ordre naturel des choses (ou si l'on veut, de péchés contre la loi divine). »

Ainsi les deux médecines, loin de se combattre, se complètent-elles et, pratiquement, cohabitent. La plupart des ostéopathes pratiquent en même temps l'Homéopathie et vice-versa.

CHAPITRE III

RAPPELS ANATOMIQUES

Une étude succinte de l'anatomie de la colonne vertébrale du chien, prise comme type, nous permettra de mieux interpréter les symptômes dus à des lésions ostéopathiques et nous guidera dans les manœuvres de réduction de telles lésions. Après un examen de l'ostéologie, nous envisagerons l'arthrologie et la neurologie de la colonne vertébrale.

A. OSTÉOLOGIE

Un examen des caractères généraux de la vertèbre facilite l'étude des caractères propres à chacun des éléments de la colonne vertébrale d'après sa localisation cervicale, dorsale, lombaire et sacrée.

1° *Eléments osseux de la vertèbre en général.*

La vertèbre comprend deux parties : le corps et l'anneau. La face supérieure du corps constitue le plancher du trou vertébral; l'extrémité antérieure de ce corps, arrondie, forme une tête tandis que l'extrémité postérieure du corps vertébral se creuse d'une cavité recevant la tête de la vertèbre suivante.

L'anneau vertébral porte une apophyse épineuse médiane et deux apophyses transverses latérales. La surface interne de l'anneau ferme le trou vertébral. Sur le bord antérieur de l'anneau on trouve deux apophyses articulaires antérieures dirigées en haut; sous chacune d'elles existe une échancrure qui, unie à une échancrure identique de la vertèbre précédente, forme le trou de conjugaison. Quant aux apophyses articulaires postérieures, elles se dirigent vers le bas.

2° *Vertèbres cervicales*

La colonne cervicale ne saurait être séparée de l'ostéologie de la base du crâne.

a) *Ostéologie de la base du crâne.*

Cette région dessine un triangle à base inférieure. Le sommet est formé par la protubérance occipitale externe et les bords latéraux par les crêtes mastoïdiennes. La base de la tête, concave de haut en bas et convexe latéralement, comprend deux condyles occipitaux étroits empiétant sur le trou occipital et flanqués latéralement de deux apophyses jugulaires. Au centre de la base de la tête se trouve le trou occipital.

b) *Etude des vertèbres cervicales en général.*

Les sept vertèbres cervicales possèdent certains caractères communs, à savoir : une tête à peine excavée en son centre, une cavité à peine creusée, de longues apophyses articulaires antérieures et postérieures réunies par une lame osseuse continue et saillante.

c) *Etude des vertèbres cervicales en particulier.*

Examinons maintenant les caractères propres à chaque vertèbre cervicale. L'Atlas comprend une surface articulaire

antérieure excavée qui se confond avec les cavités répondant aux condyles de l'occipital, deux facettes annexées en arrière à cette surface articulaire et formant de vraies cavités glénoïdes, des apophyses transverses se portant en dehors et en arrière. L'arc inférieur de l'Atlas possède une vraie apophyse.

L'Axis est caractérisé par une apophyse odontoïde cylindroïde, recourbée de bas en haut et dépassant l'Atlas pour toucher l'occipital. Les facettes latérales de cette apophyse déterminent de vrais condyles. L'apophyse épineuse se recourbe au-dessus de l'Atlas, de son bord supérieur partent deux crêtes rejoignant les apophyses articulaires. Les apophyses transverses munies de larges trous transversaires, dirigées en arrière et en dehors, dépassent le corps de la vertèbre en arrière.

De la troisième à la septième vertèbre cervicale on note une diminution d'épaisseur des corps, une diminution de la crête inférieure (celle-ci disparaît dans la septième vertèbre). On voit, en outre : une hauteur croissante des apophyses épineuses et une longueur croissante du prolongement ventral des apophyses transverses ainsi qu'un rapprochement des apophyses articulaires.

3° *Vertèbres dorsales*

Les treize vertèbres constituant la région dorsale possèdent certains caractères communs importants à connaître.

a) *Etude des vertèbres dorsales en général.*

Le corps vertébral est large, dépourvu de crête inférieure, aplati de dessus en dessous; ses surfaces articulaires sont déprimées au centre. Les apophyses transverses ont un col,

un tubercule mamillaire et une apophyse accessoire dans les dernières vertèbres. A la base de ces apophyses transverses se trouvent deux facettes articulaires antérieures situées près de la tête et deux facettes articulaires postérieures creusées autour de la cavité articulaire des corps vertébraux. Chaque facette s'unit à celle de la vertèbre voisine. Enfin, les échancrures postérieures sont vastes et profondes.

b) *Etude spéciale des vertèbres dorsales.*

Le corps a une épaisseur maxima dans les vertèbres moyennes; il est dépourvu de cupules costales dans les dernières vertèbres, l'orientation des dernières apophyses épineuses s'oppose à celle des neuf premières. Quant aux apophyses transverses, relevées dans les dix premières vertèbres, elles sont réduites dans les trois suivantes et possèdent un tubercule mamillaire dans les trois dernières. Les apophyses articulaires, en saillie, sont plus obliques de la dixième à la treizième vertèbre.

4° *Vertèbres lombaires*

a) *Caractères généraux.*

Les apophyses épineuses, fortement inclinées en avant et en bas, de longueur croissante dans les cinq premières vertèbres, se réduisent dans les deux dernières. Les apophyses articulaires sont munies de tubercules très saillants, tandis que les échancrures postérieures sont surmontées par un petit prolongement aigu dirigé en arrière.

b) *Etude spéciale des vertèbres lombaires.*

En allant de la première à la septième vertèbre lombaire nous trouvons certaines différences. Le corps est de plus en plus aplati de dessus en dessous, sa saillie inférieure

augmente. Les apophyses épineuses ont des dimensions maxima dans les vertèbres moyennes. Si les apophyses costiformes augmentent de longueur, on observe l'inverse sur les apophyses mamillaire et accessoire.

5° *Sacrum*

a) *Etude générale.*

Formé par trois vertèbres soudées, le sacrum présente une morphologie particulière. Le corps et l'arc vertébraux sont aplatis, les apophyses épineuse et mamillaire réduites. Le sacrum est plus large en avant qu'en arrière, ses faces latérales portent des surfaces articulaires pour le coxal. Enfin, l'épine sacrée présente des apophyses indépendantes.

b) *Etude spéciale du sacrum.*

L'épine sacrée, tranchante, est bordée par deux larges gouttières sus-sacrées perforées de deux trous sus-sacrés. La face inférieure excavée porte, elle aussi, deux trous sous-sacrés. La base du sacrum présente une surface articulaire étirée d'un côté à l'autre, des formations latérales pour l'appui du coxal, et les apophyses articulaires de la première vertèbre sacrée. Quant au sommet, il est parfois soudé à la première vertèbre caudale au niveau des apophyses transverses.

6° *Etude des vertèbres coccygiennes*

Pour compléter l'ostéologie de l'axe rachidien, mentionnons l'existence de vingt ou vingt-deux vertèbres caudales. Ces éléments ne présentent aucun intérêt car les lésions ostéopathiques qui peuvent siéger sur ce segment de la colonne vertébrale n'ont aucune répercussion importante.

7° *Conclusion*

De cette étude, il ressort que les vertèbres, par la disposition de leurs surfaces articulaires, ne peuvent effectuer que des mouvements d'une amplitude restreinte. Comme nous le verrons dans l'arthrologie, ce jeu des vertèbres entr'elles est facilité et, en même temps, contrôlé par l'existence de ligaments.

B. Arthrologie

La situation des articulations par rapport à la vertèbre permet de les classer en articulations extrinsèques et articulations intrinsèques; leur étude expliquera le mécanisme du mouvement des vertèbres entr'elles.

1° *Articulations intrinsèques*

Par ce terme d'articulation intrinsèque, on entend l'union des vertèbres par leur corps et par leurs apophyses articulaires. Il importe de rappeler qu'en région cervicale la surface articulaire antérieure forme une vraie tête tandis que la postérieure est une cavité cotyloïde et qu'à partir de la région dorsale ces surfaces tendent à devenir presque planes.

a) *Articulation des vertèbres par leur corps. Etude du disque intervertébral.*

Entre les deux surfaces articulaires antérieure et postérieure de deux vertèbres consécutives se trouve un fibro-cartilage appelé disque intervertébral convexe en avant, concave en arrière, bien fixé sur les plans articulaires qu'il sépare; ce disque est formé par une substance fibro-cartilagineuse organisée en couches concentriques. Ces couches,

serrées à la circonférence, disparaissent au centre du disque et sont remplacées par une substance pulpeuse appelée *nucleus pulposus*. Chacune de ces couches est constituée par un assemblage de gros filaments parallèles qui se croisent en X avec ceux des couches voisines et qui s'attachent à leurs extrémités sur les surfaces articulaires. Les disques sont entourés et supportés par deux ligaments longitudinaux et par les ligaments suspenseurs des côtes dans la région thoracique. Le ligament *conjugale costarum* réunissant les deux têtes des côtes des deux côtés, remplace les rangées externes de l'anneau fibreux et couvre le disque sous le ligament longitudinal interne. Ce ligament *conjugale costarum* est uniquement développé dans la région correspondant aux neuf côtes sternales.

En 1930, Scharder a établi la relation qui unit les largeurs dorsales et ventrales de l'anneau fibreux. Par largeur dorsale de l'anneau fibreux, on entend la distance comprise entre le bord antérieur et le bord postérieur de la face supérieure de cet anneau fibreux. La largeur ventrale est la même mesure prise sur la face inférieure de l'anneau. Le rapport largeur dorsale/largeur ventrale est de :

— 2,8 pour les vertèbres cervicales,
— 2,5 pour les vertèbres dorsales,
— 2,0 pour les vertèbres lombaires.

Le disque est donc pincé normalement vers le bas. De plus, on observe des variations dans la longueur du disque suivant la région considérée de la colonne vertébrale. Ainsi, la longueur du disque est maxima dans la région cervicale, minima dans la zone thoracique correspondant aux neuf côtes sternales, croissante ensuite jusqu'à la région lombaire, à peu près constante dans le segment lombaire.

La nutrition du disque est assurée par des vaisseaux provenant de la moelle osseuse des épiphyses des corps verté-

braux. Le noyau pulpeux renferme des pores interfibrillaires.

L'innervation du disque est encore discutée. Cependant, chez le chien, il y aurait un nerf récurrent sino-vertébral innervant l'espace péridural.

b) *Articulation des vertèbres par leurs apophyses articulaires.*

Chaque apophyse articulaire antérieure est directement maintenue contre l'apophyse postérieure correspondante. Cette articulation comprend une capsule périphérique doublée intérieurement par une membrane synoviale et extérieurement par l'insertion de quelques muscles spinaux.

2° *Articulations extrinsèques*

Dans ce chapitre, nous envisagerons l'étude de l'articulation des vertèbres par leur corps et par leur partie annulaire.

a) *Union des vertèbres par leur corps.*

Cette union est assurée par un ligament commun supérieur et un ligament vertébral commun inférieur. Le premier va de l'axis au sacrum, il est logé dans le canal rachidien; sa face inférieure s'attache sur les disques et sur des empreintes triangulaires de la face supérieure du corps vertébral; sa face inférieure est réunie à la dure-mère.

Le ligament vertébral commun inférieur ne commence qu'à la cinquième ou sixième vertèbre dorsale, se termine sur la face inférieure du sacrum. Ce ligament s'insère sur la crête inférieure des corps vertébraux et sur les disques.

b) *Union des vertèbres par leur partie annulaire.*

Trois ligaments consolident les articulations intervertébrales au niveau de leur partie annulaire.

Le ligament commun surépineux comprend le ligament surépineux dorso-lombaire fixé sur le sommet des apophyses épineuses et s'étendant de l'épine sacrée au tiers antérieur de la région dorsale et le ligament surépineux cervical réduit à un simple cordon.

Le ligament interépineux, absent dans les vertèbres cervicales, très épais dans les vertèbres lombaires, réunit les apophyses épineuses de deux vertèbres consécutives. Il est relié au ligament surépineux en haut et au ligament interlamellaire en bas.

Le ligament interlamellaire manque en région cervicale. Il est en rapport avec quelques muscles spinaux par sa face supérieure, avec la dure-mère par sa face inférieure, avec les capsules propres aux apophyses articulaires en dehors. Son bord antérieur s'insère sur le bord postérieur de la lame de la vertèbre précédente; son bord postérieur se fixe sur le bord antérieur et la face inférieure de la vertèbre suivante.

3° *Etude des autres articulations*

Pour compléter ce chapitre de l'arthrologie vertébrale, nous étudierons certaines articulations dont le type diffère des articulations intervertébrales.

a) *Articulation occipito-atloïdienne.*

Cette articulation comporte une capsule périphérique renforcée en haut, en bas et latéralement par des faisceaux plus ou moins nets.

b) *Articulation axoïdo-atloïdienne.*

Dans cette articulation nous trouvons trois ligaments. Un ligament capsulaire simple, entourant complètement le trou vertébral, un ligament atloïdien s'attachant à la face interne des condyles occipitaux, un ligament transverse perpendiculaire au précédent, se fixant sur les extrémités des ailes de l'atlas.

c) *Articulation vertébro-costale.*

Cette articulation comprend trois éléments : une capsule articulaire périphérique, des ligaments interosseux funiculaires et des ligaments rayonnés inférieurs.

d) *Articulations sacro-iliaque.*

Les surfaces articulaires appartiennent : l'une à la partie antéro-inférieure de la lèvre latérale du sacrum, l'autre à la face interne de la partie iliaque du coxal. Le plan sur lequel elles sont situées converge en arrière et en haut avec celui des surfaces de l'articulation homologue du côté opposé.

Trois ligaments constituent les moyens d'union : les ligaments sacro-iliaques inférieur, supérieur, sacro-sciatique. Le premier enveloppe complètement l'articulation. Le ligament sacro-iliaque supérieur comprend une partie supérieure s'étendant de l'angle antéro-interne du coxal à l'épine sacrée, une partie inférieure se fixant sur l'épine iliaque, le bord interne du coxal, la lèvre rugueuse latérale du sacrum et continuée par l'aponévrose coccygienne. Le ligament sacro-sciatique occupe l'angle formé par le sacrum et le coxal.

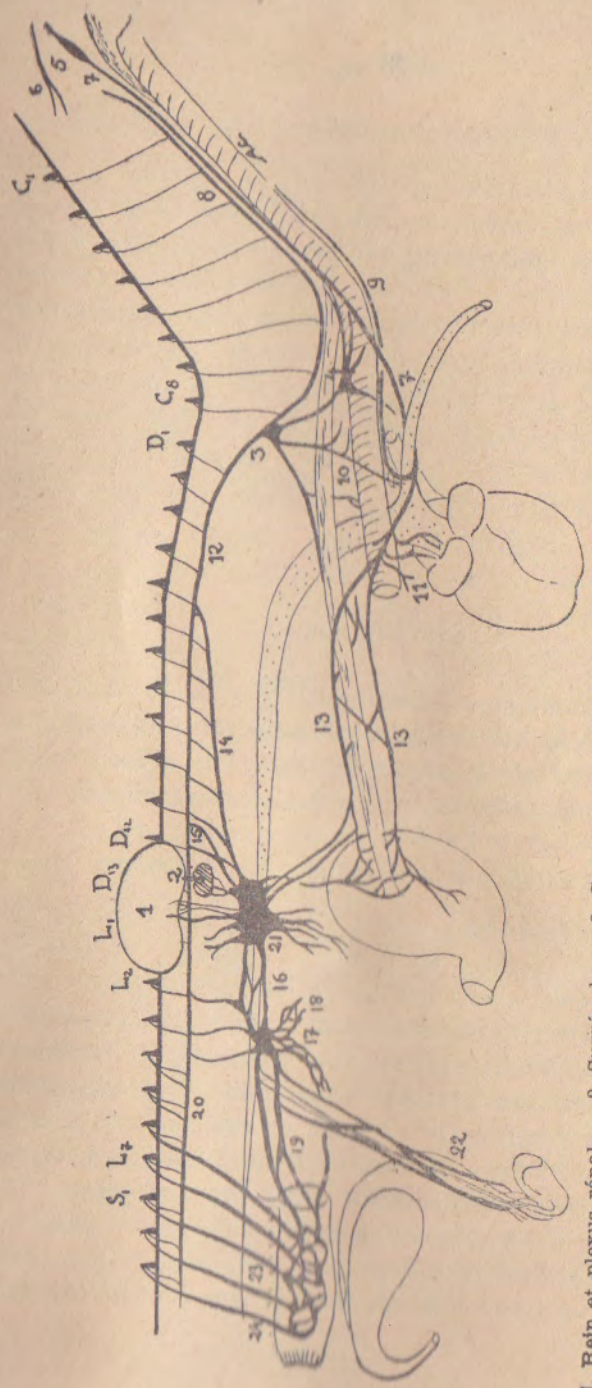

I. Rein et plexus rénal. — 2. Surrénale. — 3. Ganglion cervical inférieur. — 4. Ganglion cervical moyen. — 5. Ganglion cervical supérieur. — 6. Nerf spinal. — 7. Nerf pneumogastrique. — 8. Cordon nerveux recevant les six rameaux cervicaux. — 9. Nerf laryngé inférieur. — 10. Nerfs cardiaques. — 11. Plexus bronchique. — 12. Portion dorsale de la chaîne sympathique. — 13. Rameaux supérieur et inférieur œsophagiens. — 14. Nerf grand splanchnique. — 15. Nerf petit splanchnique. — 16. Plexus lombo-aortique. — 17. Plexus mésentérique postérieur. — 18. Branches pour le plexus mésentérique antérieur. — 19. Rameaux pour le plexus pelvien. — 20. Portion lombaire du sympathique. — 21. Ganglion semi-lunaire au centre du plexus solaire. — 22. Plexus testiculaire. — 23. Plexus pelvien. — 24. Portion sacrée.

4° *Conclusion*

Par ces considérations sur les moyens d'union des vertèbres entr'elles, nous comprendrons plus facilement le mécanisme des mouvements physiologiques de l'axe rachidien. En terminant cet exposé, nous soulignerons l'importance du disque intervertébral et nous remarquerons l'absence des ligaments communs inférieurs, interépineux et interlamellaire dans la région cervicale, la réduction du ligament cervical à un simple raphé élastique. Tous ces caractères expliqueront la plus grande fréquence des lésions ostéopathiques dans certaines régions de la colonne vertébrale.

C. Système nerveux

Avant d'examiner la distribution des nerfs rachidiens, nous préciserons leur constitution. Cette étude, d'une importance fondamentale, permet d'expliquer l'apparition de certains symptômes résultants de lésions ostéopathiques.

1° *Etude générale des nerfs rachidiens*

Chaque nerf rachidien naît sur les côtés de la moelle épinière par deux sortes de racines, les unes *sensitives*, les autres *motrices*. Après l'union de ces racines en un tronc court, on note une division en deux branches terminales : la *supérieure* innerve les muscles spinaux et le tégument; *l'inférieure* se rend aux parties latérales et inférieures du tronc et des membres, elle fournit au système sympathique un ou plusieurs filets. Le tronc commun, très court, occupe le trou vertébral correspondant et présente sur sa face supérieure un *renflement ganglionnaire* exclusivement placé sur le trajet des fibres sensitives. Immédiatement après cette réunion en un tronc commun, les nerfs rachidiens émettent

de petits filets pour les sinus et les corps vertébraux. Les nerfs fournis par l'extrémité terminale de la moelle épinière forment la queue de cheval.

2° *Etude particulière des nerfs rachidiens*

a). *Nerfs cervicaux.*

De la région cervicale naissent huit paires de nerfs rachidiens. Examinons la répartition des branches supérieures de chacune de ces paires. La première sort par le trou de l'atlas et va dans les muscles de la tête et dans le tégument de l'oreille externe; la deuxième innerve les grand et petit obliques. Les autres branches supérieures diminuent de volume de la troisième à la huitième paire; certains rameaux réunissent ces branches pour former le plexus cervical profond situé en dessous du trapèze, plexus traversé d'avant en arrière par le nerf spinal.

Les branches inférieures des nerfs cervicaux peuvent être classées en deux groupes très nets; les six premières qui vont dans les parties antérieures et latérales de l'encolure et du poitrail, s'anastomosent par des filets pour former le plexus cervical superficiel traversé par le nerf spinal et le filet cervical du facial; quant aux deux dernières paires de branches inférieures, elles se confondent avec les deux premières dorsales pour former le plexus brachial.

Examinons plus attentivement le trajet de chacune de ces branches inférieures. La première paire, sortie par le trou antérieur, chemine sous l'apophyse transverse de l'atlas, croise le nerf spinal, finit dans le muscle sous-scapulo-hyoïdien; sur son trajet, elle donne une branche pour le ganglion cervical supérieur et le nerf spinal, un filet pour les muscles thyroïdiens, des filets descendants dont un, renforcé par un rameau venant de la deuxième paire, qui vont innerver les muscles allant du sternum au larynx et à

l'hyoïde. La deuxième paire donne l'anse atloïdienne finissant à la face postérieure de l'oreille après avoir contourné l'aile de l'atlas, une branche superficielle passant sur la jugulaire, des filets anastomotiques avec le spinal, une branche unie avec les première et troisième paires sous le muscle trachéo-sous-occipital. De cette même paire partent un rameau s'anastomosant avec un des filets descendants de la première paire, une branche se rendant au ganglion cervical inférieur sympathique en passant par les trous tracheliens. Les rameaux inférieurs des quatre paires de nerfs rachidiens suivantes sortent par un orifice différent de celui des branches supérieures et donnent des filets profonds dont les deux derniers réunis avec une branche du plexus brachial forment le nerf diaphragmatique; quant aux filets superficiels, ils s'épuisent en surface du mastoïdo-huméral. La septième paire va dans le plexus brachial et reçoit des filets venant de la sixième paire. La septième paire suit le même trajet et donne des rameaux vers le ganglion cervical inférieur.

b) *Nerfs dorsaux.*

Chaque branche supérieure des treize paires de nerfs dorsaux donne un rameau dirigé vers le dehors et un rameau dirigé vers le sommet des apophyses épineuses. Les branches inférieures de ces nerfs dorsaux descendent entre les espaces intercostaux. La première paire va dans le plexus brachial, les branches correspondant aux côtes sternales finissent sous la peau du thorax; celles qui répondent aux côtes asternales innervent les muscles abdominaux et la peau de l'abdomen; toutes communiquent avec le grand sympathique.

c) *Nerfs lombaires.*

Les branches supérieures des sept paires de nerfs lombaires se rendent aux muscles spinaux, au tégumenet des lombes et de la croupe.

La branche inférieure de la première paire est comprise entre la dernière côte et la première apophyse transverse lombaire; celle de la deuxième paire donne un rameau qui s'unit à des ramifications des nerfs inguinaux de la troisième paire. Celle-ci va dans les muscles du flanc et donne deux nerfs inguinaux externes et un nerf inguinal interne allant dans le crémaster, les muscles abdominaux et le scrotum. La branche inférieure de la quatrième paire s'épuise sur le tégument de la rotule, elle donne des branches pour le grand psoas, pour le plexus lombo-sacré et un filet s'unissant au nerf inguinal fourni par la troisième paire.

Les cinquième, sixième, septième paires des nerfs lombaires, par leurs branches inférieures, s'unissent aux deux premières paires sacrées pour former le plexus du membre postérieur. En résumé, toutes les branches inférieures lombaires communiquent avec le grand sympathique par plusieurs filets traversant le petit psoas.

d) *Nerfs sacrés.*

Si la distribution des branches supérieures des trois paires de nerfs sacrés est simple puisqu'elle se produit dans les muscles de la masse commune, cette répartition est plus complexe dans le cas des branches inférieures. Le plexus lombo-sacré provient de l'union des cinq dernières branches inférieures lombaires et de la première sacrée; de sa partie antérieure s'échappent le nerf cural et le nerf obturateur tandis que sa partie postérieure donne les nerfs fessiers et le sciatique.

Le nerf honteux provenant des première, seconde et troisième paires sacrées se termine à l'anus, à la vessie et à l'appareil génital. Le nerf hémorroïdal issu des deux premières paires sacrées innerve le rectum et l'anus après avoir donné une branche pour la vessie.

3° *Etude générale du système nerveux sympathique et parasympathique.*

Le système sympathique forme deux chaînes passant sous la colonne vertébrale, chacune portant autant de ganglions que de vertèbres sauf en région cervicale où n'existent que deux ganglions.

Des rameaux afférents fournis par des nerfs du bulbe rachidien et par les branches inférieures spinales rejoignent le sympathique au niveau de chaque ganglion.

Les rameaux efférents sont des nerfs qui, partant des ganglions, forment des plexus en surface des artères et aboutissent aux organes et viscères.

4° *Etude particulière du système sympathique et parasympathique*

a) *Portion cervicale.*

Cette portion du sympathique comprend deux ganglions : le ganglion cervical supérieur situé en avant de l'apophyse transverse de l'aile de l'atlas et le ganglion cervical inférieur ou étoilé. Il importe de connaître les filets qui s'échappent de ces ganglions étoilés. Du ganglion cervical inférieur gauche partent les nerfs cardiaques dont un, superficiel, s'anastomose en arcade avec une branche détachée du ganglion étoilé droit et un, profond, formé par des fibres rachidiennes, des fibres du cordon cervical du sympathique, une fibre du pneumogastrique. De ce même ganglion étoilé gauche partent deux nerfs finissant sur les vaisseaux. Quant au ganglion cervical inférieur droit, il donne un nerf recevant un faisceau du pneumogastrique, quatre filets pour les grands vaisseaux, un nerf formé par trois rameaux du pneumogastrique.

Le nerf vertébral, formé par les rameaux communiquants sympathiques des cinq dernières paires cervicales, se ter-

mine dans le ganglion étoilé en commun avec une branche communicante de la septième paire cervicale.

Le cordon vagosympathique résulte de l'union du pneumogastrique et du connectif cervical du grand sympathique.

b) *Portion dorsale.*

A partir du ganglion de l'entrée de la poitrine, la chaîne sympathique longe la gouttière vertébro-costale et pénètre dans l'abdomen. Les quatre premiers ganglions fusiformes sont peu accusés; chacun donne une branche anastomotique avec le nerf rachidien correspondant. Les douzième et treizième ganglions émettent le grand nerf splanchnique finissant au plexus solaire et, parfois, le petit nerf splanchnique.

c) *Région abdominale supérieure.*

Cette région comprend trois plexus dont nous allons envisager l'étude.

Le plexus solaire, formé par la réunion des deux nerfs splanchniques et du nerf œsophagien gauche, comprend deux ganglions semi-lunaires, un à gauche et un à droite, celui-ci étant uni au plexus mésentérique antérieur. Les ganglions semi-lunaires donnent des filets formant les plexus gastrique, hépatique et splénique; des filets pour les plexus mésentérique antérieur rénaux et surrénaux; des filets unissant ce plexus au plexus lombo-aortique.

Le plexus lombo-aortique constitue un réseau au-dessous de l'aorte et des artères mésentériques. Il est formé par des nerfs venant du plexus solaire et par les branches efférentes des quatre derniers ganglions sympathiques lombaires. Il réunit les plexus mésentériques antérieur et postérieur. Le plexus mésentérique postérieur formé par les derniers

ganglions de la chaîne sympathique lombaire innerve le colon descendant, les testicules ou ovaires, les plexus spermatiques ou utéro-ovariens et donne des filets pour le plexus pelvien.

d) *Portion lombaire.*

Ce mince cordon porte sept ganglions. Des trois premiers s'échappent des rameaux pour le plexus surrénal et forment le petit nerf splanchnique. Les filets issus des autres ganglions lombaires vont au plexus mésentérique postérieur.

e) *Portion sacrée.*

Cette portion sacrée de la chaîne sympathique porte trois ganglions dont la disposition est assez irrégulière. Elle donne des branches efférentes qui formeront le plexus hypogastrique auquel arrivent aussi des filets venus du plexus mésentérique postérieur. Les rameaux efférents du plexus hypogastrique vont constituer des plexus secondaires : hémorroïdal, caverneux, utérin, vaginal et vulvaire.

5° *Conclusion*

Par le jeu des anastomoses, des récurrences, des relais ganglionnaires, nous pouvons expliquer les symptômes résultants d'une lésion ostéopathique même si ces troubles se produisent en des régions très éloignées de la lésion ostéopathique.

CHAPITRE IV

PHYSIOLOGIE

Il importe, avant d'étudier la lésion ostéopathique, de préciser la physiologie des mouvements de la colonne vertébrale.

Dans ce chapitre, nous examinerons en premier lieu la physiologie des mouvements d'une vertèbre sur l'autre et, ensuite, celle des divers segments de l'axe rachidien.

1° *Physiologie des mouvements d'une vertèbre sur l'autre.*

Les vertèbres s'articulent entr'elles par quatre apophyses dont deux antérieures et deux postérieures. L'articulation intervertébrale est le siège soit de mouvements de rotation autour de l'axe de la colonne, soit de mouvements d'inclination vers le bas, vers le haut ou latéralement. Lorsque la colonne s'infléchit, le disque intervertébral diminue d'épaisseur du côté infléchi et augmente du côté opposé.

« Dans le mouvement de rotation, le disque subit un étirement que limitent la résistance et la faible élasticité des fibres qui composent le ligament.

« Le noyau central gélatineux du disque, toujours à l'étroit et comprimé, contribue pour une part, grâce à son

élasticité et à la pression qu'il exerce sur les deux vertèbres voisines, à maintenir ou à replacer celles-ci dans leur position primitive quand le muscle qui a provoqué le mouvement cesse de se contracturer. »

2° *Physiologie des mouvements des différents segments de la colonne.*

a) *En région cervicale.*

Celle-ci est la plus mobile parce que les articulations y sont nombreuses, que le jeu n'est pas limité par les apophyses et que les disques sont relativement épais. Les mouvements sont de rotation-inclinaison combinées.

b) *En région dorsale.*

La mobilité de cette région est très réduite; cette réduction s'accentue en se rapprochant du milieu de la région dorsale. Cela est dû à la faible épaisseur du disque, à la disposition des apophyses articulaires et épineuses qui sont très obliques et se rencontrent rapidement. On note surtout des mouvements de flexion latérale et de rotation.

c) *En région lombaire.*

La région lombaire possède une mobilité relativement grande, surtout dans la flexion et l'extension, en raison de l'orientation des surfaces articulaires. Cette orientation devrait interdire la rotation et la flexion latérale; ces deux mouvements ne sont, en effet, possibles que grâce à un jeu entre les surfaces articulaires, jeu accru par la voussure du dos. Aussi l'inclinaison latérale est-elle presque toujours combinée avec une flexion et une torsion.

De cette étude, on peut déduire l'ordre de fréquence des subluxations vertébrales : 1° cervicales, 2° lombaires,

3° dorsales. Les régions où se produisent des mouvements combinés avec entre-bâillement de l'interligne, où les disques sont épais, où la colonne est curviligne, sont anatomiquement prédisposées. Ainsi, les subluxations lombaires, très fréquentes chez l'homme qui a les reins cambrés, sont-elles plus rares chez l'animal dont le segment lombaire est horizontal et rectiligne.

Chapitre V

PATHOGÉNIE

Soit un déplacement vertébral minime n'excédant pas les limites de la mobilité normale, mais fixé à l'intérieur de ces limites.

Le disque déformé fait saillie, ce qui réduit l'espace vital de la racine. Le diamètre du trou de conjugaison se trouve diminué et la racine « coincée » devient le siège d'une inflammation plus ou moins accusée ou radiculite.

G. de Sèze a étudié, chez l'homme, la pathogénie des affections ostéopathiques. De semblables processus évoluent chez le chien. Si les symptômes et la pathogénie sont identiques chez ces deux espèces, ils correspondent cependant à une anatomie différente. La colonne vertébrale est verticale chez l'homme tandis que chez le chien elle est horizontale et comprend un plus grand nombre de vertèbres dont l'orientation est différente de celles de l'homme.

Selon le degré de l'inflammation, on peut avoir une irritation des fibres nerveuses périphériques ou moyennes ou centrales. Chez l'homme, par exemple, dans le cas VL4-L5 ou L5-S1, une irritation superficielle atteindra d'abord le nerf sino-vertébral ou nerf du disque qui revient au disque par un trajet récurrent. Une irritation plus profonde inté-

ressera la première division postérieure, ou branche perforante, qui innerve la région sacro-iliaque et fessière. C'est pourquoi les sciatiques commencent souvent par des douleurs hautes lombo-fessières et sacro-iliaques. Une irritation plus profonde encore intéressera les fibres qui se distribuent à la cuisse et à la jambe; la sciatique descend. Si la congestion radiculaire s'accentue encore, les fibres les plus centrales de la racine seront comprimées par l'œdème. Il y aura des disesthésies et dans le cas L4-L5 et L5-S1 des engourdissements du pied et dans les orteils. Enfin, dans le cas extrême, l'étranglement de la racine étant porté au maximum, la douleur disparaîtra et sera remplacée par l'anesthésie et la paralysie (sciatique paralysante).

Ceci nous donne une idée du retentissement à distance de la lésion ostéopathique par subluxation vertébrale. Ces conséquences ne sont pas les seules, par exemple : « Les lésions (ostéopathiques) cervicales affectent aussi les ganglions sympathiques cervicaux et peuvent retentir sur toutes les régions qui reçoivent des fibres provenant de ces ganglions. C'est ainsi qu'une lésion intéressant le ganglion cervical inférieur pourra produire une tachycardie des plus rebelles ou déclencher des phénomènes d'angine de poitrine.

« Parmi les multiples fibres qui partent du ganglion sympathique, toutes n'ont pas la même direction. Tout un groupe abandonne les ramicommunicants avant leur rencontre avec le nerf spinal et se réunit au nerf récurrent pour pénétrer dans le foramen intervertébral. Là, il se subdivise en de nombreuses fibrilles qui viennent se jeter dans les ligaments, les muscles, les vertèbres, dans toute la paroi du canal rachidien et même dans les méninges.

« Un autre groupe de fibres sympathiques passe dans le tronc commun pour pénétrer ensuite dans la branche postérieure du nerf spinal et, de là, venir se jeter dans les tissus superficiels de la région spinale.

« Un troisième groupe, après avoir traversé le tronc commun, arrive dans la racine postérieure sensitive pour atteindre le ganglion spinal et se ramifier en de multiples fibrilles qui viennent innerver la région intervertébrale et aussi les méninges.

« Un quatrième groupe se fusionne avec la branche antérieure du nerf spinal.

« Un cinquième groupe relie les ganglions sympathiques avec les ganglions voisins.

« Enfin, un sixième groupe de fibres s'unit au plexus prévertébral pour arriver ensuite dans l'organe correspondant à ce plexus. »

Nous savons que la racine efférente comprend les rameaux communicants blancs composés de fibres à myéline qui vont rejoindre les ganglions sympathiques; et les rameaux communicants gris, sans myéline qui, partant du ganglion, suivent le trajet du nerf cérébro-spinal.

Un déplacement vertébral minime peut donc agir soit directement sur les racines nerveuses (radiculite au collet de De Sèze), soit sur le nerf récurrent spinal et « sur les délicates fibrilles qui se détachent au niveau du ganglion spinal pour se jeter dans les parois mêmes du canal rachidien et dans les ligaments ».

En effet, un déplacement vertébral aura pour effet de distendre les ligaments, tiraillant ainsi les fibres nerveuses qui président à la sensibilité. Il en résultera une douleur locale et, par récurrence, une répercussion sur le segment médullaire correspondant, sur les méninges, sur le ganglion sympathique et, par son intermédiaire, sur des organes éloignés

(troubles vaso-moteurs, trophiques, fonctionnels, contractures musculaires, etc...).

Inversement, une irritation viscérale se projettera sur les tissus prévertébraux qui sont comme le miroir de la vie sympathique. Ce retentissement peut être une méthode de diagnostic par l'exploration systématique des points douloureux de la colonne vertébrale, méthode propre aux ostéopathes mais qui ne surprendra pas les vétérinaires puisqu'elle fut redécouverte par l'un des leurs, le Dr G. Roger, dont le clavier équin est, à juste titre, célèbre.

Nous voyons donc que la lésion ostéopathique est susceptible de déclencher des retentissements lointains et inattendus. Résumons, par exemple, un cas publié récemment par le Dr Lavezzari : Le Dr C..., de Casablanca, a fait en 1946 une chute violente en sautant d'une hauteur de 1,50 m. Peu de jours après, une douleur apparaît au talon gauche, irradiant à toute la jambe. Le Dr C... doit cesser toute activité professionnelle, alors qu'il avait mené jusque-là une existence très active et très sportive. Aucun traitement, radiothérapie y comprise, ne le soulagea. Le Dr Leriche, consulté, incise le talon et resèque une sorte d'ostéome pédiculé : Il y a une accalmie puis la douleur reprend de plus belle. Lorsque le Dr Lavezzari reçoit la visite de son confrère, il voit entrer « un vieillard courbé en deux, marchant avec les plus grandes difficultés, en s'appuyant sur deux cannes ». Après examen des segments lombaires et du segment dorsal, où il ne relève aucune lésion ostéopathique, le Dr Lavezzari examine, sans grand espoir, la région cervicale qu'il trouve très contracturée et douloureuse à la palpation. « Les deux apophyses transverses de l'atlas sont nettement desaxées par rapport au maxillaire inférieur et à la mastoïde d'une part, et à l'axis d'autre part. L'apophyse transverse gauche de l'atlas est plus rapprochée de la mas-

toïde du même côté, tandis que l'apophyse droite est plus rapprochée du maxillaire. D'autre part, les autres apophyses épineuses et transverses de l'axis et des autres cervicales ne sont pas décalées. » Il y a donc subluxation de l'atlas sur l'axis en arrière, à gauche. La réduction, assez facile, s'accompagne d'un fort craquement. Le malade, impressionné, se relève aussitôt et marche aisément sans ses cannes. Les douleurs du cou ont disparu, la tête qui était bloquée, tourne sans gêne. « Et, chose non moins extraordinaire, la douleur du talon a complètement disparu. »

CHAPITRE VI

DIAGNOSTIC ET TRAITEMENT DES LÉSIONS OSTÉOPATHIQUES

A. DIAGNOSTIC

De nombreuses méthodes permettront de poser un diagnostic de lésion ostéopathique. Nous les envisagerons tour à tour.

1° *Diagnostic par induction*

L'examen général du malade peut aboutir au diagnostic du trouble fonctionnel ou lésionnel d'un organe ou d'une série d'organes dont on connaît la correspondance vertébrale. Nous avons vu plus haut que les ostéopathes avaient pu, par une longue pratique clinique, déterminer des correspondances précises de l'organe à l'articulation vertébrale et inversement. Il est donc théoriquement possible de remonter de l'organe malade à la vertèbre déplacée.

Ainsi, si nous posons un diagnostic de cholécystite, nous pouvons induire que la lésion vertébrale (si elle existe) siège vraisemblablement au niveau de D11 et nous examinerons aussitôt les rapports de cette vertèbre avec ses voisines.

En pratique, il semble que la chose n'est pas toujours aussi simple. D'abord, certains organes ont des correspondances multiples. Ensuite, une lésion vertébrale peut entraîner, par le jeu des récurrences, des anastomoses sympathiques, du retentissement médullaire, des troubles inattendus, comme nous l'avons énoncé dans un précédent chapitre.

Indiquons cependant qu'on peut trouver dans les ouvrages modernes des tableaux de correspondance entre les émergences nerveuses et les organes. Citons les travaux du Dr A. Still, fondateur de l'Ostéopathie (1874), les recherches de Dona sur le transfert des douleurs en certains points cutanés, ceux de Quincker (1890), ceux du Dr Henry Head (1893) qui démontrent enfin d'une façon précise que « toute maladie viscérale affectait immédiatement des zones cutanées à topographie bien déterminée ». « Qu'il existait des points de plus grande sensibilité qu'il appela des « dermatomes », que « ceux-ci sont en rapport avec certains organes ».

Head publia un tableau de correspondances dont les renseignements, d'après le Dr Lavezzari, peuvent être précieux mais qui risque d'égarer le praticien car l'exploration de la sensibilité, longue et délicate, est sujette à de nombreuses erreurs. Le même auteur fait le même reproche au tableau topographique d'Abrams et en a établi un lui-même que nous reproduisons ci-dessous bien qu'il ait été composé pour l'homme.

Schéma des différents centres ostéopathiques d'après le Dr Lavezzari

Colonne cervicale

C 1 1re paire : cerveau, yeux, oreilles, cuir chevelu, estomac, organes génitaux.

C 2 2e paire : yeux, oreilles, nez.

C 3 3e paire : nez, langue, diaphragme.

C 4 4e paire : cœur, estomac, plexus solaire, diaphragme, cerveau.

C 5 5e paire : pharynx, amygdales, thyroïde, cœur.

C 6 6e paire : pharynx, cœur, thyroïde, trachée, œsophage, bras.

C 7 7e paire : bras, thyroïde, larynx, cœur, cerveau, surrénales.

Colonne dorsale

D 1 8e paire : bras, bronches, larynx, pharynx, thyroïde, cœur.

D 2 9e paire : yeux, cœur, poumon, bronches.

D 3 10e paire : diaphragme, poumons, bronches, cœur, yeux.

D 4 11e paire : circulation générale, cœur, cerveau, estomac, surrénales.

D 5 12e paire : cerveau, cœur, estomac.

D 6 13e paire : poumons, estomac, rate, cœur.

D 7 14e paire : foie, pancréas, cœur, rate.

D 8 15e paire : rate, pancréas, foie, intestin.

D 9 16e paire : foie, rate, intestin, surrénales.

D10 17e paire : reins, surrénales, pancréas, foie, globes oculaires.

D11 18e paire : vésicule biliaire, urètre, testicules ou ovaires, intestin, cerveau.

D12 19e paire : reins, urètres, intestin, rectum, prostate, utérus, testicules ou ovaires.

Colonne lombaire

L 1 20e paire : reins, vessie, prostate, aorte, intestins, péritoine, organes génitaux, cerveau.

L 2 21e paire : vessie, utérus, intestins, appendice, rectum, cerveau.

L 3 22e paire : organes génitaux (ovaires ou testicules), rectum, prostate, vessie, intestin.

L 4 23e paire : organes génitaux (ovaires ou testicules), vagin, trompes, rectum, membres inférieurs.

L 5 24e paire : membres inférieurs, utérus, rectum.

Sacrum et coccyx

Utérus, vagin, rectum, vessie, cerveau.

Le diagnostic de lésion ostéopathique peut être facilité par les récents travaux de Lasserre et Puget dans lesquels ils établissent une relation entre les nerfs rachidiens et les segments médullaires d'une part, entre les racines des nerfs rachidiens et les territoires correspondants d'autre part. Cette étude, d'une grande importance chez le chien, présente une certaine analogie avec le tablau du Dr Lavezzari chez l'homme. « Pour avoir le numéro du segment médullaire et de la paire rachidienne qui correspondent à une apophyse épineuse repérée de l'extérieur, il suffit d'ajouter 1 au numéro de l'apophyse depuis l'Atlas jusqu'à la douzième dorsale, en se souvenant que la septième vertèbre du cou abrite en même temps le huitième segment cervical et le premier dorsal. De la douzième vertèbre dorsale à la deuxième lombaire, il y a correspondance. Mais les troisième et quatrième vertèbres lombaires abritent chacune deux segments, les troisième et quatrième, les cinquième et sixième. Les deux vertèbres suivantes voient naître toutes les autres racines. » Cette étude permet de dire qu'une subluxation vertébrale peut être diagnostiquée par l'examen des régions innervées par les racines rachidiennes correspondantes. Nous empruntons à Lasserre et Puget le schéma ci-dessous :

En chiffres arabes les paires nerveuses et les segments médullaires correspondant aux territoires cutanés schématiquement définis; en chiffres romains les vertèbres qui abritent ces paires et segments.

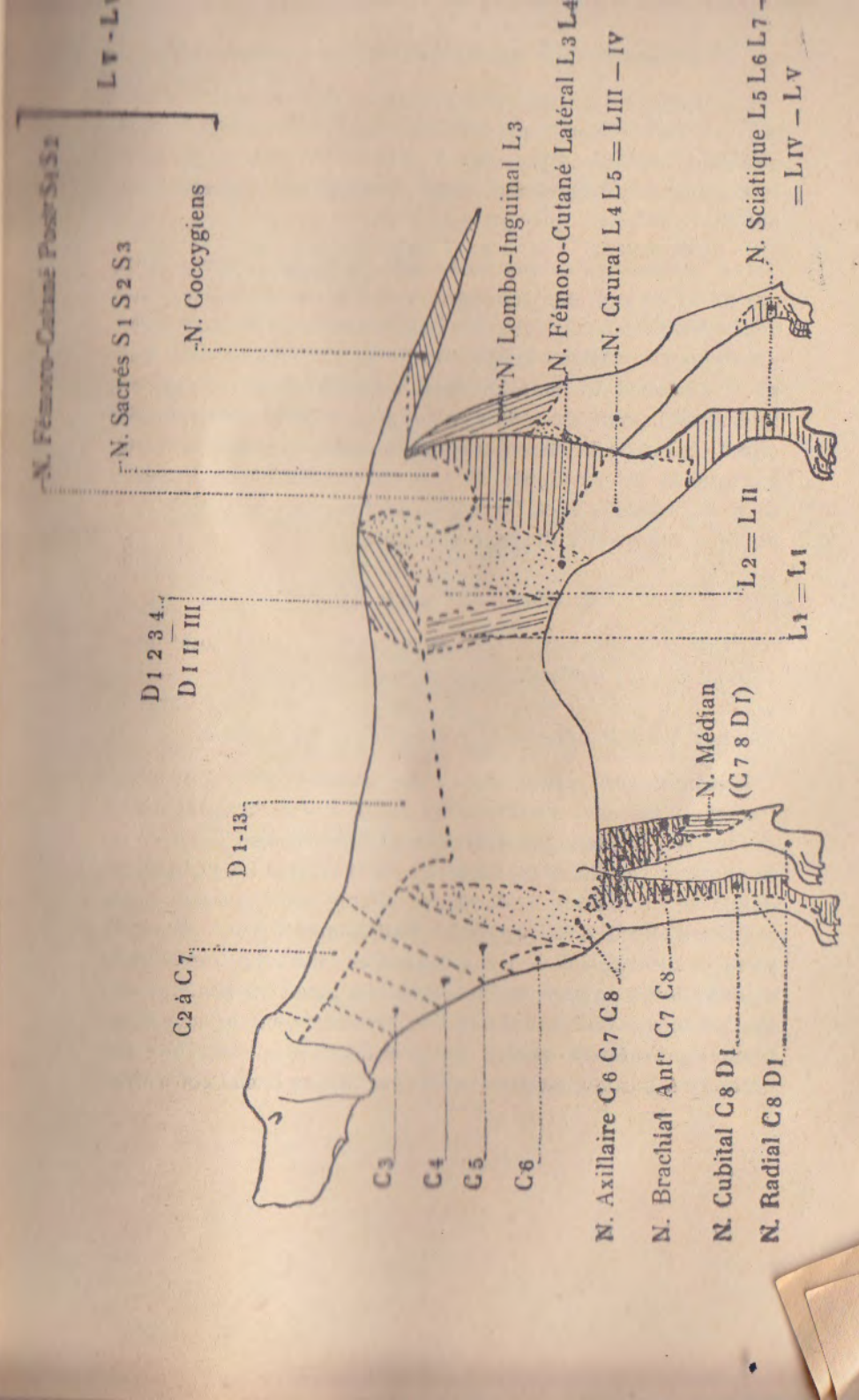

2° *Diagnostic par les attitudes et les mouvements*

L'attitude du malade peut présenter des anomalies révélatrices. Le torticolis populaire en est une illustration typique. Si le malade se présente la tête de travers, on pensera évidemment au segment cervical plutôt qu'au segment lombaire.

Les mouvements spontanés ou provoqués fournissent, eux aussi, de précieux renseignements. Il nous est assez souvent arrivé d'être aiguillé vers la subluxation cervicale parce que nous constations que le cou du malade ne se pliait pas aussi aisément ni complètement en latéralité droite qu'en latéralité gauche. De même, nous avons été souvent avertis d'une lésion de la charnière lombo-sacrée par une boîterie brusque et intermittente d'un membre postérieur, boîterie dont la soudaineté et l'irrégularité faisaient penser à une douleur fulgurante du type sciatique.

3° *Diagnostic par le palper*

Même si l'opérateur possédait des connaissances anatomo-physiologiques suffisantes pour poser un diagnostic par les deux voies précédentes, il lui faudrait le confirmer par le toucher. Pour le débutant, ce sera l'élément essentiel.

L'animal sera placé dans une position très naturelle. Par exemple, chez le chien, on maintiendra l'animal assis devant son maître. L'opérateur se place derrière lui, face à la colonne vertébrale voussée en contre-haut. La pulpe des doigts se promenant le long des apophyses épineuses permettra d'abord d'en apprécier l'alignement. Tout changement de direction de la ligne des crêtes fera soupçonner une subluxation à ce niveau. On appréciera aussi les dimensions des espaces interépineux; si l'on rencontre un espace nettement plus étroit que le précédent, on supposera que la vertèbre a basculé en avant et en bas. Dans le cas contraire

(espace plus large que le précédent), elle aura basculé en arrière et en bas.

On peut utiliser en plus d'autres repères anatomiques, les apophyses transverses, assez faciles à reconnaître en région cervicale, très faciles en région lombaire. Une apophyse transverse lombaire déviée vers le bas d'un côté, vers le haut de l'autre, sera le signe indubitable d'une rotation de la vertèbre sur l'axe rachidien.

On recherche aussi les douleurs provoquées par la pression. Une vertèbre subluxée est toujours sensible et cette sensibilité s'irradie souvent à ses voisines immédiates. Elle sera mise en évidence par la pression modérée du doigt sur la crête épineuse ou sur les extrémités des apophyses transverses.

On cherche enfin la contracture et la douleur des muscles et ligaments paravertébraux. A toute subluxation correspond une zone de contracture et de douleur, assez aisément perceptible au toucher digital.

Tous ces moyens seront insuffisants pour assurer au débutant un diagnostic précis du siège de la lésion et de la nature de celle-ci. En effet, pour poser un diagnostic précis, il ne suffit pas d'établir que la lésion siège à l'articulation L4-L5 par exemple. Il faudrait préciser de quelle manière L5 est déplacée par rapport à L4. Cette vertèbre peut théoriquement avoir basculé vers l'avant et le bas ou vers le bas et l'arrière ou avoir pivoté vers la droite ou la gauche ou encore s'être déplacée à la fois à gauche vers le bas et l'avant, à droite vers l'arrière et le haut. En fait, pour le débutant que nous sommes encore, la mise en œuvre des divers moyens énoncés plus haut ne nous permet guère encore que de déceler l'existence d'une subluxation sans pouvoir toujours l'orienter avec précision. Souvent même, soupçonnant une subluxation sans pouvoir en situer exactement le siège, nous

nous sommes prudemment livré à des manipulations variées dans l'espoir de la réduire et, presque toujours, nous avons eu la satisfaction d'y réussir. Nous ne prétendons pas ériger notre empirisme en méthode et nous sommes loin de nous y complaire. Il s'agit d'un pis-aller provisoire.

Cependant, nous ne pouvons pas le passer sous silence. D'abord par souci de vérité, ensuite parce que ce stade d'empirisme constitue un passage obligatoire pour le débutant. Que celui-ci ne se décourage donc pas de manœuvrer d'abord à tâtons. C'est par la répétition des explorations digitales et des manœuvres de réduction qu'il finira par acquérir le sens tactile et le « doigté cinétique » qui lui donnent la satisfaction de comprendre ce qu'il faut faire et la joie de guérir en sachant ce qu'il fait.

Au reste, la tendance naturelle des choses est de se remettre spontanément en place. Il est plus difficile de créer une subluxation là où il n'y en a pas, que de la réduire là où elle existe. Il nous paraît donc légitime d'essayer toujours, pourvu que ce soit avec douceur et modération.

4° *Radiographie*

Théoriquement, la radiographie devrait être un excellent adjuvant du diagnostic. En pratique, chez l'homme, les ostéopathes l'utilisent assez rarement.

La radiographie peut d'abord, c'est évident, permettre de constater une contre-indication des manœuvres (fracture, mal de Pott, ossification d'une lésion). Plus douteux, sont les services qu'elle peut rendre pour le diagnostic proprement dit. La lésion ostéopathique est constituée par un déplacement minime, compris dans les limites de la mobilité physiologique et donc, un cliché, si précis soit-il, risque d'être difficile à interpréter.

Aussi, le Dr Voisin insiste-t-il pour que l'on s'entoure de nombreuses garanties : multiplication des clichés sous de multiples incidences, centrages très précis, etc... On comprend dès lors qu'elle ne serait d'aucun secours en pratique vétérinaire. L'indocilité des sujets nuit à la précision et le prix de revient sera un handicap longtemps insurmontable.

B. Modes de subluxation

Selon la direction du déplacement de la vertèbre subluxée, on distinguera plusieurs modalités de subluxation.

Subluxation inférieure bilatérale : toute la vertèbre est « descendue » vers le bas, l'apophyse épineuse est en dépression par rapport à ses voisines et les apophyses transverses (si elles sont explorables) sont également « descendues » de part et d'autre.

Subluxation inférieure droite : la vertèbre est « de travers » sur l'axe rachidien, sa moitié droite déplacée vers le bas (déplacement par translation). La vertèbre est dans l'axe, mais a subi une rotation en sens inverse des aiguilles d'une montre. Dans ce cas, le corps vertébral gauche est rejeté vers le bas. Il y a contracture des muscles paravertébraux droits.

Subluxation inférieure gauche : mêmes caractères, disposition inverse.

Subluxation supérieure bilatérale : toute la vertèbre est « remontée ». L'apophyse épineuse est plus saillante. Les apophyses transverses sont également « remontées ». On constate une forte contracture des muscles paravertébraux droits et gauches.

Subluxation supérieure droite : il y a translation vers le haut de la moitié droite de la vertèbre, ou rotation dans le

sens des aiguilles d'une montre. Au palper, on sent mieux le corps vertébral à droite qu'à gauche. Si le déplacement a eu lieu par rotation, le corps vertébral est en outre rejeté vers le bas. Il y a une forte contracture musculaire paravertébrale droite.

Subluxation supérieure gauche : mêmes caractères, disposition inverse.

Subluxation latérale droite : on note une translation de toute la vertèbre vers la droite. L'apophyse épineuse est décalée à droite. Le corps droit de la vertèbre se palpe plus facilement que le gauche et que celui des vertèbres avoisinantes.

Subluxation latérale gauche : mêmes observations mais orientation inverse.

Subluxation postérieure bilatérale : toute la vertèbre est décalée vers l'arrière. L'apophyse épineuse est éloignée de celle de la vertèbre précédente et rapprochée de celle de la suivante. Le corps vertébral est reculé en bloc. L'espace intervertébral antérieur se trouve agrandi et le postérieur diminué. L'alignement général reste inchangé.

Subluxation postérieure droite : la vertèbre est déviée en arrière, à droite, en avant à gauche. La protubérance droite est décalée vers l'arrière, la gauche vers l'avant. L'espace intervertébral antérieur est agrandi à droite, le postérieur est diminué de ce même côté. La pointe de l'apophyse épineuse est légèrement déviée à gauche et légèrement relevée.

Subluxation postérieure gauche : lésions semblables mais en sens inverse.

Subluxation antérieure droite : elle est semblable à postérieure gauche.

Subluxation antérieure gauche : semblable à postérieure droite.

Subluxation supéro-postérieure bilatérale : toute la vertèbre a subi un mouvement de bascule vers le haut. L'apophyse épineuse est décalée vers l'arrière et abaissée par rapport aux voisines, les apophyses transverses sont déplacées vers l'arrière. Tandis que l'espace intervertébral antérieur augmente, le postérieur diminue.

Subluxation supéro-postérieure droite : la moitié droite de la vertèbre est décalée vers l'arrière et basculée vers le haut tandis que la moitié gauche a subi le mouvement opposé. L'apophyse épineuse se rejette vers la gauche; sa pointe s'abaisse légèrement. Enfin, on note une légère contracture paravertébrale droite.

Subluxation supéro-postérieure gauche : même chose en sens inverse.

Subluxation supéro-antérieure bilatérale : bascule vers le bas de toute la vertèbre. L'apophyse épineuse est décalée vers l'avant et plus saillante, les apophyses transverses vers l'avant. Si l'espace intervertébral antérieur est diminué, le postérieur augmente.

Subluxation supéro-antérieure droite : il y a un décalage en avant de la moitié droite avec bascule vers le bas. Les signes sont à peu près les mêmes que pour la postérieure gauche, mais on observe ici une légère flexion de la vertèbre. L'apophyse épineuse se rejette davantage à droite et sa pointe est un peu saillante. La contracture paravertébrale droite est assez légère.

Subluxation supéro-antérieure gauche : mêmes caractères mais en sens inverse.

C. Réduction

Les auteurs qualifiés (Voisin et Lavezzari) indiquent pour chaque vertèbre, selon la modalité de la subluxation, une technique précise dont l'application permet la remise en place.

En ce qui nous concerne, nous jugeons qu'il serait prématuré d'extrapoler, en raison des différences d'anatomie et de statique. Nous nous contenterons donc d'indiquer les manœuvres qui ont eu un résultat positif, en spécifiant bien qu'il ne s'agit que des premiers éléments d'une technique qui demande à être précisée par l'expérience.

On peut distinguer, en effet, deux catégories de manœuvres réductrices :

a) des manœuvres individualisées applicables après un diagnostic précis du siège et de la modalité de la lésion. Ce sont les manœuvres que H. Voisin indique avec une admirable clarté dans son ouvrage mais dont l'application est subordonnée à des connaissances que ne possède pas en général le débutant;

b) les manœuvres polyvalentes qui agissent sur tout un segment vertébral et ont pour but la mobilisation prudente de l'articulation subluxée, étant donné que la réduction réclame un effort moindre que le déplacement. Aussi ces manœuvres, un peu aveugles, seront-elles opérées avec douceur.

1° *Manœuvres générales : l'étirement*

Cet étirement prépare les manœuvres à action régionale en donnant du jeu aux espaces intervertébraux et en décontractant la musculature. Il peut être avantageusement pré-

cédé d'un doux massage opéré en tournant en sens inverse des aiguilles d'une montre, sur les zones musculaires contracturées. On peut lui adjoindre aussi une application de rayons infra-rouges ou un cataplasme chaud prolongé pendant un quart d'heure. Citons encore la scopolamine lévogyre qui devrait trouver ici une indication très légitime.

L'étirement n'est pratiquement possible que chez le chien, le chat, le mouton. On le réalise aisément, pour peu que l'animal ne soit pas trop indocile, de la façon suivante.

Un aide maintient le patient par les hanches tandis que l'opérateur saisit la nuque d'une main, les branches montantes du maxillaire inférieur de l'autre et exerce une traction progressive et douce.

Cette simple manœuvre suffit parfois à réduire des déplacements minimes. Elle est très bien supportée par les chiens ou les chats qui semblent souvent même y prendre un réel plaisir.

2° *Manœuvres régionales*

Nous allons envisager ces manœuvres suivant le segment de la colonne vertébrale considéré.

a) *Manœuvres sur le segment cervical*

Sur cette partie de l'axe rachidien, deux méthodes peuvent être appliquées :

— Première manœuvre : L'opérateur saisit la tête par l'occiput d'une main, tandis que de l'autre il refoule le museau vers l'arrière et le bas (en direction du sternum). Pendant ce temps, un aide maintient l'animal par les épaules. La manœuvre peut s'accomplir sur le chien debout ou assis, ou encore allongé sur le dos, les cuisses fléchies. Dans ce dernier cas, la tête débordera la table.

L'opérateur commence par exercer une traction douce et opère une rotation ménagée en commençant dans le même sens que la luxation supposée, comme s'il voulait en exagérer l'amplitude. Il atteint ainsi une limite au delà de laquelle il perçoit comme la résistance d'une butée. Il insiste alors d'une petite poussée sèche et limitée. En général, un craquement discret se fait entendre. La même opération est répétée en sens inverse et le craquement est généralement plus bruyant. Parfois encore, on sent brusquement « filer » la vertèbre sans percevoir aucun bruit.

— Deuxième manœuvre sur les vertèbres cervicales : L'animal est maintenu par les épaules. La tête, saisie entre les deux mains, est poussée sur le côté comme si on voulait l'appliquer contre le thorax.

Cette manœuvre très simple nous a permis, une fois au moins, de réduire une subluxation cervicale sur un bovin (voir Obs. n° V) en nous aidant du précieux levier constitué par les cornes.

b) *Manœuvres sur le segment dorsal.*

L'animal est allongé sur le ventre, les membres bien symétriques. Un aide le maintient dans cette position. L'opérateur penché sur le patient place sa main droite dirigée en avant sur l'hémi-thorax droit, la main gauche dirigée en arrière sur l'hémithorax gauche, à quelques centimètres de part et d'autre de la colonne vertébrale.

Il attend la fin d'une expiration pour pousser brusquement sa main droite à 45° vers l'avant et le bas; sa main gauche vers l'arrière et le bas. Il répète l'opération successivement tout le long du thorax, dans le même sens puis en sens contraire.

c) *Manœuvres sur le segment lombaire.*

L'animal est allongé sur le flanc, bien à plat sur une table. L'aide le maintient en appliquant sa main sur le thorax. L'opérateur, placé derrière le dos du patient, saisit d'une main le tibia qui repose sur la table, tandis que de l'autre il maintient les lombes pour limiter autant que possible la rotation au niveau désiré. Il opère alors une rotation douce de l'arrière-train sur l'axe rachidien en ramenant le tibia vers lui. Arrivé à la limite de la mobilité, il insiste d'une traction sèche mais très mesurée. Puis il pratique la même opération dans l'autre sens. En changeant de place la main qui maintient les lombes, il peut faire porter successivement son action sur différents niveaux.

d) *Manœuvres sur les segments lombo-sacré et sacro-iliaque.*

L'animal est maintenu sur le flanc. D'une main l'opérateur maintient les lombes, de l'autre il saisit la pointe de l'ischium et la refoule vers l'abdomen comme s'il voulait faire basculer le bassin. La manœuvre est répétée sur l'autre demi-bassin puis sur les deux à la fois.

Comme on le voit, cette étude est encore bien sommaire et empirique. Notre excuse sera qu'en publiant le présent travail, nous avons voulu renseigner les confrères sur une méthode clinique et thérapeutique précieuse, plutôt que la leur enseigner.

Au reste, nous ne saurions trop conseiller à ceux que l'Ostéopathie intéresse, de se référer à l'ouvrage du Dr Voisin.

Soins consécutifs

L'expérience humaine montre que les manœuvres de réduction sont absolument indolores. Très souvent, l'amélioration suit instantanément. Tel mouvement qui était impossible ou arrachait des cris, redevient possible sinon aisé. Dans les cas anciens, l'amélioration ne se produit pas toujours immédiatement et on peut observer (comme avec la médecine homéopathique) une aggravation momentanée à laquelle succède rapidement l'amélioration.

Presque toujours, il reste une douleur sourde et diffuse qui ressemble à une sorte de meurtrissure. On ne souffre plus, mais on sent. Aussi nous avons pris l'habitude après chaque manipulation, de faire administrer aux patients Arnica 4 H deux à trois fois par jour pendant trois jours environ. Il nous a semblé que ce remède (spécifique de la contusion) permettait une récupération plus rapide. On peut valablement aussi conseiller des applications chaudes sous formes de compresses ou de rayons infra-rouges.

Enfin, il n'est pas rare qu'une subluxation parfaitement réduite récidive faiblement au bout de quelques jours. Il sera donc bon de renouveler les manœuvres avec une prudence accrue trois à cinq jours après la première intervention.

Chapitre VII

OBSERVATIONS

Notre étude anatomique a porté sur la colonne vertébrale du chien. Dans le chapitre suivant nous avons envisagé le diagnostic et la réduction des subluxations chez toutes les espèces et chez le chien en particulier. Nos observations vont relater les résultats que nous avons obtenus chez les animaux de grand, moyen ou petit format.

A. Grands animaux

Observation I

M. S... nous appelle pour une vache âgée prête à mettre bas qui, la veille au soir, a fait une chute dans un fossé profond et encaissé. Pour la tirer de là, il a fallu lui passer une chaîne autour des cornes et y atteler une paire de bœufs.

Elle est revenue en titubant à l'étable, s'est couchée et ne s'est pas relevée depuis. Elle refuse toute nourriture.

La vache est très maigre. Température normale. Nous notons en opérant une rotation ménagée de la tête qu'on est vite arrêté par une butée dans les deux sens.

Réduction par torsion. Craquements audibles à plusieurs mètres. Le lendemain, la vache est debout et vide tranquillement son râtelier.

⁂

Observation II

Il s'agit d'un taureau Schwitz de 4 ans, dressé au travail. Ce matin, il a eu de la peine à se mettre debout. Démarche chancelante, comme s'il y avait paralysie incomplète.

La colonne lombaire est en accent circonflexe, entre la deuxième et la troisième lombaires.

Nous mettons le taureau dans un travail de maréchal-ferrant. Les deux membres postérieurs sont fixés ensemble par une corde. L'animal est suspendu et la corde passée sur le rondin qui sert de treuil au travail, servira à faire pivoter le train arrière autour de l'axe vertébral.

Lorsque les sabots de l'animal sont amenés à la hauteur du dos, il se débat violemment et on perçoit un violent craquement. Nous le redescendons et n'osons renouveler la manœuvre en sens inverse.

Au reste, l'accent circonflexe s'est presque totalement effacé. La démarche est améliorée dans une proportion de 50 % pour autant qu'on puisse chiffrer ce genre d'appréciation. Dès le lendemain, l'animal est pratiquement guéri.

Un mois plus tard, le propriétaire le vendra en boucherie en raison d'une néphrite avec hématurie.

⁂

Observation III

M. P... vient d'acheter deux génisses normandes de 15 à 16 mois. Hier, il les a mises au pré. L'une d'elles, poursuivie par le chien, s'est enfuie comme une folle et s'est jetée contre un arbre. Elle est restée sur place inanimée.

On l'a ramenée à l'étable sur un traîneau. Elle est couchée sur le flanc, presque inerte.

Si on essaie de la mettre debout, les membres postérieurs la soutiennent un peu, mais l'antérieur droit pend inerte. Le gauche la soutient à peine. Il n'y a cependant pas de fracture.

En revanche, on note des contractures des sus-épineux et les apophyses transverses des cervicales semblent avoir subi une rotation.

Manœuvres avec réduction bruyante. Amélioration immédiate. La génisse se tient un peu mieux. Dans la journée, elle accepte un peu de fourrage, dédaigné jusque là.

Le lendemain, nous renouvelons les manœuvres et 48 heures plus tard tout est à peu près rentré dans l'ordre.

Bien entendu, dès notre première visite, nous avons fait administrer Arnica 4 H, trois fois par jour.

Il restera cependant une boiterie de l'antérieur droit, en raison de laquelle le propriétaire vendra l'animal deux mois plus tard.

⁂

Observation IV

M. B... nous appelle pour une génisse de 2 ans, de petite taille, qui n'a pas pris son repas du soir.

La tête repose à terre, le menton sur le sol. La génisse n'a pas regardé le fourrage qui remplit son ratelier. M. B... a posé une poignée de foin par terre devant elle et elle l'a cependant mangé. Il lui a soulevé la tête et lui a posé le menton sur le rebord de la mangeoire (70 cm environ). Au bout d'un moment, le menton a glissé et elle a repris son attitude.

Si on la fait marcher, le train postérieur fléchit vers la gauche.

Nous perdons une demi-heure à examiner cet étrange cas sans que l'étincelle jaillisse.

M. B... nous signale alors que, l'avant-veille, la génisse a détérioré le bat-flanc qui la sépare de sa voisine. Il manque une planche. Ne se serait-elle pas coincé le cou ?

Cette question nous illumine. Nous examinons la colonne.

Rien en région lombaire ni en région dorsale. Reste la région cervicale. L'impossibilité d'extension de la tête nous fait bien penser à un occiput en antérieur, mais la palpation ne renseigne guère nos doigts malhabiles, et nous ne notons qu'une contracture des sterno-cléido-mastoïdiens.

Nous essayons donc à tout hasard les manœuvres que nous connaissons. Et d'abord la rotation. Aucun résultat.

Nous faisons alors refouler le menton vers le sternum, nous nous plaçons derrière les cornes, croisons nos mains sur le chanfrein et opérons ainsi une brusque traction vers l'arrière. Nous avons alors la satisfaction de percevoir l'effacement soudain d'une résistance accompagné d'un claquement sec.

Notre client, un peu surpris, saisit une poignée de foin et la présente à la malade qui cherche aussitôt à la saisir. Il lui fait ainsi lever la tête à 1,70 m.

Il ne cesse de répéter : « Ça, alors..., ça, alors... » sans se rendre heureusement compte que nous sommes beaucoup plus surpris que lui.

***

Observation V

M. G... nous appelle, en juin 1955, parce qu'un de ses bœufs « ne peut pas manger ». Visiblement, l'animal à faim, mais « on dirait qu'il ne peut pas attraper le fourrage dans le râtelier et qu'il « souffre en mastiquant ».

A part ces symptômes, rien d'anormal. Nous faisons sortir l'animal et on nous signale alors qu'il bute toutes les fois qu'il franchit une petite dénivellation qui coupe la prairie devant la porte. Nous constatons, en effet, ce phénomène singulier.

Il nous semble aussi que le cou de l'animal est légèrement dévié vers la gauche. Au palper, nous trouvons une zone sensible au niveau de l'apophyse transverse gauche de la 4e cervicale.

Nous essayons la rotation de la tête sans succès. Il nous vient alors l'idée de ployer l'encolure vers le flanc, d'abord vers la gauche, puis vers la droite. A gauche, les mouvements sont moins amples et éveillent une douleur.

Nous recommençons alors en forçant et nous avons la joie de sentir soudain une résistance qui s'efface. L'animal franchit aussitôt avec aisance la dénivellation sans buter. Au bout de 48 heures, tous les symptômes qui inquiétaient le propriétaire ont disparu.

Les manœuvres que nous avons effectuées sur les grands ruminants sont d'une application rendue difficile par l'indocilité de ces animaux, par le développement des masses mus-

culaires qui masquent les subluxations vertébrales. Malgré ces difficultés, nous avons réussi à réduire ces lésions en appliquant la technique qui semblait la mieux adaptée au sens présumé de la subluxation.

B. Moyens animaux. Petits ruminants.

Observation VI

Le Dr P..., médecin militaire en retraite, ancien radiologue, nous a déjà fait soigner sa chèvre et nous n'avons rien pu comprendre à la maladie de cette pauvre bête.

Elle ne paraissait pas malade, mais refusait toute nourriture, et se laissait mourir tristement, sans symptômes précis. Les toniques les plus omnibus de l'arsenal allopathique n'avaient eu aucun effet et la chèvre du Dr P... était entrée sans bruit au paradis des chèvres pour notre profonde mortification.

Le Dr P... avait aussi un bouc. Et, quelques temps après, ce bouc menaça de prendre le même chemin que la chèvre. Il se mit à dépérir, refusa toute nourriture, y compris le lierre dont il était pourtant friand, refusa d'accomplir son devoir de bouc ... On ne le vit plus grimper sur les toits. Le pauvre ne se dressait même plus contre les murs pour attraper les plantes grimpantes.

Ce furent sans doute ces détails, complaisamment rapportés par le Dr P..., joints à nos amères réflexions sur la mort de la chèvre, qui nous firent penser à quelque possible lésion ostéopathique.

Le bouc avait d'ailleurs une démarche singulière. Les postérieurs écartés comme s'il avait besoin d'uriner, il se traînait tout d'une pièce d'un air lamentable.

Effectivement, des subluxations, il y en avait. A tous les niveaux.

Nous aurions dû sans doute opérer en plusieurs séances, en commençant par les lombaires, les efforts du coït étant sans doute à l'origine de tous les accidents. Avec la magnifique assurance des ignorants, nous manipulâmes successivement le cou, le dos, les lombes, et ce fut une telle mitraille de craquements que le Dr P... ne cessait de dire « Mais vous me le cassez définitivement, ce pauvre vieux ! »

Audaces fortuna juvat ... Deux jours après, le bouc était guéri. Non seulement la démarche était redevenue souple et aisée, non seulement les mouvements jadis interdits étaient récupérés, mais l'appétit et l'entrain étaient revenus. Le poil redevint soyeux, l'embonpoint revint et les petites chèvres du coin purent apprécier de nouveau le savoir-vivre du bouc du Docteur.

On voudra bien retenir de cette plaisante histoire que les troubles de la statique et de la dynamique ne sont pas les seuls effets des déplacements vertébraux. Ceux-ci peuvent engendrer aussi des troubles organiques graves et la réduction peut en amener la disparition sans autre thérapeutique.

⁂

Observation VII

En août 1955, M. D... nous amène une brebis qui « ne mange plus, ne rumine plus et se tient la tête basse ».

La température est normale : 39°C. Un examen minutieux ne nous donne pas d'autres renseignements.

Nous étions sur le point de laisser partir M. D... sur l'aveu de notre impuissance lorsque l'idée nous vient d'examiner la colonne vertébrale.

Effectivement, d'ailleurs, la brebis semble tenir la tête un peu de travers.

Nous trouvons une subluxation occipito-athoïdienne latérale droite et 3/4 C en latérale gauche (subluxation compensatrice).

Réduction bruyante. Quarante-huit heures plus tard, la brebis est guérie, mais nous ne l'apprendrons qu'au bout de six mois quand, au cours d'une visite, M. D... nous montrera avec fierté sa rescapée.

⁂

Observation VIII

Le 1er décembre 1955, M. B..., voisin du précédent, nous amène une brebis qui « ne mange pas », ne rumine pas, et « marche un peu de travers ». C'est la répétition exacte du cas de l'obs. VII.

Réduction très bruyante.

Le 3 décembre, M. B... ramène la malade. Il y a eu amélioration le 2, puis les désordres ont réapparu. Réduction facile et presque silencieuse.

Le 6, M. B... revient avec la brebis. Il y a eu amélioration qui n'a pas « tenu ». Réduction très facile.

Après cette dernière intervention, amélioration qui dure trois jours. Puis réapparaissent les troubles. M. B... sacrifie la brebis et a la surprise de trouver entre 3 et 4 C un petit hématome gros comme une noisette.

Malheureusement, trop occupé, il ne trouve pas le temps de nous apporter la pièce anatomique.

C. Petits animaux.

Observation IX

Le chat de Mme V... est rentré dans un triste état d'une escapade nocturne. Il se déplace en se traînant. La tête, penchée vers la droite et comme tordue, traîne à terre. Les membres postérieurs sont paralysés. Mme V... est convaincue qu'il a les reins cassés.

En réalité, nous relevons assez facilement au palper des luxations 2° et 3° cervicales et 4°-5° dorsales.

Manipulation facile en raison de la docilité du chat et de la faiblesse des masses musculaires. Très discrets craquements. Amélioration immédiate considérable.

Répétition des manœuvres le lendemain. Guérison parfaite en 48 heures.

⁂

Observation X

Youk, pointer, 3 ans, à M. F..., est soigné depuis une huitaine pour staphylodémodécie avec Staphylotoxine 7 H, et Hépar Sulfur 7 H; il est ramené en raison d'une boiterie du postérieur droit. Il n'appuie presque plus la patte. Légère douleur en extension. Luxation lombo-sacrée.

Après la manœuvre, il peut revenir à la chasse au bout de 48 heures. Il chasse toute une journée. Mais le soir, il présente une raideur douloureuse de tout le corps. Il refuse de manger. A l'examen, la subluxation a récidivé. Manœuvre.

Le chien est rétabli en 24 heures et, chose curieuse, de ce moment, la cure de la staphylodémodécie fait des progrès très rapides. Coïncidence ?

⁂

Observation XI

Dandy, Groenendael, 5 mois et demi, a dégringolé les escaliers de sa maison. Depuis, il tient la tête de travers, penchée de biais vers le sol. Il semble, en outre, avoir perdu la notion de l'équilibre.

Le cou cependant ne paraît pas contracturé. On peut amener la tête dans toutes les positions, mais elle retourne aussitôt à sa position initiale. Manœuvre de torsion. Discret craquement. Aucune amélioration sur le moment, mais guérison parfaite le lendemain matin.

***

Observation XII

Cora, berger allemand de 5 mois, présente depuis quelques jours de la chorée localisée aux psoas. Puis sont apparues des crises épileptiques. La température est à 38°9C. Le fond de l'œil présente quelques varicosités des vaisseaux rétiniens.

Il s'agit incontestablement d'une localisation nerveuse de la Maladie de Carré. D'ailleurs, nous avons soigné, il y a peu de temps, la sœur de cette chienne.

Traitement :

Calcaréa carbo. 200

Isothérapique Barat. 7 H.

Bogomoletz, 1/2 cm³.

Quatre jours plus tard, état général stationnaire. La chorée est améliorée au niveau des psoas, mais est apparue aux deux antérieurs.

Traitement :

Bogomoletz 1 cm³

Réduction d'une subluxation cervicale.

Au bout de trois jours, amélioration sur toute la ligne. Disparition de la chorée des psoas. Plus de crises épileptiques depuis 36 heures. Persistance des contractions cloniques au membre antérieur droit Stepper.

Traitement :

Bogomoletz 1 cm³

Vertébrothérapie.

Nous recevons des nouvelles plusieurs mois après. Cora va bien.

***

Observation XIII

Un chien berger commun de 5 ans a présenté une Maladie de Carré fruste, avec une angine bénigne qui a guéri spontanément. Mais trois semaines après, sont apparus des troubles choréiformes avec incoordination, pertes momentanées de l'équilibre, contractions cloniques localisées au postérieur gauche. Anorexie.

A l'examen, subluxation occipito-athoïdienne G. en antérieur. Subluxation 4/5 lombaire.

Traitement :

Sulfur 7 H

Agaricus 5 H, 2 granules chaque matin

Réduction.

Cinq jours plus tard, la démarche est encore saccadée et parfois le chien tombe sur le flanc gauche. La chorée, discrète, existe encore. Il y a eu d'abord une aggravation, puis l'amélioration a suivi. Les déplacements vertébraux ont récidivé, moins importants semble-t-il.

La réduction est en effet d'une extrême facilité. Nous revoyons le propriétaire cinq jours plus tard. Il a jugé inutile de nous ramener le chien « qui est complètement guéri ».

En réalité, il subsiste encore une chorée très discrète, comme nous le constaterons à l'occasion d'une visite, et de temps en temps, quand le chien poursuit les vaches (ce qu'il n'avait plus fait depuis sa maladie) il a un soudain fléchissement de l'arrière-train. Mais l'appétit est excellent, et l'embonpoint est appréciable.

A l'examen, pas de traces de déplacements.

Observation XIV

Le chien courant de M. P..., charcutier, ne peut plus se déplacer sans pousser des cris. Il préfère d'ailleurs rester tranquille et ne quitte plus sa caisse. Examen négatif à tous points de vue, sauf qu'il nous semble trouver une dorsale « pas comme les autres ».

Effectivement, la manipulation s'accompagne d'un craquement et l'anomalie a disparu.

Le surlendemain, l'état n'a encore guère changé. Nous répétons la manœuvre, qui met en évidence un autre déplacement resté inaperçu l'avant-veille.

Guérison parfaite le lendemain.

Et nous apprenons alors, par un voisin, l'origine de l'affaire. Le petit commis de M. P... avait coincé le chien dans la porte par inadvertance et s'était bien gardé de se vanter de cet exploit.

⁂

Observation XV

Le Setter Irlandais de M. B..., boucher, se livrait depuis deux jours, dans un pré voisin de notre maison, à des prouesses amoureuses émaillées de batailles avec ses rivaux. Le troisième jour, M. B... nous appelle. Le chien ne peut se déplacer sans gémissements. Il fléchit sur son arrière-train. Il ne mange plus. Il tient la tête basse.

A l'examen, subluxations 2/3 cervicales et 3/4 lombaires. Réduction. Guérison en trois jours.

⁂

Observation XVI

Un agneau de 15 jours s'est échappé de sa loge et a été bousculé par les vaches dans les pattes de qui il s'est fourré. Depuis, il ne se lève plus spontanément. Il faut le soulever sur les jambes. Il y reste quelques instants, puis retombe.

A l'examen, subluxation occipito-atloïdienne en latérale gauche en arrière. 3 C. latérale droite en avant. 5 L. en latérale G. en arrière.

Réduction. Guérison en une semaine.

Les animaux de petit format, les chiens en particulier, nous ont permis de préciser nos manœuvres réductrices. Notre tache fut facilitée par l'obéissance de ces animaux et leur calme relatif. Les contractures musculaires offrent une résistance assez facile à vaincre. La souplesse de la peau et la disposition des muscles permet de repérer plus facilement le siège des subluxations. Chez le chien, nous pouvons préciser, par la palpation, la direction, l'intensité du déplacement vertébral, ce qui nous permet d'appliquer une manœuvre plus rationnelle.

⁂

Observation XVII

M. B..., à S... Le 23 mai, le chien cocker de 8 ans a été roulé par une voiture. Assommé pendant deux ou trois jours, avec luxation coxofémorale, anus en prolapsus, a été soigné par un confrère et remis de ses commotions. Au bout de 48 heures, M. B... s'aperçoit d'une incontinence urinaire. Il y a aussi depuis le jour de l'accident une paresse totale du train postérieur. Par la suite, la paralysie s'améliore avec un traitement de strychnine, d'abord sur le membre postérieur droit puis, au bout d'un mois, sur le postérieur gauche. Mais, depuis, l'incontinence persiste.

Présenté vers le 10 ou 12 août 1955, on relève une luxation 2/3 cervicale et 4/5 lombaire. Nous avons pratiqué des étirements quotidiens. Il y a eu amélioration dès le premier, le pénis qui restait constamment hors du fourreau y rentre maintenant. Depuis, nous avons assisté à des progrès lents mais assez réguliers et à une grosse amélioration de l'état général, de l'entrain et de l'appétit.

Nous avons revu le chien le 8-9-1955, il persistait encore une subluxation discrète au niveau 4/5 lombaire. La tentative de réduction s'étant avérée infructueuse, nous avons continué les étirements. Nous avons ordonné en plus Causticum 30 à raison d'un granule par jour. Puis nous avons fait la bascule du bassin. Depuis, M. B... qui a regagné son domicile dans la Seine-Maritime, ne nous a plus donné de nouvelles.

⁂

Observation XVIII

M. H..., à V..., chienne cocker, 3 ans, éprouve depuis une huitaine de jours des difficultés croissantes pour marcher. Il y a parésie, les postérieurs « lâchent ». Un examen montre

que l'espace situé entre l'atlas et le mastoïde est diminué à gauche et augmenté à droite, qu'il existe un décalage entre les apophyses transverses 2 et 3 cervicales. Nous avons réduit l'atlas puis les deux vertèbres suivantes très facilement.

Résultat : M. H... nous ramène la chienne huit jours plus tard. La parésie s'est encore accentuée; l'appétit reste bon. En soulevant l'animal au niveau de l'abdomen, nous percevons au niveau de la dernière dorsale un craquement de fracture. Conclusion : la parésie était probablement due à une fracture de la dernière dorsale, passée inaperçue au premier examen. En tous cas, ce ne sont pas les manœuvres qui l'ont provoquée car elles n'ont pas porté sur ce segment.

⁂

Observation XIX

M. J..., à R... Chienne courant à poils longs, âgée de 4 ans. Nous l'avons soignée, il y a deux ans, pour une Maladie de Carré. Quand nous l'avons vue, dans la journée du 23-7, elle avait présenté des « crises » que la propriétaire nous décrivit d'une façon très vague. En tous cas, la chienne circule comme si elle était aveugle, se cogne aux objets et, arrivée au mur, elle « pousse au mur ». Les pupilles sont égales mais un peu dilatées. On ne note aucune aggressivité. En marchant, le membre A. G. est fléchi et repose sur le dos du carpe. L'espace retro-mastoïdien est diminué à droite et augmenté à gauche.

Nous avons effectué la réduction et donné Glonoïne 5 H. Au bout de 48 heures, nous n'avons noté aucun changement. Lorsque nous revoyons la chienne, elle fait devant nous une crise épileptiforme typique dont le tableau nous rappelle *Oenanthe ciccata* : (pupilles dilatées, pouce fléchi dans la main). Aussi, après une manipulation qui nous permet de

réduire deux vertèbres cervicales déplacées, nous prescrivons Oenanthe 4 H toutes les six heures. Nous avons des nouvelles le 3-8, soit sept jours plus tard. Tout va bien depuis notre intervention.

Conclusion : Nous pensons avoir eu affaire à une épilepsie par congestion cérébrale (pousser au mur), aussi avions-nous donné Glonoïne, qui n'était pas indiqué, car ce remède ne donne pas de crises épileptiformes.

***

Observation XX

Le 23-5-1953. M. W..., à A... Chienne basset allemand, 20 mois. On nous la présente pour de nombreuses raisons, à savoir :

La chienne présente un peu de kératite à gauche, le larmoiement inquiète M. W..., qui craint un début de Maladie de Carré. Il n'en est rien, il s'agit d'un petit épillet de graminée.

Deuxième raison : depuis deux jours, il y a une petite incertitude du train postérieur. En marchant, de temps à autre, la bête fléchit sur la patte A. G., ce qui excite aussi les inquiétudes de M. W... La température est normale, il n'y a pas d'antécédent d'angine. L'appétit reste bon.

Au palper, on sent une légère contraction des muscles spinaux à gauche et une douleur légère au niveau des apophyses transversales en L5. Il y a luxation L4-L5, L4 est en antérieure et latérale droite. Par manœuvre des apophyses transverses, nous entendons un craquement très discret. Si une rotation de l'arrière-train vers la droite ne donne rien, par contre, la rotation vers la gauche détermine un craquement très perceptible.

***

Observation XXI

M. P..., à P... En jouant avec son Loulou de Poméranie, le petit garçon l'a laissé tomber de ses genoux. Le chien a poussé des cris perçants et s'est relevé, la patte arrière gauche tenue en l'air. Depuis, il la pose à peine. M. P... nous amène le chien le soir même. L'animal est très grassouillet, très douillet et crie dès qu'on le manipule, ce qui gène et pour les manœuvres et pour l'audition des bruits de réduction. Il nous semble cependant avoir opéré la réduction d'une lombaire et d'une cervicale.

Le mercredi, M. P... nous ramène l'animal après n'avoir constaté qu'une amélioration incomplète. Nous répétons les manœuvres, cette fois deux « cervicales » viennent aisément. Nous prescrivons Arnica 4 H. trois fois par jour.

La guérison fut totale dès le lendemain.

CHAPITRE VIII

CONCLUSIONS

Dans cette étude, nous ne prétendons pas avoir découvert un nouveau chapitre de la médecine. L'Ostéopathie existait avant nous. Surpris qu'elle ne soit pas connue en pratique vétérinaire, notre ambition s'est bornée à la faire connaître.

Telle que nous l'avons pratiquée, avec les imperfections de nos connaissances anatomiques, avec le manque d'entraînement de notre sens tactile, elle nous a donné des résultats surprenants.

Si elle ne supplée pas à toute thérapeutique, elle peut en certains cas constituer une thérapeutique complète. Dans d'autres cas, elle vient puissamment en aide aux autres moyens.

Nous avons le sentiment profond, en étudiant cette matière, d'avoir apporté une contribution utile. Puisse ce sentiment être partagé par ceux qui nous feront l'honneur de nous lire.

Vu, le Professeur de l'Ecole Vétérinaire,
Rapporteur :
E. PUGET.

Vu, le Directeur de l'Ecole Vétérinaire :
P. PONS.

Vu, le Président de la Thèse :
MÉRIEL.

Vu, le Doyen :
LEFEBVRE.

Vu et permis d'imprimer.
Toulouse, le 22 février 1956.
Le Recteur, Président du Conseil de l'Université :
DOTTIN.

BIBLIOGRAPHIE

JAMES MENELL (Dr). — Algies rachidiennes « Backache » : symptômes, diagnostic et traitement.

EDGARD (F.), CYRIAX (M. D.). — Collected Papers on Mecano. *Therapeutic*, p. 195.

LAVEZZARI. — Une nouvelle méthode clinique et thérapeutique : l'Ostéopathie.

BARDOULAT. — Réflexions sur l'Homéopathie. (*Revue de Médecine Vétérinaire de Toulouse*, janvier 1950.)

LE PRINCE. — Traité pratique de Vertébrothérapie.

G. DE SÈZE. — Huit entretiens sur le rôle du disque intervertébral.

LAVEZZARI. — Un cas curieux de lésion ostéopathique de l'Atlas.

ROGER. — Les coliques du cheval.

ABRAMS. — Spondylothérapie.

LASSERRE et PUGET. — Eléments de sémiologie vertébro-médullaire et radiculaire chez le chien. *Revue de Médecine Vétérinaire de Toulouse*, juin 1953.

VOISIN (H.). — Diagnostic et réduction des subluxations vertébrales.

OLSSON (S. G.) et HANSEN. — Protension des disques cervicaux chez le chien. *Journal American of Veterinary Medicinal Association*, 1952, 361.

TABLE DES MATIÈRES